261.3

HARVARD UNIVERSITY.

LIBRARY

OF THE

MUSEUM OF COMPARATIVE ZOÖLOGY.

No 4514

GIFT OF

ALEX. AGASSIZ.

June 27, 1898 — January 9, 1899

No. 12 cover wanting

JOURNAL

DE

L'ANATOMIE

ET DE

LA PHYSIOLOGIE

NORMALES ET PATHOLOGIQUES

DE L'HOMME ET DES ANIMAUX

(Année 1898)

COULOMMIERS. — IMPRIMERIE PAUL BRODARD

JOURNAL

DE

L'ANATOMIE

ET DE

LA PHYSIOLOGIE

NORMALES ET PATHOLOGIQUES

DE L'HOMME ET DES ANIMAUX

Fondé par CHARLES ROBIN (1864-1885)

Continué par GEORGES POUCHET (1885-1894)

PUBLIÉ PAR MATHIAS DUVAL

Membre de l'Académie de médecine, professeur à la Faculté de médecine

AVEC LE CONCOURS DE

MM. les Drs BEAUREGARD, TOURNEUX et RETTERER

TRENTE-QUATRIÈME ANNÉE

1898

Avec 15 planches hors texte et 75 figures dans le texte.

PARIS

ANCIENNE LIBRAIRIE GERMER BAILLIÈRE ET Cie

FÉLIX ALCAN, ÉDITEUR

108, BOULEVARD SAINT-GERMAIN, 108

1898

Ag-19
15 Blades

JUN 27 1898

JOURNAL
DE
L'ANATOMIE
ET DE
LA PHYSIOLOGIE
NORMALES ET PATHOLOGIQUES
DE L'HOMME ET DES ANIMAUX

CONTRIBUTION
A
L'HISTO-PHYSIOLOGIE DES ÉPONGES

I
Les fibres des Reniera.

II
Action des substances colorantes sur les Éponges vivantes.

Par Gustave LOISEL
Docteur en médecine et Docteur ès sciences.

(Planches I et V.) [1]

INTRODUCTION ET MÉTHODE

Après avoir joué un rôle capital dans les théories histogéniques pendant toute la première moitié de ce siècle, les substances intercellulaires ne paraissent plus remplir, maintenant, aucun rôle actif dans les fonctions vitales. Ce seraient, d'après les théories actuelles, des substances inertes, rejetées par les cellules voisines ou sorties des vaisseaux capillaires sous l'influence de la pression sanguine. Et les éléments figurés, comme les fibrilles conjonctives ou les fibres

1. La pl. V, comprenant les figures 7 à 17, paraîtra avec la deuxième partie de ce mémoire, dans le n° suivant du journal.

Marine Zoology and Microscopy. Cette Éponge se trouve en grande quantité sur les rochers qui couvrent le Havre des Pas, près de Saint-Hélier, en face du laboratoire. Lors des grandes marées, on va la cueillir à la main en ayant soin de la détacher avec précaution de la roche où elle est fixée et, si c'est possible, de l'enlever avec son support. On peut ainsi conserver ces Éponges vivantes pendant un mois et même davantage dans un aquarium contenant quelques algues et où l'eau est renouvelée de temps en temps. *Reniera ingalli* est une Éponge rameuse qui présente, à Jersey, trois variétés de coloration : blanc jaunâtre, violette et rouge; dans ce dernier cas, la matière colorante se montre, au microscope, sous forme de sphérules rouges qui remplissent les éléments cellulaires à l'exception de certaines cellules sphéruleuses. Cette matière colorante se dissout dans l'eau douce et même dans l'eau de mer quand l'Éponge a été préalablement desséchée[1].

La méthode de recherches qui a été la base de notre étude histologique sur les Éponges est l'examen à l'état vivant. Les tissus de ces animaux se laissent facilement dissocier sans aucun réactif et les cellules isolées vivent très bien, pendant un temps suffisamment long, dans une goutte d'eau de mer ou d'eau douce, suivant les espèces. Mais toute description faite uniquement d'après une dissociation ne peut être qu'insuffisante, quand elle n'est pas inexacte, étant donnée, principalement, la facilité avec laquelle on peut crever certaines cellules.

C'est pourquoi nous avons fait surtout, sur les Éponges vivantes, des coupes à main levée. Ces coupes sont très faciles à pratiquer avec le rasoir quand les tissus sont assez fermes, comme chez *Reniera ingalli*; au contraire, quand les tissus sont trop mous, il vaut mieux se servir de ciseaux fins.

Nous ne pensons pas avoir ainsi évité tout ce qu'on peut reprocher aux dissociations, mais nous croyons avoir ramené les chances d'erreur à leur minimum. Il n'est pas nécessaire de faire des coupes très minces et, même, celles un peu épaisses nous paraissent

1. La diagnose de ces deux espèces d'Éponges a été faite au moyen de l'ouvrage de Bowerbank (*A monography of the british Spongiadæ*) et de la *Revision* de Hanitsch (*Trans. Liverpool Biol. soc.*, 1894). Il faut remarquer, à ce propos, que Topsent considère les cinq espèces décrites par Bowerbank sous les noms de *Isodictya varians*, *I. elegans*, *I. mammeata*, *Chalina Montagui* et *Ch. Flemingii* comme étant la même espèce que *Chalinula Montagui* (Fl.). De même *Isodyctia ingalli* et *I. dichotoma* ne seraient autres que *Isodyctia* (*Reniera*) *simulans*. Voir à ce sujet : Topsent, Étude sur la faune des spongiaires du Pas-de-Calais. *Revue biolog. du nord de la France*, 1894.

préférables pour bien conserver les relations des éléments entre eux. Ces coupes, montées dans une goutte d'eau et recouvertes d'une lamelle fixée au moyen de deux gouttes de paraffine, permettent de faire toutes les observations microscopiques que l'on veut.

Le simple examen des Éponges à l'état vivant n'est cependant pas suffisant pour une étude histologique complète; il faut recourir aux colorations après fixation. Malheureusement les liquides qui fixent le mieux les tissus des Éponges altèrent encore certains éléments au point qu'il n'est plus possible, parfois, de reconnaître ce qu'on avait observé à l'état vivant. C'est pourquoi nous avons d'abord essayé de colorer les Éponges vivantes en les plaçant dans des solutions très faibles de rouge Congo, de rouge neutre, de safranine, de vert d'iode, de *nilblau sulfat*, etc. Cette méthode, que nous avons étendue à la Spongille d'eau douce, nous a fourni des résultats intéressants sur la physiologie des Éponges, comme nous le verrons plus tard, mais elle ne nous a rien appris sur l'histogénèse des fibres que nous avions particulièrement en vue en commençant nos recherches.

Nous avons pensé, alors, qu'en ajoutant, à ces solutions d'eau de mer colorées, une petite quantité d'eau douce, de manière à tuer les Éponges très lentement, nous pourrions obtenir quelques résultats intéressants. C'est en effet ce qui est arrivé et nous avons eu la chance, avec cette méthode nouvelle, de pouvoir toujours mettre en évidence, par exemple, les noyaux de certaines cellules appelées *sphéruleuses* que l'on avait vainement cherchés jusqu'ici. Le rouge Congo, la safranine et le vert d'iode sont les seules substances qui nous ont donné des résultats à ce point de vue [1]. Voici comment nous avons procédé avec le rouge Congo, colorant que nous avons surtout employé.

Dans l'aquarium où vivent des *Ren. ingalli* recueillies depuis peu de temps, nous versons quelques gouttes d'une solution de rouge Congo faite avec de l'eau douce de manière à obtenir une faible coloration rouge. La seule difficulté consiste à mettre une quantité suffisante de rouge pour avoir la réaction voulue sans toutefois en verser une trop grande quantité qui pourrait tuer l'Éponge. Après quelques essais infructueux, on arrive aisément à trouver la dose convenable, c'est-à-dire celle qui laisse vivre l'Éponge au moins

1. Voir la deuxième partie de ce mémoire.

pendant vingt-quatre heures [1]. Il est inutile, du reste, d'attendre aussi longtemps pour faire, avec le rasoir, quelques coupes que l'on observe, au microscope, dans une goutte d'eau de mer ordinaire.

Une autre manière plus brutale, mais plus rapide, consiste à faire agir directement le rouge Congo sur une préparation microscopique extemporanée.

Pour cela, on enlève, sur une Éponge vivante, une tranche mince que l'on place sur une lame de verre, dans une goutte d'eau de mer; on recouvre le tout d'une lamelle et on regarde au microscope. Lorsqu'on a trouvé le point que l'on veut étudier, on fait arriver, sous la lamelle, une petite quantité de rouge Congo dissous dans l'eau douce. Au bout d'un instant, les cellules se contractent, puis éclatent brusquement peu de temps après; on voit alors apparaître le noyau des cellules coloré fortement en rouge.

Cette seconde manière de procéder est peut-être préférable à la première, car elle permet d'étudier plus spécialement une région déterminée. D'un autre côté, l'action du Congo est encore suffisamment lente pour que l'on puisse croquer, au moyen de la chambre claire, les différentes phases de l'expérience.

Les colorations que l'on obtient ainsi avec le rouge Congo sur les Éponges vivantes peuvent être fixées de la façon suivante. On fait agir, pendant deux ou trois minutes, une solution de

Sublimé concentré.....	2 parties.
Acide acétique.....	1 —

La couleur du Congo vire immédiatement au violet foncé sous l'influence de l'acide, mais on ramène la coloration rouge en lavant

1. Voici dans quel ordre les différents éléments de l'Éponge prennent la substance colorante. Au bout de trois heures, les gaines de spongine qui entourent l'extrémité des spicules, de même que les fibres ou fibrilles isolées dans la substance fondamentale sont fortement colorées en rouge. Il faut attendre six heures environ pour voir les cellules absorber le Congo; ce sont, d'abord, les corbeilles vibratiles, puis les cellules mésodermiques ordinaires, enfin les cellules en chapelet qui se colorent en dernier après avoir perdu une certaine quantité de leurs sphérules. Pour toutes les cellules, on ne peut pas dire qu'il y a coloration véritable du protoplasma ; ce sont des vacuoles colorées en rouge qui apparaissent dans le corps cellulaire. Au contraire, pour les gaines de spongine, pour les noyaux et pour les segments de fibres contenus dans les chapelets, il se produit une véritable coloration, c'est-à-dire une imprégnation complète de ces éléments par la substance colorante. Cette action du rouge Congo, ainsi employé, semble donc se manifester seulement quand les cellules en chapelet sont un peu malades; elles ne sont pas très altérées cependant, car leur forme n'a nullement changé. Du reste, le Congo, la safranine et le vert d'iode n'agissent pas de la même façon sur des Éponges tuées préalablement; dans ce cas, en effet, la coloration des cellules est plus ou moins diffuse, mais ne met jamais en évidence le noyau.

un peu avec l'alcool ordinaire. On peut encore employer avec succès l'acide osmique. Malheureusement ces deux procédés ne donnent pas des préparations durables; au bout d'un mois ou deux la coloration du rouge Congo est très affaiblie; nous possédons toutefois des préparations vieilles de six mois et dans lesquelles on distingue encore bien le noyau des cellules.

Bien que les deux méthodes précédentes nous aient permis de nous rendre compte entièrement du mode de formation des fibres que nous étudions, nous n'avons pas négligé, cependant, d'employer les procédés habituels de technique microscopique. Nous devions, en effet, contrôler les résultats que nous avions obtenus, puis nous avions à rechercher quelle était la nature de ces fibres.

Les liquides qui nous ont paru le mieux fixer les éléments des Éponges sont : l'acide osmique au centième (en vapeurs autant que possible), le Kleinenberg sulfurique au tiers, le liquide de Flemming et le mélange composé de :

Sublimé concentré.....	2 parties.
Acide acétique.....	1 —

Tous ces réactifs doivent agir pendant un temps très court, quelques secondes, par exemple, pour l'acide osmique, quelques minutes pour le liquide de Kleinenberg.

Enfin le réactif de Millon (mercure traité par l'acide nitrique) que nous avions employé tout d'abord pour constater le degré de résistance des fibres, nous a paru être un excellent fixateur pour les éléments qui nous intéressaient. Non seulement les fibres résistent très bien à son action , mais encore les cellules sphéruleuses gardent leur forme et leur grosseur, s'éclaircissent beaucoup et laissent voir presque toujours leur noyau. Voici comment nous employons le réactif de Millon.

Une coupe faite sur l'Éponge bien vivante est lavée une ou deux fois à l'eau distillée pour enlever les sels marins, puis placée sur une lame de verre, dans une goutte de réactif; le tout est recouvert d'une lamelle et chauffé sur une flamme de gaz jusqu'à ébullition. Le point délicat de cette opération est de laver suffisamment la coupe pour enlever toute l'eau de mer, sans toutefois aller jusqu'à faire éclater les cellules sphéruleuses.

Il est curieux de voir ces cellules présenter une telle résistance au réactif de Millon alors que ce sont les éléments qui disparaissent

peut-être les premiers quand l'Éponge meurt. Mais ce n'est pas là un cas isolé. Les cellules sphéruleuses résistent, en effet, plus longtemps que les autres cellules à l'action des acides et des alcalis et Topsent[1] a remarqué qu'elles se conservent parfaitement avec leurs sphérules chez certaines Éponges desséchées.

A l'exception des Éponges fixées avec le réactif de Millon, nous avons traité les autres par la méthode des coupes après inclusion dans la paraffine. En sortant des liquides fixateurs, les coupes étaient déshydratées avec précaution et conservées dans de l'alcool à 90°. Pour inclure dans la paraffine, nous nous sommes servi du toluène, qui éclaircit très rapidement les Éponges et permet de les plonger directement dans la paraffine à couper; en une ou deux heures, au plus, nous avions toujours terminé l'inclusion. Nous avons collé les coupes sur la lame porte-objet au moyen de l'eau albumineuse, d'après le procédé de Mathias Duval; la paraffine était enlevée ensuite à froid au moyen de la benzine et les coupes montées dans des milieux aqueux, comme nous allons le dire maintenant.

Dans les recherches que nous avons faites sur l'histogénèse des fibres élastiques, nous avions trouvé que le baume de Canada était un mauvais milieu pour l'étude histogénique de ces éléments. Nous avions constaté, en effet, que les grains élastiques qui existent dans les cellules des ligaments élastiques embryonnaires se colorent difficilement et disparaissent complètement avec le baume, alors que leur réfringence particulière les rendait très visibles, au contraire, dans les milieux aqueux[2]. Nous trouvions encore que les manipulations nécessitées par le montage au baume de Canada étaient une cause de ratatinement pour les cellules, qui, venant s'ajouter aux hydratations et déshydratations nécessitées par les opérations précédentes, devaient être supprimées toutes les fois qu'on le peut[3].

Ce sont là des faits que nous avons constatés de nouveau, et avec plus d'évidence encore, en faisant l'étude des fibres de *Reniera*. Mais nous ne nous arrêterions pas sur ce sujet si nous n'avions vu un de nos plus savants histologistes nous reprocher cette partie de notre technique, à propos de notre travail sur le tissu élastique.

1. Topsent, Quelques Spongiaires du banc de Campèche, *Mém. Soc. zool. de France*, 1889.

2. G. Loisel, Développement des fibres élastiques dans le ligament cervical du cheval, *Compt. rend. Soc. Biol.*, 1894, p. 559.

3. Thèse Fac. sc. Paris, 1896, p. 8, et *ce Journal*, 1897, p. 136.

Dans la *Revue générale des sciences* du 15 août 1897, p. 631, M. le professeur Prenant trouve, en effet, que ce sont là des « assertions étranges qui ne sont explicables, dit-il, que si l'auteur méconnaît les admirables résultats obtenus au sujet de la structure intime du protoplasma sur des cellules incluses dans le baume, ou que si les « meilleurs fixatifs » employés par lui ne valaient cependant encore rien ».

Nous pourrions renvoyer M. Prenant à quelques-uns de ces admirables résultats qu'il invoque, aux travaux de W. Flemming, par exemple, où il a dû voir le degré de confiance que l'on doit accorder aux fixatifs. Mais, pour nous en tenir à l'emploi du baume de Canada, nous lui rappellerons seulement que des maîtres, comme Ranvier, Gilson, Bolles Lee et Henneguy, considèrent les résines en général comme de mauvais milieux pour la plupart des recherches *cytologiques*. « On doit nécessairement employer la méthode de préparation par la voie humide, écrivent ces derniers auteurs, toutes les fois qu'il s'agit d'étudier l'objet dans un milieu n'ayant pas la haute réfringence des résines... et même toutes les fois qu'il est indispensable d'éviter, autant que possible, le ratatinement des éléments qui accompagne toujours, nonobstant toutes les précautions, la déshydratation des tissus. » (Traité des méthodes techniques de l'Anatomie microscopique, 2e éd., p. 2.)

Or, en faisant l'histogénèse du tissu élastique, nous devions rechercher, avant tout, les modifications qui pouvaient se produire dans l'intimité du corps cellulaire et, pour cela, nous devions éviter toute cause de ratatinement. C'est la même raison qui nous a fait rejeter les résines pour l'étude d'animaux qui, comme les Éponges, sont si sensibles à l'action des réactifs [1]. Mais ce n'est pas encore la seule.

Les notions les plus élémentaires de physique nous enseignent que des éléments à haute réfringence, comme les fibres élastiques ou les fibres de Reniera que nous étudions ici, disparaissent dans les résines quand ces éléments ne sont pas énergiquement colorés. Or, les fibres élastiques sont difficilement colorables quand elles commencent à se former et les éléments de Reniera ne se distinguent presque plus, avec le baume, quand ils ont été colorés par le rouge Congo d'après la méthode que nous avons citée plus haut.

D'un autre côté, il nous semble que la surcoloration qu'il est

1. C'est aussi l'opinion de F. C. Noll, Beiträge z. Naturgesch. d. Kieselschwämme, *Abhandl. d. Senkenbergischen Naturf. Gesellsch. 1888.*

nécessaire d'obtenir quand on veut employer le baume peut donner lieu à des erreurs d'interprétation, si l'on s'en tient à cette méthode. On sait, en effet, que toutes les parties d'une cellule ne fixent pas partout les matières colorantes avec la même intensité. Avec les résines, on voit donc, avant tout, les parties surcolorées et on s'expose ainsi à leur donner une importance prépondérante dans la structure de la cellule. Qu'un autre observateur, maintenant, emploie un colorant qui agisse d'une autre façon, le baume lui montrera évidemment d'autres prépondérances. Ne serait-ce point là une des causes pour lesquelles les opinions varient tant sur la structure du protoplasma [1]?

En somme, nous voyons que deux raisons absolument essentielles justifient la préférence que nous avons accordée aux milieux aqueux pour nos recherches histogéniques. Pour l'étude des Éponges nous nous sommes servi d'un mélange d'alcool, de glycérine et d'eau, en faisant varier les proportions de façon à obtenir le degré de réfringence voulu. Mais nous avons employé encore très souvent la liqueur au vinaigre salicylique de Meyer ainsi que le mélange

1. M. Prenant revient, à deux reprises, dans la *Revue générale des Sciences*, sur la technique que nous avons appliquée à l'étude du tissu élastique : « C'est d'abord, dit-il, une technique sans doute défectueuse, à en juger par les figures ».

Cette manière de juger une technique en regardant seulement des dessins qui peuvent avoir été mal reproduits par le procédé (et c'était en partie le cas), nous a paru quelque peu légère de la part d'un savant comme M. le professeur Prenant. Qu'il nous permette, à ce propos, de lui citer quelques lignes d'un mémoire récent sur l'histogénèse du tissu élastique dont les résultats confirment les nôtres :

« Par mon expérience, dit l'auteur, j'arrive à cette conclusion que le liquide de Müller est le meilleur moyen de fixation, chez les enveloppes fœtales, pour la recherche de l'histogénèse des fibres élastiques (ce qui s'accorde aussi avec l'opinion de Loisel). » M. Gardner. — Zur Frage über die Histogenese des elastischen Gewebes, *Biolog. Centrabl.*, 1er juin 1897, p. 398.

On ne peut guère tenir rigueur à quelqu'un qui ne connaît pas la question, comme M. Prenant l'avoue lui-même et comme l'indiquent clairement, du reste, ses citations bibliographiques. Mais on ne saurait trop s'élever, il nous semble, contre l'habitude que prennent certains critiques de lire imparfaitement les mémoires dont ils ont à rendre compte.

C'est ce qui explique, sans doute, pourquoi M. Prenant signale des contradictions dans notre travail lorsqu'il cite, d'abord, ce que nous avons écrit à la page 62 et fait suivre cette citation par une phrase que nous avions écrite 40 pages auparavant. C'est probablement aussi la raison pour laquelle M. Prenant a pu nous faire dire tout le contraire de notre pensée en nous citant encore textuellement. « Il est singulier, dit-il, de voir (p. 4) l'auteur faire fi de « toutes ces données de la chimie moderne » dont il aurait dû, au contraire, tirer profit. »

Or, si l'on se reporte à la page 4 de notre thèse, nous trouvons : « ..... Mais que peuvent signifier toutes ces données de la chimie moderne, souvent mal appliquées; quel profit, en vue d'une idée générale, peut-on en retirer, si on s'en sert sans aucun esprit de suite et pour ainsi dire d'après le hasard des pièces rencontrées dans les laboratoires? »

d'Apathy [1]. Ce dernier nous a paru être un milieu excellent et en même temps donnant des préparations très faciles à manier; malheureusement les coupes se détériorent promptement à son intérieur, car le sucre cristallise au bout de quelques semaines.

Nous devons dire, enfin, que nous avons mis aussi à profit le pouvoir éclaircissant des résines, et en particulier de la résine Dammar. Nous savons trop, en effet, de combien de preuves il est nécessaire d'entourer l'affirmation d'un fait pour jamais négliger de contrôler une méthode par une autre méthode. Considérées seulement à ce point de vue, les résines auraient déjà une grande utilité.

Nous avons dit, plus haut, que la coloration des Éponges à l'état vivant, par la méthode ordinaire, nous avait donné quelques résultats intéressants sur la physiologie des cellules de ces animaux; ces résultats, nous les avons contrôlés en appliquant la même méthode à la Spongille d'eau douce. C'est pourquoi nous diviserons le présent mémoire en deux parties : la première concernant les fibres des Reniera, la seconde exposant la manière dont se comportent les tissus de ces Éponges vivantes en présence de certaines substances colorantes.

PREMIÈRE PARTIE

Les fibres des Reniera.

Chez les Éponges, le mésoderme qui représente, comme on le sait, la plus grande partie de l'organisme, est formé par une substance amorphe appelée quelquefois fondamentale parce qu'elle sert de soutien aux éléments squelettiques et cellulaires constituant le reste du mésoderme (fig. 4, pl. I).

Chez les deux espèces d'Éponges que nous avons étudiées, cette substance amorphe est transparente et présente une consistance muqueuse; on ne peut mieux la comparer qu'à la substance hyaline de l'ombrelle des Méduses. Elle est claire comme de l'eau de roche en beaucoup d'endroits, mais elle renferme généralement, cepen-

1. Pour les formules de ces liquides, voir le *Traité des techniques* de Bolles Lee et Henneguy, 2e éd.

dant, un grand nombre de granulations ou de corpuscules sphériques plus ou moins gros. C'est dans son intérieur que sont creusés les canaux afférents et efférents, mais on y constate encore, chez l'Éponge vivante, la présence de grandes vacuoles qui ne sont, peut-être, que la section de canaux dont l'épithélium aurait été enlevé. Quelquefois ces vacuoles disparaissent brusquement par le rapprochement et la fusion de leurs parois; cette contraction se produit sans que l'on puisse constater aucun changement de forme dans les cellules environnantes, ce qui laisserait supposer l'existence de courants osmotiques ou encore une contractilité propre à la substance fondamentale. Celle-ci est considérée actuellement, cependant, comme étant formée par des matières rejetées hors des cellules mésodermiques; ce serait une substance intercellulaire inerte, semblable à celle que l'on trouve dans le tissu conjonctif des animaux supérieurs.

Les éléments squelettiques des Reniera sont des spicules siliceux de deux sortes, mais présentant les uns et les autres un seul axe et terminés en pointe; les plus gros de ces spicules sont réunis à leurs deux extrémités par des dépôts de spongine plus ou moins abondants, de manière à former une charpente continue.

On peut considérer également, comme éléments de soutien, des fibres ou des fibrilles élastiques que l'on trouve, chez *Reniera ingalli* et chez *Reniera elegans*, plongées dans l'intérieur de la substance amorphe (fig. 1 et 5). Ces fibrilles, bien visibles seulement à l'état vivant, sont nues ou présentent, à leur surface, des amas de granulations plus ou moins abondants. Les unes sont si minces qu'on ne peut les mesurer même avec les plus forts grossissements, mais leur réfringence particulière les rend très visibles. Les autres, au contraire, ont une épaisseur notable qui peut atteindre jusqu'à 2 μ; ce sont alors de véritables fibres qui affectent presque toujours, avec certaines cellules, les rapports les plus intimes, comme nous allons le voir bientôt.

Les éléments cellulaires qui sont plongés dans la substance fondamentale (*c*, fig. 4) se montrent avec des formes variées qu'il est d'autant plus difficile de préciser que toutes ces cellules sont pourvues d'une amœbicité plus ou moins grande. Au point de vue physiologique, la difficulté est aussi grande et il est souvent bien difficile de dire si l'on a affaire à des cellules contractiles, digestives ou conjonctives. De tous ces éléments cellulaires, une seule espèce

doit nous arrêter ici. Ce sont des cellules (*d*, fig. 4) dont le corps protoplasmique est formé par un très grand nombre de sphérules incolores, accolées les unes contre les autres et empâtées, pour ainsi dire, dans une substance demi-liquide ; cette substance, quoique peu abondante, est mise nettement en évidence par les mouvements amœboïdes que présentent ces éléments (fig. 7, pl. V). C'est à E. Topsent que nous devons la connaissance la plus complète de ces cellules qu'il nomme *sphéruleuses* [1]. Ce sont des cellules, dit-il (*loc. cit.*, p. 444), qui jouent, suivant les cas, le rôle

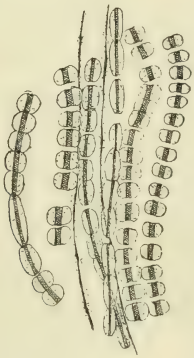

Fig. I. — *Reniera ingalli.* — Fixation par le sublimé acétique. Coloration par le mélange de Biondi. Montage dans le baume de Canada. — Chapelets de cellules sphéruleuses à différents degrés de développement.

de glandes, de réservoirs nutritifs ou d'éléments conjonctifs spéciaux, qui remplissent même parfois deux de ces fonctions simultanément.

Chez les deux espèces de *Reniera* que nous envisageons ici, les cellules sphéruleuses sont de taille variable et se présentent sous trois états différents : ou bien elles sont isolées, disséminées au milieu des autres éléments mésodermiques dans l'intérieur de la substance fondamentale, ou bien elles se groupent en amas irréguliers composés d'un nombre variable de cellules (*a*, fig. 1); d'autres fois enfin, elles s'accolent bout à bout et se disposent comme les grains d'un chapelet en longues files de cellules (*b*, fig. 1). Si on fait agir alors, sur ces derniers éléments, un liquide

1. Dans plusieurs des mémoires qu'il a consacrés aux Éponges, Topsent a insisté longuement sur la nature et le rôle de ces cellules ; il a résumé ses travaux, à ce point de vue, dans une note présentée à l'Académie des sciences le 25 septembre 1893. Ces cellules sphéruleuses correspondraient aux éléments décrits par d'autres auteurs sous les noms de *cellules en rosettes*, *chondrencytes*, *collencytes* et *cystencytes*.

comme l'alcool, par exemple, qui fait éclater les sphérules, on voit, à l'intérieur des cellules, une fibre qui court dans toute la longueur des chapelets, de manière à enfiler les cellules les unes après les autres comme le fait un fil dans un collier de perles (fig. I, page précédente).

Tous les chapelets présentent ainsi une fibre à leur intérieur, mais cette fibre, au lieu d'être continue comme les fibres élastiques des Vertébrés, est formée, en réalité, par la soudure bout à bout d'un certain nombre de petits articles occupant chacun le diamètre d'une cellule (fig. I).

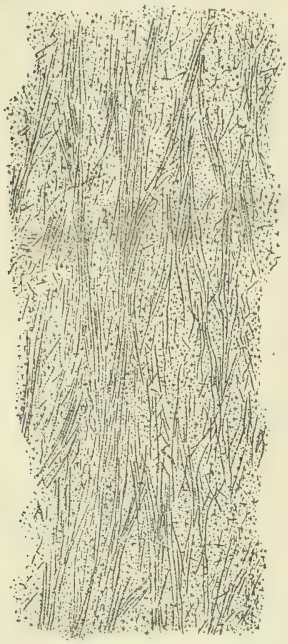

Fig. II. — *Reniera ingalli*. — Coupe longitudinale de l'extrémité d'une branche, pour montrer la direction des faisceaux de chapelets. — Dessiné à l'état vivant.

Le mésoderme présente, dans toute son étendue, des files de cellules semblables placées généralement les unes à côté des autres, mais sans jamais s'anastomoser. Il résulte de cette disposition la formation de faisceaux de chapelets qui, chez *Reniera ingalli*, sont toujours dirigés dans le sens de l'accroissement principal de cette espèce (fig. II). On trouve ces faisceaux partout, en très grande quantité, aussi bien à la base de l'Éponge qu'à l'extrémité de ses rameaux; ils existent dans toutes les régions du mésoderme, mais ils paraissent abondants, surtout, dans le voisinage immédiat des canaux, rares, au contraire, dans l'ectosome. Les fibres et les fibrilles nues prennent également part à la constitution de ces faisceaux, mais elles sont beaucoup moins nombreuses que les chapelets et n'existent pas au sommet des branches de l'Éponge.

Ces singulières formations cellulaires sont connues en partie depuis longtemps, puisque O. Schmidt les a très bien figurées dès 1864; elles n'ont jamais été, cependant, le sujet de travaux spéciaux, aussi ont-elles donné lieu aux opinions les plus diverses, comme nous le verrons plus tard en faisant l'historique de la

question. Elles n'ont été étudiées, du reste, jusqu'ici, que chez un tout petit nombre d'Éponges : chez *Reniera aquæductus* par O. Schmidt, chez une *Isodictya* indéterminée par Ch. Barrois, enfin chez *Reniera elegans* par Em. Topsent.

Nous diviserons notre travail en plusieurs chapitres qui comprendront successivement : 1° l'étude de *Reniera ingalli* à l'état vivant; 2° l'étude de *Reniera ingalli* avec le rouge Congo; 3° l'étude de *Reniera ingalli* et de *Reniera elegans* au moyen de réactifs. Après avoir montré comment se forment les fibres et les fibrilles chez ces deux espèces d'Éponges, nous aurons à rechercher quelle est la nature de ces éléments fibrillaires. Enfin, à propos de l'historique, nous verrons que d'autres espèces d'Éponges présentent des fibres semblables à celles qui existent dans les espèces de Reniera que nous venons de citer.

I. — Étude de « Reniera ingalli » a l'état vivant.

Le simple examen des Éponges vivantes, sans fixation préalable et sans coloration, n'est pas suffisant pour étudier complètement les fibres des Reniera. C'est cependant, comme nous l'avons dit, la partie la plus importante, la plus nécessaire même de cette étude. Nous n'avons pu trouver encore une méthode de fixation qui conservât nettement les derniers stades des phénomènes histogéniques que nous allons décrire. Même chez les Éponges malades et sur le point de mourir, ces stades disparaissent quelquefois entièrement ou, du moins, ne se retrouvent plus avec le même aspect que chez l'Éponge vivante. C'est ainsi que nous avons vu *Reniera ingalli* perdre, à ce moment, sa viscosité particulière. Nous avons constaté alors une diminution de plus en plus grande des chapelets et des fibres et, même, leur absence complète chez l'Éponge morte depuis deux jours. En définitive, nous voyons qu'il est indispensable, non seulement d'étudier des Éponges fraîches, mais encore de faire cette étude sur des individus *bien vivants*.

Lorsqu'on fait des coupes à l'extrémité des rameaux de *Reniera ingalli*, on ne trouve que des chapelets entiers formés par des cellules globuleuses soudées les unes au bout des autres et semblables à ceux figurés en *b* (fig. 1, pl. I). Le corps protoplasmique des cellules présente un diamètre de 8 à 10 μ; il paraît d'abord entièrement formé par un très grand nombre de petites sphérules,

mais lorsqu'on fait varier la mise au point, en employant l'objectif à immersion 1/16 de Leitz, on voit que ces sphérules ne se trouvent qu'à la périphérie du corps protoplasmique (fig. 3, pl. I). Nous savons, en effet, que le centre de chaque cellule est occupé par un corps réfringent en forme de bâtonnet et que l'ensemble de ces corps constitue une fibre axiale dans chaque chapelet. Parfois ce corps réfringent, visible seulement qu'après l'action d'un réactif éclaircissant, comme l'alcool, ressemble à une sphère brillante que l'on pourrait prendre, à première vue, pour le noyau de la cellule, mais la forme en bâtonnet est de beaucoup la plus générale. Ces bâtonnets n'occupent quelquefois qu'une partie du diamètre de la cellule, mais ils sont généralement en contact les uns au bout des autres et leurs surfaces d'union correspondent toujours à la ligne de séparation des cellules. A cet endroit les bâtonnets sont plutôt articulés que soudés; ils sont, en effet, facilement isolables et laissent voir alors des surfaces d'articulation de formes très diverses. La grosseur de ces bâtonnets atteint ici 3 μ; leur longueur, qui est celle de la cellule, est en moyenne de 10 μ.

Des chapelets semblables se retrouvent dans toutes les parties de l'Éponge; à l'extrémité des rameaux ils forment, à eux seuls, les faisceaux, mais dans d'autres régions plus âgées, on trouve, à côté d'eux, des chapelets différents.

Ce sont, d'abord (*c*, fig. 1, pl. I), les cellules qui deviennent fusiformes en perdant une certaine quantité de sphérules; ces sphérules disparaissent brusquement en crevant à la surface de la cellule, ou bien elles tombent dans la substance fondamentale où elles restent pendant un certain temps avant de disparaître complètement. Les sphérules qui restent ne paraissent plus tassées les unes contre les autres en une couche corticale; elles sont isolées dans la substance hyaline semi-liquide qui existe seule dans les portions rétrécies unissant deux cellules voisines. L'alcool nous montre encore, à l'intérieur de ces chapelets, une longue fibre articulée; mais on remarque que les articles composant ces fibres sont plus longs et plus étroits que dans les chapelets précédents; il semble qu'ils se sont rétrécis en suivant l'allongement des cellules qui les contiennent. Nous verrons plus loin, que ces cellules en chapelet peuvent présenter des mouvements amœboïdes assez étendus une fois qu'elles ont perdu une certaine quantité de leurs sphérules.

Dans d'autres chapelets, les cellules sphéruleuses sont fusionnées entre elles de manière à former un véritable manchon protoplasmique autour de la fibre qui court dans toute sa longueur. Cette fibre est constituée par la réunion d'articles encore plus longs et plus minces que dans les fibres précédentes; nous pourrions déjà l'appeler une fibrille.

Dans certains de ces chapelets, on peut voir une ou plusieurs cellules manquer, laissant ainsi, à nu, la portion de fibre qui les traversait. Enfin, dans les régions avoisinant la base de l'Éponge, on trouve, au milieu de ces chapelets, des fibres et des fibrilles de différentes grosseurs, complètement isolées dans la substance fondamentale. Sur les fibrilles, il n'est plus possible de distinguer une segmentation quelconque, mais, dès qu'apparaît un double contour, on reconnaît facilement les lignes de soudure des articles composant les fibres. Nous avons donc là des éléments semblables à ceux qui existent dans l'intérieur des chapelets.

Par quel procédé les fibres abandonnent-elles les cellules où elles ont pris naissance et que deviennent ces cellules? Les observations sur l'Éponge vivante ne nous permettent pas de pouvoir répondre avec certitude à ces questions; il nous semble cependant qu'elles nous font déjà entrevoir ce procédé.

En effet, si l'on examine avec attention les éléments fibrillaires qui sont isolés dans la substance amorphe, on remarque que ces éléments ne sont pas entièrement nus. Nous savons déjà que certaines fibres peuvent encore présenter, sur leur parcours, des cellules isolées. Ces cellules diffèrent généralement des autres cellules sphéruleuses par un plus petit nombre de sphérules à leur intérieur; on en trouve même qui n'en ont plus que trois ou quatre plongées dans un corps protoplasmique finement granuleux; à cet état, ces cellules présentent des mouvements amœboïdes très actifs; on les voit même, quelquefois, placées excentriquement sur la fibre (fig. 12, pl. V).

D'autres fois ce sont des globules transparents de différentes tailles, contenant encore quelques granulations et qui semblent égrénés le long des fibrilles (*b*, fig. 12, pl. V). Enfin les fibres et les fibrilles isolées présentent presque toujours, à leur surface, des granulations plus ou moins nombreuses, irrégulièrement disséminées sur toute la longueur de ces éléments (*a*, fig. 12, pl. V).

En résumé, et pour conclure de ces premières recherches, nous voyons que *les fibres de* Reniera ingalli *se forment à l'intérieur de certaines cellules sphéruleuses.*

Chacune de ces cellules qui sont disposées les unes à la suite des autres, comme les grains d'un chapelet, renferme d'abord un corps sphérique très réfringent occupant toute la partie centrale de la cellule.

Ce corps s'allonge peu à peu, dans l'axe du chapelet, de manière à former un petit bâtonnet qui va se souder avec les mêmes bâtonnets formés dans les cellules voisines. L'ensemble de ces bâtonnets constitue ainsi une sorte de chaînette qui court dans toute la longueur du chapelet.

Ensuite les cellules sphéruleuses qui étaient d'abord globuleuses, prennent la forme d'un fuseau et les bâtonnets qu'elles renferment s'allongent dans le même sens. Mais, en même temps, ces bâtonnets deviennent plus minces et la chaînette acquiert ainsi l'aspect d'une fibre segmentée.

Cette double évolution se continuant, les cellules perdent une partie de leurs sphérules qui disparaissent dans la substance fondamentale; puis elles se fusionnent entre elles, de manière à former un manchon protoplasmique continu autour des fibres. Celles-ci s'allongent de plus en plus, mais aussi deviennent de plus en plus minces.

Enfin la gaine protoplasmique qui entoure chaque fibre se rétrécit davantage et disparaît peu à peu de manière à mettre cette fibre en liberté.

II. — Étude de « Reniera ingalli » avec le rouge Congo.

Les observations précédentes nous ont montré comment se formaient les éléments fibrillaires de *Reniera ingalli*. Nous avons vu, à l'intérieur de certaines cellules, un corps sphérique très réfringent s'allonger et se souder avec des corps semblables, formés dans des cellules voisines, pour former une fibre; nous avons vu, en même temps, les cellules s'allonger, se fusionner, puis disparaître peu à peu en mettant les fibres en liberté. Nous devons, maintenant, étudier d'un peu plus près ces cellules et, en particulier, voir si ce ne serait pas leur noyau qui se transformerait ainsi en fibre comme on l'a pensé. C'est là un des points les plus importants de

cette étude, car, sans la connaissance du noyau, on ne peut rien dire de certain sur l'origine des cellules qui forment les chapelets, ni sur leur véritable destinée quand elles disparaissent.

Le rouge Congo, employé comme nous l'avons dit dans l'introduction, page 5, va nous permettre d'élucider entièrement cette question. Cette méthode de coloration est très importante ici, car nous verrons, plus tard, que le noyau des cellules en chapelet est très difficile à colorer par les moyens ordinaires; aussi avait-il été complètement méconnu jusqu'à maintenant.

Lorsqu'on étudie, au microscope, une *Reniera* qui a été traitée par cette méthode, on voit que le noyau de toutes les cellules mésodermiques est coloré uniformément en rouge; ce noyau apparaît très nettement au milieu du corps cellulaire qui, lui, n'a fixé qu'une très faible quantité de rouge Congo. Les fibres et les fibrilles isolées sont aussi uniformément colorées, de même que les segments de fibre qui sont à l'intérieur des cellules en chapelet. Mais, on voit de plus, dans chacune de ces cellules, quelle que soit la forme du chapelet considéré, un corps sphérique coloré avec la même intensité que les fibres et que les noyaux des autres cellules (fig. 13, pl. V). La forme régulière de cette sphère, sa constance dans chaque cellule, mais surtout la comparaison que l'on peut faire avec le noyau des autres cellules mésodermiques, font reconnaître immédiatement, dans cet élément, le noyau des cellules en chapelet. Voilà donc un premier point bien établi; le corps sphérique qui s'allonge dans chaque cellule en chapelet, pour former une fibre, n'est pas le noyau de la cellule.

Lorsqu'on examine les cellules sphéruleuses qui ne sont pas alignées en chapelet, on voit toujours à leur intérieur, un noyau sphérique coloré fortement en rouge (*a*, fig. 15, pl. V). Mais on remarque bientôt que certaines de ces cellules, généralement plus grosses que les autres (*b*), renferment, à côté de leur noyau, un corps de volume variable, de forme sphérique ou allongée et coloré également en rouge. Ce corps se trouve rarement dans les cellules sphéruleuses libres; il existe presque toujours au contraire dans les groupes de cellules (fig. 1 et 2) que l'on rencontre un peu partout dans le mésoderme de l'Éponge. Ces cellules sont assez fortement unies entre elles et montrent une tendance marquée à se disposer en fibres; or le rouge Congo permet de voir, à côté de leur noyau, toutes les formes de passage, depuis la petite sphère forte-

ment colorée, perdue au milieu des sphérules, jusqu'au bâtonnet qui va rejoindre les bâtonnets voisins pour s'unir à eux.

C'est là certainement l'origine des chapelets qui sillonnent tout le mésoderme de *R. ingalli*. Mais nous ne pouvons encore dire sous quelle influence ces cellules sphéruleuses se placent les unes au bout des autres pour former des chapelets. Il est possible que cette disposition singulière soit due uniquement à la division des noyaux qui se ferait toujours dans le même sens; mais nous n'avons jamais observé cette division malgré tout le soin que nous avons apporté à sa recherche; nous n'avons même jamais vu deux noyaux dans une seule cellule.

En exposant, dans l'introduction, notre méthode au rouge Congo, nous avons vu qu'on pouvait procéder de manière à dessiner, avec la chambre claire, les différentes phases de l'action exercée par le réactif sur les cellules de l'Éponge. C'est ainsi que les figures 7 et 16 (pl. V) ont été dessinées; chacune d'elles représente une même portion de chapelet dessinée, à différents intervalles, pendant l'action du Congo.

Au début de l'expérience représentée fig. 7, les cellules marquées *x* et *y* présentaient des mouvements amœboïdes très nets dont les différentes phases sont représentées en *a*, *b*, *c*, *d* et *e*. A partir de *b*, les pseudopodes paraissent plus grands, plus actifs; c'est qu'à ce moment nous avons fait arriver, sous la lamelle, une goutte d'eau de mer colorée par le Congo. Nous avons toujours remarqué, en effet, que cette substance paraissait exciter les mouvements amœboïdes de toutes les cellules de l'Éponge. En *d*, nous voyons la cellule *y* rejeter quelques sphérules (qui disparaissent bientôt dans la substance amorphe), puis reprendre sa forme primitive (*e*). Nous faisons arriver, ensuite, une goutte d'eau douce sous la lamelle; nous voyons alors (*f*) les cellules se contracter brusquement et tendre à reprendre une forme sphérique, puis la portion de la fibre nue, située entre *x* et *y*, se colorer en rouge. Au bout de quelque temps, enfin, toutes les cellules sphéruleuses éclatent brusquement (*g*), laissant à leur place une masse finement granuleuse au milieu de laquelle se voient un noyau et les différents articles de la fibre colorés également en rouge.

Nous devons faire ici quelques remarques. D'abord on constate que le chapelet s'est fortement raccourci au moment de l'arrivée de l'eau douce, par suite de la contraction des cellules. Puis les différents

segments de fibre qui étaient contenus dans ces cellules paraissent moitié plus larges que la portion de fibre qui était nue (voir *g*). Enfin, on ne trouve aucune trace de segmentation sur cette portion de fibre; il semble bien que nous ayons, dans celle-ci, un segment semblable aux segments inclus dans les cellules, mais qui aurait subi un allongement dans le sens de sa longueur.

L'expérience que représente la figure 16 (pl. V) est peut-être encore plus intéressante à étudier que la précédente. Le chapelet considéré ici était formé (*a*) par des cellules fusionnées entre elles, constituant ainsi un véritable manchon protoplasmique autour de la fibre centrale. Aussitôt après avoir fait arriver, sous la lamelle, une goutte de Congo dissous dans l'eau douce, on voit (*b*) le manchon protoplasmique se contracter de manière à faire réapparaître les contours de chaque territoire cellulaire. Cette contraction se continuant, on s'aperçoit (*c*) que quelques cellules ont repris leur individualité en glissant sur la fibre centrale, de manière à laisser certaines portions de cette fibre à découvert. Enfin toutes les cellules éclatent et les noyaux, ainsi que la fibre, se colorent presque immédiatement en rouge (*d*). Nous pourrions encore faire ici, à propos des différents segments de cette fibre, les mêmes réflexions que tout à l'heure.

Le rouge Congo permet ainsi de constater la présence de noyaux dans toutes les cellules des chapelets, quel que soit leur degré d'évolution (fig. 13, pl. V). On retrouve même ces noyaux dans les globules hyalins qui accompagnent quelquefois les fibrilles nues (fig. 12, pl. V). Enfin des noyaux semblables existent toujours à l'intérieur des faisceaux de fibrilles (fig. 5, pl. I); ces noyaux sont nus, c'est-à-dire paraissent être directement contenus dans la substance amorphe du mésoderme. La figure 5 a été dessinée après l'action du rouge Congo, suivie d'un lavage prolongé à l'alcool. Avant l'action de ces deux réactifs, la substance qui englobait les fibrilles était entièrement hyaline; c'est à peine si on y distinguait quelques rares granulations brillantes, mais on ne voyait pas la moindre trace des noyaux. En faisant glisser, sous la lamelle, une goutte de rouge Congo dissous dans l'eau douce, nous vîmes apparaître presque immédiatement ces noyaux, la substance englobante restant toujours hyaline. Ce n'est que sous l'influence de l'alcool que cette substance prit l'aspect granuleux représenté dans la figure 5, avec un peu d'exagération toutefois.

Nous ne croyons pas que ces noyaux nus proviennent de cellules qui auraient été détruites par le passage du rasoir. Dans ce cas, en effet, on devrait toujours trouver, dans leur voisinage, des restes du corps cellulaire, ce qui n'existe pas comme nous venons de le voir. Il est à remarquer, cependant, que tous ces noyaux présentent toujours la même forme et la même grosseur, qu'ils soient contenus dans les cellules sphéruleuses ou qu'ils se trouvent isolés dans la substance amorphe du mésoderme.

Il est facile maintenant de se rendre compte du mode de libération des fibrilles et de la destinée des cellules sphéruleuses à l'intérieur desquelles elles se sont formées.

Nous avons vu les cellules en chapelet se débarrasser peu à peu de leurs sphérules qui tombent dans la substance amorphe mésodermique où elles disparaissent. Le protoplasma de ces cellules se trouve ainsi réduit à sa partie liquide, hyaline ou faiblement granuleuse, mais renfermant toujours un noyau à son centre. Finalement, cette partie liquide disparaît elle-même dans la substance amorphe en entraînant le noyau et en mettant en liberté la fibre ou la fibrille qu'elle entourait. Nous ne pouvons dire s'il y a, ici, fusion intime entre ce protoplasma liquide et la substance fondamentale, ou bien si les cellules gardent encore une certaine individualité. Nous n'avons pu continuer assez longtemps ces observations, qui ne peuvent être faites qu'au bord de la mer avec des Éponges vivantes. Nous comptons bien les reprendre, du reste, car elles tendraient à nous donner, ici, sur la substance amorphe mésodermique de ces animaux, une tout autre idée que celle des livres classiques. Cette substance, considérée seulement chez les *Reniera* adultes, aurait, en effet, une double origine : elle serait formée de substances particulières rejetées par certaines cellules mésodermiques et de masses protoplasmiques liquides ou demi-liquides, sans contours distincts et contenant encore des noyaux.

Nous pouvons résumer, maintenant, tout ce que nous avons appris avec le rouge Congo, employé à l'étude de l'Éponge vivante, sans fixation préalable. *Certaines cellules sphéruleuses libres élaborent, à leur intérieur, une substance particulière, très réfringente, se colorant fortement en rouge.*

Cette substance apparaît, au centre de la cellule, sous la forme d'une petite sphère qui grossit peu à peu, s'allonge et prend la forme d'un bâtonnet en repoussant le noyau de la cellule à la périphérie.

Les noyaux se retrouvent toujours dans toutes les cellules des chapelets, quel que soit leur degré d'évolution.

Les fibrilles, qui résultent, comme nous l'avons vu, de la soudure des bâtonnets et de leur allongement dans un même sens, *deviennent libres par suite du départ de la gaine protoplasmique dans laquelle elles ont pris naissance. Le corps protoplasmique des cellules se débarrasse, en effet, des sphérules qu'il contient et disparaît finalement dans la substance amorphe mésodermique en entraînant le noyau avec lui.*

Tous les noyaux de ces cellules se retrouvent dans la substance amorphe, épars au milieu des fibrilles.

Une question vient maintenant à l'esprit. Sous quelle influence se fait l'allongement des bâtonnets contenus dans les cellules, allongement d'où résulte la formation des fibres et des fibrilles?

Nous savons que les chapelets des cellules sphéruleuses, aussi bien que les fibres nues, sont toujours dirigés, chez *R. ingalli*, suivant la longueur des rameaux de cette Éponge, c'est-à-dire dans le sens de sa croissance principale. D'autre part, nous avons montré que chaque article composant les fibres était d'autant plus étroit qu'il était plus long. Enfin nous avons vu que ces articles pouvaient se raccourcir notablement, par exemple, sous l'influence de l'eau douce chargée de rouge Congo.

Fig. III. — *Reinera ingalli*. Rouge Congo pendant la vie; fixation par le sublimé acétique. — Montage dans la glycérine hydratée. Portion de chapelet dessinée d'après une photographie.

Tous ces faits semblent indiquer que les bâtonnets sont soumis, dans l'intérieur des chapelets, à une force qui les allonge de plus en plus de manière à en faire des fibres, puis des fibrilles. En effet, la substance

qui constitue ces bâtonnets est molle en même temps que tenace et se laisse facilement étirer en filaments, comme on peut s'en rendre compte de la façon suivante :

On place, sur une lame de verre, l'extrémité d'une branche de *R. ingalli*, qui ne renferme, comme l'on sait, que des chapelets. On casse cette branche en deux et l'on écarte doucement les deux morceaux qui restent attachés l'un à l'autre par une substance visqueuse et très tenace. Si l'on examine cette substance au microscope, on voit qu'elle est formée, en grande partie, par des fibres et des fibrilles provenant de l'allongement des chaînettes qui étaient contenues dans les chapelets ; ceux-ci ont en effet disparu pour la plupart, les cellules sphéruleuses ayant été brisées par la traction qu'on leur a fait subir.

Il est donc bien probable que la cause principale de la formation des fibres chez les Reniera est une cause mécanique. Mais sous quelle influence agit cette cause? Est-elle due uniquement à la croissance de l'Éponge? Les mouvements amœboïdes des cellules en chapelet ne seraient-ils point pour quelque chose dans cet allongement des bâtonnets? Ce sont là toutes questions qu'il serait très intéressant d'approfondir, mais pour lesquelles nous n'avons malheureusement pas de réponse. Nous ferons remarquer seulement que l'allongement des segments de fibre n'est pas le même pour tous les chapelets d'un même faisceau, ni pour toutes les cellules d'un même chapelet (voir fig. I et III).

III. — Étude de « Reniera ingalli » et de « R. elegans » a l'aide de réactifs après fixation.

Nous avons déjà dit qu'aucune méthode de fixation et de coloration ne saurait remplacer l'examen des Éponges à l'état vivant avec ou sans l'aide du rouge Congo. C'est là un point sur lequel nous ne craignons pas de trop insister, car l'étude seule des Éponges conservées nous a laissé longtemps dans l'erreur, à propos des noyaux des cellules en chapelet, par exemple. Ces noyaux qui sont relativement petits et se rétrécissent encore sous l'influence des réactifs, sont très difficiles à mettre en évidence au milieu des grosses sphérules qui les entourent. Le réactif de Millon est, après le rouge Congo, le meilleur réactif pour les faire apparaître,

mais nous allons trouver d'autres procédés qui permettent également de les colorer.

La première chose que l'on constate après la fixation et la coloration des *Reniera*, c'est l'intensité avec laquelle les fibres fixent la plupart des substances colorantes et en particulier les colorants nucléaires. L'hématoxyline, l'hématéine, la safranine, le magenta, le vert de méthyle, etc., colorent de la même façon les fibrilles nues et les bâtonnets contenus dans les chapelets.

Ces bâtonnets sont quelquefois très difficiles à voir, car les sphérules qui forment une sorte d'enveloppe au corps cellulaire (fig. 3 et 11), se colorent avec la même intensité et cachent ainsi tout ce qui est à l'intérieur de la cellule. C'est là une des raisons pour lesquelles le noyau est si difficile à mettre en évidence. Aussi, quand on veut l'étudier, est-il nécessaire de fixer les Éponges avec un liquide, comme l'alcool, qui éclaircit les cellules en détruisant les sphérules. Malgré cette précaution, le noyau est encore très difficile à colorer; nous n'avons pu le faire jusqu'ici qu'avec le violet de gentiane et le bleu de quinoléine, mais l'emploi de ces substances demande une technique plus ou moins compliquée qui, outre qu'elle ne montre pas toujours les noyaux, les rétrécit et les altère beaucoup.

Le réactif de Millon ne présente ces inconvénients qu'à un faible degré; en effet, il fixe instantanément les cellules et fait apparaître, en même temps, les noyaux sans qu'il soit besoin de les colorer. On examine les préparations dans un milieu aqueux ou même dans le réactif lui-même et les noyaux se montrent alors avec la forme et la grosseur qu'ils avaient à l'état vivant (comparer la fig 6, pl. I, à la fig. 13, pl. V). Nous avons vu qu'ils se coloraient uniformément avec le rouge Congo; le réactif de Millon nous les montre également comme étant formés par une substance entièrement homogène.

Le violet de gentiane, employé d'après la méthode de Bizzozero et Gram [1], donne de très belles préparations, surtout si l'on colore ensuite avec l'éosine; les fibres et les noyaux se détachent en violet foncé sur le corps cellulaire coloré en rouge; mais, comme nous l'avons dit, les noyaux sont rétrécis et déformés (comparer les fig. 13 et 17); de plus, ils n'apparaissent pas toujours, ce qui pour-

1. Voir Bolles Lee et Henneguy, *Traité des méthodes techniques*, 2e éd., p. 186.

rait induire en erreur si on ne connaissait pas les résultats fournis par le rouge Congo. Cependant, ces préparations nous font voir d'autres points intéressants. Ainsi, l'on remarque (fig. 17 et IV) que les segments de fibre sont soudés les uns aux autres par une substance particulière qui se colore en rouge, comme le protoplasma, ou en violet très pâle. Nous avons affaire, ici, à une portion du corps cellulaire qui se modifie au fur et à mesure que les bâtonnets se développent. En allant à la rencontre les uns des autres, ces bâtonnets exercent, en effet, une pression de plus en plus considé-

Fig. IV. — *Reniera ingalli.* Fixation par l'alcool absolu. Coloration au violet de gentiane par la méthode de Bizzozero-Gram. Montage dans la résine Dammar. Portion de chapelet de cellules sphéruleuses. Les fibres et les noyaux ont été seuls représentés.

rable sur la portion de protoplasma qui les sépare. C'est là, probablement, la cause déterminante de cette transformation du protoplasma en substance unissante.

Cette substance qui réunit les segments de fibre entre eux ne réduit pas le nitrate d'argent et elle résiste beaucoup moins que les fibres elles-mêmes à l'action des acides et des alcalis.

Le bleu de quinoléïne, que nous avons employé comme l'indique Ranvier dans son *Traité de techniques* (2e éd., p. 89), colore énergiquement les cellules sphéruleuses en chapelet, et quelques-unes parmi les autres cellules sphéruleuses restées libres. Sur des pièces fixées par l'alcool (fig. 2, pl. I), les bâtonnets apparaissent très nettement dans l'intérieur des chapelets et on distingue quelquefois, à côté d'eux, le noyau des cellules sphéruleuses. Mais il vaut mieux

attendre une ou plusieurs semaines avant d'étudier ces coupes que l'on doit monter dans de la glycérine hydratée. On voit alors que la substance des fibres a pris une teinte bleue ou violette de plus en plus foncée, alors que les autres éléments mésodermiques se sont en partie décolorés. On trouve, de plus, dans l'intérieur des cellules sphéruleuses réunies en groupes, tous les stades de formation des fibres, depuis le petit corps sphérique à peine visible jusqu'au bâtonnet traversant toute l'épaisseur des cellules (fig. 2, pl. I).

Le mélange Ehrlich-Biondi (orange, fuschine et vert de méthyle) ne nous donne aucune indication sur le noyau, mais il nous montre, comme le bleu de quinoléine, deux sortes de cellules sphéruleuses libres : les unes se colorant comme les chapelets, les autres se comportant, en présence du colorant, comme les autres éléments mésodermiques. Après fixation avec le sublimé ou avec le liquide de Flemming, les chapelets se colorent en vert foncé, tirant fortement sur le bleu (fig. 11, pl. V). Quand on examine ces chapelets avec l'objectif à immersion, on voit que la coloration verte n'intéresse que les sphérules; tout le reste du corps cellulaire est teint en rouge ainsi que le bâtonnet qui est à son intérieur.

Les fibres et les fibrilles nues sont également colorées en rouge, de même que les autres éléments cellulaires du mésoderme; aussi les chapelets tranchent-ils nettement sur le reste par leur coloration spéciale. Mais parmi les cellules sphéruleuses libres, les unes sont colorées en rouge par la fuschine, les autres, et surtout celles qui se groupent en amas irréguliers, ont pris, au contraire, la couleur bleu verdâtre des chapelets.

Cette distinction que le bleu de quinoléine et le mélange Biondi nous montre, dans les cellules sphéruleuses libres, concorde avec cette observation de Topsent : « Des deux sortes de cellules sphéruleuses de *Reniera elegans*, celles qui ne se disposent pas en chaînes conjonctives s'emplissent quelquefois d'amidon et d'autres fois n'en contiennent pas trace [1] ».

Si l'on se reporte maintenant à ce que nous a montré le rouge Congo, nous comprenons facilement pourquoi, parmi les cellules sphéruleuses libres, certaines seulement se colorent comme les cellules sphéruleuses en chapelet. Nous avons vu, en effet, que ces

1. E. Topsent, Essai sur la faune des Spongiaires de Roscoff, *Arch. zool. exp.*, 1893.

cellules étaient les éléments où s'élaborait la substance destinée à former les fibres. Le mélange de Biondi nous montre, maintenant, que cette substance ne provient pas des sphérules, puisque celles-ci se colorent en vert alors que les fibres se colorent en rouge. Nous savons, du reste, que ces sphérules se détachent peu à peu des cellules sphéruleuses pour tomber dans la substance amorphe mésodermique où elles disparaissent.

En résumé, l'étude des *Reniera* après fixation et coloration nous a permis de préciser les points suivants :

Il y a deux sortes de cellules sphéruleuses chez Reniera elegans *et chez* Reniera ingalli : 1° *des cellules sphéruleuses isolées renfermant des substances nutritives telles que l'amidon, comme l'a montré Topsent;* 2° *des cellules sphéruleuses qui élaborent à leur intérieur la substance des fibres et qui se disposent en files continues ou chapelets.*

La substance qui forme les fibres n'est pas la même que celle qui constitue les sphérules des cellules en chapelet. Elle se colore très énergiquement avec la plupart des substances colorantes.

Les segments de fibres sont soudés les uns aux autres par une substance particulière qui est du protoplasma modifié.

Les noyaux des cellules sphéruleuses peuvent se voir, après fixation, avec le réactif de Millon, avec le violet de gentiane et avec le bleu de quinoléine.

IV. — Nature des fibres de « Reniera elegans » et de « Reniera ingalli ».

Si l'on fait abstraction des fibres qui traversent les chapelets dans toute leur longueur, on ne peut s'empêcher de voir une analogie entre ces chapelets et certaines Algues de la famille des Nostocs. On sait, en effet, que les Éponges donnent asile à un grand nombre d'êtres vivants, parasites ou commensaux, et une Éponge fibreuse, en particulier, *Spongelia pallescens*, renferme, dans sa substance fondamentale, une Oscillaire dont la forme rappelle beaucoup celle des chapelets que nous connaissons [1].

Mais la dispositon régulière et toujours la même que présentent les chapelets de *Reniera ingalli* (voir fig. II, p. 14) éloigne déjà

1. Voir F. E. Schulze, Untersuchungen über den Bau und die Entwicklung der Spongien, *Zeitscrh. f. wiss. Zoolog.*, t. 32, p. 116, Taf. V, fig. 7; Taf. VIII, fig. 9 et 10.

toute idée de parasite ou de commensal. De plus, le rouge Congo agit de la même façon sur les cellules en chapelet et sur les autres cellules de l'Éponge. Enfin, il n'est pas possible de voir, dans ces cellules en chapelet, des éléments différents des autres cellules sphéruleuses qui, comme nous l'a montré Topsent, se trouvent dans toutes les Éponges. Il nous reste donc à déterminer la nature de la substance qui compose les fibres des Reniera.

Cette particularité qu'il n'existe jamais qu'un seul corps réfringent dans chaque cellule, pourrait faire croire encore à une formation parasitaire, à une spore, par exemple, qui aurait élu domicile dans certaines cellules sphéruleuses; ces spores, en se developpant, détermineraient l'allongement, puis la fusion et enfin la destruction des cellules sphéruleuses.

Mais nous ne voyons pas à quel groupe d'Algues ou de Champignons il faudrait rapporter ce parasite; dans tous les cas, nous ne pourrions dire d'où proviennent ces spores et comment elles entrent dans les cellules sphéruleuses.

Nous allons voir, du reste, que les caractères physiques et chimiques des fibres de *Reniera ingalli* et de *Reniera elegans* les éloignent complètement des Algues ou des Champignons pour les rapprocher, au contraire, de la spongine qui unit les spicules de ces Éponges.

Ces fibres sont formées par une substance amorphe, homogène, très tenace, dont la réfringence rappelle tout à fait celle de la spongine ou encore celle des fibres élastiques des Vertébrés. Molle et se laissant étirer comme du verre fondu dans les grosses fibres, cette substance paraît plus ferme, plus résistante dans les fibrilles; elle présente alors une grande élasticité qui fait enrouler en spirale l'extrémité de ces fibrilles quand on les brise. Cette élasticité, qui est si développée dans les fibres de spongine en général, ne se manifeste plus ici après la dessiccation; il en est de même du reste pour la spongine de nos Reniera, car ces Éponges s'effritent complètement sous les doigts, quand elles ont été préalablement desséchées.

Nous avons vu que les fibres qui nous intéressent présentaient une affinité très grande pour la plupart des substances colorantes. Or, nous avons constaté presque toujours les mêmes affinités pour la spongine des spicules. C'est ainsi que le rouge Congo agit de la même façon sur la substance des fibres et sur la spongine, dans les

expériences que nous avons rapportées plus haut; que le mélange Erhlich-Biondi colore l'une et l'autre en rouge; l'orcéine en violet sombre; l'acide osmique en jaune gris; le picro-carmin en jaune pâle, ou en rouge pour les bâtonnets intracellulaires, etc. Ces colorations peuvent varier un peu avec le mode de fixation des éléments; nous devons faire remarquer aussi qu'elles ne montrent pas toujours la même identité entre la substance des fibres et la spongine. Le violet de gentiane, sans lavages prolongés à l'alcool, colore de la même façon ces deux substances; employé, au contraire, d'après la méthode de Bizzozero-Gram, les fibres restent fortement colorées alors que la spongine est à peine teintée. Le réactif de Millon, le bleu de quinoléine et, dans certains cas, le *nilblau sulfat*, nous montrent également des différences d'intensité assez notables dans les colorations de ces substances.

L'étude comparative que nous avons faite des fibres et de la spongine de nos *Reniera*, au moyen de liquides corrosifs ou caustiques, va nous montrer également, entre ces deux corps, quelques petites différences à côté de grandes ressemblances.

Le moyen le plus simple, pour faire cette étude, consiste à faire macérer, pendant un certain temps, des morceaux d'Éponges dans les liquides que l'on a choisis. Mais, si l'on veut se débarrasser des cellules, de manière à n'avoir que la partie squelettique de l'Éponge, voici comment l'on peut procéder.

Dans une éprouvette suffisamment large pour laisser passer seulement un morceau d'Éponge à frottement doux, on verse, sur ce morceau, la solution suivante :

Acide sulfurique.....	1 partie.
Eau —	2 —

Au bout de vingt-quatre heures, on trouve généralement, au fond de l'éprouvette, une sorte de précipité blanchâtre formé par les cellules détruites. Il ne reste plus, dans le corps même de l'Éponge, que les fibres, les spicules et les gaines de spongine qui réunissent celles-ci.

C'est la première méthode que nous avons suivie dans les expériences que nous allons relater maintenant; ces expériences ont porté surtout sur les Éponges fixées par le liquide de Zenker ou par le sublimé et conservées dans l'alcool; mais nous avons étudié aussi des tissus frais, comme nous allons le voir.

1° *Action de l'acide chlorhydrique.* — Au bout de quinze heures, le morceau d'Éponge est coloré en brun violet; il est resté entier, mais se brise quand on le saisit avec des pinces. A l'examen microscopique dans l'acide, on ne voit que les spicules et la spongine qui est restée intacte. Les fibres ne se distinguent bien que dans l'eau; elles présentent alors le même aspect qu'à l'état vivant et ne paraissent pas altérées. Sur des tissus frais, l'acide chlorhydrique rétrécit un peu les fibres et les gaines de spongine, mais ne les détruit pas, au moins après vingt-quatre heures d'action.

2° *Action de l'acide sulfurique.* — Au bout de quinze heures, le morceau d'Éponge est coloré en brun rouge. Il est resté entier, mais se brise également quand on le saisit. Les fibres ne se voient très bien que dans l'eau; elles ne paraissent pas altérées et sont un peu colorées en jaune comme la spongine. Les cellules sphéruleuses se distinguent encore autour des fibres, mais elles sont en grande partie détruites sur des morceaux qui ont resté pendant dix-sept heures dans l'acide.

3° *Action de l'acide azotique.* — Au bout de deux heures, le morceau d'Éponge est coloré en jaune; il tombe en déliquescence quand on le touche, ce qui indiquerait que la spongine est dissoute; les fibrilles sont un peu recroquevillées, mais elles ne sont pas détruites.

Au bout de quinze heures, il ne reste plus du morceau d'Éponge, qu'une sorte de précipité jaunâtre tombé au fond du vase. Dans ce précipité, on trouve tous les spicules isolés et débarrassés de leur gaine de spongine (voir, plus loin, l'action de la potasse). Les fibres sont, au contraire, très visibles, bien qu'étant fortement éclaircies; mais elles sont toutes brisées au niveau de la soudure des articles qui les composaient. On distingue encore, autour de ces articles, les cellules sphéruleuses avec leurs contours et quelques sphérules à leur intérieur. Ce sont ces éléments, fibres et cellules, qui sont colorés en jaune par l'acide azotique. Sur des Éponges vivantes après un séjour de vingt-quatre heures dans l'acide, les cellules sphéruleuses sont entièrement détruites, les fibres non.

4° *Action de l'acide acétique.* — Au bout de vingt-quatre heures, toutes les cellules sont détruites; les fibres et la spongine ne présentent pas de changement notable.

5° *Action de la potasse caustique à 40 pour 100 d'eau distillée.* — Au bout de quinze heures, le morceau d'Éponge est coloré en

jaunâtre; il se désagrège immédiatement quand on le touche, ce qui laisserait croire que la spongine est dissoute. En réalité, ce sont les spicules qui sortent de leur gaine de spongine quand on les touche; il peut en être de même pour l'acide azotique, mais, avec cet acide, nous n'avons jamais pu retrouver ces gaines alors qu'on les voit très facilement avec la potasse. Pour cela, de même que pour bien voir les fibres, il faut mieux observer les préparations dans la solution de potasse elle-même; si on lave à l'eau, on peut entraîner en même temps les gaines de spongine et les fibres. Celles-ci sont en effet bien conservées, avec toute leur réfringence, mais elles sont brisées en articles séparés comme avec l'acide azotique.

6° *Action de l'ammoniaque.* — Au bout de dix-sept heures, le morceau d'Éponge est un peu coloré en jaune. La spongine et les fibres ont gardé toute leur réfringence; elles ne paraissent nullement altérées. Les cellules en chapelet existent encore; leurs contours sont très réguliers, mais elles sont devenues très transparentes. Sur des Reniera vivantes, l'ammoniaque n'altère pas les fibrilles nues, mais il attaque un peu les bâtonnets qui sont encore contenus dans les chapelets.

7° *Action du réactif de Millon froid.* — Au bout de huit heures, le morceau d'Éponge est rougeâtre, un peu rétréci, mais il est resté entier. Les cellules sphéruleuses se voient encore avec leurs sphérules; elles sont cependant un peu rétrécies de même que les bâtonnets contenus à leur intérieur; ceux-ci ne paraissent pas autrement altérés. La spongine est restée intacte. Tous ces éléments sont colorés faiblement en jaune rouge.

8° *Action de l'oxyde de cuivre ammoniacal.* — Au bout de six heures le morceau d'Éponge est coloré en bleu foncé; cette coloration porte uniquement sur le réseau de spongine qui se voit très bien dans toutes ses parties; c'est là une méthode de choix pour mettre en évidence ce réseau. Les fibres sont détruites en grande partie; on trouve encore quelques articles en examinant la préparation dans l'eau, mais ces portions de fibres sont incolores.

9° *Action de l'eau de javelle (solution du commerce concentrée).* — Au bout de deux heures, le morceau d'Éponge est devenu jaunâtre; il se désagrège entièrement quand on le touche. Examiné dans l'eau de javelle, les cellules sphéruleuses forment une sorte de magma dans lequel on distingue les fibres qui sont seulement éclaircies. La spongine est dissoute en beaucoup d'endroits.

Au bout de cinq heures, la spongine est détruite entièrement; beaucoup de bâtonnets sont encore visibles; quelques-uns paraissent intacts, mais la plupart sont granuleux et déformés.

10° *Action du lysol en solution aqueuse au 10e.* — Au bout de trois heures, les cellules sphéruleuses sont détruites en grande partie; la spongine et les fibres sont intactes.

Tableau résumant les principales réactions des fibres et de la spongine de RENIERA ELEGANS *et de* RENIERA INGALLI.

RÉACTIFS	FIBRES	GAINES DE SPONGINE
Rouge Congo in vitro.	Coloration rouge.	Coloration rouge.
Éosine.	Id.	Id.
Mélange Erlich-Biondi.	Id.	Id.
Orcéine.	— Violet sombre.	— Violet sombre.
Acide osmique.	— Jaune gris.	— Jaune gris.
Picro-carmin.	— Jaune pâle.	— Jaune pâle.
Violet de gentiane (méthode de Bizzozero).	— Violet foncé	— Violet très faible.
Bleu de quinoléine.	Id.	Id.
Niblau sulfat.	— Bleue.	— Bleue.
Acide chlorhydrique.	Transparentes, gonflées.	Un peu transparentes, gonflées.
— sulfurique.	Colorées en jaune.	Colorées en jaune.
— azotique.	Très transparentes, désagrégées, jaunes, beaucoup sont dissoutes.	Dissoutes (?).
— acétique.	Non dissoutes.	Non dissoutes.
Potasse caustique.	Désagrégées seulement.	Non dissoutes.
Ammoniaque.	Non dissoutes.	Id.
Réactif de Millon bouillant.	Colorées en jaune faible.	Colorées en jaune.
Oxyde de cuivre ammoniacal.	Désagrégées, beaucoup sont dissoutes, incolores.	Non dissoutes, colorées en bleu foncé.
Eau de javelle.	Désagrégées, fortement éclaircies, granuleuses, déformées.	Dissoutes.
Lysol.	Non dissoutes.	Non dissoutes.
Carbonate de potasse.	Id.	Id.
Putréfaction (1 mois dans l'eau douce).	Désagrégées, éclaircies.	Id.

11° *Action de la trypsine en saturation, dans une solution d'acide chlorhydrique au 100e, à la température de 40°.* — Nous n'avons pu faire agir la trypsine sur des pièces fraîches, aussi donnons-nous seulement les résultats suivants comme mémoire. Dans des morceaux d'Éponge conservés dans l'alcool, puis lavés à grande eau, on ne trouve pas d'altération sensible des fibres ni de la spongine, après un séjour à l'étuve de quarante-huit heures.

12° *Action de l'eau douce.* — L'eau douce possède, comme on le

sait, une action désorganisatrice très puissante sur les tissus des animaux marins. Au bout de quinze à vingt minutes, toutes les cellules en chapelet sont détruites et laissent voir la fibre qui est à l'intérieur; celle-ci ne présente d'abord aucune altération, mais les articles qui la composent se séparent bientôt les uns des autres, sans toutefois présenter, eux-mêmes, aucune altération sensible; les fibrilles résistent à cette action dissociante. Un séjour de huit jours dans l'eau douce n'amène pas d'autres changements, seulement la plupart des articles composant les fibres étant séparés les uns des autres, tombent au fond du vase avec les autres détritus de l'Éponge. Enfin la substance qui compose ces fibres résiste encore à la putréfaction, pendant un mois tout au moins.

Le tableau ci-dessus, qui résume les principales réactions des fibres dont nous avons étudié le mode de formation, ne nous renseigne pas sur la composition chimique de ces fibres, mais il nous montre une très grande ressemblance entre la substance qui les forme et la spongine qui unit les spicules entre eux. Bien que nous ne voyons pas, dans ce tableau, une identité absolue entre les deux substances, nous croyons pouvoir dire, cependant, que les fibres de nos *Reniera* sont des fibres de spongine. Nous savons, en effet, que l'on désigne sous le nom générique de *spongine* toute une série de corps différents qui ont été très peu étudiés au point de vue chimique et qui sont, par conséquent, très peu définis.

Les cellules sphéruleuses qui forment les fibres de *Ren. elegans* et de *Ren. ingalli* sont donc comparables aux *spongoblastes* (Schulze) que l'on a signalées à la surface des fibres d'un grand nombre d'Éponges cornées. Mais, alors que la sécrétion de spongine est très facile à constater dans les cellules sphéruleuses de nos Reniera, personne n'a encore vu comment les spongoblastes produisaient cette substance et arrivaient à former les grosses fibres des Éponges cornées. Nous croyons que la méthode au rouge Congo qui nous a servi si utilement, dans nos recherches, pourrait apporter également quelque lumière sur ce sujet.

V. — Historique. — Comparaison des fibres des « Reniera » avec d'autres fibres d'éponges.

Oscar Schmidt [1] est le premier observateur qui ait décrit et figuré les chapelets de cellules et les fibres qui font le sujet de ce mémoire. C'est sur une variété de *Reniera aquæductus* que Schmidt a rencontré ces éléments. La description et les dessins qu'il en donne sont exacts tout en étant incomplets, mais il pense que les fibres sont, tout simplement, des productions artificielles, provenant peut-être des tiraillements que l'on fait subir au sarcode (substance amorphe du mésoderme) pendant les dissociations. Quant aux cellules sphéruleuses, aux *Körnchenballen*, comme Schmidt les appelle, ce seraient, probablement, des amas de granulations se produisant, par exemple, sous l'influence de courants sarcodiques. Schmidt ajoute que ces « pelotes granuleuses » peuvent avoir cependant quelque rapport avec des cellules, car il dit les avoir vues se diviser. Nous ne pouvons nous prononcer sur ce fait que nous n'avons jamais observé.

En 1872, Eimer [2] annonça qu'il avait découvert des organes urticants dans plusieurs Éponges siliceuses : *Reniera fibulata*, *R. informis*, *R. accommodata* et *Desmacella vagabunda*. Cette découverte était très importante puisqu'elle permettait de classer définitivement les Éponges parmi les Cœlentérés. Malheureusement Eimer avait rencontré tout simplement, dans ses dissociations, des nématocytes appartenant à un polype hydraire fixé dans les canaux excréteurs des Éponges et que F.-E. Schulze décrivit, quelques années plus tard, sous le nom de *Spongicola fistularis*.

Quand on examine la figure qui accompagne le mémoire d'Eimer et que nous reproduisons ici (fig. V), on voit, en effet, que les éléments marqués 1 et 2 sont bien de véritables nématocytes. Mais les deux rangées de cellules qui sont au milieu de la figure ressemblent énormément à ce que nous avons vu chez *Reniera ingalli*. La rangée inférieure représente, au moins dans sa partie droite, des bâtonnets de fibres à différents degrés de développement; quant à la rangée supérieure, elle est certainement formée par les cellules

1. *Supplement d. Spongien d. adriat. Meeres*, 1864, p. 3, fig. 12, pl. I.
2. Th. Eimer, Nesselzellen und Samen bei Seeschwämmen, *Arch. f. mikr. Anat.*, 1872, t. VIII.

fusiformes d'un chapelet dissocié; il suffit, pour s'en convaincre, de comparer cette partie du dessin d'Eimer à la figure suivante (fig. VI) qui représente quelques spongoblastes de *Reniera ingalli*.

Eimer pense que le filament urticant de ses prétendus nématocytes n'est autre chose qu'une transformation du noyau des cellules où il a pris naissance. C'est également ce qu'on a cru pour les fibres des Reniera, alors qu'on ne pouvait découvrir le véritable noyau.

Les éléments que Schmidt avait signalés dans une *Reniera* de la

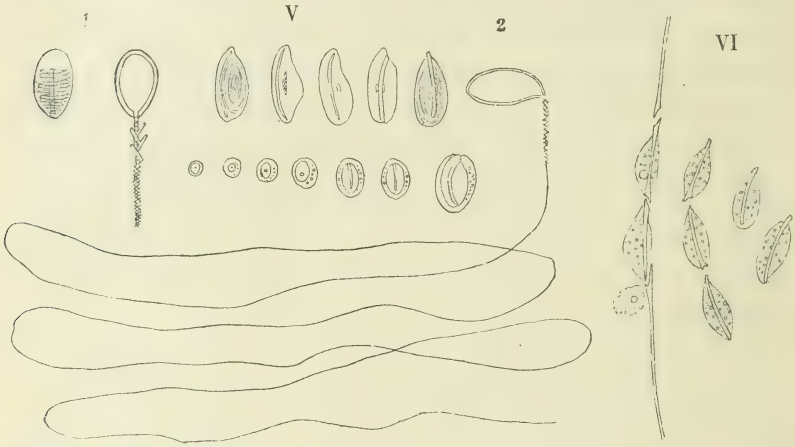

Fig. V. — D'après Th. Eimer.
Fig. VI. — *Reniera ingalli*. — Fixation par le réactif de Millon bouillant.

Méditerranée ne furent retrouvés que douze ans plus tard, par Ch. Barrois, dans une *Reniera* indéterminée vivant dans la Manche[1]. Barrois n'émet pas d'opinion sur l'origine ni sur le rôle des fibres de cette Éponge; il constate tout simplement leur nature gluante et élastique et les rapproche également des nématocytes décrits par Eimer. Si l'on examine ces fibres au microscope, « on voit qu'elles sont composées, écrit Barrois, d'une matière gélatineuse, hyaline, anhiste, empâtant de distance en distance des amas sphériques de granules ou de grosses cellules ». Il ne semble pas que cet auteur ait vu les fibres traverser les cellules sphéruleuses, car il n'en parle pas et ne le figure pas. Du reste l'idée qu'il se fait de ces cellules est assez singulière; il tend à les considérer comme les spermato-

1. Embryologie de quelques Éponges de la Manche, Thèse fac. sc. Paris, 1876, et *Ann. Sc. nat.*, 6e série, t. III, p. 62, pl. 15, fig. 42.

blastes des Reniera, chaque sphérule étant destinée à se transformer en spermatozoïde.

Il est évident que tous les auteurs dont nous venons de parler n'avaient apporté qu'une faible attention aux fibres et aux cellules en chapelet qu'ils rencontraient dans certaines Éponges siliceuses. En effet, le plus simple réactif, comme l'alcool, par exemple, aurait pu leur indiquer la relation si intime qui existe entre les fibres et les cellules. C'est ce qu'a montré Topsent [1], qui a étudié, avant nous, les fibres et les cellules en chapelet de *Reniera elegans* et qui leur a attribué, très justement, un rôle conjonctif. Mais Topsent ne parle pas de fibrilles isolées dans l'intérieur du mésoderme et ne dit rien de la résistance si particulière aux alcalis et aux acides que présentent les fibres contenues dans les chapelets de cellules sphéruleuses. Quant à l'origine même de ces fibres, il les considère, d'abord, comme étant formées par les noyaux des cellules; voici comment il explique cette formation. Les chapelets que forment les cellules sphéruleuses seraient des organes élastiques; à l'état de rétraction, les noyaux de ces cellules auraient l'aspect d'une sphère; mais, lorsque les chapelets entreraient en extension, ces noyaux seraient étirés et se mettraient en rapport, par leurs extrémités, avec les noyaux voisins. « Tous les noyaux ronds dans le système rétracté, écrit Topsent, s'étirent transversalement, puis débordent, d'un côté dans les cellules terminales, des deux côtés à la fois dans les autres et se mettent en rapport par leurs extrémités un peu élargies avec les noyaux adjacents. Le fil n'est donc pas homogène, et une ligne nette marque les contacts des noyaux qui le composent. »

Six ans après, en 1893, Topsent revient sur la même question dans une note à l'Académie des sciences [2]. Il montre que les fibres qu'il a étudiées chez *Reniera elegans* sont plus répandues qu'on ne le croyait, parmi les Éponges siliceuses, mais il ne nous renseigne pas davantage sur la nature ni sur l'origine même de ces fibres. Il constate seulement leur grande affinité pour les couleurs d'aniline et pense maintenant qu'elles ne sont pas d'origine nucléaire; cependant, dit-il, « le noyau véritable ne se retrouve pas dans les cellules ainsi différenciées. Peut-être n'a-t-il qu'une durée éphé-

1. Contribution à l'étude des Clionides, *Arch. zool. exp.*, 1887, *t. V, supplémentaire*, p. 164.

2. Contribution à l'histologie des Spongiaires, *Compt. rend.*, 25 septembre 1893, p. 444.

mère, la cellule génératrice du ligament perdant de bonne heure son individualité cellulaire. »

En somme, les quelques zoologistes qui ont parlé des fibres des *Reniera* ne les ont considérées que d'une façon accessoire et l'on peut dire que tout était presque à faire quand nous avons commencé les recherches qui font l'objet de ce travail.

En lisant les nombreux mémoires qui ont paru sur les Éponges, nous avons été surpris de ne pas trouver signalés, plus souvent, les éléments si intéressants que nous avons étudiés ici. Nous sommes le premier, en effet, à constater leur existence chez *Reniera ingalli* et, cependant, cette Éponge est bien connue depuis longtemps. Il est probable que cela tient à l'état dans lequel se trouvent les Éponges que les auteurs ont à décrire. La plupart du temps, en effet, ce sont des pièces de collection desséchées ou conservées dans l'alcool après avoir subi généralement un ou plusieurs lavages dans l'eau douce.

Toutes les Renierides ne présentent certainement pas des fibres analogues à celles que nous avons décrites chez *Reniera elegans* et chez *R. ingalli*, mais nous croyons que des éléments de même nature ou de même origine existent plus souvent qu'on ne le croit généralement. En effet, il a suffi que l'attention de Topsent ait été attirée de ce côté, par l'étude qu'il avait faite de *Reniera elegans*, pour que ce savant spongiologue retrouve des éléments analogues dans un certain nombre d'Éponges [1].

C'est ainsi que *Chalina Montagni* [2], *Acervochalina finitima* et des espèces du genre *Spinosella* renferment des fibres du même type que celles de *Reniera ingalli*.

Chez *Clathria coralloïdes* et *Echinoclathria seriata*, quelquefois aussi chez *Microciana armata* et *Microciana atrasanguinea*, Topsent a vu que les cellules sphéruleuses étaient accompagnées de « fibrilles très grêles, s'enroulant en spirale après rupture, franchement élastiques, toujours tendues en tous sens dans l'ectosome et sur les parois des canaux du système aquifère ».

Une autre éponge de la famille des Ectyonines, *Rhaphidophlus Jolicœuri*, est également remplie de fibrilles remarquablement élastiques.

1. *Loc. cit.*, p. 445.
2. Rappelons que Topsent considère *Chalina Montagni* et *Reniera elegans* comme ne formant qu'une seule et même espèce. Voir la note de la p. 4.

Enfin, on sait depuis longtemps que certaines Éponges cornées, les *Hircinia*, renferment des fibrilles élastiques qui présentent également une résistance remarquable à l'action des acides et des réactifs. On a considéré successivement ces fibrilles comme étant des algues parasites, ou comme des enveloppes de spongine que l'éponge aurait sécrétée à la surface de filaments d'algues parasites. Pour H. Fol, ce serait, au contraire, des éléments normaux de l'Éponge qui se formeraient d'après un procédé qui rappelle tout à fait ce que nous avons vu chez *Reniera ingalli*.

« Si l'on choisit, pour la mettre en coupes, écrit Fol [1], une extrémité en voie de croissance rapide, on verra, à la place des fibrilles, de grosses traînées de cellules fusiformes appartenant avec évidence au tissu conjonctif de l'Éponge. Plus bas, ces traînées s'élargissent et l'on y voit apparaître des fibrilles naissantes sur lesquelles les cellules fusiformes sont disposées en chapelet. Plus loin encore, les cellules sont atrophiées et il ne reste que leur produit, la fibrille. »

Fol avait fait ces recherches sur des Éponges qui avaient macéré pendant quelque temps ; il aurait donc été très utile de les reprendre en s'adressant surtout aux *Hircinia* vivantes. Malheureusement il ne semble pas que ces questions d'histogénèse aient jamais beaucoup occupé les spongiologues. Il y a là, pourtant, dans l'étude de ces fibres particulières que l'on trouve chez certaines Éponges, une question qui intéresse autant, il nous semble, la zoologie que la physiologie cellulaire.

VI. — Conclusions générales.

Il ne nous reste plus, maintenant, pour terminer cette première partie de notre travail, qu'à rassembler toutes les conclusions que nous avons été amené à tirer dans l'exposé de nos recherches. Nous pourrons ainsi, en nous aidant de la fig. VII, présenter une vue d'ensemble de l'évolution des fibres que nous avons étudiées.

1° La substance, qui compose les fibres de *Reniera elegans* et de *Reniera ingalli*, présente la même résistance aux agents chimiques et se colore de la même façon que la spongine qui entoure l'extrémité des spicules de ces Éponges.

1. Sur l'Anatomie des Éponges cornées, *Journ. de Micrographie*, 1890, p. 306, et Compt. rend. Ac. sc., 9 juin 1890.

2° Cette substance apparaît dans l'intérieur de certaines cellules sphéruleuses. On peut donc désigner ces cellules sous le nom de *spongoblastes*, comme l'a déjà fait Schulze pour les éléments qui formeraient les fibres cornées ordinaires.

3° Dans certaines régions du corps, les spongoblastes sont isolées, comme les autres cellules sphéruleuses, mais, dans d'autres régions, elles se groupent en amas irréguliers (fig. 6, *a*), puis se disposent en files continues comme les grains d'un chapelet ou les perles d'un collier (*b*).

Le corps de ces spongoblastes présente, à la périphérie, un grand nombre de sphérules qui forment une sorte d'enveloppe opaque à la partie centrale; celle-ci est occupée par une substance demi-fluide, plus ou moins finement granuleuse, contractile, et dans laquelle se trouve le noyau de la cellule.

C'est au centre même de la cellule, à côté du noyau, que l'on voit apparaître la spongine, sous la forme d'une petite sphère très réfringente (*a*). Cette formation de spongine grossit peu à peu en rejetant le noyau de côté pour prendre sa place, mais comme cette croissance se fait toujours dans la même direction, on trouve bientôt, dans chaque spongoblaste, une sorte de bâtonnet situé dans l'axe même du chapelet (*b*).

L'accroissement des bâtonnets se continuant toujours dans le même sens longitudinal, les bâtonnets de deux cellules contiguës finissent par se rencontrer et par se souder (*b*). Cette soudure n'est pas directe; elle se fait par le moyen d'une substance, peu résistante aux acides et aux alcalis, et qui provient de la transformation du corps cellulaire compris entre deux bâtonnets juxtaposés.

L'ensemble des bâtonnets qui occupent l'axe d'un chapelet forme donc maintenant une chaînette dont chaque chaînon représente l'activité formatrice d'une seule et même cellule.

4° Tels sont les éléments que l'on rencontre le plus souvent dans le corps de l'Éponge, surtout à l'extrémité des bourgeons. Mais cette évolution ne s'arrête pas là et on peut trouver, dans des parties plus âgées, à côté des chapelets précédents, d'autres formations présentant une évolution plus avancée.

Bientôt, en effet, les spongoblastes, qui étaient d'abord sphériques, s'allongent suivant l'axe du chapelet et prennent la forme d'un fuseau. Chacun des bâtonnets qu'ils renferment s'allonge également

dans le même sens et semble subir, par là même, une sorte d'étirement longitudinal. C'est ainsi que chaque chaînette prend peu à peu l'aspect d'une fibre segmentée (B).

Cet allongement se poursuivant, les spongoblastes se fusionnent par leurs extrémités, de manière à former un manchon protoplasmique continu autour des fibres (C); celles-ci s'allongent également

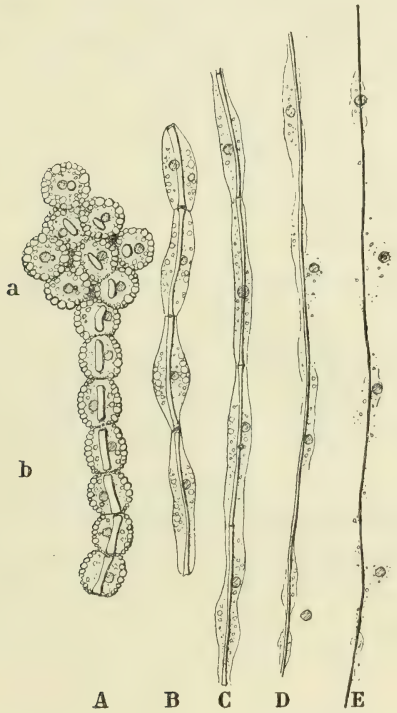

Fig. VII. — Formation d'une fibre chez *Reniera ingalli*.

et deviennent aussi de plus en plus minces. Ainsi des éléments qui présentaient d'abord une épaisseur de 2 μ arrivent finalement à n'être plus que des fibrilles à peine mensurables et à segmentation invisible.

5° Mais, pendant ce temps, les spongoblastes ont changé de forme et de constitution. En s'allongeant et en se fusionnant, ils se sont débarrassés peu à peu de leurs sphérules qui tombent dans la substance fondamentale ; aussi ne trouve-t-on bientôt plus, autour des fibres ou des fibrilles, que la partie demi-liquide du corps cellulaire avec le noyau (D).

6° Enfin, dans un dernier stade, ce protoplasma demi-liquide abandonne lui-même les fibrilles qui sont mises ainsi en liberté dans la substance fondamentale (E). Tous les noyaux des spongoblastes se retrouvent épars dans la substance fondamentale avec leur même forme et leur même grosseur.

Cette transformation évolutive du protoplasma des cellules sphéruleuses ne se produit pas en même temps dans toute l'étendue d'un chapelet; aussi trouve-t-on souvent des fibres ou des fibrilles isolées qui présentent encore, de place en place, des masses protoplasmiques hyalines contenant, ou non, un noyau.

Nous voyons, en somme, que les Éponges nous ont fourni, au point de vue histogénique, tout ce que nous en avions espéré. Nous trouvons, en effet, dans la formation des fibres de Reniera, une histogénèse excessivement simple et qui présente ce grand avantage, pour l'étude, de se continuer pendant tou te la vie de l'animal.

Il est certainement très curieux de voir des cellules ne donner naissance, chacune, qu'à une seule portion de fibre, mais ce n'est pas là un cas d'histogénèse isolé, chez les Éponges du moins. Nous savons, en effet, que d'autres éléments squelettiques, les spicules, naissent souvent isolément dans l'intérieur d'un seul et même élément anatomique. Il y a longtemps, par exemple, que Carter nous a montré [1], dans la formation des spicules chez la Spongille, une histogénèse identique, en bien des points, à celle que nous avons étudiée ici.

(A suivre.)

Explication des planches [2].

PLANCHE I.

Fig. 1. — *Reniera ingalli*, coupe faite sur une éponge vivante et examinée immédiatement dans de l'eau de mer, grossissement 250, chambre claire.

La substance fondamentale et les cellules libres du mésoderme n'ont pas été représentées pour ne pas compliquer la figure.

a, groupe de cellules sphéruleuses se disposant en chapelet par le haut; *b*, chapelets de cellules sphéruleuses les uns continus, les autres lais-

1. H.-J. Carter, The ultimate structure of Spongilla, *Annals and Magaz.*, t. XX, 1857.
2. Voir la note de la page 1.

sant voir la fibre qui les traverse; *c*, chapelet de cellules sphéruleuses qui se sont allongées le long d'une fibre; *d*, cellules fusionnées autour d'une fibre; *e*, fibre isolée; *f*, fibrilles isolées; *g*, fibrille traversant trois cellules dans leur longueur.

Fig. 2. — *Reniera elegans*, fixée par alcool absolu, colorée au bleu de quinoléïne, inclusion dans paraffine, coupes montées dans la glycérine, grossissement 650.

a, portion de chapelet de cellules sphéruleuses montrant les bâtonnets qui les traversent; *b*, cellules sphéruleuses isolées montrant des grains ou des bâtonnets à différents degrés de développement (quelques-unes de ces cellules, mal fixées, sont en partie détruites); *c*, cellules sphéruleuses ne présentant pas trace de spongine; *d*, corbeilles vibratiles.

Fig. 3. — *Reniera ingalli*, portion de chapelet dessinée à l'état vivant, dans l'eau de mer, grossissement 650, chambre claire.

a, mise au point à la surface des cellules; *b*, mise au point sur la fibre centrale.

Fig. 4. — *Reniera ingalli*, éléments mésodermiques dessinés à l'état vivant, grossissement 650, chambre claire.

a, lacune creusée dans la substance fondamentale (*b*); *c*, différentes formes de cellules mésodermiques; *d*, cellules sphéruleuses.

Fig. 5. — *Reniera ingalli*, faisceau de fibrilles traité par le rouge Congo dissous dans l'eau douce, puis par l'alcool absolu, grossissement 650, chambre claire.

A l'état vivant, la substance fondamentale qui englobe les fibrilles, était entièrement hyaline et ne présentait aucun indice de noyaux.

Fig. 6. — *Reniera ingalli*, action du réactif de Millon sur les chapelets, grossissement 650, chambre claire. — La plupart des cellules renferment un noyau à côté de chaque segment de fibre.

SUR UN EMBRYON HUMAIN DÉRODYME

DE DIX-NEUF MILLIMÈTRES

ET SUR L'ORIGINE DES MONSTRES DOUBLES EN GÉNÉRAL

PAR

E. LAGUESSE et **V. BUÉ**

Professeur d'histologie. Chef de clinique obstétricale.

(*Travail du laboratoire d'histologie et d'embryologie de la Faculté de médecine de Lille.*)

(Planche II.)

Des monstres doubles à deux têtes, portées sur un seul corps, ont été assez fréquemment signalés dans toutes les classes de vertébrés, et particulièrement dans l'espèce humaine. Mais trop souvent on s'est contenté de décrire ou de figurer les formes extérieures. Aussi croyons-nous utile de donner quelques détails sur un nouveau sujet de ce genre dont nous avons pu faire l'anatomie [1]. Ce qui en fait du reste le principal intérêt, c'est qu'il s'agit ici, non pas d'un fœtus presque à terme ou d'un nouveau-né, comme à l'ordinaire, mais d'un jeune embryon, de dix-neuf millimètres de longueur seulement. Or nous ne croyons pas que pareille étude ait pu être faite jusqu'ici chez l'homme. Ahlfeld (1) (p. 92) cite un embryon humain janiceps de sept semaines, très incomplètement décrit par Beer dans *Deutsche Klinik*, 1862. Ailleurs (p. 8), Ahlfeld ajoute que le plus jeune monstre humain décrit jusqu'ici avait quatre semaines. Mais nous n'avons pu retrouver, ni dans son livre, ni ailleurs, aucune autre mention de cet embryon. Il est probable qu'il s'agissait là d'une simple description des formes extérieures, et nous ignorons même à quel groupe appartenait ce monstre.

1. Cet embryon a été présenté à la Société de Biologie dans une communication préliminaire du 30 octobre 1897.

Nous devons notre sujet à l'obligeance du professeur Gaulard dans le service duquel il a été recueilli. Voici du reste l'observation :

La mère est une secondipare de vingt-trois ans. La première grossesse est arrivée à terme. Enfant vivant, bien constitué. Antécédents héréditaires et personnels nuls ; de même du côté du père. Depuis cette première grossesse, les règles reviennent régulièrement, jusqu'à leur suppression trois mois avant l'entrée de la femme à l'hôpital. Elle y vient, se croyant enceinte de trois mois environ, et craignant un avortement : elle perd du sang et éprouve des douleurs dans la région hypogastrique. Examen : utérus débordant un peu le bord de la symphyse pubienne, col entr'ouvert, non effacé. Malgré les opiacés l'œuf est expulsé en un temps.

L'œuf était ellipsoïde. Son plus grand diamètre mesurait six centimètres, son plus petit était de quatre seulement. Le chorion, mince, sauf en la région d'insertion du cordon, était richement pourvu de villosités. En le fendant, on tombe de suite dans une large cavité à parois lisses, remplie par le liquide amniotique. On aperçoit alors l'embryon auquel on reconnaît facilement deux extrémités céphaliques. Il flotte dans cette poche aux parois de laquelle il est attaché par un cordon très rudimentaire, long de 5 millimètres seulement, et large de 1 m. m. 1/2. Quelques instants après l'ouverture de l'œuf, et une demi-heure environ après l'accouchement, le tout fut plongé dans l'alcool faible, à 50°, puis dans l'alcool à 70°. L'embryon était friable, déjà un peu macéré dans le liquide amniotique, et présentait une large éventration. Les secousses qu'il subit durant le transport au laboratoire, malgré les précautions prises, cassèrent le cordon et détachèrent le petit monstre, qui fut retrouvé isolé, et un peu déchiré sur les bords de l'éventration. L'anse intestinale resta adhérente au cordon, et celui-ci au chorion ; le foie était effrité en grande partie. Malgré cette lésion des organes abdominaux, qui limitera un peu notre description, l'embryon est très intéressant.

Nous le représentons (pl. II, fig. 1 et 2) vu par devant et par derrière, d'après une photographie faite peu après sa fixation dans l'alcool. Il est grossi environ trois fois en diamètre, car il mesurait 21 millimètres de longueur dans l'état d'extension complète que permettait l'éventration, et 19 quand on le laissait reprendre sa courbure naturelle. Sur un thorax démesurément élargi, s'implan-

tent deux têtes à peu près également développées. Les deux faces sont tournées en avant et un peu en dedans, convergent légèrement l'une vers l'autre. Les cous sont peu distincts des têtes, comme chez tous les jeunes embryons, mais en arrière pourtant ils sont nettement marqués. Il y a deux membres antérieurs seulement, encore à l'état de simples palettes, et deux membres postérieurs un peu moins développés. La large éventration montre en haut le péricarde, plus bas les débris du foie, et de chaque côté un estomac, enfin, inférieurement, les deux corps de Wolf. La façon dont se termine l'éventration en haut montre qu'elle est due à un arrêt de développement. Sur la ligne médiane de chacun des composants, presque immédiatement au-dessous du cou, apparaît une fissure antéro-postérieure qui se dirige vers son homologue, et bientôt s'unit à elle en une large dépression. La fourche ainsi formée divise la paroi thoracique antérieure en trois régions, une droite, une gauche, et une médiane. Celle-ci est constituée par la réunion des deux moitiés internes des parois thoraciques de chaque sujet en un seul bourgeon aplati, qui s'étend beaucoup moins loin que les parties latérales. En arrière de ce point la paroi abdominale manquait, ou était réduite par places et sur les côtés à une mince lamelle.

A quelle classe appartient cet embryon? Notre première impression fut qu'il fallait le ranger parmi les monstres Sysomiens dérodymes de Geoffroy Saint-Hilaire (10) (Corps unique à deux têtes et deux cous). Puis, l'examen des coupes nous fit un instant hésiter. Il nous montrait la soudure des têtes commençant à un millimètre au-dessus de l'ouverture du larynx, et immédiatement au-dessous des rudiments à peine indiqués des pavillons des oreilles. Ne devions-nous pas dès lors admettre l'existence d'un cou unique? Un examen plus attentif permet de rejeter cette hypothèse. Chez l'Iniodyme, les deux chefs sont soudés non seulement par le cou, mais par la nuque, et de ce fait les deux visages divergent, regardant un peu en dehors. Ici, au contraire, ils convergent, regardant un peu en dedans. De plus, il suffit de retrourner l'embryon pour voir que les nuques sont parfaitement isolées, et qu'en arrière le sillon de séparation des têtes descend en diminuant de profondeur jusqu'au niveau de la racine des membres supérieurs. L'organisation interne, qui doit surtout nous guider dans la classification, montre deux crânes et deux colonnes vertébrales absolument dis-

tincts, tandis que, dans l'Iniodymie vraie, les deux crânes sont plus ou moins largement soudés à leur base.

Si le développement avait continué, les deux oreilles se seraient vraisemblablement un peu écartées; mais fussent-elles restées presque au contact, qu'il n'y aurait pas lieu de s'étonner. Dans les cas de dérodymie bien étudiés jusqu'ici, on a constaté que les cous étaient assez souvent réunis à leur base par un repli cutané ou musculo-cutané plus ou moins élevé, et il existe toute une série d'intermédiaires entre les cols nettement distincts jusqu'à leur base, et le col d'apparence unique, sans que l'organisation interne subisse de modifications importantes. Ainsi, tandis que dans le cas de Lœscher (20), reproduit par Ahlfeld (1), fig. 7, pl. X, et par Tarnier et Budin (31) dans leur *Traité d'accouchement* (t. II, fig. 50, p. 464), les deux cous sont nettement séparés par un sillon jusqu'à la base, on trouve de nombreux exemples où ce sillon disparaît presque complètement. Dans la même planche X, fig. 8, Ahlfeld reproduit un cas de Niess (24) (avec encéphalocèle) où existe un pli cutané d'union très marqué. Dans le cas de John Phillips (25) les deux cous sont également unis à la base par un large pli cutané où court une veine jugulaire transversale supplémentaire. — Dans le cas de Luigi Monti (23), les deux cous ont une large base triangulaire commune, et, comme nous le verrons, les dernières vertèbres cervicales semblent déjà reliées par une pièce osseuse également commune [1]. Robinson (27) figure un type analogue à têtes encore plus divergentes.

Quoi qu'il en soit, l'union réelle ou apparente des cols à la base et presque vers le niveau de l'oreille est très fréquente; elle ne

1. La dissection de Monti permet de bien se rendre compte d'un fait, c'est que cette base commune paraît beaucoup plus haute qu'elle ne l'est en réalité. Les deux têtes divergeant en général, les deux cous s'insèrent très obliquement sur le thorax, et plus ils seront obliques, plus haut remontera le pli d'union. On s'accorde généralement à reconnaître le sternum et la clavicule en avant, l'apophyse épineuse de la septième cervicale en arrière, comme limites inférieures de la région du cou. Toutes les fois qu'il n'existera pas deux septièmes vertèbres cervicales indépendantes, toutes les fois qu'il n'y aura pas en outre au moins une clavicule commune normalement développée, il y aura soudure des deux cous à la base. Or c'est ce qui est présenté le plus souvent dans les cas de dérodymie bien étudiés. Dans le cas de Monti, par exemple, il n'y avait qu'un très petit rudiment de clavicule commune difficilement reconnaissable, sous forme d'appendice sternal, et fusion à leur base des muscles sterno-mastoïdiens et trapèzes. De plus, les 6e et les 7e cervicales étaient réunies par une pièce osseuse intermédiaire. Le squelette figuré par Ahlfeld, fig. 5 et 6, pl. X, d'après Neubeck, paraît au contraire réaliser le type de la dérodymie la plus complète et possède une clavicule commune bien développée, articulée même à un scapulum rudimentaire.

nous empêchera pas, dans le cas particulier, de continuer à considérer notre monstre comme un véritable *dérodyme*. Dans la classification adoptée par Ahlfeld, ce serait un cas de Duplicitas anterior auquel nous devrions donner le nom de Dicephalus dibrachius dipus. Enfin il rentre dans les Terata anadidyma de Förster.

Quel est l'âge de notre embryon? D'après sa taille de dix-neuf millimètres, il paraît appartenir au milieu du deuxième mois. Mais d'après les renseignements donnés par la mère il serait plus âgé; d'après le développement de certaines parties il le serait moins. Sur des embryons normaux de même taille, la bouche est déjà bien formée, le nez indiqué; les bourgeons des membres bien plus allongés laissent voir nettement la courbure du coude et du genou, la palette terminale plus élargie montre cinq crêtes correspondant aux cinq doigts, etc. Ici, au contraire, les bourgeons des membres sont encore très rudimentaires et la tête au premier abord ressemble à celle de l'embryon de trois semaines (embryon Lr de His, n° 5 de la collection des modèles en cire Ziegler) dont le bourgeon frontal serait plus développé, grâce à la croissance de l'encéphale, et dont les fentes branchiales se seraient fermées. Autour de la bouche, les bourgeons maxillaires inférieurs seuls sont bien indiqués. La courbure céphalique commence à peine à se marquer, alors qu'au milieu du deuxième mois, normalement, la tête est repliée à angle droit sur le corps. Les viscères abdominaux ne sont guère plus développés que sur les embryons de douze à treize millimètres; pourtant en certains points, les tissus et organes sont beaucoup plus différenciés. Tout nous porte à croire en un mot que le développement a été troublé vers la fin du premier mois. A partir de ce moment la croissance a été inégale, certaines parties continuant à végéter, tandis que les autres cessaient de croître, et la vitalité s'est peu à peu ralentie pendant de longs jours peut-être, jusque vers le moment où a eu lieu l'expulsion.

La dissection d'un si petit embryon ne pouvant donner que des résultats incomplets, nous l'avons, après fixation, photographie, et étude des formes extérieures, coloré en masse au carmin boracique, inclus dans la paraffine, et débité en coupes transversales sériées au dixième de millimètre. Les coupes, au nombre de 190, ont été collées à l'eau albumineuse sur les lames, montées au baume de Canada. Nous avons pu ainsi faire avec quelque détail l'anatomie des divers organes; nous allons les passer en revue en n'insistant

que sur les faits importants au point de vue de la duplicité. Il serait très intéressant de réunir toutes les observations de monstres analogues, et de les rapprocher. Malheureusement ce nous est impossible; ces observations sont éparses en des mémoires et journaux très différents dont nous n'avons pu nous procurer qu'un petit nombre. Nous laissons cette tâche à d'autres observateurs. Du reste, les observations détaillées et précises sont encore si rares qu'il serait prématuré de tenter cette synthèse. Nous nous contenterons de comparer, quand il sera nécessaire, notre cas avec ceux dont nous avons pu prendre connaissance.

Examen histologique. — Beaucoup d'organes sont mal limités. Cela tient à ce que les tissus constituants étaient en état de régression, au moment de l'expulsion, mais morts depuis peu, ainsi que l'indique leur fixation relativement bonne. En beaucoup de régions les épithéliums ont presque disparu. Ainsi, dans la bouche et le pharynx on n'en trouve plus trace; au delà, dans le tube digestif, dans la trachée et les bronches, ils sont en voie de dissociation. L'épiderme est réduit à deux ou trois minces couches de cellules, très aplaties, avec de place en place de petits amas formés au contraire par une accumulation de cellules gonflées et bien colorables. Toutes les parties conjonctives sont richement développées, comme si elles avaient continué à végéter pour leur propre compte; les cellules y sont nombreuses, mais généralement petites et arrondies. Dans le tronc les organes sont mieux limités que dans la tête et les tissus plus normaux.

Anatomie.

1° *Squelette.* — Il est constitué par deux cordes dorsales, par une colonne vertébrale cartilagineuse double dans la plus grande partie de son étendue, deux bases du crâne cartilagineuses, les côtes, les rudiments des membres.

Cordes dorsales. — C'est un des points les plus intéressants de l'anatomie de cet embryon. Il existe, au centre des corps vertébraux cartilagineux dont nous verrons la disposition dans un moment, *deux cordes dorsales bien conformées et absolument distinctes.* Elles occupent dans chaque composant une sorte de canal de section circulaire, ménagé dans la substance cartilagineuse des vertèbres, et séparé d'un bout à l'autre de celui du composant voisin. Les cordes

constituent chacune un cordon continu, qui atteint son maximum de largeur dans la région dorsale, et assez régulièrement cylindrique. Il va diminuant un peu de volume vers les extrémités. Dans la tête, il disparaît presque immédiatement en avant de l'occipital, dans le bourgeon caudal il s'étend jusqu'au rudiment de la quatrième vertèbre coccygienne. Depuis la tête jusqu'au niveau du sacrum, les deux cordes convergent l'une vers l'autre en formant un angle très aigu (fig. 3). C'est dans le corps de la quatrième vertèbre sacrée qu'elles atteignent leur maximum de rapprochement (fig. 8), mais en ce point encore elles sont séparées par une distance de 175 μ, distance qui est égale à trois fois et demie leur largeur (50 μ environ). Puis immédiatement au delà (dans la cinquième sacrée et le coccyx) elles divergent de nouveau et s'éloignent rapidement l'une de l'autre en formant deux courbures dont les concavités regardent en dehors et en avant.

Colonnes vertébrales cartilagineuses, crânes, côtes. — Les vertèbres de chaque colonne sont encore presque exclusivement constituées par des corps vertébraux cartilagineux incomplètement séparés les uns des autres, mais relativement faciles à compter. Du reste, les côtes, les relations avec l'artère vertébrale dans la région cervicale, les lames sacrées, forment autant de points de repère qui permettent de reconstituer l'ensemble. Le canal rachidien est encore largement ouvert en arrière. La vertèbre n'est représentée que par le corps d'où partent, sur les parties postéro-latérales, deux courts et minces prolongements arqués, recourbés en arrière, représentant à la fois les pédicules, les apophyses transverses et l'origine des lames. Ces prolongements sont plus développés dans la région lombo-sacrée. Le corps lui-même est nettement décomposé, comme l'a vu Froriep, en deux noyaux cartilagineux situés aux deux côtés de la corde dorsale et soudés l'un à l'autre autour d'elle.

Les rapports des deux colonnes peuvent se résumer ainsi : *D'un sacrum unique mais élargi, et offrant encore des traces de duplicité, partent en arrière deux coccyx distincts, en avant deux colonnes lombaires encore largement unies; deux colonnes cervico-dorsales y font suite absolument distinctes et réunies seulement par l'intermédiaire des côtes; elles portent deux crânes séparés.* Les faces antérieures des deux rachis sont légèrement tournées l'une vers l'autre, elles regardent en avant et un peu en dedans.

Si maintenant nous reprenons en détail cet ensemble, voici ce

que nous trouvons. Dans la région cervicale, les deux colonnes vertébrales n'ont absolument aucun rapport, et sont séparées par un espace intermédiaire de largeur égale ou presque égale à leur plus grand diamètre. Elles vont se rapprochant un peu d'avant en arrière. On peut compter de chaque côté sept vertèbres cervicales. Au niveau de la septième, l'artère vertébrale, volumineuse, aborde le rachis; au niveau de la sixième et au-dessus on la retrouve engagée dans les trous de la base des apophyses transverses. Sur les deux côtés des septièmes cervicales, et à une petite distance des corps, on aperçoit un petit noyau cartilagineux isolé représentant une côte cervicale rudimentaire. Les deux noyaux proximaux relativement au plan médian du monstre double sont très voisins l'un de l'autre, mais non fusionnés. Si nous insistons sur ce détail, c'est que dans le cas déjà cité de Luigi Monti (23) nous retrouvons sur ses planches, au niveau de la sixième et de la septième vertèbre, entre les deux rachis qu'elles unissent, deux petites pièces osseuses qui nous paraissent formées par des côtes cervicales rudimentaires soudées deux à deux du côté proximal, tandis qu'elles ont avorté du côté distal[1].

Dans la région dorsale les vertèbres se rapprochent de plus en plus, sans cesser d'être distinctes. Mais elles sont unies par l'intermédiaire des côtes proximales, chacune de celles-ci se fusionnant avec celle de l'autre composant. Ces pièces d'union sont courtes les premières, comme dans le cas de Monti, sont de simples petites baguettes cartilagineuses aplaties d'avant en arrière. A partir de la troisième, leur partie médiane s'infléchit en arrière et un peu en bas en forme de chevron, et fait un angle saillant qui simule une sorte d'apophyse épineuse, de plus en plus marquée à mesure qu'on descend.

Au niveau de la première lombaire, les deux colonnes s'unissent; une véritable côte intermédiaire ne peut exister, mais on trouve à la même place une apophyse de même forme, intimement soudée au corps de chacune des deux vertèbres qu'elle unit; c'est évidemment

1. A vrai dire, ce n'est pas l'opinion de l'auteur, qui les considère comme les deux premières côtes dorsales. Mais les planches ne sont pas d'accord avec le texte. Ici, l'on nous dit : de chaque côté, 5 vertèbres lombaires, 12 dorsales, puis d'un côté 7 vertèbres cervicales, de l'autre 5. Là, nous pouvons compter sur la planche (fig. 2) 5 lombaires, 12 dorsales, puis d'un côté 8 cervicales, de l'autre 7; de chaque côté (fig. 1) 10 côtes distales réunies au sternum, la première s'insérant à droite à l'union de la 7e et de la 8e vertèbre. Si les planches sont exactes, il faut en conclure que les pièces proximales s'insérant sur la 6e et la 7e cervicale droite sont des côtes cervicales.

une apophyse transverse commune. Cette union par l'apophyse transverse devient en descendant de plus en plus intime. Bientôt on trouve en outre des liens entre les corps vertébraux eux-mêmes. Ainsi, dès la deuxième lombaire on voit que l'union se fait en deux points séparés (fig. 4). En arrière du trou de conjugaison, elle se fait par les apophyses transverses, en avant de ce trou et de la racine rachidienne correspondante, une bandelette réunit les faces antérieures des deux corps vertébraux et semble former de l'un à l'autre un périchondre continu. En réalité, elle ne représente encore ni du tissu fibreux ni du tissu cartilagineux, mais du tissu squelettogène non différencié. Sur la troisième lombaire, elle a les mêmes caractères bien qu'un peu plus large. Sur la quatrième et la cinquième, elle forme un large pont nettement cartilagineux. Au niveau de chaque disque intervertébral persiste un trou, une sorte de trou lombaire antérieur, permettant aux organes du canal rachidien de communiquer avec ceux de la cavité abdominale. Mais ces trous intervertébraux vont diminuant. Le premier laisse passer les deux nerfs rachidiens proximaux, le deuxième admet deux troncs plus petits, le troisième quelques fibres nerveuses seulement; le quatrième et le cinquième très réduits ne laissent plus passer que quelques vaisseaux

La région sacrée[1] est encore plus intéressante. Ici, la fusion entre les deux colonnes est intime et l'on ne trouve plus en réalité au niveau de chaque vertèbre qu'une pièce unique, mais dont la duplicité originelle est évidente. Les corps des doubles vertèbres sacrées sont très élargis, offrent une dépression médiane sur le plan d'union et deux saillies latérales correspondant aux deux corps composants. La fusion est si intime que les deux cordes dorsales marquant l'axe se rapprochent presque au contact (fig. 8). Du côté proximal, les pédicules sont soudés en une seule lamelle intermédiaire cartilagineuse (fig. 5), d'où divergent plus loin les ébauches des deux lames formant les gouttières sacrées. Cette lamelle intermédiaire forme une cloison antéro-postérieure divisant en deux moitiés latérales le canal rachidien encore en forme de gouttière. La coupe du canal complètement fermé eût été celle d'un fusil à deux coups. Mais la cloison n'existe complète qu'au niveau de l'ori-

1. Le terme de région sacrée est ici préférable à celui de sacrum, car les différentes vertèbres sacrées sont encore presque aussi distinctes l'une de l'autre que les lombaires ou les dorsales.

fice supérieur du canal sacré, qu'au niveau de la première sacrée. Au delà, les trous de conjugaison intermédiaires qui font communiquer les deux canaux deviennent si larges qu'ils se confondent les uns avec les autres et nous n'avons plus qu'un large canal sacré commun, incomplètement divisé par des crêtes apophysaires, et contenant deux moelles (fig. 6, 7, 8). Les deux trous sacrés antérieurs distaux de chaque vertèbre se retrouvent à leur place, à la base des pédicules. Les deux trous sacrés proximaux sont réunis en un seul situé sur la ligne médiane (fig. 7). Ces trous médians font suite aux trous intervertébraux lombaires. Comme eux ils ne laissent passer que de petits vaisseaux; ils diminuent jusqu'à devenir très difficiles à voir sur les dernières vertèbres sacrées. En arrière, sur la ligne médiane, les deux lames des gouttières sacrées se sont unies en une seule, percée de larges trous sacrés postérieurs communs, également situés sur le plan médian (fig. 7).

Au niveau des coccyx, les vertèbres diminuent très rapidement de volume, et bientôt leurs limites ne sont plus nettement distinctes. Les premières sont encore largement unies deux à deux par les corps, mais au delà elles tendent à s'éloigner rapidement, et ne sont plus réunies que par un simple pont de substance cartilagineuse ou de tissu squelettogène non différencié. Les corps vertébraux sont séparés à l'extrémité, et leurs faces antérieures dont la largeur a diminué se tournent de plus en plus l'une vers l'autre.

Le reste du squelette n'offre qu'un intérêt secondaire. Les côtes distales sont encore peu développées, et n'arrivent pas jusqu'à la face antérieure du corps. Nous n'avons pas trouvé trace de sternum.

Chaque crâne possède une base cartilagineuse absolument distincte où l'on reconnaît un basi-occipital, des occipitaux latéraux, un basi-sphénoïde, des rochers, mais ces pièces sont encore peu différenciées et leurs limites peu nettes.

Dans les bourgeons des membres il n'existe que quelques noyaux cartilagineux où l'on peut reconnaître les principales pièces osseuses. Aucune trace d'un scapulum proximal; aucune trace de troisième membre supérieur.

Rapprochant ce squelette de celui des dérodymes plus âgés déjà décrits, nous voyons qu'il se comporte à peu près de même. D'après Geoffroy Saint-Hilaire en effet, il existe dans la règle deux rachis très rapprochés inférieurement, réunis même le plus souvent dans la région sacrée (mais se séparant de nouveau au delà) et peu

divergents. C'est ce que nous trouvons, avec cette différence que la soudure des deux rachis s'étend jusque dans la région lombaire. Le cas où la duplicité du squelette paraît poussée au maximum est celui de Neubeck (squelette reproduit dans Ahlfeld (1), pl. X, fig. 5 et 6), où l'on voit les deux colonnes vertébrales complètement distinctes, 2 sacrums voisins et unis seulement à la base par les ailerons. L'union peut remonter au contraire bien plus haut. Dans le cas de Monti (23), on distingue deux corps vertébraux jusqu'à la deuxième vertèbre sacrée, un seul au delà, mais les vertèbres doivent être largement soudées par leurs parties latérales dans la région lombaire, puisqu'à partir de la deuxième lombaire « les deux canaux rachidiens s'unissent en un seul ». Au point de vue de la soudure des rachis, notre cas est donc intermédiaire entre ceux de Neubeck et de Monti[1].

2° *Système nerveux.* — Les deux névraxes sont complètement indépendants, unis par les racines rachidiennes seulement. La moelle épinière offre à peu près l'aspect qu'elle a d'ordinaire vers la septième semaine. D'un épithélium épendymaire encore très élevé se sont détachées les cornes antérieures très larges, les postérieures à peine marquées; un manteau peu épais de substance blanche revêt le tout. La coupe de l'épendyme est très large et en forme de croix. En plusieurs points la membrane épendymaire semble trop ample pour le canal qu'elle revêt; elle s'est plissée et les parois du canal sont irrégulièrement déjetées. Là encore, il semble qu'à partir de la cinquième semaine environ le développement troublé ait continué pendant un certain temps, mais d'une façon désordonnée et de plus en plus ralentie. L'encéphale offre les mêmes irrégularités avec des symptômes de régression encore plus accusés par places.

Les deux moelles épinières contenues chacune dans un canal rachidien se rapprochent peu à peu (fig. 4 à 8). Au niveau de la deuxième sacrée seulement elles se trouvent dans un canal rachidien commun. Elles continuent à se rapprocher l'une de l'autre (fig. 8)

1. Dans un cas de Naef, l'union remontait, dit Ahlfeld, jusqu'à la 1re dorsale, mais peut-être ne s'agit-il que de la soudure indirecte par une pièce costale intermédiaire. Lindeman (18) a vu une double colonne, 1 seul sacrum creusé de 2 canaux sacrés ayant chacun leurs ouvertures antérieures et postérieures distinctes : ici, par conséquent, la fusion était un peu moins accusée que chez notre embryon. Lœsscher (20) mentionne sans détails 1 seul sacrum portant 2 colonnes unies par des pièces costales intermédiaires.

jusqu'au niveau des quatrième et cinquième vertèbres sacrées, où elles ne sont plus séparées que par un espace égal au sixième environ de leur largeur. Mais elles ne se soudent pas. Au delà au contraire elles divergent de nouveau. On les retrouve en effet à cet âge jusqu'à la région coccygienne, l'ascension étant beaucoup plus tardive. L'espace compris entre la moelle et les parois cartilagineuses du canal est rempli par un tissu conjonctif encore embryonnaire. Il est donc difficile de dire quel eût été l'aspect des enveloppes chez l'adulte. Néanmoins, vu le degré de rapprochement et la disposition des racines et ganglions intermédiaires, il est probable qu'il y aurait eu dans la région de plus grand rapprochement, ou une dure-mère commune, ou tout au moins union des dures-mères.

Grâce au volume relativement considérable des racines et ganglions rachidiens chez l'embryon, on peut suivre facilement ici les modifications subies par ces organes du fait de la duplicité (fig. 5 à 8). Du côté distal de chaque composant, ganglions et racines sont normales et se distribuent normalement. Du côté proximal il n'en est pas de même. Les deuxième et troisième ganglions rachidiens sont aussi volumineux que les distaux. Il en sort une large racine postérieure qui, s'unissant à la racine antérieure bien marquée, se divise de suite en deux branches, une antérieure et une postérieure. Celle-ci, plus petite, tourne immédiatement en arrière. L'antérieure se dirige vers celle du côté opposé, mais elle en est encore indépendante. Dès la quatrième paire pourtant, elle échange des fibres avec elle. Plus loin (sixième paire) les ganglions proximaux diminuent un peu de volume, et les moelles se rapprochant, les rameaux antérieurs des nerfs rachidiens se dirigent directement l'un vers l'autre; arrivés au contact, ils semblent se souder bout à bout. En réalité ce sont leurs gaines seules, déjà indiquées, qui se soudent en s'élargissant pour former une sorte de large carrefour. Arrivées dans ce carrefour, en face les unes des autres, les fibres des deux côtés divergent, se pelotonnent, forment une sorte de tourbillon d'où partent quelques fibres en divers sens, mais la plupart paraissent s'y terminer.

Il en est de même dans la région dorsale. Pourtant le tourbillonnement est moins marqué, et en certains points nettement, par exemple au niveau de la deuxième dorsale, la plupart des fibres continue au delà. Les unes s'engagent dans des troncules nerveux

qui pénètrent dans le médiastin ou dans la cavité abdominale. Les autres, poursuivant, passent dans le tronc nerveux de l'autre composant et forment un nerf d'union, une véritable anastomose entre les faisceaux des deux moelles. En un mot, à partir de cette région, un nouveau modus vivendi semble s'être établi pour les fibres nerveuses, dont la destination primitive a changé pour s'accommoder à une situation nouvelle.

Dans les régions lombaire et sacrée, nouvelle modification. Les faisceaux d'union existent, mais se voient moins nettement, parce que de nouveau le tourbillon est plus marqué. En s'unissant l'un à l'autre sur la ligne médiane les corps vertébraux barrent le chemin aux nerfs qui descendraient normalement vers le bassin, et qui ne trouvent bientôt plus que des trous insuffisants pour passer. Il en résulte que ces fibres viennent de nouveau se perdre en une sorte de remous. Mais si la voie est graduellement fermée en avant, elle est bientôt de plus en plus largement ouverte en arrière. C'est de ce côté que se trouve le troisième membre quand il existe, c'est de ce côté que la convergence des moelles rejette la plus grande partie des fibres. Aussi les voit-on passer bientôt de plus en plus nombreuses dans les rameaux postérieurs du nerf rachidien. Et comme la rencontre des nerfs se fait bientôt au point même où se détachent ces rameaux, ils se fusionnent en un seul et volumineux tronc qui, se détachant du nœud d'union, se dirige à angle droit en arrière, et sort par le trou sacré postérieur commun pour se perdre bientôt après (fig. 7).

Au point de rapprochement maximum des moelles, l'union des nerfs rachidiens se fait plus tôt encore, à la sortie même du ganglion, le rameau postérieur lui-même n'est qu'indiqué, et les deux névraxes sont réunis par un double moignon nerveux à fibres tortueuses formant un très court nerf rachidien intermédiaire. Dans cette région, le volume des ganglions proximaux et celui des racines correspondantes a beaucoup diminué en comparaison des paires distales ; mais d'un bout à l'autre les ganglions persistent en deux rangées bien distinctes et isolées.

La diminution de volume des racines et ganglions proximaux se comprend facilement, puisque les organes desservis par ces ganglions manquent, ou sont de plus en plus rudimentaires à mesure qu'on avance en arrière. Il est même probable qu'au cours du développement cette atrophie se serait encore accentuée. C'est

du reste ce qui ressort de plusieurs autres observations, de celles notamment de Sperino et de Monti (**23**), où l'atrophie s'étend à la moelle elle-même. Dans le cas de Sperino (**30**), il s'agit d'un vrai dicéphale, né à terme, qui avait un canal rachidien unique dans la région lombaire. Comme le montrent ses figures, les moitiés proximales de la moelle étaient notablement plus petites que les distales et leur substance grise renfermait de rares cellules éparses, sans ordre. Monti, chez le dérodyme humain déjà cité, figure également le sillon médian postérieur fortement dévié en dedans et les racines internes peu développées. Chez notre embryon, cette asymétrie médullaire est encore à peine indiquée.

La plupart des dérodymes humains dont nous avons pu retrouver l'organisation interne se comportaient comme le nôtre, c'est-à-dire qu'ils possédaient deux névraxes séparés dans toute leur longueur. Le cas de Luigi Monti fait pourtant exception. Ici les deux moelles se réunissent en fourche dans leur portion tout à fait terminale, au niveau de la naissance des dernières paires sacrées. Le manche de la fourche est constitué par un cône terminal commun, d'où part le filum terminale.

Nous n'insisterons pas sur les *organes des sens*, car ils existent pairs et symétriques sur chaque composant. Mais ils sont assez mal formés ou à demi atrophiés. Il existe 4 yeux très petits, mais assez bien constitués, c'est-à-dire possédant un cristallin et une double coupe rétinienne pigmentée, mais cette rétine est fortement plissée. On trouve également 4 organes auditifs incomplètement développés ou plutôt en voie de régression. Quant à l'appareil de l'olfaction, c'est à peine si on en aperçoit trace.

3° *Tube digestif.* — Chez les dérodymes, le tube digestif est double à l'extrémité supérieure, simple à l'inférieure, mais la soudure a lieu plus ou moins loin. Tantôt à deux œsophages fait suite un estomac commun où ils débouchent par deux ouvertures séparées (cas de Phillips (**25**)); tantôt il existe deux estomacs et même deux intestins. Ainsi chez un veau dérodyme, Guinard (**13**) a disséqué un tube digestif double jusque un peu en avant du rectum. Lœsscher (**20**) décrit deux estomacs, deux duodénums qui s'accolent au bout d'un court trajet; mais l'intestin grêle persiste double, dans une enveloppe conjonctive commune, jusqu'à son union au gros intestin. Dans le cas de Luigi Monti (**23**) les deux intestins restaient même complètement indépendants, et l'un d'eux se terminait en

cæcum au niveau de l'extrémité du côlon transverse. Le gauche seul aboutissait à l'anus.

Ici encore notre embryon occupe une situation intermédiaire. A deux cavités buccales étroites ayant subi un arrêt de développement, font suite 2 pharynx, puis 2 œsophages, qui occupent à peu près leur place normale au-devant des colonnes vertébrales; à leur suite deux estomacs suivis de deux duodenums. D'après la règle constante en pareil cas, les viscères du sujet gauche sont en situation normale, ceux du sujet droit sont inversés. Les deux estomacs se regardent donc par leur portion pylorique et les deux duodenums se dirigent l'un vers l'autre. Arrivés près de la ligne médiane ils se coudent à angle droit; mais les deux portions descendantes s'accolent aussitôt et s'enveloppent d'une séreuse, puis d'une musculeuse commune. Il y a donc en ce point fusion des deux intestins. Nous n'avons pu assister sur les coupes à la fusion complète, parce que c'est immédiatement au-dessous de cette région qu'avait eu lieu la rupture de l'intestin. Mais nous ne retrouvons plus loin qu'une seule anse intestinale engagée dans le cordon et qu'un seul rectum. Il n'y a donc aucun doute.

Une ébauche splénique existe dans le mésogastre gauche. Le foie est volumineux et unique, malheureusement il est en grande partie détruit. Nous avons cru apercevoir deux canaux cholédoques, l'un normal, l'autre rudimentaire, qui des deux portions descendantes du duodenum, immédiatement avant la fusion, remontent vers le foie. Autour de ces canaux une masse pancréatique médiane formée vraisemblablement par la fusion des pancréas ventraux, et de chaque côté, dans l'anse duodénale, un pancréas dorsal allongé couché en travers et séparé de la masse médiane. Lœsscher (20) mentionne un foie unique avec deux vésicules biliaires, deux cholédoques, deux pancréas symétriques, une seule rate nette.

4° *Organes de la respiration.* — Dans chaque pharynx s'ouvre un larynx, auquel fait suite une trachée. Chaque trachée se bifurque, porte deux poumons d'un développement sensiblement égal et qui ne se gênent pas d'ailleurs à cette période du développement, les deux internes étant encore à une assez grande distance l'un et l'autre. Entre les deux poumons proximaux les deux cavités pleurales sont complètement séparées par une mince cloison antéro-postérieure légèrement plissée.

La disposition de ces organes a déjà été étudiée sur nos coupes

par M. le Dr D'Hardivillier au laboratoire d'histologie (14). Ils offrent une particularité très remarquable : « les poumons du composant droit sont symétriques avec trois lobes et une *bronche épartérielle* de chaque côté. » Les poumons du composant gauche, un peu plus petits et moins développés, « possèdent une épartérielle droite; il n'y a pas d'épartérielle gauche au sens d'Aeby, c'est-à-dire de bronche située au-dessus et en avant de l'artère ». La coupe figurée par M. le Dr D'Hardivillier dans les *Comptes rendus de l'Académie des sciences* du 2 août 1897 montre, dans les premiers, les deux artères passant nettement en avant du premier rameau émis par le tronc bronchique. Elle a permis à l'auteur, en rapprochant ces observations de celles qu'il a faites sur le développement du lapin, de considérer les poumons des mammifères comme originellement symétriques et possédant une épartérielle de chaque côté.

Il est probable que, par les progrès du développement, les poumons proximaux auraient fini par se gêner en se comprimant réciproquement, et seraient restés petits et rudimentaires, comme c'est le cas dans la plupart des observations. Milner Moore (21) signale aussi l'existence de trois lobes dans chacun des quatre poumons [1]. Le fœtus de Lœsscher en avait également quatre.

5° *Organes de la circulation.* — Le cœur est un des organes qui varient le plus chez l'espèce de monstres qui nous occupe; le péricarde généralement unique renfermant soit deux cœurs, soit un seul plus ou moins irrégulier avec des traces de duplicité.

Ainsi dans le cas de Lœsscher (20) il existe deux cœurs normaux, le droit un peu plus petit; dans celui de Monti (23), deux cœurs complets également, mais réunis par un isthme médian, sorte de canal qui faisait communiquer les deux sinus veineux. Les deux crosses aortiques s'unissent pour former une seule aorte descendante. Phillips (25) trouve au contraire un seul cœur, avec deux oreillettes, et un ventricule avec septum partiel. Milner Moore (21) signale une oreillette et deux paires distinctes de ventricules, dont la droite plus petite.

C'est une malformation de ce genre que nous retrouvons. Une veine ombilicale unique s'élargit pour former le sinus veineux. Les oreillettes paraissent être celles d'un cœur normal et unique; mais

1. C'est ainsi du moins que nous comprenons sa description un peu écourtée : There was a complete set of lungs on each side of the thorax, that is two lungs with three lobes in each.

l'appareil ventriculaire est double ; c'est-à-dire que les deux ventricules encore largement communiquants du composant droit en forment la masse principale. Mais tout près de la pointe et à gauche, ces ventricules portent une petite excroissance irrégulière et bilobée. Elle est creusée de deux cavités communiquant entre elles et avec le ventricule principal, et représente le double ventricule du composant gauche à demi atrophié.

De chacun de ces groupes ventriculaires partent deux arcs artériels presque aussi développés. Les deux supérieurs représentent les deux crosses aortiques qui se dirigent d'abord d'avant en arrière, puis bientôt l'une vers l'autre, et vers le plan médian. Les deux aortes descendantes qui y font suite se placent en avant des rachis et se rapprochent peu à peu l'une de l'autre. Entre la onzième et douzième vertèbre dorsale seulement elles se fusionnent en une aorte abdominale unique [1]. Les deux arcs inférieurs représentent les derniers arcs artériels qui deviendront l'origine des artères pulmonaires et plus loin les canaux artériels. Peu après leur sortie du cœur, chacun d'eux donne deux très petits troncs qui descendent sur les côtés de la trachée et représentent les deux branches de l'artère pulmonaire. A gauche, les deux arcs artériels sont à peu près aussi développés qu'à droite, mais le deuxième est plus court et plus large, il constitue la véritable origine de l'aorte, tandis que le premier est lâche, sinueux et retombe en dehors.

6° *Organes génitaux.* — Les organes externes ont été lésés par l'achèvement de l'éventration et les déchirures qui ont suivi. Intérieurement, il reste de chaque côté un corps de Wolf. Le système génital semble donc, comme à l'ordinaire, absolument simple.

Considérations générales et conclusions. — Par les détails de son anatomie, le monstre que nous venons d'étudier offre un type curieux de dérodymie humaine à ajouter à ceux que l'on connaît déjà. Mais, au point de vue anatomique pur, il n'a rien que d'assez ordinaire, présentant dans les différents systèmes organiques des dispositions qui tiennent un juste milieu entre les cas déjà connus. Il n'y a donc aucune conclusion d'ensemble à tirer de ce côté.

Il n'en est pas de même au point de vue embryologique, les formations squelettiques étant prises en pleine évolution embryonnaire. De ce fait le cas est exceptionnel, unique encore, croyons-

1. Chez le fœtus de Lœsscher elles ne s'unissaient qu'à la dernière lombaire.

nous, dans l'espèce humaine, jamais monstre humain double en voie de formation n'ayant été complètement étudié. Son existence seule mettrait fin à bien des fables, si la tératologie comparée n'avait déjà réussi à en faire justice. Du moins est-il nécessaire de rapprocher cette duplicité antérieure, observée chez l'homme, de celle étudiée chez les autres vertébrés, d'examiner dans quelle mesure on peut étendre à l'homme les conclusions qu'on en a tirées, d'en émettre d'autres au besoin.

Les jeunes embryons doubles des autres mammifères ne paraissent pas avoir été plus étudiés que ceux de l'homme, et parmi les amniotes, c'est exclusivement chez les oiseaux (poulet, oie) que nous trouvons quelques observations. Encore est-il rare que ces embryons aient été examinés autrement que par transparence. La plupart de ces observations sont rassemblées dans le livre de Gerlach (11), 1882. Elles sont dues à Gerlach lui-même, à Allen Thomson, von Baer, Reichert, Rauber, Ahlfeld, Dönitz; le plus grand nombre d'entre elles appartient à M. Dareste (4) qui les a décrites et figurées dans ses Recherches sur la production artificielle des monstruosités. Elles s'étendent du premier au cinquième jour de l'incubation ; celle d'Allen Thomson remonte jusqu'à la seizième ou dix-huitième heure. Vu le jeune âge de plusieurs de ces embryons, il est souvent difficile de dire jusqu'où se serait étendue la soudure, une fois le développement achevé. Pourtant, parmi les figures de Dareste, 5, pl. XV, 5 et 6, Pl. XVI, 7, Pl. XVI, et parmi celles de Gerlach, les fig. 2, Pl. III (cas de Gerlach), 2, pl. V (cas de Reichert), qui représentent différents degrés de la duplicité antérieure, on peut, semble-t-il, rapporter les deux premiers cas à l'iniodymie et à l'opodymie, le troisième et quatrième à la dérodymie ou à la xiphodymie ; le cinquième paraît encore être un iniodyme, vu la présence de deux vésicules auditives seulement. Enfin un nouveau cas (poulet de la trente-sixième heure) très intéressant, qui a été étudié par transparence et aussi en coupes sériées par Erich Hoffmann (16), paraît être un opodyme.

Dans tous ces cas, le névraxe était simple en arrière dans une partie plus ou moins grande de son étendue. Si nous laissons de côté le troisième embryon de Dareste, désorganisé et incomplètement étudié, incapable de fournir des résultats nets et plutôt d'ailleurs hétérodyme, c'est le cas de Gerlach (fig. 2, pl. III de son livre) qui paraît se rapprocher le plus du nôtre. La fusion a lieu

en effet au niveau de la huitième protovertèbre seulement ; l'union des parties molles, qui se fait plus haut, aurait donc vraisemblablement eu lieu en pleine région cervicale, et les moelles ne seraient restées unies que par l'extrémité postérieure, comme dans le cas de Monti (23).

Dans ceux de ces embryons où la corde dorsale a été observée (cas de Reichert, cas d'Hoffmann), elle était double d'un bout à l'autre. Il est probable qu'il en était de même dans les autres, surtout quand la division descendait plus loin. Pourtant Monti nous dit que chez son fœtus le coccyx était unique et qu'on n'observait plus trace de duplicité à partir de la troisième vertèbre sacrée, un seul ligament coccygien terminant la moelle. Peut-être ici et dans le cas de Gerlach, les deux cordes s'unissaient-elles à l'extrémité, bien que chaque corps vertébral coccygien ait fort bien pu contenir deux cordes. On en voit deux dans le cas de Reichert où la fusion va pourtant bien plus loin ; cette différence s'explique aisément précisément parce que dans ce cas, comme dans le nôtre, les deux axes divergent de nouveau tout à fait à l'extrémité, tandis que dans ceux de Monti, de Gerlach, etc., ils convergent de plus en plus.

La présence de deux cordes dorsales d'un bout à l'autre dans notre embryon le rend très intéressant, parce qu'elle montre bien que, chez l'homme comme chez les animaux précédemment étudiés, les monstres doubles sont formés par la fusion de plus en plus intime de *deux ébauches embryonnaires* tout d'abord distinctes. Qu'est-ce en effet que la corde dorsale, sinon la formation qui succède immédiatement au prolongement céphalique de la ligne primitive? et celui-ci n'est-il pas la première ébauche embryonnaire à proprement parler, c'est-à-dire la première trace *durable* du corps même de l'embryon ; la ligne primitive étant destinée à s'atrophier. Nous avons donc tout d'abord eu dans notre cas deux prolongements céphaliques, puis deux cordes, c'est-à-dire deux axes squelettiques entièrement distincts. Puis nous assistons à la condensation, autour de chacun de ces deux axes, du tissu squelettogène, qui se différenciant en cartilage et se segmentant, formera les corps vertébraux. Comme les deux cordes sont très voisines dans la région postérieure, les deux zones de tissu squelettogène empiètent l'une sur l'autre, et forment une masse commune qui remplit tout l'espace intermédiaire. Il en résultera en ce point une série de corps vertébraux cartilagineux unique, et par conséquent un axe

squelettique définitif, unique, là où cet axe était d'abord double [1]. Si l'on suit par la pensée plus tard la marche de l'ossification, on arrivera à conclure que celle-ci effacerait totalement, ou atténuerait encore bien des traces de duplicité; de sorte que cette simple étude du rachis montre bien la formation du monstre humain par fusion graduelle de plus en plus complète de deux ébauches embryonnaires d'abord distinctes. Chez les poissons, Lereboullet (4) a pu suivre sur le vivant cette fusion graduelle.

Jusqu'ici tout semble confirmer pleinement les vues de Dareste, le créateur de la tératogénie expérimentale, quand il a résumé ainsi sa pensée : « Je crois avec Léméry que la monstruosité double résulte de la fusion plus ou moins complète de deux embryons, mais que cette fusion se produit, qu'elle ne peut se produire que pendant la formation même de ces embryons, et qu'elle résulte toujours, chez les animaux vertébrés, d'un état particulier de la cicatricule déterminant dans le blastoderme l'apparition de deux foyers de formation embryonnaire. Les deux sujets composants d'un monstre double sont donc unis entre eux d'une manière médiate au moment même de leur apparition, union médiate qui est la condition de leur union immédiate ou de leur fusion. »

Si donc nous nous en tenions au développement des linéaments du *corps de l'embryon* depuis l'apparition du prolongement céphalique de la ligne primitive, nous prendrions nettement parti parmi les partisans de la théorie de la diplogenèse ou monstruosité double par *soudure* ou *fusion* de deux embryons distincts, et contre la théorie de la diplogenèse par *division* en deux d'un seul embryon telle qu'on l'a d'abord comprise (*Von Baer*, *Müller*, *Valentin*). Mais dans l'état actuel de l'embryologie nous ne pouvons nous en tenir là. Nous devons rechercher plus haut, dans la ligne primitive (cicatrice de la gastrulation), dans l'ovule même, l'origine de ces *deux foyers de formation embryonnaire*, pour savoir si l'être double peut résulter de la fusion de deux êtres primitivement distincts, ou de la division d'un être d'abord unique.

Nous ne pouvons à propos d'une simple observation entrer à

1. M. Dareste (4), le Professeur M. Duval (7), ont particulièrement insisté sur ces faits : « deux organes homologues ne trouvent à leur disposition pour se former qu'une seule et même partie du blastoderme, tant sont voisins et contigus les deux centres de formation... de telle sorte que les parties *naissent d'emblée soudées*, leurs portions intermédiaires et communes ayant pris leur origine dans une seule et même masse de cellules blastodermiques » (7).

fond dans la discussion de ces théories, discussion que l'on trouvera d'ailleurs résumée avec une parfaite clarté par le professeur Mathias Duval dans le *Traité de Pathologie générale* publié par le professeur Bouchard (7). Pour l'historique des deux théories nous renvoyons au mémoire très complet de M. le professeur Debierre (5).

D'ailleurs, l'observation que nous présentons n'apporte pas de faits qui nous permettent d'aller plus loin que nous venons de le faire. Pourtant, nous croirions ce travail incomplet, si nous le terminions sans prendre plus nettement parti dans la discussion des causes de la diplogenèse, et sans remonter à ses véritables sources, autant du moins qu'on les connaît actuellement.

Nous venons de dire que la duplicité antérieure résultait de la fusion de deux ébauches embryonnaires primitivement distinctes, c'est-à-dire de deux prolongements céphaliques distincts de la ligne primitive. Mais si ces deux prolongements peuvent être considérés comme représentant les premiers linéaments durables du corps de l'embryon, ils sont loin de représenter les premières traces de l'être nouveau.

Il faut remonter d'abord jusqu'à la *ligne primitive* elle-même, cicatrice qu'a laissée la gastrulation. Cette partie a été étudiée notamment par Dareste, Rauber, Gerlach et par M. Mathias Duval. Dareste (4) dit déjà que le monstre double est généralement précédé par l'apparition de deux lignes primitives en un seul blastoderme, il établit que la diplogenèse n'est qu'une variété de gémellité univitelline. Pourtant, en certains cas, croit-il, « la bandelette embryonnaire est simple dès son origine, mais formée par des éléments plus ou moins confondus provenant de deux foyers de formation embryonnaire ». Rauber (26) complète ces données par la théorie de la radiation. Il montre que, chez les poissons, les premières ébauches, qu'il s'agisse d'un monstre double ou multiple, apparaissent toujours à la périphérie et se dirigent en rayonnant vers le centre, c'est pourquoi elles se soudent par leurs parties homologues. Le blastoderme se trouve partagé virtuellement en un certain nombre de secteurs répartis entre elles. Sa théorie, établie d'après le développement des Téléostéens, s'applique également aux vertébrés supérieurs. Ici les premières ébauches sont les lignes primitives.

Gerlach (11) reprend en détail la question. Il étudie les différentes positions que peuvent occuper deux ou plusieurs lignes

primitives existant dans un même blastoderme d'oiseau, et les possibilités qui en résulteront. Pour lui, la diplogenèse ne saurait en aucun cas résulter de la division d'une ligne primitive unique, c'est-à-dire de sa fissuration après achèvement. Elle résulte souvent de la *fusion* de deux lignes primitives d'abord distinctes, suivant les lois de la théorie de la radiation. Du moins en est-il ainsi pour les duplicités postérieures. Mais les duplicités antérieures seraient généralement le résultat d'un troisième processus qu'il appelle la *bifurcation*. C'est-à-dire, qu'au bord postérieur du blastoderme, la ligne primitive apparaîtrait sous forme d'une courte bandelette simple. Son extrémité antérieure en se développant, en gagnant vers le centre, s'élargirait peu à peu et finalement se bifurquerait. Les deux branches, continuant à croître plus ou moins, donneraient une ligne primitive en Y. Les lignes primitives de cette forme existent bien réellement. Gerlach a essayé de les produire en vernissant des œufs à l'exception d'un champ en forme d'Y ou de V convenablement orienté; il a obtenu quelques lignes bifurquées ou élargies à l'extrémité, mais en trop petit nombre pour qu'il soit absolument certain qu'elles ne se sont pas produites indépendamment de l'expérimentation. Mais il a eu en outre la chance, après de patients essais, de pouvoir suivre un jour (1888) dans un nouveau travail (12), sur un œuf fenêtré, la formation graduelle d'une pareille ligne primitive, depuis la seizième heure, où elle présentait à peine un léger élargissement antérieur, jusqu'à la vingt-sixième, où elle formait un Y dont la longueur des deux branches était à celle du corps comme un est à deux. Chacune portait un prolongement céphalique. La gouttière primitive offrait la même bifurcation. Le fait est donc indéniable, mais l'interprétation peut être un peu différente. Gerlach part de ce principe que la ligne primitive se développe d'arrière en avant pour gagner peu à peu le centre du blastoderme. Or, le professeur Mathias Duval a montré depuis longtemps d'une façon fort nette qu'il en est tout autrement, et que la ligne s'étend d'avant en arrière, sa tête restant fixe ou à peu près fixe [1]. Dès lors il est facile de construire un schéma analogue à celui que Rauber a donné pour le corps même des

1. En superposant d'ailleurs les figures du développement normal données par Gerlach lui-même, on constate bien une légère croissance de la ligne primitive d'arrière en avant, mais une croissance plus marquée encore d'avant en arrière, bien que les premières périodes du développement fassent défaut.

embryons de Téléostéens (où la ligne primitive manque), et c'est ce que fait M. Mathias Duval (7). « Rappelons, dit-il, que cette ligne prend naissance par une encoche du bord du disque blastodermique, encoche qui s'allonge graduellement en incorporant les parties immédiatement voisines de ces bords du blastoderme. Or, si deux lignes primitives apparaissent dans le voisinage immédiat l'une de l'autre sous la forme de deux encoches bien indépendantes mais presque immédiatement contiguës, il est bien évident que chacune de ces lignes primitives, en s'allongeant, ne trouvera pas dans la portion du blastoderme interposé aux deux encoches, de quoi s'accroître indépendamment de sa voisine ; en sorte que les deux encoches arriveront à se confondre en une seule, c'est-à-dire à donner lieu à la formation d'une ligne primitive, simple en arrière, bifurquée en avant, mais *représentant en réalité deux lignes primitives qui se sont fusionnées à leur extrémité périphérique ou postérieure.* » Éclaircie par cette explication, la ligne en Y de l'observation de Gerlach se comprend parfaitement sans qu'il soit besoin d'admettre une bifurcation. Il suffit de se rappeler que la ligne primitive n'est pas le blastopore à proprement parler, qu'elle n'en est qu'un vestige, une cicatrice, et que la duplicité de cette cicatrice peut très bien être peu marquée, ou ne pas apparaître d'emblée. Mais dès le moment où Gerlach commença son observation à la seizième heure, l'extrémité de la ligne offrait un élargissement assez considérable pour attirer son attention dans un simple examen à la loupe. Il est probable que cet élargissement existait depuis l'origine. Car sur le dessin fait après fixation qu'il nous donne, à la vingt-sixième heure, *dans toute sa largeur, la tige de l'Y a une épaisseur presque double de celle des branches, double aussi de celle de la ligne normale.*

Le doublement existait donc en principe dès l'apparition de la ligne. Il n'apparaît bien évident que lorsque, vers le moment de son achèvement, l'extrémité antérieure se met à croître aussi, mais dans une faible mesure, d'arrière en avant, lorsque la cicatrice s'allonge après coup en avant, en dissociant ses deux parties constituantes.

Nous conclurons donc, avec M. Mathias Duval, que chez les Vertébrés amniotes, c'est-à-dire là où le corps de l'embryon est précédé par l'apparition de la ligne primitive, les monstres doubles proviennent de deux lignes primitives entièrement distinctes ou

partiellement et secondairement fusionnées, c'est-à-dire en un mot d'une double gastrula.

On comprend *a priori*, mais c'est loin d'être démontré, que des troubles ou une intervention expérimentale au début même de la gastrulation puissent à la rigueur amener la formation d'une double gastrula, c'est-à-dire produire un monstre double à l'aide d'un germe unique jusque-là. On ne peut guère admettre dans l'état actuel de l'embryologie, que, chez les vertébrés surtout, la duplicité puisse apparaître après ce stade, après l'achèvement complet de la gastrulation et la formation des feuillets. C'est donc avant, qu'il faut chercher la cause initiale de la diplogenèse. C'est dans la période qui remonte de là jusqu'à l'origine même du nouvel être, c'est-à-dire jusqu'à la fécondation. Au delà de la gastrulation, la preuve peut être considérée comme faite : le monstre double est dû à la fusion non de deux embryons ou fœtus comme le supposait Lémery, mais de deux ébauches embryonnaires en voie de différenciation, précédées de deux lignes primitives très rapprochées ou partiellement fusionnées elles-mêmes. Mais en deçà, les deux théories primitives, *soudure* de deux germes ou *division* d'un seul, se retrouvent en présence, et chaque jour, par les progrès de l'embryologie, la question prend un aspect nouveau.

Voici un œuf humain, un œuf de mammifère, constitué par une cellule unique, par un ovule, au moment même où il est fécondé. On a chez le lapin, la chauve-souris, etc., suivi la segmentation, la division successive de cet œuf en deux, quatre, huit cellules, dites sphères de segmentation ou blastomères. On a vu ces cellules devenir de plus en plus nombreuses, s'ordonner pour former les parois d'une vésicule creuse, puis se différencier en l'aire embryonnaire et la ligne primitive. A quel moment et par quelle cause cette cellule unique, cet œuf unique peut-il donner naissance à une gastrula double ? ou bien deux œufs semblables fusionnés sont-ils pour cela nécessaires ? Ces questions sont loin d'être résolues, mais des documents divers, provenant de l'observation d'œufs analogues empruntés aux vertébrés (grenouille, amphioxus), ou aux invertébrés (ascidies, oursins, méduses), permettent d'établir dès maintenant un certain nombre des conditions suffisantes et nécessaires pour la production de la monstruosité.

On sait d'abord que la *fusion de deux œufs* n'est pas indispensable, mais qu'elle a pu, chez les invertébrés, produire certains monstres

doubles. On a d'abord cru que les diplogenèses, chez le poulet, provenaient d'œufs à deux jaunes. Mais l'incubation de tels œufs a toujours donné des embryons séparés, sauf en trois cas très douteux, cités par Bonnet, Schulze et Geoffroy Saint-Hilaire. Dareste (4) les rejette absolument. En revanche, dès 1875 le professeur De Lacaze-Duthiers (17) a montré qu'un mollusque gastéropode (Philine aperta, ancien Bullœa aperta) vers la fin de la ponte, dépose souvent deux œufs au lieu d'un seul dans chaque coque, et qu'il en résulte de véritables monstres doubles intimement soudés, généralement par le dos, toujours par les parties homologues. En inquiétant l'animal, et le forçant à presser la fin de la ponte, il a pu produire à volonté cette double (quelquefois triple) inclusion en chaque coque, et par conséquent ces monstres. Ce sont là, il est vrai, des soudures relativement superficielles et secondaires. Chaque ovule se développe d'abord isolément aux stades deux, quatre, etc., la soudure ne paraît avoir lieu qu'au stade morula.

A ces faits, on peut rattacher vraisemblablement la présence accidentelle, constatée dans un certain nombre d'œufs de la femme (Kölliker), de la lapine (Coste), du surmulot (Louis Blanc), de la poule, du limaçon, etc., de deux vésicules germinatives, c'est-à-dire de deux noyaux. Ce fait peut être dû en effet à la fusion de deux ovules. Quelle que soit son origine, on comprend qu'un tel œuf puisse donner parfois naissance à un monstre double, mais on n'a encore aucune preuve à l'appui. La fusion de deux ovules, et probablement aussi la réunion de deux vésicules germinatives en un seul œuf, peuvent donc engendrer des diplogenèses. Mais ces deux causes paraissent jusqu'ici jouer un rôle peu important, chez les vertébrés surtout.

Le plus souvent nous aurons un seul œuf, et, de cet œuf unique sortiront, au lieu d'un être unique, ou bien un être double, ou même deux êtres distincts (jumeaux univitellins). La première cause que l'on puisse accuser, c'est un vice dans la fécondation elle-même, l'accès dans l'œuf de plusieurs spermatozoïdes, ou *polyspermie*. C'est là aujourd'hui, pour la plupart des auteurs, l'origine des monstres multiples, et M. le Professeur Mathias Duval a pu dire, il y a quelques années, que « non seulement cette polyspermie est l'une des causes possibles de la diplogenèse, mais qu'elle en est même la seule cause probable, en tout cas, la seule qui ait pu être bien étudiée (7). » On sait que cette conclusion repose sur les

recherches de Fol chez les oursins (8 et 9). Il a montré que, normalement, un seul spermatozoïde doit entrer dans l'œuf, et son noyau former, par fusion avec celui de l'ovule mûr, le noyau de l'œuf fécondé. Accidentellement l'ovule, engourdi ou intoxiqué, peut laisser pénétrer plusieurs têtes de spermatozoïdes qui se conjuguent à son noyau. Dans ces circonstances, la segmentation peut être normale (cas de deux spermatozoïdes), mais elle peut aussi débuter (cas de trois, quatre spermatozoïdes) par un triaster, et, plus généralement par un tétraster ou par un double amphiaster, et donner, dès la première fragmentation, quatre cellules au lieu de deux. Fol obtenait alors des larves irrégulières, et souvent polygastrées, c'est-à-dire des monstres doubles ou multiples, mais qui mouraient peu après la gastrulation[1]. Le nombre des individus provenant d'un œuf, est donc déterminé pour lui, par le nombre des fuseaux de segmentation qui apparaissent simultanément après la fécondation. S'il y a plus d'un fuseau, c'est qu'il y a eu polyspermie, mais l'entrée de deux spermatozoïdes n'entraîne pas fatalement la diplogénèse.

La polyspermie est, par conséquent, une des causes possibles de l'existence de véritables monstres doubles intimement fusionnés. On peut, avec Fol, en produire expérimentalement chez les invertébrés en narcotisant les œufs lors de la fécondation artificielle. Mais est-elle la seule cause possible, indépendamment de l'existence d'œufs à deux vésicules germinatives dont nous avons parlé? On a pu le croire il y a quelques années, et M. Dareste a pu affirmer qu'en dehors de la fécondation même, les monstres doubles étaient les seuls qu'on ne puisse produire expérimentalement. Depuis, cette question, qui à chaque tournant, à chaque progrès de la science, offre des horizons inattendus, a de nouveau changé d'aspect.

Quand l'ovule se segmente en deux blastomères, s'est-on demandé récemment, chacune de ces deux cellules a-t-elle dès lors une destination, une *détermination* précise? Chez beaucoup d'animaux, on sait depuis longtemps que de l'une dérivera l'ectoderme,

1. Il faut ajouter toutefois que souvent, pour Fol, quelques-unes des gastrula supplémentaires proviennent de noyaux mâles, entrés dans l'ovule, mais non conjugués au noyau femelle, qui se sont pourtant segmentés en s'annexant le territoire protoplasmique voisin. D'après Rückert, Oppel, la polyspermie est normale, nécessaire, chez les Sélaciens, chez les reptiles, mais les spermatozoïdes supplémentaires forment simplement les mérocytes.

de l'autre l'entoderme. Mais il n'en est pas partout ainsi. Parfois (ascidies, grenouille) l'une d'elles paraît destinée à donner la moitié droite, l'autre la moitié gauche du corps. C'est du moins ce qui résulte, chez l'Ascidia ou Ascidiella apersa, des belles expériences de notre regretté ami Chabry en 1887 (2). Tuant, au stade 2, le blastomère droit, il obtient un demi-individu gauche; tuant le blastomère gauche, il obtient un demi-individu droit. Roux (28) obtient des résultats analogues chez la grenouille. Dans ces cas, chacun des deux premiers blastomères, déterminé d'avance, contiendrait en puissance, d'après ces auteurs, une des moitiés du corps. Mais il n'est pas prouvé que cette détermination soit fatale, rigoureuse, ne puisse être modifiée par les circonstances du développement, dans certaines espèces au moins (17 *bis*). Ainsi Roux a vu chez la grenouille, aux dépens de la moitié restante du corps, se régénérer peu à peu l'autre moitié au cours du développement, de façon à donner un être complet[1]. Après Chabry (2), Roux (28), les frères Hertwig (15), de nombreux expérimentateurs ont abordé ces questions. Ainsi Driesch (6), Morgan (22) chez les oursins (Echinus et Sphærechinus), isolant par secouage les deux ou les quatre premiers blastomères, ont pu tirer de chacun d'eux, non plus un demi ou un quart d'individu, mais un embryon complet. Wilson (33) a appliqué avec succès la même méthode au vertébré le plus inférieur, à l'Amphioxus. Zoja (34), chez certaines méduses hydroïdes (Clytia flavidula et Laodice cruciatia), obtint encore des larves complètes de chacun des seize premiers blastomères isolés.

Ces expériences, qui semblaient d'abord n'avoir que des rapports lointains avec la question qui nous occupe, l'ont au contraire renouvelée. Dès 1891, Hans Driesch (6) montrait que le secouage, chez l'oursin, au lieu d'isoler complètement les deux premiers blastomères, peut les détacher simplement l'un de l'autre, tout en les maintenant renfermés dans la membrane de l'œuf. On les voit alors évoluer séparément à l'intérieur de cette commune enveloppe, pour donner deux larves complètes, mais moitié plus petites que les normales (Theilbildungen). En un mot, *on voit dans un même œuf, du simple fait de l'écartement mécanique des deux premières sphères de segmentation, se développer deux jumeaux* (*gémellité univitelline*)

1. Il l'interprète, il est vrai, comme un phénomène spécial dit de postgénération, et où les matériaux du blastomère lésé jouent un très grand rôle.

au lieu d'un seul être. Puisque la diplogénèse n'est, comme l'ont montré Geoffroy Saint-Hilaire et Dareste, qu'un cas particulier de la gémellité univitelline, il fallait s'attendre à trouver parfois, à la place de ces deux jumeaux, un monstre double. C'est ce qui arriva. *Hans Driesch obtint, parmi ses jumeaux, un monstre double très net* qui présenta successivement double blastula, double gastrula et finalement double pluteus [1]. On pouvait donc produire expérimentalement un monstre double aux dépens d'un seul ovule, normalement fécondé, et déjà segmenté. Mais plus on descend dans l'échelle des êtres, et plus s'atténue la spéficité cellulaire. D'autre part, les composants du monstre de Driesch ont, semble-t-il, des organes entièrement séparés, et ne sont soudés que superficiellement, temporairement peut-être. Revenons donc aux vertébrés, et à des monstres doubles indiscutables, ayant quelque organe essentiel commun. Ceux-là ne datent que d'hier.

Nous avons vu que Roux avait obtenu chez la grenouille, en tuant l'un des deux premiers blastomères, un demi-embryon, qui peu à peu se régénère pour former un embryon complet. Récemment Oscar Schulze (29) et Herlitzka (14 *bis*) sont parvenus à séparer l'une de l'autre ces deux premières cellules sans les sortir de la coque, et à en tirer à volonté, par conséquent, un seul être ou deux jumeaux, libres ou unis. Herlitzka opère sur l'œuf de Triton, sépare les 2 cellules avec un cheveu, obtient 2 jumeaux [2]. En procédant différemment, sur l'œuf de grenouille, O. Schulze obtient de *véritables monstres doubles.* Pendant la formation du premier sillon de segmentation, il comprime assez fortement entre deux lames de verre l'œuf placé dans sa position naturelle, c'est-à-dire le pôle végétatif, le pôle blanc, regardant en bas. Puis il retourne le système de façon à placer ce pôle en haut, et à l'y maintenir un certain temps. Très généralement il obtient un monstre double. Plusieurs auteurs viennent de continuer ces recherches d'après la même

1. Après séparation des deux blastomères, si la membrane de l'œuf était rompue, chacun d'eux donnait une demi-morula, puis une blastula et une gastrula, complètes mais plus petites. S'ils restaient emprisonnés dans la coque, chacun donnait d'abord une demi-morula. Puis, généralement, ces deux demi-morula se soudaient et formaient une seule blastula. Celle-ci pouvait, ou bien engendrer un seul individu, ou bien s'étrangler, et selon que ses moitiés se séparaient complètement ou incomplètement, donner deux jumeaux ou un monstre double.

2. Ils montrent en même temps de nouveau, et d'une façon très élégante, l'inutilité du processus dit de postgénération, invoqué par Roux chez le même animal pour expliquer la reconstitution du corps entier lors de l'arrêt du développement expérimental de l'un des blastomères.

méthode, ou en variant un peu les conditions de l'expérience. Or, parmi les embryons qu'il a ainsi obtenus, et qui sont unis dorsalement, ventralement ou latéralement, Wetzel (32) décrit et figure avec quelques détails un embryon qui se rapproche considérablement, par ses dispositions anatomiques, du sujet humain que nous venons d'étudier. La larve, allongée et présentant têtes et corps déjà reconnaissables, était divisée par une fissure antérieure embrassant du quart au tiers de la longueur totale. Le corps, élargi, portait par conséquent deux extrémités céphaliques légèrement divergentes. Le degré peu avancé du développement ne permet pas de dire s'il s'agissait d'un dérodyme plutôt que d'un iniodyme. Pourtant, l'organisation intérieure est calquée sur le premier type. Comme dans notre embryon, on trouve deux cordes dorsales séparées dans toute leur longueur, et deux névraxes, à l'état de gouttière ou de tube médullaire selon les points, mais absolument distincts. Dans la région céphalique, le tube digestif, à parois encore très épaisses, est double. Un peu plus loin, les deux tubes se fusionnent en une seule masse creusée de deux lumières; plus loin encore, un seul intestin, assez régulièrement cylindrique, avec une seule et large cavité. Wetzel a étudié *plusieurs* cas de ce genre, quelques-uns plus avancés dans leur développement, et présentant les mêmes caractères. *Il s'agit donc bien ici de deux individus, intimement unis, et issus, au gré de l'expérimentateur, d'un œuf unique déjà segmenté, c'est-à-dire d'un seul et même individu primitif.*

Nous arrivons donc à ces conclusions. L'origine réelle des monstres doubles est encore loin d'être élucidée. Mais nous savons que plusieurs causes sont capables de produire des monstruosités de ce genre. Parmi ces causes, les unes sont simplement probables : telle est l'existence de deux vésicules germinatives dans un seul ovule. Car on n'a jamais pu suivre jusqu'ici le développement d'une diplogenèse aux dépens d'un tel ovule. Les autres causes ont été soumises au contrôle de l'expérimentation. Nous savons qu'elles ont donné, dans certaines circonstances, des monstres doubles plus ou moins intimement unis. Mais nous ne savons à laquelle de ces causes se rattachent les diplogenèses que nous observons accidentellement chez l'homme et les autres mammifères; nous ignorons si elles dépendent tantôt de l'une, tantôt de l'autre [1].

1. Dans les mémoires d'ensemble assez récents, presque tous les auteurs adoptent des opinions éclectiques. Ainsi, d'après M. Debierre (5), il peut y avoir fusion de deux

Ces causes contrôlées par l'expérimentation sont en résumé, dans l'ordre où nous les avons étudiées :

1° La *fusion de deux ovules*, ou de deux œufs en voie de segmentation;

2° La *polyspermie*, c'est-à-dire la pénétration de plusieurs spermatozoïdes dans l'ovule au moment de la fécondation ;

3° L'*action d'influences extérieures*, mécaniques ou chimiques sur l'œuf normalement fécondé en voie de segmentation.

La première cause semble n'avoir donné jusqu'ici entre les mains des expérimentateurs que des unions superficielles, et cela uniquement chez les invertébrés.

La seconde ne réussit pas toujours à donner des monstres doubles, et ces monstres n'ont été suivis jusqu'ici que dans les toutes premières phases de leur développement, chez quelques invertébrés. Il convient donc à l'heure actuelle, quelque séduisante qu'elle soit, de ne la laisser au premier rang que sous toutes réserves. Il est vrai qu'il y a, chez les vertébrés mêmes, des preuves indirectes en sa faveur, puisque, chez les Poissons, le nombre des diplogenèses varie chez la même espèce, avec les méthodes de fécondation employées.

La troisième, qui paraissait devoir être complètement écartée il y a quelques années, vient de faire ses preuves dans les expériences précédemment rapportées. Chez un vertébré assez élevé en organisation, chez la grenouille, on a obtenu par simple action mécanique des monstres doubles qu'on a pu suivre jusqu'à un stade avancé du développement. Aux côtés de cette action mécanique, il faut évidemment réserver une place pour l'action chimique; car les frères Hertwig (15) ont obtenu un certain nombre de doubles gastrula en faisant agir des substances nocives diverses sur des œufs d'oursins en développement. Et cette voie, encore peu explorée, peut s'élargir tous les jours [1].

œufs, polyspermie ou bifurcation accidentelle et très précoce du germe; d'après M. Mathias Duval (7), la polyspermie est la seule cause bien certaine, mais pourtant la diplogénèse peut provenir d'un œuf à deux vésicules germinatives.

1. La possibilité de dédoubler ainsi un individu aussi élevé en organisation que la grenouille, vient limiter la notion d'individualité qui semblait si nettement établie chez les animaux supérieurs. On sait combien elle est peu marquée chez beaucoup d'invertébrés, où l'individu bourgeonne avec la plus grande facilité, où de petits fragments suffisent à régénérer un être complet. La monstruosité multiple due à la troisième cause nous apparaît comme un reste de cette propriété. La lésion mécanique partage en somme l'être nouveau, l'œuf fécondé en deux fragments. Ces fragments

O. Schulze vient d'ajouter une 4e cause, qui est pour lui la principale : les diplogénèses dépendent d'un *vice de conformation de l'œuf ovarien avant la fécondation*. Cette théorie appelle de nouvelles recherches, nous ne pouvons actuellement que la signaler.

Que sont devenues, à travers ces aspects nouveaux de la question, les anciennes théories de la *soudure* ou de la *division* qui s'excluaient l'une l'autre. Elles persistent côte à côte, car la première cause se rattache évidemment à la théorie de la soudure. La troisième se rattache à la division, puisque un œuf qui commençait à se développer pour donner un embryon unique, est secondairement d'une façon partielle (diplogenèse) ou totale (gémellité univitelline) divisé en deux. Quant à la polyspermie, si elle amène la division du germe, d'un plasma femelle unique, n'y a-t-il pas en revanche soudure de deux plasmas mâles? Entre les écoles la divergence a peu à peu diminué. A l'origine de la discussion, il y a un siècle et demi (Lémery et Vinslow), il s'agissait de choisir entre la soudure ou la division de fœtus ou tout au moins d'embryons âgés. Puis on a parlé d'embryons en voie de formation, de lignes primitives, et finalement nous voici en présence de l'ovule lui-même avant, pendant, ou peu après la fécondation. Ici à chaque instant les deux théories chevauchent pour ainsi dire l'une sur l'autre. Nous venons de le voir dans la polyspermie. Il en est de même en certains cas de Driesch, où il y a eu division mécanique puis fusion, et cette fusion pouvait persister ou aboutir à une nouvelle division définitive. *Soudure* ou *division*, ces deux mots qui ont allumé tant de violentes discussions, ne sont plus guère que des mots.

Il en est ainsi du moins, si l'on remonte jusqu'aux origines mêmes de l'être double, car si l'on se borne à l'époque d'apparition des premiers linéaments définitifs du corps, des premiers

sont capables chez la grenouille de reproduire chacun un être complet, mais ils ne le sont que tout au début de la vie embryonnaire, parce qu'à ce moment leur différenciation et leur détermination sont à peine indiquées, atteignent leur minimum. Dans ces conditions on voit que chez les animaux supérieurs eux-mêmes, l'individualité n'est pas intangible.

Certaines expériences rattachent du reste, chez les invertébrés, la monstruosité multiple au bourgeonnement. Ainsi Lœb (**19**) a obtenu des monstres de ce genre par le procédé suivant. Faisant gonfler l'œuf fécondé d'Arbacia en le portant dans l'eau de mer très étendue, il voit la membrane se rompre, et par les déchirures saillir autant de hernies de protoplasme, qui donneront naissance à autant d'individus soudés les uns aux autres.

organes, on assiste bien réellement, comme nous venons de le montrer, comme Dareste l'avait montré depuis longtemps, à une fusion graduelle de ces corps.

Si, pour terminer, nous revenions maintenant à notre embryon humain dérodyme, si nous essayions de reconstituer son histoire, ce qui est un peu prématuré, voici ce que nous pourrions dire. Vraisemblablement il y a eu surfécondation; ou bien dès l'origine, dans une période qui s'étend entre le début du premier sillon de segmentation et l'achèvement de la ligne primitive [1], une influence extérieure nuisible est venue agir sur l'œuf et le faire dévier dans son développement. Cette influence a pu être une compression mécanique; elle a pu être aussi une altération chimique des milieux qui entouraient l'œuf ou de son protoplasme même. Beaucoup à notre époque y verraient, et peut-être avec raison, l'action d'une toxine. Notre collègue Charrin présentait précisément il y a quelques jours à la Société de Biologie (3) un monstre double de cobaye provenant d'une femelle soumise à des injections de toxines, « procédé, ajoutait-il, qui depuis bientôt huit ans nous a conduit à reproduire nombre d'anomalies : becs-de-lièvres, pieds bots, amputations congénitales, vagins doubles, doigts supplémentaires comme chez un cobaye né en même temps que ce monstre, etc. » Quoi qu'il en soit, car nous sommes ici dans le domaine de l'hypothèse, à un moment donné ont dû apparaître, soit deux lignes primitives voisines légèrement courbées, et à convexités dirigées l'une vers l'autre, comme dans le cas d'Allen Thomson, mais peut-être soudées en V, tout en arrière, soit une seule ligne primitive épaissie double en réalité, plus ou moins nettement bifide antérieurement, comme dans les cas de Gerlach et d'Hoffman. Nous penchons pour la première supposition, vu la divergence terminale des rachis et des moelles épinières, tandis que la seconde serait applicable au cas de Monti. Puis nous rentrons dans le domaine des faits. A l'extrémité antérieure de ces deux lignes, ou de cette double ligne primitive se sont développés deux prolongements céphaliques distincts, auxquels ont succédé deux cordes dorsales, sous-jacentes à deux moelles épinières. Jusqu'ici, s'il y avait deux lignes primitives séparées, nous pouvions encore, à la rigueur, obtenir deux jumeaux univitellins, à condition que les axes embryonnaires fussent un

1. Dans une période qu'il faudrait reculer avec Schultze jusqu'au séjour de l'ovule dans l'ovaire.

peu plus écartés. Mais vu leur rapprochement angulaire, il s'est trouvé entre eux en arrière un territoire blastodermique commun très étroit, de sorte qu'en toute la région sacrée, autour des deux cordes s'est formée une seule colonne vertébrale cartilagineuse. Tout dans le développement nous montre à partir de ce moment une fusion graduelle de plus en plus intime, si bien que les membres postérieurs, les organes génitaux, l'extrémité de tous les viscères abdominaux, nous apparaissent comme étant ceux d'un seul et même être, quoique étant sous la dépendance de deux systèmes nerveux distincts, reliés seulement par les nerfs périphériques (13 août 1897).

Index bibliographique.

1. Friedrich Ahlfeld. — Die Missbildungen des Menschen, Leipzig, 1880.
2. L. Chabry. — Contribution à l'embryologie normale et tératologique des Ascidies simples, *Journal de l'Anatomie et de la physiologie*, 1887.
3. A. Charrin. — Monstre double, *Comptes rendus de la Société de Biologie. Séance du 24 juillet 1897.*
4. Dareste. — Recherches sur la production artificielle des monstruosités, Paris, Reinwald, 1877 et 1891.
5. Debierre. — La théorie de la monstruosité double, *Archives de physiologie normale et pathologique*, 5e série, t. II, 1890, p. 648.

5 *bis*. Debierre et Dutilleul. — Contribution à l'étude des monstres doubles du genre synote, *Mêmes archives*, 1890, p. 45.

6. Hans Driesch. — Entwicklungsmechanische Studien. Der Werth der beiden ersten Furchungszellen in der Echinodermenentwiklung. Experimentelle Erzeugung von Theil-und Doppelbildungen, *Zeitschrift für wissenschaftliche Zoologie*, Bd 53, 1891, p. 160.
7. Mathias Duval. — Pathologie générale de l'embryon, Tératogénie, *in Traité de Pathologie générale publié par Ch. Bouchard*, Paris, 1895.
8. Hermann Fol. — Recherches sur la fécondation et le commencement de l'hénogénie chez divers animaux, Genève, A. Georg., 1879.
9. H. Fol. — Sur l'origine de l'individualité chez les animaux supérieurs, *C. R. de l'Académie des sciences*, Paris, t. LXXXXVII, 1883, p. 497.
10. Isidore Geoffroy Saint-Hilaire. — Histoire générale et particulière des anomalies de l'organisation chez l'homme et chez les animaux..., Paris, J.-B. Baillère, 1836.
11. Leo Gerlach. — Die Entstehungsweise der Doppelmissbildungen bei den höheren Wirbelthieren, Stuttgart, 1882.
12. Leo Gerlach. — Ueber die Entstehungsweise der vorderen Verdoppelung, *Deutsches Archiv. für Klinische Medicin von Ziemssen und Zenker*, 1888, t. XLII, p. 103.
13. Guinard. — Précis de tératologie, Paris, 1893.
14. D'Hardiviller. — Les bronches épartérielles chez les mammifères, et spécialement chez l'homme, *C. R. de l'Académie des Sciences, 2 août 1897.*

14 *bis*. Herlitzka. — Contribution à l'étude du pouvoir évolutif des deux premiers blastomères de l'œuf de Triton cristatus. — *Archives italiennes de Biologie.* T. XXIV, 1895, p. 459.

15. O. et R. Hertwig. — Experimentelle Untersuchungen über die Bedingungen der Bastardbefruchtung, Iena, 1885.
16. Erich Hoffmann. — Ueber einen sehr jungen Anadidymus des Hühnchens, *Archiv für mik. Anatomie*, Bd 41, 1893, p. 40.
17. De Lacaze-Duthiers. — Sur la formation des monstres doubles chez les gastéropodes, *Archives de zoologie expérimentale et générale*, t. IV, 1875, p. 483.
17 *bis*. Laguesse. — In l'*Année Biologique*, 1895, p. 242.
18. Lindemann. — *Monatschrift für Geburtskunde*, 1869, p. 457.
19. Loeb. — Ueber eine einfache Methode, zwei oder mehr zusammengewachsene Embryonen aus einem Ei hervorzubringen, *Archiv fur die gesammt. Physiologie*, Bd 55.
20. Loesscher. — Zweiköpfiges Monstrum, *Monatschrift für Geburtskunde*, 1858, p. 432.
21. Milner Moore. — A case of two-headed monstrosity, *The Lancet*, 1882, p. 986.
22. Morgan. — Studies of the « Partial » Larvæ of Sphaerechinus, *Archiv f. Entwicklungsmech*, Bd II.
23. Luigi Monti. — Descrizione anatomica di un mostro umano doppio del genere derodimo, *Memorie della Academia delle scienze dell'istituto di Bologna*, série IV, t. I, 1880, p. 713.
24. Niess. — *Monatschrift für Geburtskunde*, 1853, p. 433.
25. John Phillips. — On the obstetrics of dicephalous monsters with the history an dissection of a case, *Edimburgh medical journal*, 1887, p. 308.
26. Rauber. — Formbildung und Formstörung in der Entwicklung von Wirbelthieren, *Morphologisches Jahrbuch*, V, 1879, p. 661.
27. Robinson. — *British medical journal*, 1876, V, 2, p. 44.
28. Roux. — Beiträge zur Entwiklungsmechanik des Embryo, *Virchow's Archiv*, CXIV, Hft. 1, 1888.
29. Oscar Schultze. — Die Künstliche Erzeugung von Doppelbildungen bei Frosch, larven, mit Hilfe abnormer Gravitationswirkung, *Archiv für Entwicklungsmechanik*, Bd 1, Hft. 2, 1894.
30. Sperino. — Sur la moelle épinière d'un veau dicephalus dipus dibrachius, *Archives italiennes de Biologie*, 1891, t. XV, p. 261.
31. Tarnier et Budin. — Traité d'accouchement.
32. G. Wetzel. — Beitrag zum Studium der Künstlichen Doppelmissbildungen von Rana fusca, *Inaugural Dissertation*, Berlin, 1896.
33. Wilson. — On multiple and partial development in Amphioxus, *Anatomischer Anzeiger*, 1892, p. 732.
34. Zoja. — Sullo sviluppo dei blastomeri isolati dalle ova di alcune meduse, *Archiv für Entwicklungsmech.*, Bd 1, Hft. 4.

Explication de la planche II.

Lettres communes à toutes les figures.

œ. — Œil.
ms. — Membres supérieurs.
f. — Foie.
pe. — Péricarde.
e.e'. — Estomacs.
W. — Corps de Wolf.
mi. — Membres inférieurs.
M. — Moelle épinière.
Nc. — Notocorde.
c. — Canal de la corde.
Ao. — Aorte.
t. — Trous de conjugaison.
tc. — Trou de conjugaison commun.
tsca. — Trou sacré commun antérieur.
tscp. — Trou sacré commun postérieur.
nscp. — Nerf sacré commun postérieur.
gr.gr'. — Ganglions rachidiens.
gi. — Gros intestin.

Fig. 1. — Embryon humain dérodyme de 19 millimètres de longueur, grossi 3 fois. *Vue antérieure, d'après une photographie.* Large éventration.

Fig. 2. — Le même vu par la *face postérieure.*

Fig. 3. — Schéma montrant les rapports et l'angle de divergence des deux cordes dorsales.

Fig. 4. — Coupe transversale au niveau de la *deuxième vertèbre lombaire.* Les rachis cartilagineux commencent à s'unir en 2 points, par les apophyses transverses, et plus en avant par les corps vertébraux.

Fig. 5. — Coupe transversale au niveau de la *première vertèbre sacrée* : double canal rachidien dans un sacrum unique.

Fig. 6. — Coupe transversale de la *deuxième vertèbre sacrée* isolée : union des deux canaux rachidiens en un seul.

Fig. 7. — Coupe transversale entre la première et deuxième sacrée montrant les modifications des trous de conjugaison et des ganglions.

Fig. 8. — Coupe transversale au niveau de la *quatrième sacrée* : maximum de rapprochement des deux cordes dorsales et des moelles épinières.

Pendant que nous faisions l'étude de ce monstre, MM. Gilis et Prat (*Journal de l'Anatomie*, 1897, p. 198) publiaient la description d'un dérodyme humain arrivé à terme, dont le cœur, à 2 pointes, est très comparable à celui que nous venons de décrire, sauf que les parties rudimentaires (ventricules de droite) sont beaucoup plus développées. Les appareils respiratoires et digestifs se comportent à peu près de même, les deux extrémités pyloriques des estomacs s'unissant en un seul. La division de la colonne vertébrale, étudiée par la radiographie, s'étend plus loin. Il y a 2 sacrums unis seulement par leurs bords.

QUELQUES RECHERCHES

SUR

LES ARTÈRES DE L'UTÉRUS

Par Pierre FREDET

Aide d'anatomie à la Faculté de médecine de Paris,
Interne des hôpitaux.

Ces recherches ont été faites au laboratoire de M. le professeur Farabeuf, et dans leur exposé notre maître retrouvera certainement plus d'une idée qui lui appartient. Elles ne portent pas sur l'ensemble de la question, car elles ont été entreprises dans un but spécial. Nous nous proposions d'étudier les conditions anatomiques de l'application à l'utérus de la méthode des ligatures vasculaires atrophiantes. Il s'agissait de déterminer les voies d'arrivée du sang à l'utérus, l'importance relative de ces voies, les rapports anatomiques qui permettent de les atteindre. Sous une autre forme, nous nous demandions quelle était aussi l'étendue de l'hémostase utérine pratiquement réalisable et ce qu'il fallait faire au minimum pour obtenir un résultat appréciable.

Il existe bien de précieuses données sur ces questions, mais elles sont incomplètes et disséminées. Ce qu'il faudrait avant tout, ce sont des dessins de dissections, d'après nature, ayant la valeur d'observations. Nous ne connaissons guère de ce genre que les belles planches de Hyrtl[1], de Broeckaert[2], de Nagel[3] et les dessins encore inédits de M. Farabeuf[4], destinés à illustrer son cours sur les « vaisseaux du périnée et des viscères pelviens ». Désirant avant

1. Jos. Hyrtl, *Die Corrosions Anatomie und ihre Ergebnisse*, Wien, 1873.
2. J. Broeckaert, Contribution à l'étude de l'artère utérine, extrait des *Annales de la Société de médecine de Gand*, 1892.
3. W. Nagel, Weibliche Geschlechtsorgane in *Bardeleben. Handbuch der Anatomie des Menschen*, Bd. VII, Th. 2, Iéna, 1896. — Beitrag zur Anatomie der weiblichen Beckenorgane, *Arch. f. Gyn.*, Berlin, 1897, Bd. LIII, Hft. 3, p. 557-627.
4. L. Cerf, *Les vaisseaux sanguins du périnée et des viscères pelviens* (Notes recueillies au cours du professeur L.-H. Farabeuf, 1893), th. Paris, 1895.

tout décrire ce que nous avons vu, nous renvoyons aux travaux précédents pour l'historique et la bibliographie et spécialement aux deux mémoires de Nagel. Cet auteur semble avoir collationné tout ce qui touche à ce sujet, de près ou de loin.

Nos recherches personnelles ont porté sur deux fœtus, deux enfants nouveau-nés et douze sujets adultes. Nous ne parlons pas des constatations faites au hasard des sujets à l'École pratique, et au cours d'opérations sur le vivant.

Disposition générale des organes dans le bassin. Ligament large. Pédicule vasculaire des viscères pelviens et gaine hypogastrique.

La disposition des organes est facile à observer. Néanmoins les auteurs en donnent des descriptions assez différentes.

Chez l'adulte, on voit pénétrer dans le bassin, au niveau du détroit supérieur, sensiblement au point de division des iliaques primitives, un cordon qui se dirige obliquement, en bas et en avant, vers l'angle de l'utérus (normalement antéfléchi sur le vivant). Il est formé de fibres lisses, contient une artère et des veines. C'est le cordon utéro-ovarien, dit encore ligament rond postérieur, ligament infundibulo-pelvien, cordon des vaisseaux spermatiques internes, etc.

La corne utérine se trouve à notable distance au-dessus du plancher pelvien : le cordon vasculaire, simplement recouvert par le péritoine au niveau de la bifurcation iliaque, doit donc se pédiculiser pour arriver à destination et soulever un méso (V. fig. 1, etc.). Ce méso est le ligament large, lame péritonéale à deux feuillets, de forme à peu près triangulaire (V. fig. 5). Le bord supérieur ou faîte, épais, contient dans sa portion juxta-pelvienne, le cordon vasculaire utéro-ovarien; puis, quand le cordon atteint le pôle supéro-externe de l'ovaire et la frange ovarienne du pavillon, il est continué par la trompe en avant, l'ovaire et le ligament ovarien en arrière. Le cordon vasculaire se comporte vis-à-vis de ces organes comme un ligament qui les empêcherait de céder à leur poids, en les rattachant au détroit supérieur.

Le bord interne correspond au bord de l'utérus, les deux feuillets constituants de la cloison passant l'un en avant, l'autre en arrière de l'organe.

La base d'implantation, ou bord inférieur, descend de la bifurcation iliaque vers l'utérus, à l'union du col et du corps. Elle décrit une courbe douce, à concavité supérieure, car le bassin est creux, et postérieure, car elle est refoulée en avant par la saillie arrondie de l'ovaire, logé dans sa fossette, en arrière du ligament large (V. fig. 1). Tel est le ligament large chez l'adulte. Les deux lames péritonéales qui le forment s'unissent au niveau du faîte, par-dessus

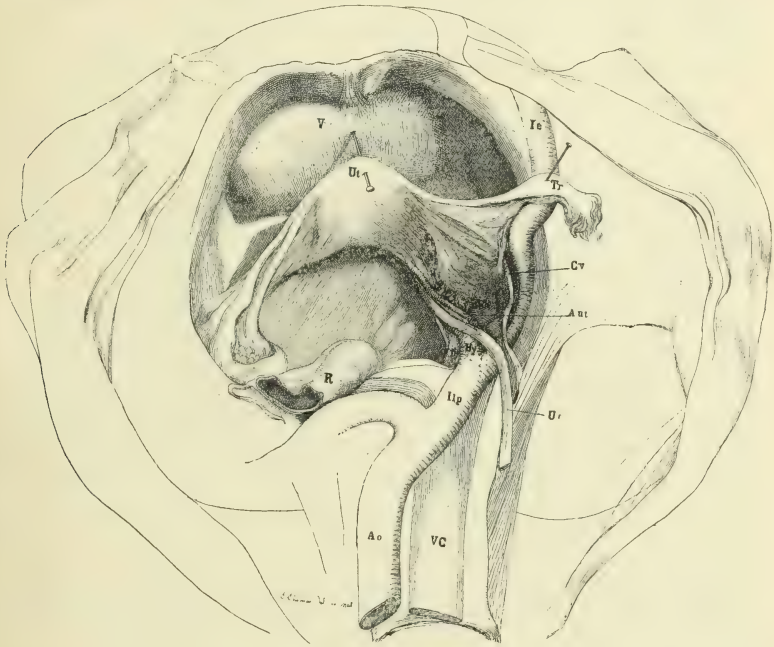

Fig. 1. — *Fossette ovarienne.* — Bien que cette pièce présente une disposition un peu anormale de l'iliaque externe, elle montre une fossette ovarienne typique. Elle a été dessinée dans la position opératoire de Trendelenburg.

Ut, utérus; *V*, vessie; *R*, rectum; *Ao*, aorte; *Vc*, veine cave; *Ilp*, iliaque primitive; *Hy*. hypogastrique; *Ie*, iliaque externe; *Cv*, cordon vasculaire ovarien, soulevant le péritoine qui lui forme un méso, le ligament large; *Tr*, trompe attirée en haut et en avant.

Derrière le ligament large existe une profonde fossette pariétale où est logé l'ovaire. Cette fossette est limitée, en arrière, par la saillie de la gaine hypogastrique, qui contient les vaisseaux pelviens et dont la crête est prolongée par l'uretère *Ur*, jusqu'à la bifurcation iliaque. L'utérine, *A.ut*, née de l'hypogastrique, se dégage au-devant de l'uretère, chemine parallèlement à lui, se place dans la gaine hypogastrique, surcroise enfin l'uretère et disparaît entre les feuillets du ligament large; *D*, repli péritonéal de Douglas.

le cordon vasculaire et les annexes. L'antérieure, arrivée au pied d'implantation, se réfléchit en avant sur le plancher et la vessie, comme elle se continue en dedans sur l'utérus. La postérieure se comporte de façon analogue. En dedans elle passe sur l'utérus; au

niveau de la base du ligament, elle se réfléchit sur la paroi pelvienne et la tapisse dans une petite étendue, puis rencontre la saillie de la gaine hypogastrique.

La lame antérieure est encore soulevée par le ligament rond. Parti assez haut de l'utérus, il se dirige vers la paroi, en s'abaissant; se recourbe en avant, remonte sur les vaisseaux iliaques externes et pénètre dans le trajet inguinal.

Von Gubaroff[1] a décrit, sous le nom de mésentère cellulaire du ligament rond, une cloison qui double le feuillet péritonéal antérieur du ligament large. Elle s'étend de la base du ligament large en bas, au ligament rond en haut; du bord utérin en dedans, à la paroi pelvienne en dehors. Altuchoff[2] lui attribue une grande importance et l'utilise comme repère dans un procédé opératoire de ligature de l'utérine. Nous avons vu cet organe, mais très variable de force suivant les cas. Nous pensons qu'il s'agit simplement de la doublure musculaire lisse du péritoine, continue avec le tissu utérin, dont le ligament rond représente une sorte de condensation supérieure. Lorsque la couche musculaire lisse est épaisse, l'appui qu'elle fournit est suffisant pour permettre de séparer le feuillet péritonéal postérieur du ligament large de l'antérieur, en pénétrant dans leur intervalle par l'incision d'Altuchoff, entre la trompe et le ligament rond. On peut arriver jusqu'à la paroi et continuer à décoller la partie du feuillet postérieur réfléchie sur le bassin dans cette région de la fossette ovarienne, que nous décrirons dans un instant, et où l'on trouve l'artère utérine à son origine. C'est du moins ainsi que nous croyons devoir interpréter l'opération d'Altuchoff, bien que celui-ci l'explique tout autrement.

En arrière du ligament large, la paroi pelvienne présente deux autres soulèvements d'importance inégale. D'abord, et pour n'en plus parler, une saillie variable qui semble émaner de l'utérus au niveau de l'orifice interne du col, se dirige en arrière vers le rectum et circonscrit l'orifice de l'entonnoir péritonéal de Douglas : c'est l'organe dit bien à tort utéro-sacré puisqu'il est formé de fibres lisses sous-péritonéales unissant le rectum à l'utérus (V. fig. 1, 7, etc.). D'ailleurs il n'a pas d'intérêt pour nous. Entre lui et

1. A. v. Gubaroff et Sneguireff, Congrès périodique intern. de gyn. et d'obst., 1re session, Bruxelles, 1892, *Compt. rend.*, 1894, p. 87-98.

2. N. Altuchoff, Eine neue Methode der Unterbindung der Arteriæ uterinæ per Laparotomiam, *Monastsch. f. Geb. u. Gyn.*, Iena, 1896, Bd. III, Hft. 6, p. 453-458.

le ligament large existe au contraire une autre saillie à deux versants, l'un antérieur, l'autre postérieur, à crête regardant l'utérus, d'importance capitale pour le chirurgien qui cherche l'utérine à son origine : c'est la saillie du bord supérieur libre du pédicule vasculaire des organes pelviens. Cette masse contient l'artère utérine,

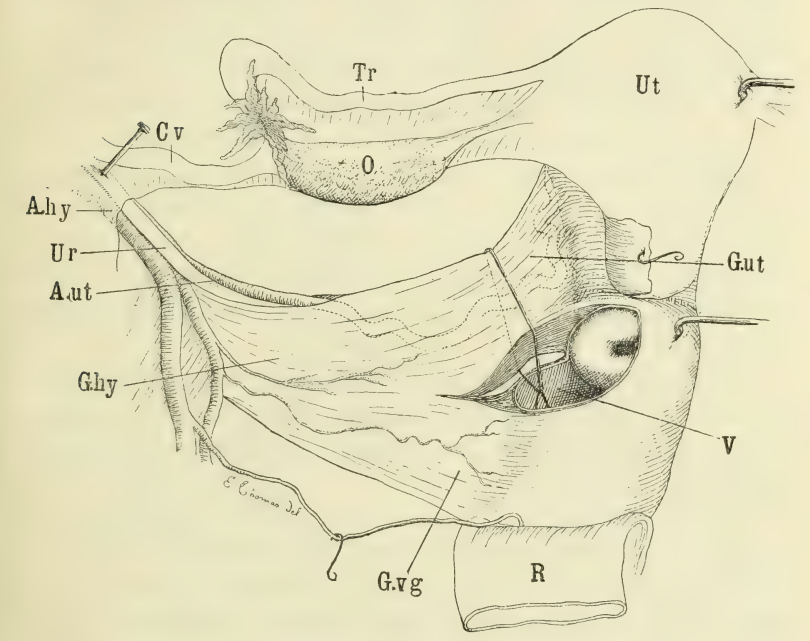

Fig. 2. — *Lame vasculaire utéro-vaginale vue d'arrière.* — Les artères ont été injectées par la fémorale droite, le sacrum désarticulé, la symphyse des pubis disjointe, puis les deux os iliaques écartés pour tendre la lame vasculaire.

La condensation superficielle du tissu conjonctif qui englue les vaisseaux et les nerfs, forme autour du pédicule une coque et l'isole des organes avoisinants. On a donc pu mettre à nu la lame postérieure de la gaine hypogastrique *G.hy*, en enlevant le péritoine, et en décollant le rectum *R*, de la face postérieure du vagin, *V*.

Par une incision faite dans le cul-de-sac latéral du vagin, on a pu dissocier le pédicule utéro-vaginal en un segment utérin, *G.ut.*, et un segment vaginal, *G. vg*. On aperçoit presque de face le col utérin parce que cet utérus *Ut* était en rétroflexion marquée, comme cela a lieu généralement sur le cadavre, et qu'il a été redressé ; *A. hy*, artère hypogastrique, branches postérieures extra-pelviennes et hémorroïdale. L'uretère *Ur*, prolongeant la crête de la gaine hypogastrique, recouvre en partie le bord antérieur de l'hypogastrique. L'artère utérine *A. ut* se dégage au devant de lui, chemine parallèlement à sa direction et le surcroise au moment où il fuit en avant et en bas vers la vessie.

Cv, cordon vasculaire ovarien ; *Tr*, trompe ; *O*, ovaire. Le ligament large situé au devant de la gaine hypogastrique et de son contenu a été partiellement détruit. Il est en contact avec l'uretère à l'entrée du bassin. Près de l'utérus la gaine vasculaire pénètre entre ses lames. L'ovaire est suspendu au-dessus de la crête de la gaine hypogastrique qui limitait en arrière sa fossette, avant que le pédicule vasculaire fût séparé de la paroi pelvienne.

les veines utérines, les vaisseaux du vagin, de la vessie, l'uretère, etc., intimement unis. Les veines en forment la majeure partie. Le tissu

conjonctif, plus ou moins chargé de graisse, qui s'interpose entre les éléments du pédicule, se condense à la périphérie. Il lui constitue une coque qu'on a disséquée en membrane (gaine hypogastrique), mais qui, dans tous les cas, limite parfaitement la masse dont elle épouse les formes. Grâce à elle, le pédicule est un organe défini, facilement séparable des organes voisins. On ne peut le comprendre adéquatement qu'en le voyant dans son ensemble. Il faut l'isoler complètement, c'est-à-dire pénétrer profondément entre le vagin et le rectum, après section longitudinale ou désarticulation du sacrum, et s'engager entre la vessie et le plancher pelvien.

On isole ainsi une lame aplatie d'avant en arrière, très épaisse, de forme trapézoïde vue d'arrière (V. fig. 2). La petite base du trapèze correspond à l'origine et à la terminaison des vaisseaux utéro-vaginaux et vésicaux, aux vaisseaux hypogastiques. Elle commence au-dessous du détroit supérieur et finit près de l'épine sciatique.

La grande base est beaucoup plus étendue, car elle représente la ligne de pénétration des vaisseaux dans l'utérus et le vagin, depuis le voisinage de la corne utérine jusque vers la fin du vagin au plancher pelvien.

Le bord supérieur est libre. Il semble commencer à la bifurcation iliaque par la saillie de l'uretère [1], qui constitue d'abord sa ligne de faîte et disparaît ensuite dans la profondeur de la lame. Il décrit dans son ensemble une courbe régulière, sous le péritoine jusqu'au voisinage de l'utérus, puis il se relève rapidement le long de l'organe avec l'artère utérine, mais s'engage alors entre les deux feuillets du ligament large.

Le bord inférieur, libre aussi, s'applique à la paroi et au plancher pelviens, de l'épine sciatique au plancher uro-génital.

La grande lame vasculaire reste simple et aplatie en arrière. En avant elle se dédouble; car elle contient les vaisseaux utérins d'une part, l'uretère et les vaisseaux vésicaux d'autre part. Elle se décompose donc en deux lames secondaires, l'une postérieure purement utéro-vaginale, l'autre antérieure purement vésicale.

1. Les faits que j'ai observés concordent donc avec ceux qu'a figurés Hasse (Beobachtungen über die Lage der Eingeweide im weiblichem Beckeneingange (*Arch. f. Gyn.*, Berlin, 1875. Bd. VIII, Hft. 3, p. 402, Taf. X), et nullement avec ceux décrits et figurés par Vallin, qui s'élève à tort à mon sens contre la conception de Hasse (Vallin, *Situation et prolapsus des ovaires*, th. Paris, 1887, p. 15 et 16). Je n'ai vu ni compris la fossette ovarienne comme lui (p. 21).

Henle [1] a donné un dessin exact de cette disposition. Pour la rendre évidente, il faut réséquer les branches du pubis, fendre par le milieu la vessie, d'avant en arrière (V. fig. 15). Chaque moitié est emportée sur le côté avec l'uretère et les vaisseaux, tandis que la partie utéro-vaginale du pédicule reste en place. La lame secondaire vésicale est en effet séparable de la lame utéro-vaginale jusqu'au point où l'uretère pénètre la masse primitive.

Le chirurgien pratique une opération analogue quand, ayant ouvert le cul-de-sac antérieur du vagin, il sépare de la face anté-

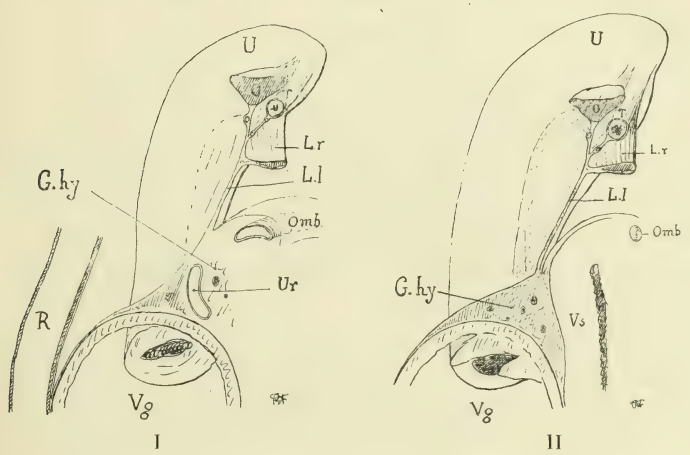

Fig. 3. — *Coupes verticales antéro-postérieures passant par le ligament large et la gaine hypogastrique sur un fœtus de 7 à 8 mois* (grossies 3 fois environ). — Le vagin a été préalablement bourré d'ouate et dilaté au maximum, l'utérus redressé et le ligament large tendu, puis la pièce a été fixée par l'alcool. La première coupe I a été faite près de la paroi pelvienne, la seconde II a entamé le col utérin et la vessie.

U, utérus; *Vg*, vagin; *G.hy*, gaine hypogastrique et son contenu; *Ll*, ligament large; *O*, ovaire; *T*, trompe; *lr*, ligament rond; *Omb*, ombilicale; *Ur*, uretère; *Vs*, vessie.

Dans les deux coupes on constate que le sommet de la gaine hypogastrique tend à s'inclure entre les feuillets du ligament large, contrairement à ce que l'on voit chez l'adulte (sauf au voisinage du bord de l'utérus). Il n'y a donc pas de fossette ovarienne chez le fœtus, ce qui est en rapport avec la situation différente de l'ovaire. On aperçoit en coupe, dans la gaine hypogastrique, plusieurs artères. On voit aussi, par transparence, l'artère utérine entre les feuillets du ligament large, non sinueuse et à distance du bord de l'utérus.

rieure de l'utérus et du vagin, la vessie et les uretères. Le doigt de l'opérateur introduit entre la vessie et l'utérus sent, de chaque côté de la matrice, la face antérieure de la partie élevée ou utérine de la gaine utéro-vaginale.

Le bord supérieur du pédicule vasculaire utéro-vaginal, pro-

1. J. Henle, *Handbuch der systematischen Anatomie des Menschen*, Bd. II, *Eingeweidelehre*, 2e éd.; Braunschweig, 1873, p. 914.

longé jusqu'à la bifurcation iliaque par l'uretère, part du même point que le cordon des vaisseaux spermatiques internes. Mais il est en arrière d'eux et ne s'inclut pas entre les feuillets de leur méso ou ligament large[1]. Il en reste séparé par une certaine étendue de la paroi pelvienne (V. fig. 1), ce n'est que tout au voisinage de l'utérus qu'il s'en rapproche et s'engage finalement entre ses deux lames constitutives (voyez les coupes).

La surface pelvienne en forme de fuseau, comprise entre les deux courbes opposées et confondues à leurs extrémités, de la base du ligament large et de la saillie du bord supérieur du pédicule hypogastrique, contenu dans sa gaine, est la fossette ovarienne. Elle est tapissée par la réflexion du feuillet péritonéal postérieur du ligament large, qui vient ensuite recouvrir la saillie à deux versants de la gaine hypogastrique et se continue en dernière analyse sur la face postérieure de la lame vasculaire. On décrit généralement la fossette ovarienne d'autre manière, mais toutes les pièces que nous avons vues répondent à cette conception. C'est une région chirurgicale, car on y trouve toujours, plus ou moins aisément, il est vrai, l'artère utérine à son origine.

La saillie de la gaine hypogastrique se sent et se voit contre la paroi pelvienne sur le cadavre. Mieux encore sur le vivant, elle est accusée par l'uretère, qu'on reconnaît à sa forme aplatie, à sa couleur jaunâtre, parfois à ses contractions rythmiques. En arrière de lui sont les vaisseaux hypogastriques ; il recouvre plus ou moins le bord antérieur de l'artère.

L'utérine naît en un point variable de l'iliaque interne par un tronc commun avec l'ombilicale, ou isolément. Elle s'engage entre l'uretère et la paroi pelvienne, si elle n'y était dès son origine, et passe immédiatement au-devant de l'uretère. Elle chemine parallèlement à lui sous le péritoine de la fossette ovarienne. Puis les deux organes modifient leurs rapports : ils se croisent. L'artère continue à se porter en dedans vers l'utérus, relativement haut. L'uretère, qui était en arrière de l'utérine, doit se diriger vers la vessie, en bas, en avant : il s'enfonce sous l'utérine, qui occupe dès lors le faîte de la lame utéro-vaginale.

On trouve donc l'artère utérine à son origine dans la fossette

1. C'est ainsi que les choses se présentent chez l'adulte. Chez l'enfant nouveau-né et le fœtus, alors que les annexes sont haut situées, l'artère utérine est contenue dans tout son trajet entre les feuilles du ligament large.

ovarienne, au devant de l'uretère, au moment où elle émerge de l'hypogastrique. *L'uretère est le repère fondamental*, et le lieu de

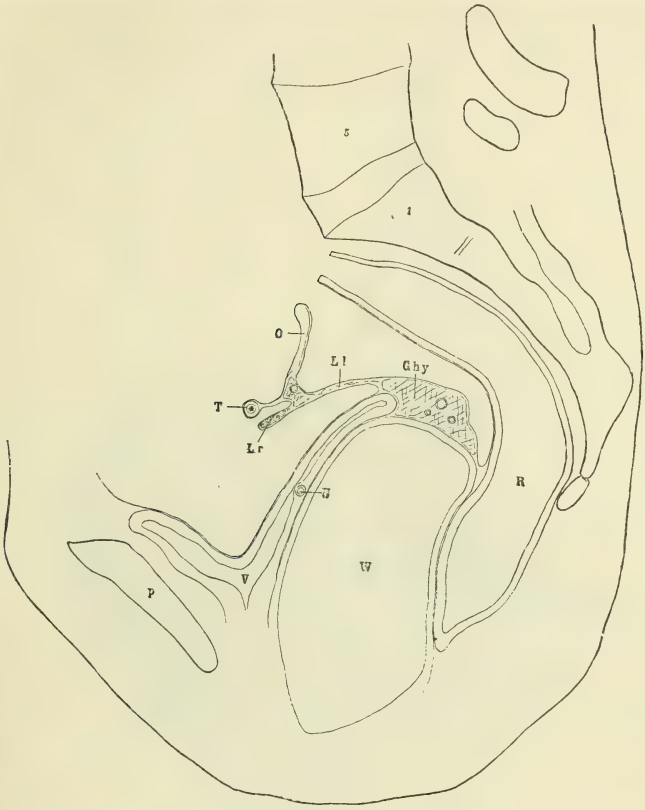

Fig. 4. — *Rapports de la gaine vasculaire de l'utérus et de son contenu avec le ligament large, le rectum, la vessie et le vagin.* — Injection des artères par la fémorale droite. Coupe verticale antéro-postérieure, pratiquée à 1 cm. env. du bord droit de l'utérus, après dilatation du vagin au maximum, et réplétion par une masse de gélatine fondue. Quand cette masse a été prise, les organes pelviens ont été fixés à l'aide d'une masse de gélatine coulée dans le bassin. Puis la pièce a été coupée avec la scie a ruban métallique, à dents fines, animée d'une grande vitesse. Cette machine tranche les organes nettement, comme un couteau, sans les déplacer. La figure est la réduction d'un décalque pris sur la pièce, immédiatement après la coupe.

p, pubis; *5*, 5e vertèbre lombaire; *1*, 1re vertèbre sacrée; *V*, vessie; W, vagin; *R*, rectum; *G. hy*, portion de la gaine vasculaire qui contient dans son intérieur les vaisseaux de l'utérus. Dans le magma veineux, on voit la coupe de l'utérine et de deux branches longues cervico-vaginales. — La condensation superficielle du tissu conjonctif constitue à ce magma, une gaine qui l'isole nettement des organes environnants : péritoine en arrière; ligament large en haut; vessie en avant. C'est ce paquet qu'on lie en masse, pour faire l'hémostase de l'utérine et de ses branches, par la voie vaginale.

Ll, ligament large, presque horizontal, car la replétion du vagin a soulevé l'utérus et l'a mis en antéversion; *Lr*, ligament rond; *T*, trompe; *O*, ovaire. La coupe a frôlé le bord de l'ovaire. Notez la situation remarquable de l'uretère par rapport au pédicule vasculaire utérin.

la ligature est la fossette ovarienne, quelle que soit la variante

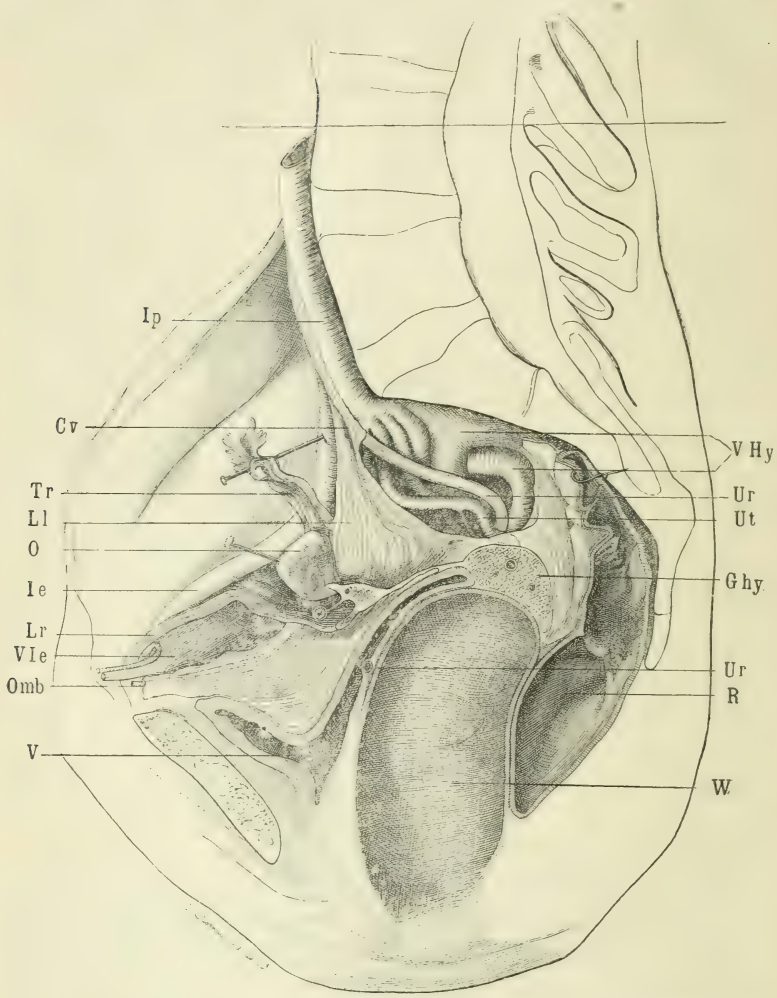

Fig. 5. — Cette pièce n'est autre que la précédente. Après décalque de la coupe, la gélatine qui remplissait le vagin et qui fixait les organes a été enlevée pour permettre la dissection. La figure représente donc à la fois la coupe précédente, les rapports ayant été modifiés aussi peu que possible, et la perspective des organes en coupe. On y voit la région de la fossette ovarienne et les rapports de l'uretère et de l'utérine à l'origine.

V, vessie; *W*, vagin; *R*, rectum;

Ip, artère iliaque primitive; *Ie*, artère iliaque externe; *V Ie*, veine iliaque externe; *V. Hy*, artère et veine hypogastriques, branches extra-pelviennes en particulier.

L'uretère *Ur* et le cordon vasculaire ovarien *Cv* qui soulève le ligament large *L.l* se touchent au niveau de la bifurcation iliaque, puis ils s'écartent. La région comprise entre l'uretère et la base du ligament large est celle de la fossette ovarienne. On y voit l'utérine *Ut*, née en arrière de l'uretère, passant entre lui et la paroi, cheminant parallèlement à sa direction, puis le surcroisant pour aller à l'utérus ; *Omb*, ombilicale née avec l'utérine, mais restant plus haute et plus profonde. Elle apparait en avant par transparence le long du bord vésical.

Tr, trompe; *O*, ovaire; *Lr*, ligament rond.

opératoire. Rumpf[1] incise simplement le péritoine au devant de l'uretère. Altuchoff (*loc. cit.*) ouvre le ligament large entre la trompe et le ligament rond, et décolle le feuillet postérieur, réfléchi sur la fossette, jusqu'à rencontrer l'uretère et l'utérine. Gubaroff[2] partait de plus loin. Au moyen d'une incision semblable à celle de la ligature de l'iliaque externe, il décollait le péritoine de la fosse iliaque, puis du bassin, jusqu'à ce qu'il arrivât à l'uretère.

Ajoutons immédiatement, comme correctif, que la fossette ovarienne ne se présente pas toujours avec l'admirable netteté de la planche 1. Son étendue transversale varie et peut devenir très faible, quand la gaine hypogastrique s'introduit entre les deux feuillets du ligament large, loin de l'utérus, mais ce n'est généralement pas le cas.

La face postérieure de la gaine hypogastrique est séparable du péritoine qui la revet dans une certaine étendue. On décolle la séreuse depuis la paroi pelvienne jusqu'à l'utérus. Mais, sur la ligne médiane au niveau du col et notamment de l'orifice interne, la séparation est impossible. Si l'on sectionne le cul-de-sac postérieur du vagin sur la ligne médiane, on pénètre presque fatalement dans la cavité péritonéale. Le doigt introduit par cette ouverture dans le cul-de-sac de Douglas, touche la face postérieure de la lame hypogastrique, mais en reste séparé par le péritoine. Si au contraire, respectant le cul-de-sac sur la ligne médiane, on l'incise un peu latéralement, on peut avec précaution s'engager entre le péritoine et la face postérieure de la gaine et la dénuder jusqu'à son bord supérieur, cela sans ouvrir le péritoine.

Au moyen de deux incisions faites, l'une dans le cul-de-sac antérieur, l'autre dans le cul-de-sac postérieur, il est donc possible d'isoler les deux faces de la portion utérine de la lame utéro-vaginale dans toute son étendue. On peut enfin la disjoindre de la portion vaginale en ouvrant le cul-de-sac latéral. En écartant, avec les deux index, la lèvre vaginale de la plaie de sa lèvre cervicale, on entraîne avec chacune d'elles la portion du pédicule qui y attient : celle qui reste adhérente au vagin contient donc les vaisseaux vaginaux, celle qui reste unie à l'utérus contient l'utérine et ses divisions cervicales (v. fig. 2).

1. Rumpf, Vorgeschnittenes Carcinoma Uteri durch Laparotomie exstirpirt, *Zeitsch. f. Geb. u. Gyn.*, Stuttgart, 1895, Bd. XXXIII, p. 212-214.

2. A. v. Gubaroff, Uber die Unterbindung der Uterusgefässe, *Centr. f. Chir.*, Leipzig, 1889, p. 369-370.

La portion utérine du pédicule serait triangulaire, en coupe sagittale, avec sommet supérieur et base inférieure, car la lame utéro-vaginale présente son maximum d'épaisseur au niveau du col. Rien n'est plus aisé que de la pincer entre les mors d'un clamp, de l'entourer

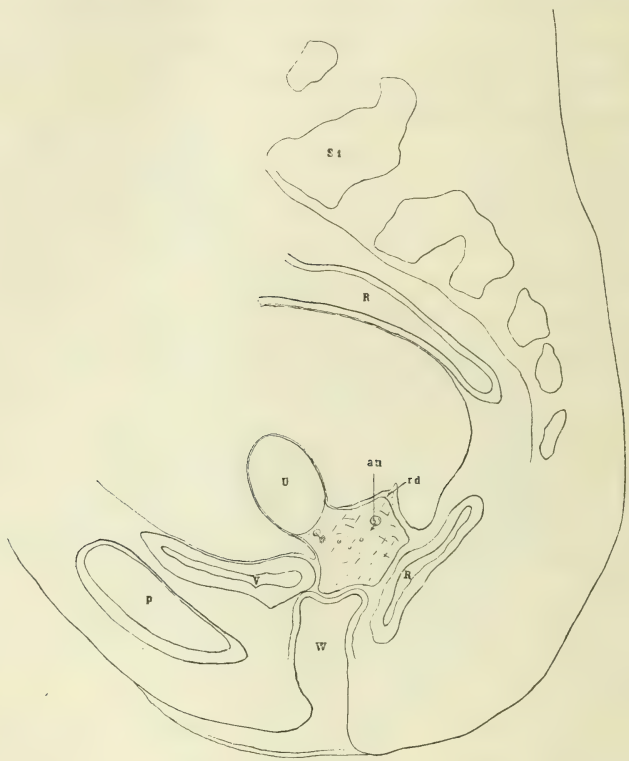

Fig. 6. — *Rapports de la gaine vasculaire utérine et de son contenu avec les organes voisins, l'utérus étant abaissé au maximum.* — Les artères de ce sujet ont été injectées par mon ami M. Robineau, prosecteur de l'amphithéâtre des hôpitaux. Le vagin a été rempli de gélatine après abaissement de l'utérus et fixation dans cette position. Puis, les organes pelviens ont été pris dans un bain de gélatine. Le bassin ainsi préparé, nous l'avons débité en tranches parallèles et antéro-postérieures. — La figure est une réduction du décalque d'une de ces tranches, fait immédiatement après la section. Elle correspond au segment du bassin qui contient le ligament large et le pédicule vasculaire utérin.

La coupe a passé très près du bord droit de l'utérus, rasant le col utérin et tranchant la corne utérine *U*; *P*, pubis; *St*, 1re vertèbre sacrée; *V*, vessie; l'embouchure vésicale de l'uretère se trouve immédiatement en dehors et en arrière de la petite encoche qu'on voit sur la paroi inférieure; *W*, vagin; *R*, rectum.

a.u, tronc de l'artère utérine coupée deux fois. L'artère et trois de ses branches sont noyées dans un magma veineux, individualisé et séparé des organes voisins par la condensation périphérique du tissu conjonctif qui unit vaisseaux et nerfs (gaine hypogastrique); *r.d*, soulèvement péritonéal de Douglas. On comprend qu'on puisse en ouvrant le cul-de-sac vaginal, en avant et en arrière, isoler : la partie antérieure du pédicule vasculaire de la vessie et du péritoine; la partie postérieure du péritoine et du rectum.

d'un fil à ligature. On embrasse à la fois l'utérine et ses branches,

les veines utérines, les nerfs, etc. Cette ligature en masse de la portion utérine du pédicule utéro-vaginal, disjointe par déchirure de la portion vaginale, constitue essentiellement l'opération de Martin[1]-Gottschalk[2], dite à tort ligature de la base du ligament large. Les auteurs précités n'en ont pas montré suffisamment la signification anatomique et la grande valeur hémostatique. Il est vrai qu'on lie cette masse dans la base du ligament large si l'on reste très près de l'utérus, puisque la gaine pénètre à ce niveau

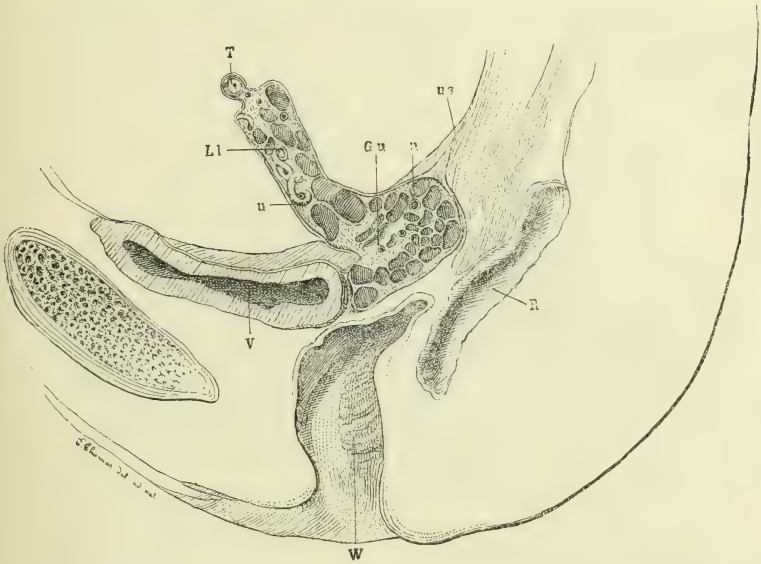

Fig. 7. — Cette figure est la vue perpective de la pièce précédente (fig. 6). La gélatine qui fixait les organes a été enlevée et la corne utérine détachée d'un coup de ciseaux. Elle montre donc la gaine utérine et son contenu *Gu* au moment où elle pénètre entre les lames du ligament large, *L.l*, qu'elle écarte notablement l'une de l'autre; *u.u*, tronc de l'utérine. Entre les feuillets du ligament large, l'artère flexueuse et ses branches utérines ont été coupées plusieurs fois; *us*, repli péritonéal de Douglas, dit utéro-sacré.

entre ses deux lames, mais à brève distance, ligament large et gaine hypogastrique se séparent. Il est presque fatal de déchirer le péritoine si l'on tente d'aller jusqu'à la trompe et aux artères qui cheminent au-dessous d'elle en essayant de séparer les deux feuillets du ligament large au-dessus de la gaine hypogastrique, même très près de l'utérus. (Voir les deux coupes de bassins d'adultes.)

1. Franklin H. Martin, Vaginal ligation of a portion of the broad ligaments, etc.; *Americ. J. of obst.*, New-York, 1893, vol. XXVII, p. 481-492.

2. S. Gottschalk, Die Unterbindung der Vasa uterina bei Myom, *Centr. f. Gyn.*, Leipzig, 1893, p. 897-900.

Nous insistons donc au point de vue anatomique sur cette distinction, nécessaire chez l'adulte surtout, entre le ligament large, simple méso des annexes et de leurs vaisseaux, et la gaine hypogastrique contenant les artères de l'utérus. M. Pierre Delbet [1] l'a très bien montrée en se plaçant principalement au point de vue clinique. C'est une idée chère à M. Farabeuf et que nous avons entendu notre maître exprimer souvent. La gaine hypogastrique n'entrant dans la base du ligament large que très près de l'utérus, nous ne saurions donc admettre comme typique du ligament large,

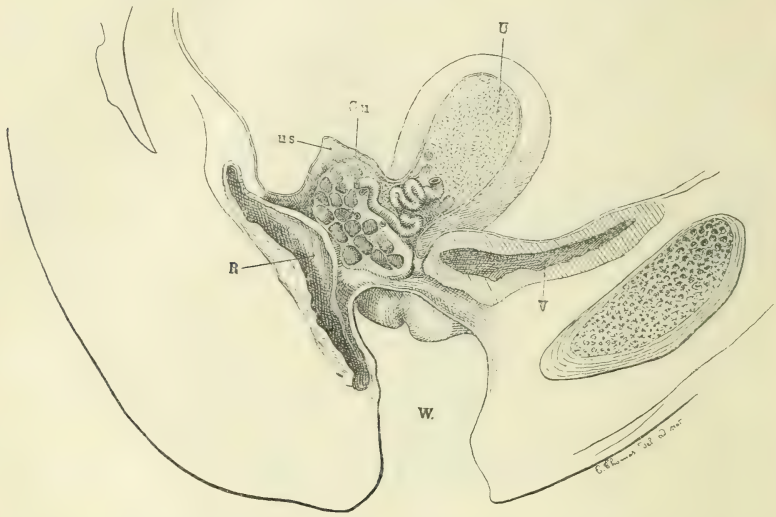

Fig. 8. — Tranche adjacente à celle représentée fig. 7. La coupe qui l'a détachée a passé à peu près au milieu de l'utérus, *U.* — *V*, vessie; *W*, vagin au fond duquel on aperçoit le col utérin; *R*, rectum; *G.u*, gaine vasculaire utérine avec son contenu. L'artère utérine a été sculptée dans la gangue veineuse. Elle décrit des flexuosités très marquées au niveau de l'orifice interne du col. On comprend pourquoi elle apparaît coupée deux fois sur la pièce 6; *us*, soulèvement péritonéal de Douglas dit utéro-sacré.

la coupe figurée par M. Charpy [2], bien qu'elle soit vraie près de l'utérus. Les pièces dont nous donnons le dessin la contredisent nettement. (V. fig. 1, 2, 4, 5, etc.)

Le cordon vasculaire utéro-ovarien et la gaine hypogastrique avec son contenu ne représentent pas seulement des voies vasculaires et nerveuses. Ce sont des moyens de fixité réels pour l'utérus. Nous avons déjà dit qu'anatomiquement la trompe et l'ovaire sont sou-

1. Pierre Delbet, *Des suppurations pelviennes chez la femme*, Paris, 1891, p. 31-32.
2. A. Charpy, *Organes génito-urinaires*, Toulouse, 1890, p. 229.

tenus par le cordon vasculaire. Henle ne l'appelait-il pas ligament infundibulo-pelvien? La clinique affirme ce rôle. Il n'est pas rare d'observer des prolapsus de l'utérus après la castration bilatérale.

Le pédicule hypogastrique avec sa gaine est le plus solide moyen de fixité de l'utérus. Il faut, pour s'en convaincre, avoir constaté le degré de résistance de cette lame. Elle la doit non seulement aux vaisseaux enchevêtrés qui la constituent, mais surtout aux nerfs très nombreux et très solides qu'elle contient. En raison de la courbe décrite par son bord libre, elle maintient l'utérus tout en lui permettant des flexions. Plus longue que le cordon vasculaire utéro-ovarien, elle tolère aussi un certain déplacement de l'utérus vers le bas, quand le cordon utéro-ovarien est coupé. On est donc en droit de se demander si la section de la lame vasculaire entre deux ligatures, comme le propose Goelet[1] pour l'hémostase de l'utérine, ne risque pas de supprimer un moyen de fixité précieux pour l'utérus.

La lame hypogastrique n'empêche pas non plus le déplacement de l'utérus vers le haut, après section des cordons utéro-ovariens plus courts et dirigés perpendiculairement vers l'utérus. C'est pour cela qu'il est avantageux de couper d'abord les deux cordons quand on veut pratiquer aisément l'hystérectomie abdominale, comme dans le procédé de M. Hartmann[2] par exemple. On ne peut faire remonter l'utérus vers l'ouverture abdominale pour atteindre facilement l'utérine que lorsque le cordon court qui l'enchaîne à la paroi pelvienne a été tranché.

La disposition générale des pédicules vasculaires de l'utérus étant connue, nous pouvons aborder l'étude de ses vaisseaux.

On admet trois artères principales susceptibles d'être pédiculisées : l'utérine, l'utéro-ovarienne, l'artère du ligament rond. Il existe deux voies anastomotiques étalées en surface : la voie vaginale, importante; la voie sous-péritonéale, de second ordre.

---

1. Augustin H. Goelet, Improved technique of vaginal ligation of the uterine arteries, etc., *Med. Record*, New-York, 1897, vol. LI, p. 338-339.

2. H. Hartmann, L'hystérectomie abominale totale, sa technique opératoire, etc., *Ann. de gyn. et d'obst.*, juillet 1897.

I

Artère utérine.

Typiquement, l'artère utérine *se distribue à l'utérus tout entier, depuis le col jusqu'au fond ; à la moitié interne de la trompe et de l'ovaire au moins, à la partie supérieure du vagin, et accessoirement à la vessie et à l'uretère.*

L'artère spermatique interne *ne donne rien à l'utérus.* La ligature effective des utérines doit donc, abstraction faite du retour du sang par voie anastomotique assécher l'utérus tout entier.

Rarement, l'artère utérine *laisse à la spermatique interne le soin d'irriguer le fond de l'utérus.* En ce cas, la ligature de l'utérine ne peut anémier qu'imparfaitement l'organe.

Telles sont les deux propositions que l'examen de nos pièces [1] et des dessins d'après nature fournis par Hyrtl, Broeckaert, Nagel, etc., nous font considérer comme vraies. Cette extension du territoire normal de l'utérine ne correspond pas aux descriptions généralement données par les classiques [2]. Pourtant, elle n'est pas seulement vraie, elle est logique. L'utérus et les trompes représentent les canaux de Muller, soudés et unis chez la femme dans leur partie distale, indépendants dans leur partie proximale. N'est-il pas vraisemblable que chaque canal de Muller possède une artère propre lui donnant d'un bout à l'autre?

L'anatomie comparée vient à l'appui de cette conception. Chez les animaux à utérus bicorne, la même artère se distribue à la corne utérine d'une extrémité à l'autre [3].

Toutes les pièces que nous avons examinées, sauf une et d'un seul côté, répondent à ce type. Les unes ont été disséquées sans injection réplétive préalable des artères. D'autres ont été injectées à la gélatine colorée qui est si pénétrante, soit par la fémorale après ligature de l'autre fémorale et de l'aorte à sa bifurcation (c'est-à-dire par les utérines), soit par les spermatiques internes.

1. Nous avons actuellement disséqué nous-même 17 artères utérines avec leurs branches, 2 sur le fœtus, 2 chez l'enfant, 13 chez l'adulte.

2. Quelquefois, d'ailleurs, leurs descriptions ne s'accordent pas avec leurs dessins, témoin R. de Graaf, qui le premier, croyons-nous, a représenté la réalité. Il a donné une excellente figure de l'artère utérine et de ses branches. V. Regnerus de Graaf, *De Mulierum organis generationi inservientibus*, *tractatus novus*. Lugduni Batav., 1672, tab. XII, p. 168.

3. Voir notamment à ce sujet : Ellenberger et Baum, *Systematische und topographische Anatomie des Hundes*, Berlin, 1891, p. 418, fig. 150.

Nous avons procédé ainsi pour éviter qu'on n'objectât que la masse poussée par les utérines distend les branches de ces artères et en modifie l'aspect au détriment des spermatiques internes.

D'ailleurs nos résultats concordent avec ceux déjà publiés par M. Broeckaert en 1892, dans un court et intéressant mémoire, illustré de planches d'après nature. M. Broeckaert a disséqué des deux côtés 23 sujets : 4 fœtus, 4 enfants, 4 nullipares, 3 femmes enceintes immédiatement après la gestation, 8 femmes ayant eu des enfants, soit 46 utérines.

Toujours il a vu l'artère se distribuer à l'utérus et à ses annexes. Mais il pense que « l'ovarienne se termine à l'angle externe de l'ovaire en s'anastomosant avec une branche de l'utérine. C'est de cette anastomose que naissent les artères de l'ovaire, de telle sorte qu'au point de vue du calibre, c'est généralement l'artère utérine qui semble fournir les branches à l'ovaire. » Aucune des pièces que nous avons disséquées, ne nous a donné cette impression sauf une et d'un seul côté. Il nous a semblé que les branches internes de l'ovaire provenaient de l'utérine, de par leur calibre et leur direction, tandis que les branches externes provenaient de la spermatique interne. Nous serions donc tenté de donner à la spermatique interne plus d'importance que ne lui en accorde M. Broeckaert et surtout M. J. Weber [1] et Theile [2], qui soutiennent que cette artère ne va même pas jusqu'à l'ovaire.

Nous nous rangeons volontiers à l'avis exprimé par M. Souligoux [3] à l'occasion d'une présentation à la Société anatomique, d'accord en cela avec Henle [4] : « L'utérus reçoit seulement de l'utérine, tandis que l'ovaire est irrigué à la fois par l'utéro-ovarienne et l'artère utérine », et à celui que professe M. Poirier [5] dans son *Traité d'anatomie*.

Il n'est pas vrai non plus de dire des artères utérines comme Haller [6] : «... ramorum aliqui adscendunt cum utero.... et ita inosculantur cum arteriis spermaticis, ab ovario advenientibus, ut quæ uterinæ sint, quæ spermaticæ, nemo facile dicere possit. »

1. M. J. Weber, cité par Theile.
2. F. G. Theile, *Traité de myologie et d'angéiologie* (Encyclopédie anatomique, trad. Jourdan, t. III). Paris, 1843, p. 546, note 3.
3. Ch. Souligoux, Artères et veines de l'utérus et de l'ovaire, *Bull. Soc. Anat.*, Paris, 1894, p. 831-837.
4. J. Henle, *Handbuch der Gefässlehre des Menschen*, 2e éd., Brunswick, 1876, p. 173.
5. P. Poirier, *Traité d'anatomie humaine*, Paris, 1896, t. II, fasc. 2, p. 793.
6. A. v. Haller, *Iconum anatomicarum, etc., fasciculus*, IV. Gottingæ, 1871 (*Icones arteriarum pelvis*, p. 38, note 14).

Si cette distribution typique de l'artère utérine se vérifiait toujours, elle aurait à notre point de vue une grande importance, car elle prouverait que la ligature bien faite de l'utérine possède une efficacité remarquable pour l'hémostase de l'utérus. Il resterait toutefois à prouver qu'en cas de tumeurs siégeant près du fond de l'utérus la circulation n'est pas renversée au profit de la spermatique interne.

C'est une hypothèse que malheureusement aucune pièce n'a

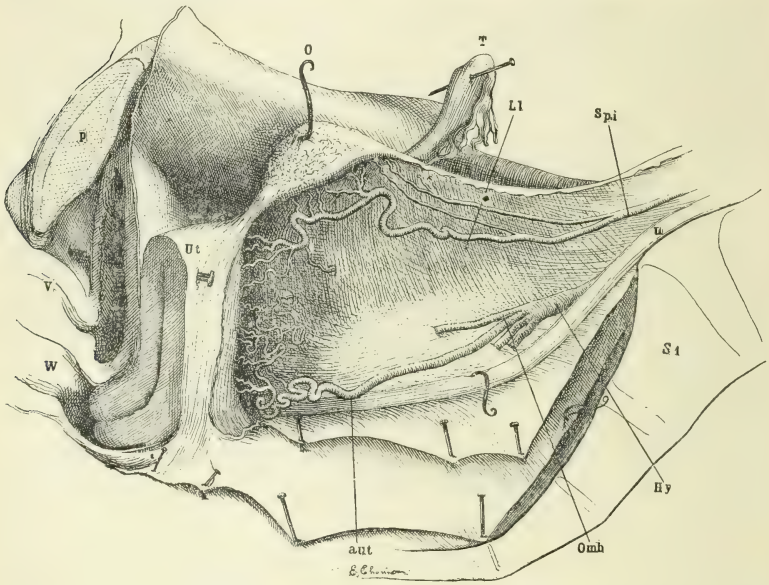

Fig. 9. — *Distribution atypique de l'utérine.* — Injection artérielle par les fémorales et les spermatiques internes. Du côté gauche la disposition typique était admirable de netteté. — *P*, symphyse pubienne; *S1*, 1re vertèbre sacrée et sacrum.

La vessie *V*, l'utérus *Ut*, et le vagin *W* ont été déplacés pour montrer les vaisseaux ; O, ovaire ; T, trompe, attirés en haut et en avant pour tendre le ligament large *L.l*, dont le feuillet péritonéal postérieur a été enlevé ; *U*, uretère ; *Hy*, artère hypogastrique ; *Omb*, ombilicale. Le péritoine faisant suite au feuillet postérieur du ligament large, qui recouvrait ces organes et la gaine hypogastrique, a été partiellement détruit. Il en reste un lambeau rabattu en arrière de l'uretère.

L'utérine *aut* ne fournit qu'aux 2/3 inférieurs du corps. La spermatique interne *Spi* se distribue à la trompe, à l'ovaire et au fond de l'utérus. Les deux dernières branches utérines, spermatique et utérine, s'anastomosent par inosculation dans l'épaisseur du tissu utérin, comme cela a été constaté par dissection ultérieure. L'utérine donne aussi une branche salpingienne, mince, qu'on voit disparaître dans le tissu du ligament large, intermédiaire à ses deux feuillets séreux.

permis de démontrer ou de réfuter. Nous n'avons trouvé dans la littérature que des renseignements sans précision à ce sujet. Nous avons disséqué une pièce de fibrome. Il s'agissait d'un fibrome pédiculé, implanté sur la paroi postérieure du corps, assez près du fond, du volume d'une très grosse noix. Les deux utérines présen-

taient le type normal. Mais une telle pièce n'est pas suffisamment démonstrative. D'ailleurs trouverait-on, dans un cas de ce genre, la spermatique interne plus volumineuse que d'habitude, qu'il faudrait encore prouver que l'artère possède ce calibre depuis son origine et n'a pas subi une distension par suite de l'afflux plus considérable du côté de l'utérine.

Tout ce que nous pouvons affirmer, en regrettant que de tels cas soient possibles, c'est qu'on a vu réellement des sujets sur lesquels l'artère spermatique interne, vraie utéro-ovarienne, fournissait sûrement des vaisseaux à l'utérus. Hyrtl [1], dont l'autorité est grande et ne saurait être suspectée, a représenté de telles artères et les décrit comme normales. M. Farabeuf nous a dit avoir vu des cas de ce genre. Une pièce que nous avons disséquée et qui a été dessinée d'après nature en est une preuve très belle (Voy. fig. 9).

L'utérine s'arrêtait vers le tiers supérieur du corps : il y avait dans le corps utérin deux territoires absolument distincts. Mais nous devons ajouter que dans ce cas unique, nous avions affaire à une vieille femme à utérus petit et atrophié; que le pédicule hypogastrique, du côté en question, était induré au point que l'artère a dû être sculptée avec beaucoup de peine dans son tissu; qu'enfin la disposition typique était réalisée du côté opposé si nettement que c'est sans doute la plus belle que nous ayons vue. Il s'agissait donc peut-être, dans ce cas, d'une disposition acquise accidentellement, bien que la situation de l'anastomose entre le système de l'utérine et de la spermatique nous autorise à en douter.

L'utérine chez l'enfant nouveau-né.

Il est bon pour se familiariser avec la disposition d'ensemble de l'artère utérine et comprendre son croisement avec l'uretère, de la disséquer d'abord chez un fœtus à terme ou un enfant nouveau-né. Dans le premier cas, l'injection du sujet se fait facilement par l'artère ombilicale. On peut, quand la pièce est fraîche, voir bien des choses sans dissection, tant les tissus sont transparents. La dissection est facile sur la pièce fraîche. Elle devient particulièrement délicate si on l'a fixée par l'alcool, mais cette fixation est indispensable pour élucider certains détails.

1. Hyrtl, *loc. cit.*, Taf. XII, fig. 1, texte p. 173-174. — C'est cette figure qui est reproduite dans la plupart des traités de gynécologie et donnée comme typique de l'utérine. (Voir Pozzi, Hart et Barbour, par exemple.)

Voici ce que l'on constate après dissection des vaisseaux par la partie antérieure, décollement de la vessie et du rectum d'avec le vagin dans la plus grande étendue possible, comme cela a été fait sur nos pièces. L'iliaque primitive se divise à cet âge en deux branches : iliaque externe et ombilicale. Les ombilicales croisent l'utérus au niveau du cul-de-sac vaginal et encadrent l'utérus et les

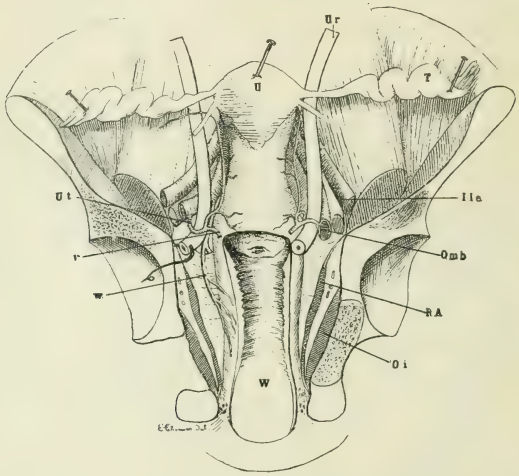

Fig. 10. — *Coupe vertico-transversale, rasant la face antérieure de l'utérus et entamant le vagin sur un enfant nouveau-né.* — Le système artériel a été injecté par les fémorales et la pièce fixée dans l'alcool, après distension modérée du vagin avec de l'ouate. — *U*, utérus; *W*, vagin. Les uretères *Ur* ont été coupés au moment où ils débouchent dans la vessie. L'uretère gauche est en place, le droit a été attiré en dehors avec l'ombilicale pour laisser voir une artère vaginale *w*.

Ile, vaisseaux iliaques externes appliqués au psoas, encadrant l'utérus. *Omb*, artère ombilicale; on en voit partir l'utérine *Ut*, qui fait crosse sur l'uretère *Ur*, fournit une grosse branche vésicale, puis se continue par un tronc principal, non flexueux, qui suit à distance le bord de l'utérus. Il fournit des branches antérieures et postérieures. Les branches cervico-vaginales se font remarquer par leur calibre.

Il n'y a entre la paroi pelvienne et l'utérus que la largeur de l'uretère. Le vagin remplit presque entièrement l'excavation pelvienne, c'est-à-dire l'entonnoir formé par le releveur de l'anus *R.A*, dont on peut poursuivre l'origine jusqu'au détroit supérieur, et plus en dehors par l'obturateur, en contact immédiat avec les os.

Du côté droit, on voit naître de l'ombilicale, à distance de l'origine de l'utérine, un vaisseau qui représente la future artère iliaque interne. Elle se divise en deux branches principales : l'une postérieure extra-pelvienne, qui se dirige vers l'échancrure sciatique, l'autre antérieure, vaginale. Cette dernière descend dans l'espace angulaire compris entre le vagin et le releveur de l'anus et se porte à la paroi antérieure du vagin.

L'utérine naissant de l'ombilicale, on s'explique que chez l'adulte ces deux vaisseaux semblent émaner souvent d'un tronc commun, reste de la portion de l'ombilicale comprise entre la future iliaque interne et l'utérine.

deux bords latéraux de la vessie, en se dirigeant vers l'ombilic. Dans ce trajet ascendant et convergent, elles sont surcroisées en sens inverse par les deux uretères, très volumineux, qui convergent en bas vers la vessie.

A peu près au niveau du croisement de l'uretère et de l'ombilicale, l'utérine se détache du flanc interne et inférieur de ce vaisseau. Elle forme crosse nette, à concavité opposée à la saillie de l'uretère, au-devant et au-dessus duquel elle passe.

Le tronc donne de suite une branche vésicale pour le fond et la paroi postéro-supérieure de la vessie. Cette branche, destinée à la

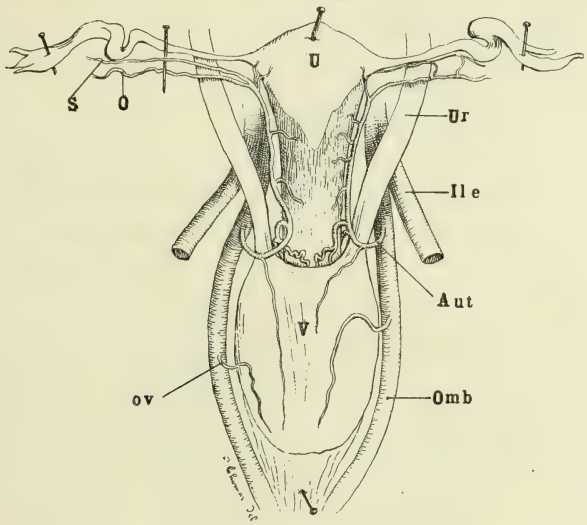

Fig. 11. — *Artère utérine chez le nouveau-né.* — Injection artérielle totale du sujet par le fémorales.

U, utérus relevé; *V*, vessie rabattue en avant avec la paroi abdominale. Le col utérin est encadré par les artères iliaques externes, *Ie*, et les ombilicales, *Omb*, qui se dirigent vers l'ombilic, le long des bords de la vessie, et par les uretères, *Ur*.

On voit admirablement la crosse formée par l'utérine, *A.ut*, par-dessus l'uretère et au devant de lui. Cette artère fournit d'abord une branche vésicale pour la face supérieure de la vessie, puis elle arrive à l'utérus et se trifurque en : une branche cervico-vaginale antérieure, longue et superficielle, dont les divisions s'étalent sur le col et le vagin, une branche cervico-vaginale postérieure analogue, un tronc utérin proprement dit. Celui-ci chemine entre les feuillets du ligament large, à quelque distance du bord utérin, sans flexuosités, et donne au corps des rameaux antérieurs et postérieurs. Arrivé près du fond, il fournit du côté droit des branches longues pour la région de la corne utérine et se termine par deux branches annexielles : une antérieure salpingienne *S*, une postérieure ovarienne *O*. — Du côté droit la disposition est analogue, quoique moins typique.

ov, artères ombilico-vésicales, latéro-supérieures de Farabeuf (latérales par l'accès, supérieures par la distribution).

région médiane de la vessie, s'élève plus ou moins loin vers le pôle vésical et s'anastomose avec les artères vésicales issues plus loin de l'ombilicale (ombilico-vésicales, latéro-supérieures de Farabeuf).

Après avoir fourni cette première branche, l'utérine proprement dite se dirige en haut, parallèlement au bord de l'utérus, dans l'écartement des lames du ligament large, sans sinuosités et à

distance appréciable de l'utérus. Avant d'atteindre la trompe, elle donne ses dernières branches utérines et se termine par deux divisions : l'une antérieure ou salpingienne, l'autre postérieure, ou ovarienne, anastomosées chacune avec des branches correspondantes de la spermatique interne.

Lorsque l'artère arrive au niveau du col elle semble parfois se trifurquer (V. fig. 11). Le tronc médian, l'utérine proprement dite est celui que nous venons de décrire : il donne les artères du corps, un peu flexueuses, les unes antérieures, les autres postérieures. Quant aux deux autres branches de trifurcation, elles sont cervico-vaginales et peuvent à la rigueur être considérées comme les deux premières de la série, émise le long du bord de l'utérus, par l'utérine proprement dite. Mais nous les avons vues si volumineuses qu'on est vraiment tenté d'en faire des branches de division du tronc primitif. L'une se porte en avant, l'autre en arrière. Elles couvrent de leurs flexuosités, anastomosées d'un côté à l'autre, les faces antérieure et postérieure du col et du vagin. Il y a à ce niveau une vraie bague artérielle, très *superficielle*, issue de ces branches *nées à distance de l'utérus*, dont elles ménagent les bords[1]. Il en part des artères vaginales descendantes. Nous avons observé notamment sur un sujet une très belle branche vaginale azygos antérieure.

L'utérine chez l'adulte.

Chez l'adulte, on reconnaît sans peine la même disposition typique. L'artère naît du tronc de l'hypogastrique à une hauteur variable. Sur les sujets que nous avons examinés, elle provenait soit d'un tronc commun avec l'ombilicale, soit isolément de l'artère hypogastrique, au-dessous de l'ombilicale, et au contact de cette dernière.

L'uretère reposant généralement à ce niveau sur l'hypogastrique qui n'est à découvert qu'en arrière de lui, l'origine de l'utérine est cachée par l'uretère. On peut donc dire que l'artère utérine naît en arrière de l'uretère et qu'elle se hâte de croiser profondément cet organe pour apparaître sous le péritoine de la fossette ovarienne, au-devant de lui. Le croisement a généralement lieu à angle très aigu (Voy. fig. 1 et 5). Il est bien difficile de dire en chiffres

1. « Le col est entouré par ses vaisseaux, le corps en est pénétré », Farabeuf, *loc. cit.*, p. 69.

précis, à quelle distance du détroit supérieur, l'utérine se dégage au-devant de l'uretère. Nous avons mesuré cette distance sur l'uretère, à partir de la bifurcation de l'iliaque primitive. Nous avons

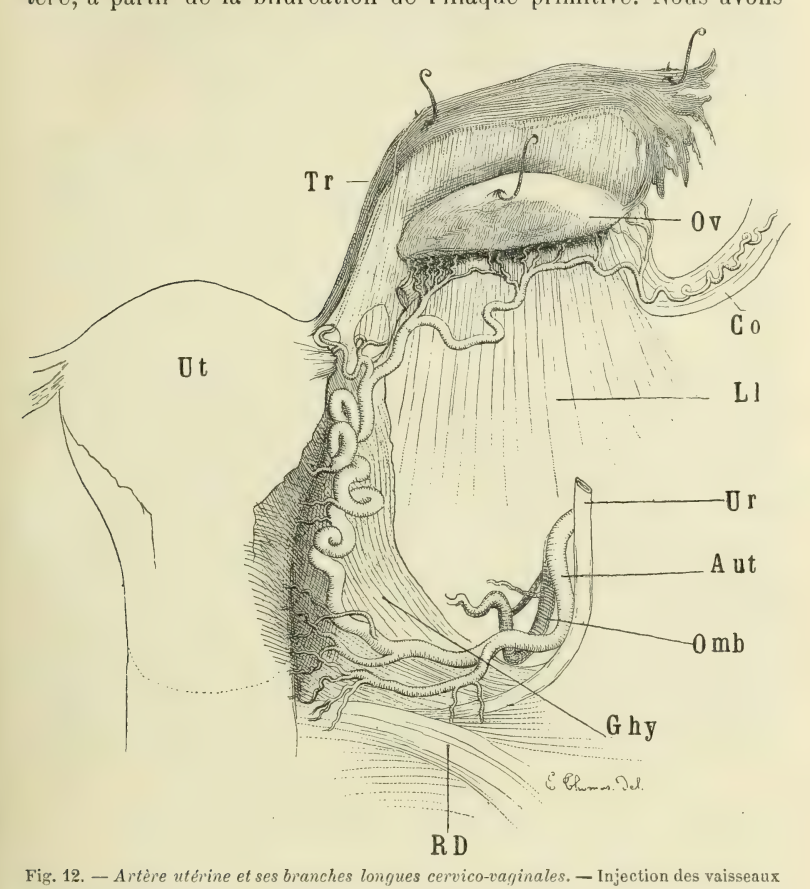

Fig. 12. — *Artère utérine et ses branches longues cervico-vaginales.* — Injection des vaisseaux par la fémorale droite, à la gélatine. Injection de l'uretère au suif.

L'utérus *Ut*, l'utérine *A.ut*, et l'uretère *Ur*, sont dans leurs rapports normaux. — La trompe *Tr*, l'ovaire *Ov*, et son cordon vasculaire *Co*, ont été déplacés.

L'artère utérine a été sculptée dans sa gangue. Elle naissait par un tronc commun avec l'ombilicale *Omb*. On voit le croisement avec l'uretère, les branches longues cervico-vaginales et les sinuosités décrites par le tronc principal le long de l'utérus. L'artère se termine d'une façon typique, par une branche antérieure salpingienne, qui passe au-dessous du ligament de l'ovaire coupé, et une branche postérieure ovarienne-anastomotique. La moitié interne de l'ovaire reçoit de l'utérine. La moitié externe à peine est irriguée par les deux branches de division, salpingienne et ovarienne, de la spermatique interne.

trouvé des chiffres très variables, compris entre 2 et 5 centimètres. Le chiffre 3 centim. 5 environ est le plus commun.

Après un trajet pariétal dans la fossette ovarienne, dont la longueur varie suivant le niveau auquel l'artère s'est dégagée au-devant

de l'uretère, on la voit décrire une grande courbe à convexité inférieure, dont le point le plus déclive correspond à peu près au niveau de l'orifice externe du col, qui la porte en avant et en dedans vers l'union du col et du corps. Le plan qui passe par cette courbe forme un angle de 45° environ avec la transversale passant par les bords de l'utérus.

Au cours de ce trajet, l'utérine d'abord au-devant de l'uretère, s'engage doucement au-dessus de lui, à 2 centimètres à peine des bords de l'utérus, au point le plus déclive de sa courbe. En raison de ce croisement, l'uretère qui plonge de plus en plus, en se rapprochant régulièrement de la ligne médiane, présente une direction oblique, plus voisine de l'antéro-postérieure que l'utérine.

Le tronc de l'artère est peu flexueux jusqu'au voisinage de l'orifice interne du col. Mais, à partir de là, il se juxtapose immédiatement au bord de l'utérus, le long duquel il remonte en décrivant des sinuosités extraordinaires. L'examen seul des pièces permet de croire à la complication de ce lacis dont les flexuosités sont au contact immédiat les unes des autres (V. fig. 12). On comprend et on admire la justesse de l'expression de Luschka, qui compare ces paquets artériels avec leurs branches, surtout au moment de la grossesse, à un anévrysme cirsoïde[1].

L'artère donne ses branches terminales, sur lesquelles nous reviendrons, à 2 centimètres environ du fond de l'utérus, à distance de la terminaison utérine de la trompe et du ligament de l'ovaire.

Branches collatérales.

Près de son origine, l'utérine émet plusieurs rameaux qui semblent se porter vers la paroi, au-devant de l'uretère. Elles vont en réalité se ramifier dans le groupe des veines utéro-vaginales antérieures. Il est curieux de constater en effet que les veines de la région sont presque toutes accompagnées d'une fine artériole qui leur est intimement accolée et les suit dans tout leur trajet.

L'artère fournit généralement au milieu de sa courbe, c'est-à-dire à distance de l'utérus, une ou deux branches cervico-vaginales de gros calibre.

1. H. Luschka, *Die Anatomie des Menschen*, Bd. II, Abth. 2, das Becken. — Tübingen, 1864, p. 374.

Sur le sujet représenté fig. 12, par exemple, l'artère émettait, à deux centimètres environ du bord de l'utérus, une première branche cervico-vaginale postérieure, qui se plaçait en arrière et au-dessus de l'uretère, décrivait des méandres flexueux et atteignait comme le tronc principal le voisinage du col, mais au niveau de l'orifice externe. Elle donnait plusieurs branches cervico-vaginales postérieures; des artérioles satellites des veines du groupe postérieur; un rameau satellite de l'uretère sur lequel nous reviendrons.

Le tronc utérin fournissait ensuite successivement par sa partie postérieure, à un centimètre environ au delà de l'origine de la première branche notable cervico-vaginale, trois troncs très flexueux, longs aussi, immédiatement ramifiés, qui allaient irriguer le col. Le premier né se portait surtout en avant, les deux autres en arrière. Ils présentaient une longueur d'un centimètre au moins, avant d'atteindre le tissu utérin.

Nous insistons sur l'existence de ces branches *longues* et *volumineuses*, pour faire remarquer qu'une ligature portant sur le tronc utérin seul, à distance de l'origine, peut laisser perméables des branches artérielles importantes. Pour lier toute l'utérine, il faut lier le tronc et les branches. Lorsqu'on opère par le vagin, et qu'on se propose de lier isolément ces vaisseaux, les branches peuvent, quand elles sont grosses, induire en erreur. On croit avoir lié le tronc principal alors qu'on n'a lié que des branches, importantes, il est vrai. Il faudrait creuser plus profondément pour trouver l'utérine proprement dite. M. Fritsch, qui avait recommandé d'opérer de cette façon, n'a pas méconnu cette cause d'erreur, et dans une lettre qu'il nous a fait l'honneur de nous écrire récemment, il attire encore notre attention sur ce point.

On comprend donc l'avantage présenté par la ligature en masse de la gaine vasculaire avec son contenu. Elle enserre dans son étreinte, le tronc et les branches, c'est-à-dire toute l'utérine. Cette ligature est théoriquement préférable à celle de l'artère à l'origine, car les branches fournies par l'utérine sont anastomosées avec celles de la vessie et du vagin notamment. Que la ligature porte sur le tronc de l'utérine avant l'émission des branches longues, le sang peut refluer dans le tronc, au-dessous de la ligature, par leur intermédiaire.

Les grosses branches longues peuvent d'ailleurs naître beaucoup plus près encore de la paroi, témoin le beau dessin que donne Hyrtl[1] d'un cas de ce genre.

1. Hyrtl, *loc. cit.*, taf. XIII.

Nous avons presque toujours trouvé des branches urétérales, fournies par le tronc de l'artère ou une des ses branches au moment du croisement. Ces artérioles ne pénètrent pas immédiatement l'uretère, ce qui explique qu'on peut décoller assez facilement l'uretère de l'artère utérine. Elles se bifurquent en T, sont longues et sinueuses, s'appliquent à cet organe, avec de grosses veines satellites.

Quant aux branches vésicales que signalent tous les auteurs et dont M. Ricard[1] a bien montré l'intérêt chirurgical, elles nous ont paru assez constantes, mais de disposition très variable. Nées de l'utérine ou d'une de ses branches longues, grosses ou petites, elles nous ont semblé généralement satellites de l'uretère.

La portion juxta-utérine de l'utérine, si flexueuse, émet de nombreuses branches pour le corps de l'utérus, les unes antérieures, les autres postérieures. On dit généralement que les postérieures sont plus volumineuses que les antérieures[2]. Nous avouons que cette disposition ne nous a point frappé.

Branches terminales.

Voici comment l'artère utérine se termine généralement. Arrivée au niveau du ligament rond, elle donne plusieurs branches utérines grosses et flexueuses, plus longues que celle nées plus bas, pénétrant l'utérus dans la région de la corne. Il arrive, comme cela est figuré sur une de nos planches (fig. 14), que l'une de ces artères fournit une branche salpingienne interne, qui chemine le long et au-dessous de la trompe et va s'aboucher dans les salpingiennes importantes. Puis, le tronc cessant d'être flexueux, se recourbe en dehors, au-dessous du ligament de l'ovaire et se divise immédiatement en deux branches terminales : une *postérieure, principale, ovarienne et anastomotique*; une *antérieure, salpingienne*, généralement moins volumineuse.

Le tronc *salpingien* provient évidemment de l'utérine comme le démontrent son volume et sa direction. Il s'engage au-dessous du ligament de l'ovaire et de la trompe[3] : on l'aperçoit sous le feuillet

1. Ricard, De quelques rapports de l'artère utérine et de l'uretère, etc. *Semaine médicale*, Paris, 1887, p. 39-40.

2. Henle, *loc. cit.*, *Gefässlehre*, p. 181 ; S. Davidsohn, Ueber die Arteria uterina, etc. *Morph. Arb.* v. G. Schwalbe, Iena, 1893, Bd. II, Hft. 3, p. 663-671. Taf. XXII.

3. Cela tient à ce que l'artère utérine venant d'arrière, par rapport à l'utérus, reste relativement postérieure dans son trajet le long de l'utérus.

péritonéal antérieur de l'aileron de la trompe. Il chemine sous la trompe et à brève distance de celle-ci, lui fournit, ainsi qu'au péritoine, des branches nombreuses. Il s'effile de plus en plus et vient se terminer vers l'ampoule en s'anastomosant avec la terminaison de la branche salpingienne fournie par la spermatique interne. Le trajet de cette dernière artériole est, d'ordinaire, plus postérieur; on la voit le long de la frange ovarienne de la trompe.

La branche *postérieure* (*ovarienne-anastomotique*) se partage en

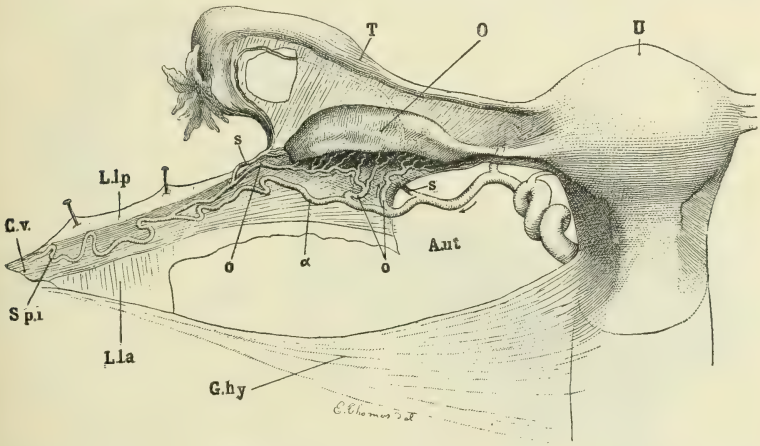

Fig. 13. — *Terminaison typique de l'utérine* (vue postérieure). — Injection artérielle par la fémorale droite.

Le bassin osseux a été fendu sur la ligne médiane, en avant et en arrière, et les deux moitiés écartées pour tendre les vaisseaux. Le ligament large a été partiellement détruit pour mettre à nu les artères. La gaine hypogastrique *Ghy* a été isolée. *T*, trompe attirée vers le haut; *O*. ovaire. *Cv*, cordon vasculaire utéro-ovarien ; on a décollé de sa face postérieure et relevé un lambeau de la lame postérieure du ligament large *L.l.p*. On voit au-dessous de lui, un lambeau flottant de la lame antérieure *L.l.a*.

A.ut, artère utérine près de se terminer. Elle donne d'abord des branches longues pour le fond de l'utérus. La dernière née émet une branche salpingienne qu'on verra mieux sur la figure suivante. L'utérine se termine par deux branches : une salpingienne, antérieure *s*, anastomosée avec la salpingienne *s* de la spermatique interne *sp.i*; une postérieure, ovarienne *o*, et anastomotique α.

La spermatique interne *Spi* se divise en : salpingienne *s* qui donne deux rameaux à l'ovaire, en ovarienne *o*, et anastomotique α. L'utérine et la spermatique s'anastomosent par leurs branches salpingiennes, et surtout par leurs branches ovariennes et anastomotiques. Mais il est manifeste que les artères de la moitié au moins de l'ovaire et de la trompe proviennent de l'utérine, comme le prouvent leur calibre et leur direction.

deux divisions qui soulèvent le feuillet postérieur du ligament large.

L'une de ces divisions, *ovarienne* proprement dite, donne plusieurs rameaux en tire-bouchons à la moitié interne de l'ovaire et s'anastomose habituellement vers le milieu de l'ovaire avec une branche semblable de la spermatique interne.

La division qui fait suite au tronc *anastomotique* reste à distance et au-dessous de l'ovaire, décrit des sinuosités marquées et finit en un point indéterminé, au delà du milieu de l'organe, en s'unissant à plein canal avec une branche de la spermatique interne.

Il est donc manifeste qu'il faut ajouter avec Broeckaert aux trois segments classiques de l'utérine, une quatrième portion qu'il a appelée transversale ou ovarique. Cette quatrième portion fournit

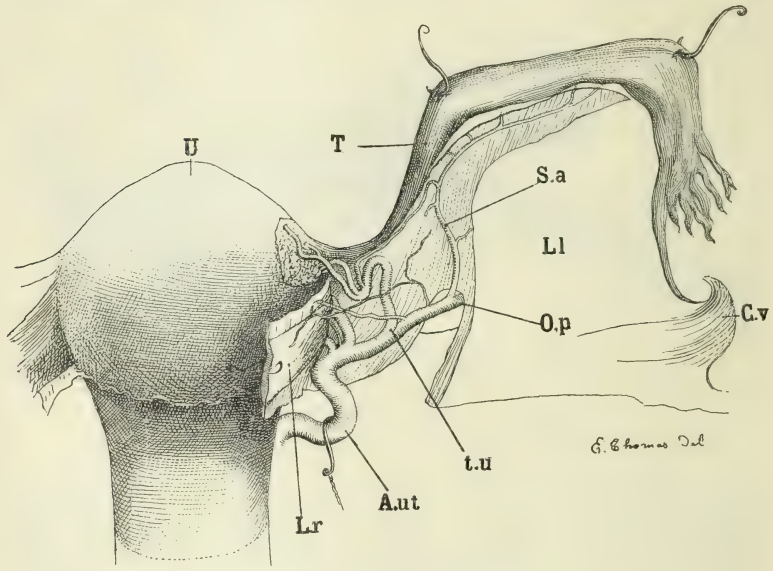

Fig. 14. — *Terminaison typique de l'utérine* (*vue antérieure*). — C'est la même pièce que celle représentée vue d'arrière (fig. 13). — *U*, utérus; *T*, trompe; *Lr*, ligament rond; *A.ut*, artère utérine. On voit mieux ici ses branches terminales utérines, notamment la branche *t.u*, qui donne une petite salpingienne interne, anastomosée avec la salpingienne principale; *L.l*, ligament large dont le feuillet péritonéal postérieur a été partiellement respecté; *S.a*, branche terminale salpingienne antérieure, sous le feuillet péritonéal antérieur de l'aileron de la trompe; *Op*, branche terminale ovarienne postérieure, qui disparaît en arrière du tissu interposé entre les deux lames séreuses du ligament large. On aperçoit, derrière cette branche, le bord de l'ovaire qu'on a laissé retomber; *C.v.* fin du cordon vasculaire utéro-ovarien. On voit deux ramuscules superficiels fournis au ligament rond par l'utérine. (On a négligé de représenter, dans la coupe du ligament rond, la spermatique externe.)

d'habitude à son origine quelques artérioles peu importantes pour le ligament large et la surface du ligament rond. L'artère du ligament rond, généralement petite, vient se jeter, au niveau de la terminaison utérine du ligament, dans l'utérine ou ses branches (d'ordinaire dans la branche salpingienne antérieure).

Terminaisons de l'utérine dans l'utérus.

Le mode de terminaison des artères utérines dans le tissu utérin nous intéresse en raison de l'existence d'anastomoses dans tous les sens. Il était inutile de reprendre la question. L'admirable travail de Hyrtl l'a résolue depuis longtemps et nous lui empruntons la plupart des détails qui vont suivre.

On injecte sans peine tous les vaisseaux de l'utérus par une seule artère utérine, avec une masse tant soit peu pénétrante.

Hyrtl dit [1] que la portion ascendante de l'utérine donne naissance à huit ou dix branches transversales seulement, très courtes. Chacune d'elles se partage sans tarder en deux vaisseaux, antérieur et postérieur, lesquels pénètrent dans le tissu utérin.

Les divisions artérielles se disposent dans les parois utérines en trois couches qu'on distingue avec une netteté toute particulière sur l'utérus gravide, en raison de son épaisseur : sous-péritonéale, sous-muqueuse, intermédiaire ou parenchymateuse. Les deux premières fournissent à vrai dire au muscle utérin et sont séparées de la muqueuse et du péritoine par une zone plus ou moins épaisse.

Toutes ces ramifications artérielles ont un trajet sinueux, spiralé, ou pelotonné. Mais le fait seul qui nous importe est la richesse des anastomoses entre ces diverses branches. Hyrtl les divise en transversales, verticales et antéro-postérieures. *Toutes les branches des artères utérines communiquent entre elles.* On le sait depuis fort longtemps. Régner de Graaf [2] et Swammerdam [3] l'ont écrit et figuré. Haller disait : « Omnes inter se communicant et una injecta turgent omnes ».

Toutes les artères de droite communiquent donc avec celles de gauche. On doit en conclure que *la ligature d'une artère utérine ne prive point de sang le côté correspondant.*

De chaque côté, les rameaux transversaux possèdent des anastomoses verticales qui relient les divers étages. Ces artères sont moins nombreuses, moins importantes que les anastomoses transversales et présentent leur plus grand développement vers les bords de l'utérus. Il résulte de leur existence que, *si l'on tarit les*

1. Hyrtl, *loc. cit.* (*Verlauf der Arteria Uterina und ihrer Aeste*), p. 170-171.
2. Regnerus de Graaf, *loc. cit.*, tab. XII, p. 168, et XIII, p. 170, texte p. 109-110.
3. J. Swammerdam, *Miraculum naturæ sive uteri muliebris fabrica*, Lugduni Batav., 1729, tab. III.

deux utérines, tout l'utérus peut encore être irrigué, car les branches inférieures s'anastomosent avec les vaginales et les supérieures s'anastomosent avec les spermatiques, etc.

Enfin, les branches de l'utérine, anastomosées par inosculation d'un côté à l'autre, reliées du même côté par des anastomoses verticales, s'unissent encore de plan à plan : le plan sous-péritonéal est entièrement solidaire du parenchymateux et du sous-muqueux.

Nous avons donc le droit de dire qu'on ne peut raisonnablement espérer assécher le territoire des utérines qu'à la condition de les lier l'une et l'autre complètement, c'est-à-dire en masse avec la gaine hypogastrique, le plus près possible de l'utérus : cela n'est guère facile que par le vagin. Encore faut-il craindre le retour du sang par le haut, par le bas et par la surface. Les spermatiques sont accessibles par l'abdomen, mais elles sont peu importantes [1]. Quant à la voie vaginale, nous verrons plus tard qu'on peut l'atteindre aisément jusqu'à un certain point par le vagin lui-même.

Les veines et l'uretère.

La dissection de l'utérine et de ses branches est rendue très pénible par suite de l'existence d'un lacis veineux, presque inextricable, adhérent très intimement aux artères. La systématisation de ces veines nous semble difficile. Nous les avons examinées soigneusement sur deux sujets et des deux côtés, ce qui fait quatre observations, d'après lesquelles nous proposerons la description suivante, qui ressemble d'ailleurs à celle de M. Farabeuf (*loc. cit.*, p. 77-78).

1. Il ne faut probablement pas exagérer l'importance de l'apport de compensation par les spermatiques. Nous avons en effet présenté avec M. Hartmann à la Société de Chirurgie, deux pièces qu'on pourrait dire expérimentales. C'étaient les bassins de deux femmes auxquelles M. Hartmann avait fait des ligatures vasculaires étendues pour pallier aux accidents du cancer « inopérable » de l'utérus.

Dans un cas, les utérines avaient été liées à l'origine, puis les spermatiques internes, en totalité d'un côté, partiellement de l'autre. La voie des artères du ligament rond et d'une spermatique interne, en partie, restait ouverte. La malade étant morte au bout de sept mois, nous avons pu constater que ces vaisseaux n'avaient subi aucune augmentation de calibre, contrairement à ce que nous attendions.

Dans le second cas, on avait lié l'utérine et l'ombilicale droites, l'iliaque interne gauche, les deux cordons ovariens en masse, et un ligament rond. La malade est morte au bout de cinq mois. La circulation s'était rétablie par l'utérine gauche, c'est-à-dire par l'iliaque interne au-dessous de la ligature, grâce aux anamostoses de la fesse. L'artère du ligament rond, laissé intact, avait un peu augmenté de volume à l'origine, mais l'accroissement de calibre disparaissait entièrement avant le milieu du ligament.

N'est-il pas étonnant, si les spermatiques sont des voies suivies normalement par le sang allant à l'utérus, qu'en un laps de temps aussi considérable elles n'aient pas subi un développement de suppléance?

Il y a sur les côtés de l'utérus un groupe de veines situées en avant, en arrière et en dehors de l'artère utérine.

Ce plexus se vide du côté supérieur par les veines utéro-salpingo-ovariennes, sur lesquelles nous n'insisterons pas, et du côté inférieur par la veine utérine proprement dite, laquelle se constitue au

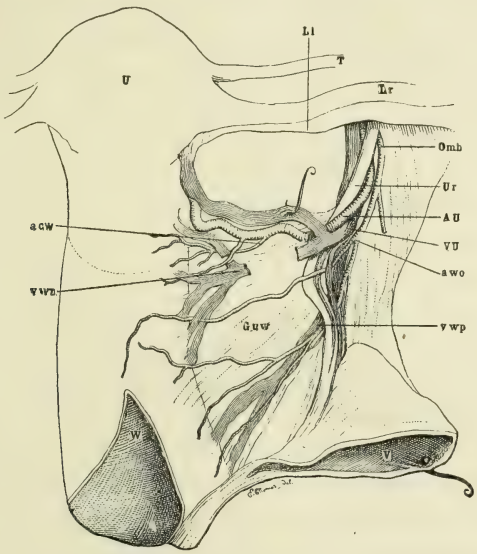

Fig. 15. — *Veines utérines et vaginales. Artères du vagin.* — Injection artérielle par la fémorale droite.

Les branches du pubis et ischio-pubiennes ont été réséquées. La vessie *V* a été fendue par le milieu, ainsi que l'urètre et la paroi antérieure du vagin *W* à peu près dans l'étendue où elle adhère à l'urètre. Puis, la vessie a été décollée du vagin et de l'utérus et rabattue sur le côté, avec l'uretère *Ur* et ses vaisseaux, car le pédicule vasculaire des organes pelviens peut être dissocié en une portion utéro-vaginale *G.u.w.* et une portion vésicale. *U*, utérus; *T*, trompe; *L.r.*, ligament rond; au-dessous du ligament rond, le péritoine a été détruit. On voit l'artère utérine *A.U*, née contre la paroi du bassin, en arrière de l'uretère, apparaître au devant de lui, puis le surcroiser pour aller directement en dedans à l'utérus. Elle donne, chemin faisant, des branches longues cervico-vaginales *a.cw.* L'artère ombilicale *Omb* fournissait dans ce cas, en dehors de ses branches vésicales, des rameaux pour les deux tiers inférieurs de la paroi antérieure du vagin. Les uns se comportant comme l'utérine, surcroisent l'uretère, les autres passent au-dessous. Toutes ces branches vaginales s'anastomosaient largement.

On n'a représenté qu'une faible partie des veines de la région, les troncs principaux. On voit en haut, un groupe de veines vaginales antérieures *VWU*, affluents de l'utérine, *VU*. La veine utérine se comporte comme l'artère. Née de l'utérus et du vagin, en arrière de la vessie et de l'uretère, elle se termine en arrière de l'uretère après avoir passé au devant, puis au-dessous. Le croisement se produit donc plus tôt que celui de l'artère.

Les veines de la partie inférieure du vagin *vwp* accompagnent l'uretère, le croisent à angle très aigu, et vont se jeter dans la veine hypogastrique en arrière de lui, en passant au-dessous de la veine utérine. Les deux systèmes étaient réunis, à ce niveau, par des anastomoses qui encadraient l'uretère en dedans et en dehors. Ces anastomoses limitent donc la séparation du pédicule vasculaire de la vessie d'avec celui de l'utérus et du vagin, plus tôt que la théorie ne le ferait prévoir. A priori, la dissociation semble en effet possible jusqu'au point où les vaisseaux utérins croisent l'uretère, près de naître ou de se terminer en arrière de lui.

voisinage de l'orifice interne du col et reçoit un groupe veineux

vaginal antérieur. Le tronc ainsi formé est situé au-devant de l'artère utérine.

Près de l'utérus, la veine est comme l'artère placée au-dessus de l'uretère et se comporte par rapport à lui comme l'artère elle-même. Nous avons déjà dit que l'artère naît contre la paroi pelvienne en arrière de l'uretère, puis qu'elle s'engage entre ces deux organes pour passer au-devant de l'uretère. C'est alors que l'utérine et l'uretère se séparent pour atteindre chacun leur destination : l'utérine reste haute et se porte franchement en dedans vers l'utérus, l'uretère devient bas et se porte en avant vers la vessie. L'artère surcroise donc l'uretère et lui devient postérieure; née en arrière du conduit rénal, elle finit en arrière, après avoir passé en avant et au-dessus.

La veine utéro-vaginale antérieure suit un trajet analogue, en sens inverse. Située à son origine utérine au-dessus de l'uretère et en arrière de lui, elle le surcroise, passe au-devant, puis s'engage au-dessous pour devenir postérieure (Voir fig. 15). Elle n'attend pas pour cela d'avoir touché la paroi pelvienne : elle doit donc abandonner l'artère et passer au-dessous d'elle comme au-dessous de l'uretère. Aussi, quand on remonte le long de ce canal, voit-on apparaître en arrière de lui d'abord la veine, puis l'artère utérine.

Par conséquent, quand on sépare la vessie et l'uretère de la paroi antérieure du vagin et de la portion utéro-vaginale du pédicule vasculaire, on laisse nécessairement en arrière ce groupe veineux et la séparation peut théoriquement s'étendre jusqu'au point où il s'engage au-dessous de l'uretère.

Il y a un second groupe veineux, né de la vessie et d'anastomoses avec les obturatrices. Les veines qui le constituent sont situées en dehors de l'uretère et plusieurs l'accompagnent parallèlement.

Ces veines se dirigent aussi en arrière, passent au-dessous de l'uretère en le croisant à angle très aigu et deviennent par rapport à lui plus postérieures encore que les veines utérines. Elles s'unissent à ces dernières, près de se terminer à l'hypogastrique. En longeant le col utérin, elles reçoivent des veines vaginales postérieures.

Quand ces veines croisent la direction de l'uretère, elles croisent également les veines utéro-vaginales antérieures, encore situées au-dessus du conduit urinaire. Les deux systèmes s'anastomosent alors par des branches qui encadrent l'uretère en dedans et en

dehors. Cette anastomose a lieu avant que la veine utéro-vaginale antérieure se soit engagée sous l'uretère, pour se placer en arrière de lui. Lors donc qu'on décolle la vessie et l'uretère de la face antérieure de la gaine utéro-vaginale, on est arrêté plus tôt qu'on ne l'aurait pensé, à cause de l'existence de ces anastomoses. Ainsi, l'uretère est plongé dans le pédicule vasculaire enveloppé des mailles d'un réseau veineux d'une extrême richesse et assez solidement fixé par ces vaisseaux. La traction exercée sur l'utérus, soit du côté de l'abdomen, soit du côté du vagin, déplacera donc surtout le segment de l'uretère situé en avant de la partie utéro-vaginale du pédicule, sans modifier beaucoup ses rapports avec les parties latérales du corps utérin. (Voyez les coupes que nous avons pratiquées dans ces conditions sur deux sujets adultes, notamment les fig. 4 et 5.)

Dans tous les cas, on ne court aucun risque d'inclure l'uretère dans une ligature du paquet vasculaire utérin si on l'a suffisamment décollé de la gaine utéro-vaginale en même temps que la vessie, et si l'on reste assez près de l'utérus. (Voyez la figure 15, dans laquelle ce décollement a été porté à ses limites extrêmes.)

Les rapports de l'utérine avec les veines, les nombreuses branches fournies par ce vaisseau pour accompagner les veines dans leur trajet, font qu'il n'est pas facile d'isoler le tronc de l'artère, et encore moins ses branches. On pourrait peut-être lier en masse par la voie transpéritonéale comme par la voie vaginale, sans danger pour l'uretère, après un décollement étendu de la vessie, mais moins facilement à coup sûr que par la voie vaginale. Si pour éviter le danger on se contente de lier près de l'utérus le gros tronc utérin, assez facilement accessible, l'hémostase n'est que très incomplète, car la ligature respecte les branches longues de l'utérine.

En revanche, on n'est pas gêné par les veines si on cherche à lier l'utérine, plus ou moins près de son origine, par la voie transpéritonéale. Pour cela il n'y a qu'un repère, l'uretère, nous ne craignons pas de le redire. Langer[1] l'a écrit depuis 1885 ; von Gubaroff[2] l'a répété avec insistance ; M. Farabeuf l'enseigne depuis longtemps.

Au-dessous de la veine iliaque externe très haut située, la région

1. C. von Langer, *Lehrbuch der systematischen und topographischen Anatomie*, Wien, 1885, p. 538.
2. Von Gubaroff, *loc. cit.*, *Centr. f. Chir.*, 1889, p. 369-370, etc.

pré-urétérale ne contient que les artères cherchées. En arrière est la région dangereuse, avec le tronc de l'artère hypogastrique et ses branches, la veine hypogastrique et ses affluents énormes (Voir fig. 5).

L'uretère est donc une bonne ligne chirurgicale, séparant l'espace compris en arrière du ligament large en deux zones : l'une accessible, la région de la fossette ovarienne; l'autre dangereuse, comprise entre l'uretère et le ligament utéro-sacré.

Mais, si l'artère peut être découverte dans la fossette ovarienne, au devant de l'uretère, c'est à une profondeur relativement grande au-dessous du détroit supérieur. On trouve là un ou deux troncs artériels, qui sont l'utérine et l'ombilicale, nées ensemble ou isolément. L'ombilicale est généralement placée plus haut, plus franchement pariétale. Mais il arrive que l'utérine naît au-dessus de l'ombilicale, que cette dernière ne devient vraiment supérieure qu'à distance de son origine (Voir fig. 12). Il n'y a aucun inconvénient, au contraire, à lier les deux artères toutes les fois qu'il y a doute [1]. Quant à l'artère obturatrice qui traverse la région, elle naît généralement plus haut, reste haute, profondément appliquée à la paroi.

II

Artère spermatique interne dite à tort utéro-ovarienne.

L'étude que nous avons faite de l'artère utérine légitime cette dénomination adoptée à l'étranger et nous permettra d'être bref.

La spermatique interne, née de l'aorte au voisinage des rénales, croise superficiellement l'uretère et se place en dehors de lui avec les veines correspondantes au-dessus de la bifurcation de l'iliaque primitive. L'ensemble des vaisseaux forme la majeure partie d'un cordon riche en nerfs et en fibres lisses qui peu à peu soulève le péritoine. Dans une étendue de 2 centimètres environ, il constitue le bord supérieur épais et libre du ligament large et atteint l'ovaire et la trompe au point où ces deux organes s'unissent par la frange ovarienne.

Dans cette première partie de son trajet, l'artère est d'abord peu

1. Hartmann et Fredet, Les ligatures atrophiantes dans le traitement des tumeurs utérines. *Annales de gynécologie*, Paris 1898, t. XLIX, p. 110-129.

flexueuse, puis elle se met à décrire des méandres compliqués tandis que son volume diminue. Ses sinuosités sont fixées quelquefois par un réseau veineux qui l'enlace; d'autres fois, l'artère repose directement sur les grosses veines immédiatement au-dessous du péritoine, soit en avant, soit en arrière.

Le cordon salpingo-ovarien doit son volume à l'existence des veines salpingo-utéro-ovariennes, incomparablement supérieures à l'artère, souvent doubles et flexiformes. Les veines se distinguent encore de l'artère par leur absence de flexuosités. C'est à brève distance de l'ovaire que l'artère se divise en ses branches terminales, de sorte que le tronc est aisément accessible dans toute l'étendue du cordon vasculaire, de la paroi à l'ovaire. La mobilité de ce cordon, le méso sans épaisseur qui le relie à la paroi latérale du bassin, le rend facile à isoler et à lier en masse.

Dans le trajet qu'elle parcourt avant d'atteindre l'ovaire, la spermatique interne émet, près du bassin, quelques branches généralement fines, qui vont se perdre sous le péritoine. Nous avons vu une branche assez importante, du volume de l'artère du ligament rond, naître de l'artère au-dessous de la bifurcation des iliaques, croiser l'iliaque externe, s'engager au-dessous du cæcum et du côlon ascendant, donner de nombreux rameaux à ces organes et s'anastomoser avec leurs vaisseaux propres. Nous avons vu aussi l'artère donner, près de la bifurcation iliaque, une branche notable dans le ligament large, laquelle revenait entre ses feuillets à la paroi pelvienne, remontait dans la fosse iliaque et s'anastomosait par des terminaisons aussi nombreuses que ténues avec le réseau sous-péritonéal.

Voici comment l'artère se comporte typiquement vers le pôle supérieur et externe de l'ovaire chez l'adulte (Voir les figures 12, 13, 14 et 16). Elle donne une branche salpingienne externe, une branche ovarienne proprement dite, et une branche anastomotique avec l'utérine.

La branche *salpingienne* remonte le long de la frange de la trompe, chemine sous le bord de cet organe, et à brève distance, immédiatement sous le feuillet postérieur de l'aileron. Elle s'anastomose, presque épuisée, dans la région de l'ampoule, avec la branche salpingienne fournie par l'utérine que l'on voit d'habitude sous le feuillet antérieur de l'aileron de la trompe. La salpingienne spermatique est bien moins volumineuse que la salpingienne utérine. Elle diminue d'ailleurs beaucoup après avoir émis deux ou

trois branches flexueuses qui se portent à l'ovaire près de son pôle supérieur et externe.

L'artère salpingienne n'est pas très flexueuse, elle donne au cours de son trajet plusieurs branches excessivement flexueuses aux franges du pavillon, à l'ampoule, au péritoine. Le réseau sous-péritonéal en rapport avec cette artère est d'une extrême richesse.

La branche *ovarienne* reste postérieure par rapport aux feuillets du ligament large, ou le devient si elle ne l'était déjà. Elle se dirige le long du bord adhérent de l'ovaire, fournit successivement plusieurs branches excessivement flexueuses, qui se distribuent à la moitié externe de l'ovaire environ et s'anastomose au niveau de sa dernière branche ovarienne avec le groupe ovarien émis par l'utérine. Dans ce cas il peut exister une *arcade sous-ovarienne* d'où partent toutes les branches pénétrant l'ovaire, large aux deux bouts, où elle reçoit de l'ovarienne et de l'utérine, mince au milieu. Mais on distingue parfaitement, à leur volume et à leur direction à l'origine, les vaisseaux qu'on doit attribuer à l'utérine et ceux qui viennent de la spermatique interne.

Enfin, la branche *anastomotique* avec l'utérine est située plus bas que la précédente et recouverte aussi par le feuillet péritonéal postérieur. Elle continue la direction de la spermatique et s'anastomose, en un point indéterminé, avec la branche correspondante de l'utérine. Quand on suit l'artère spermatique interne, de la paroi pelvienne à l'utérus, on voit son calibre diminuer après l'émission des branches salpingienne et ovarienne. Le volume de la branche anastomotique qui semble la terminer reste uniforme un certain temps, puis augmente notablement en se rapprochant de l'utérus jusqu'à atteindre le double et plus de celui de la spermatique avant qu'elle ait donné ses branches. Nul doute par conséquent que cette artère fournit seulement à la partie externe de l'ovaire et de la trompe, et point à l'utérus.

La branche anastomotique ne nous a pas semblé fournir de branches.

Il est évident toutefois que cette voie anastomotique, alimentée par l'artère spermatique et les anastomoses sous-péritonéales, pourra, en cas de ligature de l'utérine, ramener du sang à l'utérus. Mais la spermatique en elle-même est d'habitude beaucoup plus petite que l'utérine. Le développement de la spermatique interne au moment de la grossesse, *s'il s'étend réellement à l'artère tout*

entière, depuis son origine à l'aorte jusqu'à sa terminaison, prouverait qu'elle peut dans ce cas au moins être une voie normale du sang vers l'utérus. Mais les renseignements à ce sujet nous manquent.

Enfin, nous répétons que dans quelques cas analogues à celui que nous avons représenté d'après nature (fig. 9) l'artère spermatique fournit réellement au fond de l'utérus. Cela explique que certaines tumeurs siégeant vers le fond de l'utérus peuvent être nourries par l'artère spermatique, primitivement, ou secondairement par récurrence après ligature de l'utérine, et que la ligature de l'utérine présente son minimum d'efficacité pour les tumeurs de ce genre.

Par conséquent, si l'on tient à obtenir une hémostase de l'utérus aussi parfaite que possible, il ne faut pas seulement lier les utérines, on doit aussi lier les spermatiques, comme l'ont proposé les premiers opérateurs [1]. La ligature doit porter sur le tronc, au niveau du cordon vasculaire. C'est le point où elle est le plus facile. La ligature du cordon a en outre l'avantage d'interrompre le cours du sang veineux et de porter par cela même un trouble très réel à la circulation utérine. En effet le sang utérin qui passe par les veines salpingiennes, est en quantité égale, sinon supérieure, à celui qui s'écoule par la veine utérine proprement dite. Il y a aussi dans ce cordon des nerfs dont la destruction n'est pas à dédaigner, quand on veut déterminer un effet atrophique sur l'utérus. Si on combine à cette ligature celle de l'utérine et de l'artère du ligament rond, le territoire de l'utéro-ovarienne ne reçoit plus de sang que par l'intermédiaire du réseau sous-péritonéal et des récurrences vaginales par la voie de l'utérine.

Quelques opérateurs ont cru lier la spermatique en jetant un fil, près de l'utérus, sur l'artère que l'on trouve au-dessous de la trompe et du ligament de l'ovaire. Cette ligature porte en réalité sur la branche terminale postérieure de l'utérine (ovarienne-anastomotique) ou seulement sur l'anastomotique utérine. Elle n'interrompt pas les communications entre le territoire de la spermatique et de l'utérine qui se font par les branches salpingiennes, par le réseau de la trompe et du péritoine. Cette dernière voie, à laquelle on accorde peu d'attention, en mérite peut-être plus qu'on ne croit.

1. Von Gubaroff, *loc. cit.*, *Centr. f. Chir.*, 1889, 369-370. — L. Rydygier, Ein neuer Vorschlag zur operativen Behandlung der Uterusmyome, *Wien. klin. Woch.*, Wien, 1890, p. 181-182.

Les opérateurs qui pratiquent l'hystérectomie abdominale savent que la tranche de section du ligament large saigne quelquefois très abondamment. Aussi, quelques chirurgiens comme Remfry[1] attribuent-ils les bons effets de la castration, dans le traitement des fibromes, à ce que l'opération pratiquée suivant la méthode ordinaire supprime une grande partie du ligament large. Elle réalise ainsi une très bonne hémostase de la spermatique interne.

III

Artère du ligament rond ou spermatique externe.

Cette artère, qui vient de l'iliaque externe à l'utérus par l'intermédiaire du ligament rond, est de bien faible importance relativement à l'utérine et à la spermatique interne. Pourtant elle donne un jet de sang appréciable quand on coupe le ligament rond sans l'avoir pincé, au cours d'une hystérectomie par exemple. Nous l'avons sommairement étudiée; cependant nous désirons faire quelques remarques à son sujet à propos de la pièce dont nous donnons le dessin (fig. 16).

Il est classique de dire que l'artère du ligament rond est fournie par l'épigastrique au moment où cette artère naît de l'iliaque externe et contourne le ligament rond, pour se porter en dedans de lui, dans la paroi abdominale. Aussi Gubaroff (*loc. cit.*, p. 370) a-t-il proposé de lier l'épigastrique pour assécher le territoire de l'artère du ligament rond.

L'examen de la pièce figurée prouve que la ligature de l'épigastrique pourrait être inefficace dans certains cas au moins.

On voit en effet que l'artère du ligament rond naît de la circonflexe iliaque. Il part de ce vaisseau, en haut et en arrière, une branche qui après un trajet de deux à trois millimètres se trifurque. La branche médiane se ramifie sous le péritoine; la branche antérieure, la plus grosse, se porte en avant, croise la circonflexe iliaque, se dirige vers le point de pénétration du cordon, dans le trajet inguinal et devient l'artère du ligament rond. Pour cela elle pénètre dans le trajet inguinal, puis se recourbe et remonte sur le ligament.

1. L. Remfry, Ligature and division of the upper part of both broad ligaments, etc., *Trans. of the obst. Soc. of London.*, 1894, vol. XXXVI, p. 202-207. — Remfry a fait une intéressante étude expérimentale des anastomoses entre le système des utérines et des spermatiques dans le ligament large.

La troisième branche de division est une anastomose jetée de la circonflexe iliaque à l'épigastrique par-dessus l'iliaque externe et les ganglions lymphatiques.

L'artère du ligament rond au moment où elle atteint le cordon

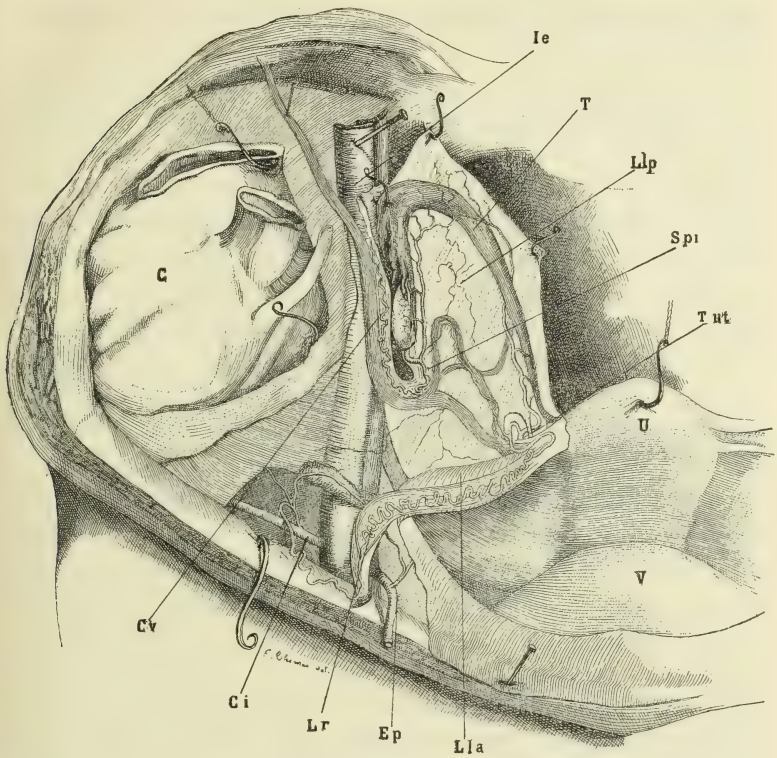

Fig. 16. — *Artère du ligament rond* (injectée par la fémorale droite).
U, utérus; *V*, vessie; *C*, cæcum attiré en dehors après section de l'iléon; *Ie*, vaisseaux iliaques externes déplacés; le ligament large a été ouvert entre la trompe *T*, et le ligament rond *Lr*. Ses deux feuillets ont été décollés; la trompe tirée en haut, entraine avec elle le postérieur *Ll.p*; le ligament rond légèrement attiré en avant a emporté avec lui l'antérieur *L.l.a.* — *Cv*, cordon vasculaire spermatique interne. On aperçoit, au devant du feuillet postérieur du ligament large, quelques-unes des veines utéro-salpingiennes. *Spi*, artère spermatique interne, donnant deux branches antérieures. La plus importante suit la trompe, lui fournit et s'anastomose avec la salpingienne utérine. La branche postérieure ovarienne est plus volumineuse que le tronc de la spermatique. Elle reçoit de l'utérine et ne lui donne rien.
Ep., épigastrique; *Ci*, circonflexe iliaque. Dans ce cas l'artère du ligament rond provient de la circonflexe iliaque, mais jette une anastomose à l'épigastrique par-dessus l'iliaque externe et au-dessous du ligament rond. Le ligament rond a été fendu longitudinalement pour découvrir la spermatique externe qui chemine dans son intérieur. On la voit s'anastomoser près de l'utérus avec une branche utérine salpingienne.

est superficielle et fournit plusieurs artérioles qui se ramifient sous le péritoine et rampent, parallèlement, sur les fibres lisses du

cordon. Puis elle pénètre dans l'intimité du faisceau musculaire lisse qu'il est nécessaire de fendre longitudinalement pour la découvrir.

On met ainsi à nu une petite artère décrivant de grandes flexuosités. Elle est plongée dans une gangue veineuse ou accompagnée d'une veine plus ou moins flexueuse et conserve ces caractères jusqu'à l'utérus.

Comme elle ne fournit pas de rameaux visibles dans son trajet intra-ligamentaire, elle a le même calibre à sa terminaison qu'à son point de pénétration dans le ligament. Au niveau de l'utérus elle se recourbe comme pour entrer dans le ligament large et s'anastomose avec la branche salpingo-ovarienne de l'utérine ou sa division salpingienne antérieure. Il ne s'agit pas d'anastomose au niveau des ramifications ultimes, comme le disent quelques auteurs, mais d'un abouchement large par une ou deux branches.

Mais nous ne saurions dire si l'artère du ligament rond apporte du sang à l'utérus où si elle en reçoit. Pour ce qui est des branches superficielles, sous-péritonéales, fines et nombreuses, elles s'anastomosent avec des ramuscules analogues émanés de l'utérine.

Le plus simple pour lier l'artère est de lier en masse le ligament rond, mais il faut serrer vigoureusement le fil, en raison du volume du ligament. On pourrait à la rigueur découvrir le tronc en incisant longitudinalement le cordon, ou le sectionner transversalement et pincer l'artère, qui donne un jet bien visible.

D'ailleurs comme l'artère ne fournit pas de branches dans son trajet intra-ligamentaire, la ligature peut porter sur un point quelconque du ligament rond. Faite en masse, elle a l'avantage de couper la voie anastomotique sous-péritonéale entre les branches superficielles de la spermatique externe et les branches fournies au ligament par l'utérine.

IV

Artères du vagin.

Ces artères présentent une certaine importance, dans le cas particulier qui nous intéresse, car elles sont volumineuses et s'anastomosent avec les artères utérines au niveau de leur terminaison. Elles peuvent donc ramener le cours du sang dans le territoire de l'utérine après ligature de ce vaisseau.

Les artères du vagin proviennent de sources diverses et il nous semble très difficile d'en donner une description typique. D'ailleurs le fait seul de l'existence et de la situation de ces vaisseaux nous importe.

Pour donner une idée de la variabilité de la distribution artérielle vaginale, nous ne pouvons mieux faire que de décrire la pièce dessinée fig. 2 et fig. 15.

Côté gauche. — Vue antérieure, fig. 15 ; vue postérieure, fig. 2.

L'artère utérine émet au milieu de sa courbe pariéto-utérine deux grosses branches cervico-vaginales antérieures :

La première se dirige presque transversalement, se divise et pénètre dans la paroi vaginale au contact immédiat de la muquense vaginale.

La deuxième, née plus près de l'utérus, suit un trajet analogue, mais se porte plus bas, croise donc superficiellement la précédente.

Ces branches d'origine utérine irriguent le tiers supérieur environ de la paroi antérieure du vagin. Elles correspondent au groupe veineux vaginal antérieur qui va se jeter dans la veine utérine préjacente à l'artère, avant que cette veine ait passé au-dessous de l'uretère.

Les deux tiers inférieurs de la face antérieure du vagin sont vascularisés par des branches issues de l'ombilicale. Cette artère donne très haut contre la paroi deux groupes de branches :

Les artères du groupe antérieur croisent l'uretère, passent au-devant de lui et se comportent comme les branches vaginales utérines. Elles forment un réseau anastomotique au contact de la muqueuse. Dans ce cas, une azygos antérieure du vagin provenait de ce système;

Un groupe postérieur par rapport à l'uretère naît de l'ombilicale, à la même hauteur que le précédent. Il se porte vers le bord du vagin et fournit à ses deux faces, antérieure et postérieure. Les branches de ce groupe passent en arrière de l'uretère et sont satellites du groupe veineux vaginal postérieur, qui va former le tronc décrit plus haut en s'unissant aux veines vésicales et à celles qui accompagnent l'uretère.

Malgré l'existence de cette riche circulation d'origine utérine et ombilicale, le vagin reçoit encore une artère vaginale spéciale et même plusieurs.

L'artère hypogastrique du côté gauche se divisait en effet en trois troncs principaux :

Un tronc antérieur ombilico-utérin;

Un tronc moyen honteux-vaginal;

Un tronc postérieur fessier, ischiatique, etc.

L'artère honteuse très près de son origine, sur le versant postérieur de la gaine hypogastrique, fournit de nombreux ramuscules satellites des veines de la gaine et deux rameaux plus importants. (Voy. fig. 2.) Nous n'avons pu suivre jusqu'au bout le supérieur. Il se dirige vers le vagin et fournit de nombreuses artérioles satellites des veines.

L'inférieur atteint nettement le vagin et se distribue à sa partie postérieure et supérieure,

Plus bas, du tronc fessier-ischiatique se détache une branche proprement hémorroïdale qui chemine longtemps accolée au flanc postérieur de la gaine hypogastrique, et finit par s'introduire entre le rectum et le vagin, donnant aux deux, mais surtout au rectum.

Côté droit. — L'artère utérine fournit par ses branches cervico-vaginales antérieures à toute la partie antérieure et supérieure du vagin.

Il ne reste qu'un territoire peu étendu à irriguer en bas. Il l'est par une artère vaginale spéciale, issue très bas de la honteuse. Elle descend encore plus bas, en avant du groupe des veines vaginales postérieures, fournit nombre de ramuscules satellites des veines et se distribue à la partie inférieure et antérieure du vagin.

La partie supérieure et postérieure du vagin recevait peu de l'utérine. Mais cette pauvreté vasculaire était compensée par l'arrivée de rameaux importants nés d'artères hémorroïdales supérieures.

Le vagin possède donc une extrême richesse artérielle provenant de sources nombreuses et dont M. Farabeuf a donné une très bonne systématisation (*loc. cit.*). Les artérioles qui tapissent ses faces sont volumineuses, elles s'anastomosent entre elles et avec les utérines. Elles sont au contact immédiat de la muqueuse. Par conséquent l'incision pratiquée dans le cul-de-sac vaginal pour aller à la recherche de l'utérine, les coupe nécessairement. La suture des lèvres de la plaie fera leur hémostase temporaire. Comme, d'autre part, les branches vaginales qui ne viennent pas de l'utérine atteignent le vagin assez bas, l'incision latérale faite dans la voûte vaginale les laisse au-dessous d'elle. On ne les blesse pas en allant à la recherche de la portion utérine du pédicule utéro-vaginal, mais elles restent en dehors de la ligature. Elles continuent donc à affluer dans le réseau vaginal.

En raison de la multiplicité et de la diversité d'origine des artères qui remplissent ce réseau, il ne faut pas songer à le tarir, même au prix de la ligature du tronc de l'iliaque interne, dont l'inefficacité est d'ailleurs absolue. Tout ce que l'on peut faire, c'est interrompre, momentanément au moins, sa communication avec le système des utérines. Ce résultat peut être obtenu, nous le répétons, grâce à l'incision circulaire du cul-de-sac vaginal qui coupe, en avant et en arrière, les voies anastomotiques entre les artères du vagin et du col de l'utérus. Cette incision préliminaire, rendant particulièrement facile la ligature en masse des utérines avec la

portion utérine des gaines hypogastriques, augmente encore la valeur hémostatique de cette opération[1].

Conclusions.

L'utérus est normalement vascularisé par deux artères seulement, les utérines. Les utérines dépassent le territoire de l'utérus : elles donnent à la moitié interne de la trompe et de l'ovaire pour le moins, à la partie supérieure du vagin (surtout en avant), à la vessie, etc.

Le système des artères utérines s'anastomose avec celui des spermatiques internes et externes par inosculation et par l'intermédiaire du réseau sous-péritonéal.

Les spermatiques internes, dites à tort utéro-ovariennes, se distribuent à la moitié externe de la trompe et de l'ovaire. Elles ne donnent rien à l'utérus dans les conditions ordinaires. Il est exceptionnel qu'elles fournissent au fond de l'utérus. L'anastomose entre l'utérine et la spermatique a lieu aux confins des deux systèmes et à distance de l'utérus.

Le réseau vaginal s'anastomose largement en avant et en arrière avec les divisions des branches cervicales, superficielles, de l'utérine.

Le réseau sous-péritonéal du ligament large est d'une grande richesse. Son importance est peut-être plus grande qu'on ne le dit généralement.

Il y a lieu de faire une distinction absolue entre le ligament large, simple méso des vaisseaux spermatiques internes, et la gaine hypogastrique qui contient l'artère utérine et ses branches longues cervico-vaginales. Chez l'adulte, l'utérine n'est pas dans la base du ligament large, mais en arrière d'elle (sauf au voisinage de l'utérus).

L'ovaire est logé dans une dépression pariétale comprise entre le ligament large et le pédicule vasculaire des organes pelviens, couronné par l'uretère.

L'uretère est un repère de premier ordre pour la découverte de l'utérine, près de son origine, par la voie transpéritonéale.

1. L'examen détaillé des procédés opératoires de ligature des vaisseaux de l'utérus ne pouvant évidemment trouver place dans ce journal, nous renvoyons le lecteur à la description que nous avons donnée des trois procédés typiques dans la *Revue de chirurgie*.

L'utérine émet pour le col et la partie supérieure du vagin des branches longues, nées loin de l'utérus.

La ligature du tronc seul de l'utérine, près de l'utérus, laisse perméables ces branches, qui peuvent être volumineuses.

On n'est sûr d'avoir lié toute l'utérine, qu'à la condition de lier le tronc et les branches longues, en les prenant en masse avec la portion utérine du pédicule utéro-vaginal, près de l'utérus. Cette opération n'est facile que par la voie vaginale (si on veut laisser l'utérus en place). L'incision préliminaire du cul-de-sac vaginal coupe les voies anastomotiques entre le réseau vaginal et le système des utérines.

Les veines utérines proprement dites ne représentent que l'une des voies de retour du sang utérin. Elles se comportent comme l'artère par rapport à l'uretère.

Chez l'enfant, l'utérine pénètre immédiatement dans le ligament large. Elle n'est pas flexueuse et chemine à distance des bords de l'utérus.

NOTE

SUR

LE POIDS DE L'ŒUF DE POULE

ET SUR

SES VARIATIONS DANS LES PONTES SUCCESSIVES

Par CH. FÉRÉ
Médecin de Bicêtre.

Au cours de recherches entreprises dans le but de constater la perte de poids de l'œuf de poule pendant l'incubation [1], j'ai eu occasion de peser individuellement un grand nombre d'œufs de poule commune. Ces pesées, que j'ai déjà utilisées [2], concernent 1104 œufs; et le résultat est le suivant :

Poids.	Nombre des œufs.
44 grammes	1
45 —	1
46 —	6
47 —	5
48 —	10
49 —	10
50 —	21
51 —	16
52 —	28
53 —	26
54 —	54
55 —	68

1. Note sur la perte du poids de l'œuf de poule pendant l'incubation, *C. R. Soc. de Biologie*, 1894, p. 773.
2. Le poids de l'œuf de poule envisagé au point de vue de la tératogénie expérimentale, *ibid.*, 1895, p. 839.

Poids.	Nombre des œufs.
56 grammes	45
57 —	53
58 —	87
59 —	69
60 —	85
61 —	67
62 —	75
63 —	79
64 —	48
65 —	72
66 —	30
67 —	37
68 —	24
69 —	25
70 —	22
71 —	6
72 —	11
73 —	6
74 —	7
75 —	5
76 —	2
78 —	2
81 —	1

Ces chiffres montrent qu'en général le poids de l'œuf de poule oscille de quelques grammes au-dessus ou au-dessous de 60 grammes. Ce résultat concorde avec celui des pesées collectives.

Au-dessus de 80 grammes il y a de grandes chances pour qu'il s'agisse d'œufs à deux jaunes, dont le poids d'ailleurs peut aussi varier considérablement. Sur une première série de 12, j'avais observé les poids suivants [1] :

Nombre des œufs.	Poids.
1	98gr,5
1	103 ,5
2	107
1	108
1	108 ,5
2	109

1. Note sur le développement et sur la position de l'embryon de poulet dans les œufs à deux jaunes, *ibid.*, 1897, p. 858.

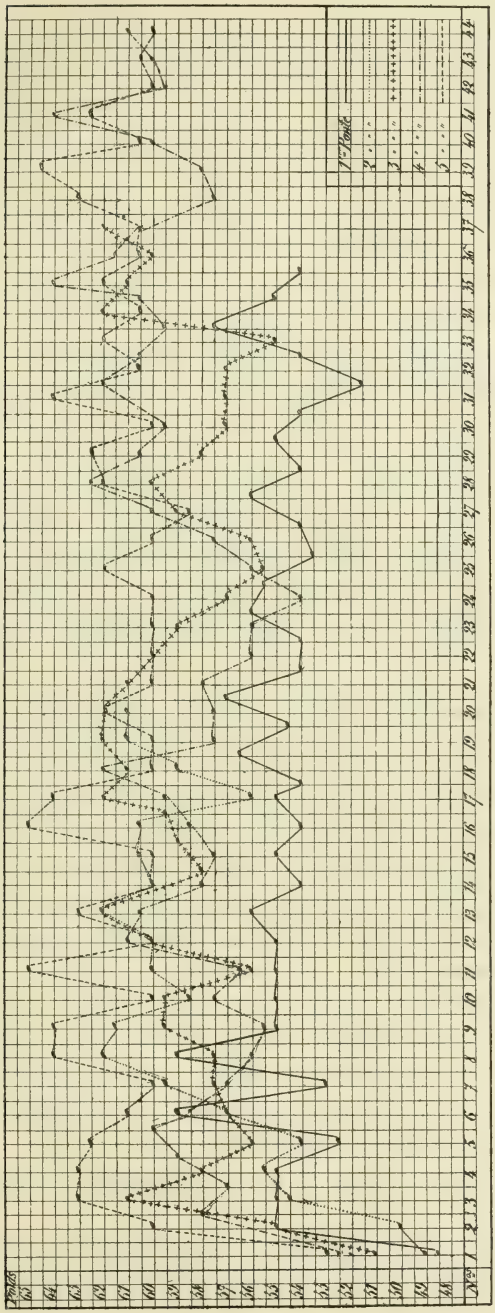

Courbes de cinq pontes successives d'une même poule.

La ligne verticale de chiffres indique le poids; la ligne horizontale l'ordre de succession des œufs.

Nombre des œufs.	Poids.
1	110gr
1	112 ,5
1	115
1	119

Une surveillante de l'hospice m'a apporté deux œufs à deux jaunes provenant successivement de la même poule : le premier pesait 128 grammes et le second seulement 83, se rangeant ainsi à chaque extrémité de la série.

Les *œufs de coq*, les œufs sans jaune, sont souvent très petits, ne pesant que quelques grammes; j'en ai observé un cependant qui pesait 32 grammes. La coquille était extrêmement mince, et il a perdu dix grammes en 12 jours.

On admet que le poids de l'œuf qui peut varier avec la poule, peut être influencé par la température, par l'alimentation, par l'état de santé. J'ai constaté que sous l'influence d'une intoxication le poids des œufs peut s'abaisser, la ponte se suspendre, et à la reprise les œufs être d'un poids inférieur à celui des premiers œufs de la ponte [1].

Les variations les plus faciles à constater sont celles qui sont en rapport avec la période de la ponte et la succession des pontes. En général le premier œuf de la ponte est moins lourd que les suivants et à la fin de la ponte on observe un abaissement du poids de l'œuf. Mais cet abaissement final n'est pas constant; je l'ai vu manquer à deux pontes successives; il est vrai qu'il ne s'agissait pas d'une poule normale [2]. Dans les cinq pontes d'une poule normale résumées dans le tableau ci-joint, l'abaissement terminal manque deux fois bien nettement.

Les courbes des cinq pontes de cette poule, née en mars 1895, ne paraissent pas clairement influencées par la saison. La première ponte a commencé le 22 janvier 1896, la seconde le 10 avril, la troisième le 20 juillet de la même année; la quatrième le 3 janvier 1897, et la cinquième le 24 juillet.

Ces courbes nous montrent deux faits constants : 1° l'infériorité

1. Note sur la puissance toxique et la puissance tératogène de la morphine sur le poulet. *Bull. et mém. de la Soc. méd. des hôp. de Paris*, 1897, p. 608.

2. Faits expérimentaux pour servir à l'histoire de la dissemblance dans l'hérédité tératologique. *Ibid.*, 1895, p. 539.

du poids du premier œuf de la ponte ; 2° l'augmentation progressive à chaque ponte du poids moyen des œufs. Cette progression du poids moyen de l'œuf à chaque ponte est assez considérable :

1re ponte	54gr,77
2e —	58 ,40
3e —	58 ,73
4e —	59
5e —	61 ,06

Cette observation très incomplète n'a pas la prétention d'établir une loi, elle a seulement pour but d'appeler l'attention de ceux qui sont dans de meilleures conditions d'étude sur la possibilité de déterminer les variations du nombre et de la durée des pontes, et du poids des œufs aux différentes pontes, suivant l'âge de la poule, et d'établir la durée de la période d'évolution et de la période d'involution de la fonction ; toutes circonstances pleines d'intérêt au point de vue de la détermination de la valeur économique des individus ou des races.

ANALYSE ET COMPTE RENDU

DES TRAVAUX FRANÇAIS ET ÉTRANGERS

Le Double. **Traité des variations du système musculaire de l'homme**, 2 volumes, Paris, 1897. — Écrire un traité didactique des variations du système musculaire de l'homme et de leur signification au point de vue de l'anthropologie zoologique était une entreprise longue et difficile. M. Le Double, qui depuis 1876 s'est consacré à cette question, nous donne aujourd'hui, en deux forts volumes, le résultat de ses études. Il y a rassemblé, à côté de ses innombrables observations personnelles, celles qui étaient éparses dans les recueils anatomiques français et étrangers. Dans ce vaste exposé, tout est classé avec méthode, et le nombre des documents est assez grand pour que l'auteur ait pu soumettre à la statistique le degré de fréquence de diverses variations musculaires, suivant le sexe et la race.

En effet, des divers appareils de l'organisme, c'est surtout le système musculaire qui, dans ses variations, offre le plus d'intérêt au point de vue ethnologique. Il est des faisceaux surajoutés à des muscles normaux, et des muscles anormaux qui se rencontrent plus fréquemment dans une race que dans une autre; et semblablement il est des muscles normaux qui disparaissent plus communément dans telle ou telle race.

L'auteur a compris également l'intérêt qui s'attache à la comparaison des formes aberrantes de l'homme avec celles que présentent les muscles homologues de diverses espèces de vertèbres. Rien n'est plus suggestif qu'une telle comparaison pour celui qui cherche à saisir les lois encore obscures de la morphogénie. C'est un point que le professeur Marey s'est attaché à mettre en relief dans la préface du traité de M. Le Double. Mais pour ce qui est de la signification des anomalies, l'auteur s'élève avec raison contre la tendance à les considérer toutes comme la reproduction de dispositions animales, c'est-à-dire comme des faits d'atavisme, de réversion. Il y a aussi des anomalies progressives. Ce sont celles qui sont provoquées par l'adaption des muscles à de nouvelles fonctions. Prenant pour exemple le pouce et ses mouvements; l'auteur suit pas à pas cette adaption lente mais progressive des agents actifs du mouvement. D'autre part, il établit comme types d'anomalies musculaires progressives spéciales à l'homme, les suivants : la disparition ou l'état rudimentaire du peaucier, du long palmaire, du pyramidal de l'abdomen, du petit psoas, du plantaire grêle, des muscles du pavillon de l'oreille, de la portion proximale de l'adducteur transverse du gros orteil, la dissociation plus parfaite des muscles faciaux, etc., etc.

M. Duval.

Le propriétaire-gérant : Félix Alcan.

Coulommiers. — Imprimerie Paul BRODARD.

JUN 27 1898

LA LOGE APONÉVROTIQUE

DES

MUSCLES PROFONDS DE LA NUQUE

Par le Dr P. TROLARD
Professeur à l'École de médecine d'Alger.

Les auteurs classiques se bornent à dire, à propos des aponévroses des muscles droits et obliques postérieurs du cou, que chacun de ces muscles est enveloppé d'un feuillet fibreux; d'après eux, la disposition de ces enveloppes n'offrirait d'ailleurs aucun intérêt chirurgical.

Je vais montrer qu'il y a là une disposition particulière, méritant quelque attention. Les quatre petits muscles sont, en effet, contenus dans une loge ostéo-fibreuse complètement fermée de toutes parts; au point de vue des lésions osseuses et articulaires de cette région, cette loge a peut-être son importance. Je montrerai aussi que ces aponévroses constituent un appareil ligamenteux, que l'on doit ajouter aux ligaments proprement dits, qui sont si pauvres en arrière de l'articulation de la tête avec la colonne vertébrale.

Avant de parler des aponévroses en question, j'ai quelques mots à dire des muscles.

Oblique inférieur [1]. — Les insertions fixes et les insertions mobiles de ce muscle sont beaucoup plus étendues que ne l'indiquent les classiques. L'insertion à l'apophyse épineuse de l'axis dépasse sensiblement les limites de la fossette; elle empiète sur la lame, dans toute sa hauteur et jusque sur ses bords, d'un bon demi-centimètre.

1. Je donne la préférence à la distinction des obliques en supérieur et inférieur; d'abord, parce que leur différence de longueur est minime; ensuite, parce que leur position est ainsi indiquée; il n'y a aucun effort d'attention à faire pour les voir en place.

L'insertion mobile occupe aussi sur l'atlas une plus grande étendue que celle qui lui est assignée d'habitude : non seulement elle remplit une fossette triangulaire que présente très souvent la face postérieure de l'apophyse transverse; mais encore elle garnit le pédicule de haut en bas.

Les deux extrémités du muscle prennent aussi de nombreuses insertions sur l'aponévrose qui l'enveloppe. J'ajoute enfin que des cloisons se détachent de la face profonde de cette aponévrose pour pénétrer dans le muscle; l'une d'elles est assez forte pour qu'on puisse aisément séparer le muscle en deux corps superposés.

La solidité de ce muscle est, en somme, en rapport avec son importance.

Au sujet des trois autres muscles, je n'ai à appeler l'attention que sur leurs insertions occipitales.

La ligne courbe occipitale inférieure n'a pas la régularité qu'on lui décrit habituellement; elle est sinueuse et n'est pas, dans son ensemble, parallèle à la supérieure. Elle se compose de trois courbes à concavité antérieure (v. fig. 1). Elle commence en dedans, à la crête occipitale, en A, pour se terminer en dehors en B, à la suture mastoïdo-occipitale, un peu en arrière de la surface jugulaire. La première courbe, la plus interne, et la surface osseuse qui lui est contiguë donnent attache au petit droit postérieur; la seconde, la moyenne, reçoit, ainsi que la surface osseuse située au-dessous d'elle, les attaches du grand droit postérieur; la troisième, l'externe, à l'oblique supérieur. Comme on le voit sur la figure, cette dernière surface d'insertion constitue une longue languette qui, en arrière, dépasse notablement la courbe moyenne et s'effile, en bas, pour se terminer à la surface jugulaire. Elle est, le plus souvent, traversée obliquement par une petite crête oblique C, la partie située au-dessus de cette crête est remplie par les attaches du muscle; un petit faisceau, plus ou moins distinct, s'attache quelquefois au-dessous et en dedans de la crête.

Cette forme de la ligne courbe occipitale inférieure n'est pas sur tous les sujets aussi tranchée, aussi distincte que celle que j'ai fait représenter d'après une disposition typique; mais on en retrouve toujours les linéaments. Ce qui est constant, c'est la loge de l'oblique supérieur.

Dans les traités modernes d'anatomie, j'ai eu occasion de cons-

tater une fois de plus que les dessinateurs avaient mieux vu que les auteurs des descriptions. La figure 357 de l'*Ostéologie* de Poirier donne une bonne idée de la courbe et des insertions musculaires; malheureusement, ces mêmes insertions sont placées sur une ligne rigoureusement droite dans la figure 304 de sa myologie. Les figures 130 et 520 de Testut sont très exactes; mais les descriptions

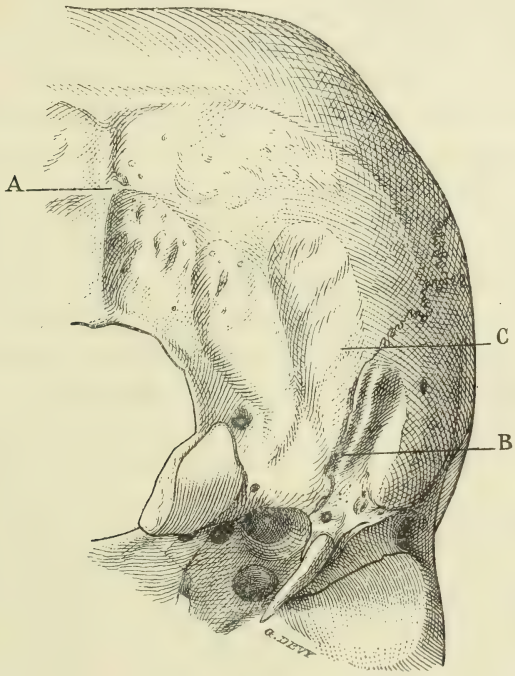

Fig. 1.

ne signalent pas les particularités, pourtant très nettement accusées, de ces figures.

J'ai aussi à m'arrêter un instant sur la gouttière dite de l'artère occipitale, car j'en aurai besoin à propos des attaches d'une aponévrose que j'ai à décrire. Cette gouttière n'a pas toujours la même forme, et cette forme varie d'un côté à l'autre, sur le même sujet. Tantôt c'est une incision, plus ou moins profonde, taillée comme par un ciseau et qui se confond le plus souvent avec la suture mastoïdo-occipitale. Tantôt c'est une gouttière, dont la lèvre interne est constituée par la fin de la ligne courbe occipitale inférieure et la

lèvre externe, par une crête antéro-postérieure parallèle à la rainure digastrique. Au fond de la gouttière, se voit alors la suture des deux os. Il n'est pas rare cependant de voir la gouttière longer cette suture, soit en dehors, soit en dedans.

Je viens de dire que la lèvre externe était constituée par une crête parallèle à la rainure digastrique. Cette crête est constante; qu'il y ait fissure ou qu'il y ait gouttière, elle acquiert assez souvent un volume tel qu'on pourrait la considérer comme une apophyse et mériterait mieux le nom de para-mastoïde que la disposition ainsi désignée et qui, en somme, existe rarement. J'ajoute, en passant, que c'est à cette apophyse que se fixent les fibres tendineuses du digastrique c'est-à-dire les attaches les plus solides de ce muscle. Les auteurs placent toutes les insertions du digastrique dans la rainure; leur description n'est pas complète, comme on voit. J'ajoute que, sur bien des sujets, on rencontre une rainure étroite et une très épaisse apophyse digastrique.

Puisque je suis sur la pente des digressions, qu'on me permette d'en commettre une autre, toute petite. Je signale que j'ai très souvent rencontré un petit lobule parotidien reposant sur l'origine de la rainure digastrique [1].

J'aborde maintenant mon sujet proprement dit.

La loge ostéo-fibreuse qui contient les quatre muscles profonds de la nuque est cubique; elle présente par conséquent six pans ou parois : une paroi interne; une, externe; une, supérieure; une, inférieure; une, antérieure; une, postérieure.

Paroi interne. — Elle est constituée par le ligament cervical postérieur. Je n'ai pas à le décrire. Je note seulement qu'il s'attache, indépendamment des insertions classiques, et comme je l'ai déjà montré dans une autre occasion, à la face profonde de la dure-mère, dans les intervalles osseux, entre l'occipital et l'atlas, entre l'atlas et l'axis.

Paroi externe. — Elle est constituée par un très fort feuillet fibreux, qui se fixe dans toute l'étendue de la fente ou gouttière,

1. Deux pièces osseuses de ma collection présentent une rainure énorme; elle peut recevoir l'extrémité du petit doigt. Je n'ai pas eu occasion dans mes dissections de rencontrer un cas semblable; jusqu'à preuv contraire, il me paraît difficile d'admettre que cette énorme empreinte est seulement destinée à l'insertion du petit muscle digastrique.

décrite plus haut et qui est située en dedans de la crête du digastrique. Elle est formée par un feuillet propre, auquel s'accolent les aponévroses du digastrique et de l'oblique supérieur. Dans sa partie supérieure, elle s'étale et recouvre la surface osseuse comprise entre l'empreinte de l'oblique supérieur et la rainure, dite gouttière de l'artère occipitale.

Au sujet de cette artère, je dirai qu'elle ne repose pas sur la gouttière qui porte son nom. Il n'y a d'ailleurs qu'à faire remarquer que le vaisseau est très flexueux, tandis que la gouttière est toujours rectiligne, pour comprendre que celle-ci ne peut être affectée à celui-là. L'artère est contenue dans l'épaisseur de l'aponévrose que je viens de décrire.

L'aponévrose, qui constitue la paroi externe, quittant sa rainure, va adhérer à celle du droit latéral, passe sur l'apophyse transverse de l'atlas, à laquelle elle se fixe par un feuillet profond et se continue, par un feuillet superficiel, avec la gaine vasculo-nerveuse du cou. Je la reprendrai en ce point, dans une autre circonstance. Pour le moment, je me borne à indiquer que, comme elle adhère à la gaine du droit latéral et comme celle-ci se continue avec la capsule de l'articulation condylienne, il s'ensuit qu'en dehors la lame fibreuse, qui vient d'être décrite, ferme complètement la loge musculaire de ce côté.

Paroi supérieure. — Osseuse, constituée par le plan inférieur de l'écaille occipitale.

Paroi inférieure. — Elle est formée par la moitié inférieure de la gaine aponévrotique de l'oblique inférieur. Je décrirai cette gaine un peu plus loin; pour le moment, je n'en prends qu'une partie, représentant une paroi courbe, qui reçoit dans sa concavité le bord inférieur de l'oblique. Elle s'attache, et très solidement : 1° à l'apophyse épineuse de l'axis, au niveau de laquelle elle adhère au ligament cervical postérieur; 2° à la lame de la même vertèbre qu'elle parcourt obliquement de dedans en dehors et de bas en haut; 3° au ligament atloïdo-axoïdien postérieur, qu'elle concourt à former; 4° à toute la hauteur de l'apophyse transverse de l'atlas. A ce niveau, elle va se jeter sur la paroi externe.

Paroi antérieure. — Arcs osseux et ligaments d'union.

Paroi postérieure. — Elle est constituée par l'union des feuillets postérieurs des gaines aponévrotiques musculaires. C'est une large lamelle fibreuse, qui s'insère : en haut, sur la ligne sinueuse des

droits postérieurs et de l'oblique supérieur, tout en remplissant la surface qui existe entre les deux courbes interne et externe de cette ligne. En bas, elle n'est autre que le feuillet postérieur de la gaine de l'oblique inférieur. En dedans, elle se fixe au ligament cervical postérieur; en dehors, à la paroi externe.

C'est une lame dense et épaisse, sauf cependant au niveau de l'insertion supérieure de l'oblique supérieur, où elle est très amincie. Elle est renforcée, à sa partie moyenne, par un faisceau de fibres obliques de bas en haut et de dehors en dedans et qui part de l'apophyse transverse de l'axis et va se perdre dans le ligament cervical postérieur.

Ainsi se trouve constituée une loge ostéo-fibreuse, complètement fermée, et bien fermée, de toutes parts. Elle n'a qu'un point faible, en haut et en dehors, au niveau de l'oblique supérieur. Mais là la face profonde du grand complexus remédie au défaut de la cuirasse; et je crois qu'une collection se faisant jour dans la cavité a bien peu de chances d'en franchir les limites ou, du moins, y sera retenue un certain temps. J'ajoute que la paroi inférieure est très résistante, car elle est doublée par l'aponévrose du transversaire épineux. Les deux feuillets ainsi adossés forment une barrière qu'il doit être bien difficile à une collection liquide de franchir.

Cette grande loge est elle-même subdivisée en deux étages, qui n'ont aucune communication entre eux. L'un des deux, l'inférieur, est représenté par la loge de l'oblique inférieur; l'autre, le supérieur, par un compartiment qui renferme les trois autres muscles de la région.

La gaine de l'oblique inférieur est extrêmement forte, plus forte certainement que ne le comporte le volume du muscle. Ses insertions en bas sont, comme il a été dit, renforcées par celles de l'aponévrose du transversaire épineux; en haut, après être partie de l'apophyse épineuse de l'axis, elle s'attache au ligament atloïdo-axoïdien postérieur, puis à l'arc postérieur de l'atlas suivant un trajet oblique; et se fixe à l'apophyse transverse de cet os. Elle s'attache solidement aux arcs osseux; mais elle ne s'y arrête pas par toute son épaisseur : un feuillet superficiel la continue sur le périoste des os et sur le ligament qui les unit. On peut la séparer du périoste, sur lequel elle glisse; mais on ne peut guère le séparer

du ligament, qu'elle contribue à constituer. La logette de l'oblique inférieur est donc entièrement et solidement fermée.

Dans l'étage supérieur, on pourrait distinguer deux compartiments : un, interne et profond, pour le petit droit; l'autre, externe, pour le grand droit et l'oblique supérieur. Il y a assez souvent séparation entre les deux; mais ce n'est pas là la disposition la plus habituelle; les logettes des deux droits communiquent le plus ordinairement ensemble. Quant aux gaines des deux autres muscles, grand droit et oblique supérieur, qui sont contenus dans le compartiment externe, elles communiquent entre elles ou ne sont séparées que par de très minces lamelles celluleuses. La communication a lieu au niveau de la moitié inférieure de l'insertion occipitale du grand droit.

Il est aisé de comprendre que les lames fibreuses dont il vient d'être question, doivent jouer un certain rôle dans les moyens d'union de la tête avec la colonne vertébrale. Les ligaments postérieurs proprement dits sont, comme on sait, à l'état rudimentaire; ils ne suffiraient certainement pas, s'ils n'étaient complétés par d'autres dispositions; ces dispositions sont représentées par des lames fibreuses, dont l'épaisseur indique qu'elles servent à un usage autre que celui de simples gaines aponévrotiques aux petits muscles de la nuque. La paroi postérieure de la grande loge, renforcée par les fibres obliques dont j'ai parlé, joue évidemment le rôle d'un ligament. La paroi externe si fortement attachée, en haut, à la gouttière dite de l'artère occipitale; en bas, à l'apophyse transverse de l'atlas, est un puissant moyen d'union.

La moitié supérieure de la gaine fibreuse de l'oblique inférieur, qui va de l'apophyse épineuse de l'axis et du ligament cervical postérieur à l'apophyse transverse de l'atlas, en adhérant solidement à l'os, est aussi un fort moyen d'union entre les deux arcs osseux. Dans les préparations, cette moitié de gaine apparaît sous la forme d'une cloison transversale, rencontrée à sa partie moyenne par une autre cloison placée de champ, qui est la cloison de séparation des deux compartiments de l'étage supérieur. Quoique perforée ou très tenue dans une partie de son étendue, cette lamelle de champ peut être aussi considérée comme un moyen d'union. Certainement, on en fera plus tard un ligament.

En se continuant au-dessus de l'arc atloïdien, le feuillet de

l'oblique inférieur, auquel s'ajoutent des fibres venant des gaines de l'étage supérieur, va renforcer, ou plutôt constituer, le ligament occipito-atloïdien postérieur. Il fournit aussi l'expansion qui va à l'apophyse transverse de l'atlas, après avoir fermé en arrière la fosse condylienne postérieure, expansion que quelques auteurs décrivent sous le nom de ligaments postérieurs et latéraux. C'est une lamelle pleine, comblant l'espace compris entre le pourtour de la fosse condylienne d'une part, l'apophyse transverse de l'atlas et le quart externe du bord supérieur de l'arc de cet os, d'une autre part. En taillant dans cette cloison, on peut faire autant de ligaments que l'on veut.

Quand on la fend dans sa moitié inférieure, c'est-à-dire un peu au-dessus du bord de l'arc atloïdien, on tombe dans le sinus caverneux qui entoure l'artère vertébrale. Il y a une douzaine d'années que j'ai décrit cette disposition, qui méritait, à mon avis, quelque intérêt. Les Maîtres n'ont pas encore consacré son existence ; un simple coup de scalpel suffit pourtant, pour qu'on la voie dans tous ses détails.

10 juillet 1897.

RECHERCHES HISTOLOGIQUES

SUR

L'ATROPHIE DE LA PROSTATE

CONSÉCUTIVE A LA CASTRATION A LA VASECTOMIE ET A L'INJECTION SCLÉROGÈNE

Par P. ATHANASOW

(*Travail du laboratoire d'histologie de la Faculté de médecine de Nancy.*)

(Planches III et IV).

Introduction.

Ramm, de Christiania, en s'inspirant des analogies qu'avaient établies Velpeau et Thompson entre la prostate et l'utérus, d'autre part en se basant sur cette constatation, qu'après l'oophorectomie les fibromes utérins restaient stationnaires ou s'atrophiaient, pensa qu'il en serait de même de l'hypertrophie de la prostate, si l'on supprimait les testicules. Ses présomptions se réalisèrent et il obtint deux guérisons complètes chez deux prostatiques avérés. Ces résultats séduisirent les chirurgiens. Partout on se mit à pratiquer la castration, et la cure de l'hypertrophie prostatique s'engagea ainsi dans une voie toute nouvelle.

White, de Philadelphie, professait les mêmes idées et dans une conférence à Buffalo, restée célèbre, il conseillait la castration contre l'hypertrophie prostatique. Sous sa direction, Kirby, de l'université de Pensylvanie, fit des expériences sur les Chiens et constata l'atrophie de la prostate après la castration.

Donc, c'est à Ramm et à White que l'on doit l'idée première de la castration, que Ramm eut le mérite de pratiquer chez l'homme le premier.

Launois, dans un article publié dans les *Ann. des mal. des org.*

génito-urinaires de 1894, déclare s'être occupé dès 1882 de la question, et avoir constaté la diminution de la prostate des animaux opérés depuis longtemps, mais Launois ne publia pas alors ses résultats. Quant à l'article, pour lequel il revendique la priorité, il est postérieur aux communications de Ramm et de White.

Vinrent ensuite les travaux d'Albarran, Kirby, Launois, Lésine, Bazy et Escat et Chailloux, etc.

Tous les expérimentateurs sont d'accord pour reconnaître les résultats constants et rapides de la castration; mais cette intervention présente de sérieux inconvénients, dont, en première ligne, la répugnance qu'ont les malades à se séparer de leurs prérogatives masculines, et la grande mortalité de cette opération qui est de 19 pour 100 en moyenne.

Pour remédier au premier inconvénient, on a imaginé, en se basant sur les faits physiologiques constatés pour les glandes en général, de sectionner le canal déférent et de laisser le testicule en place. En agissant ainsi, on plaçait le testicule dans les mêmes conditions que lorsqu'on liait ou sectionnait le canal excréteur d'une glande quelconque. La physiologie nous apprend qu'après une semblable opération, les glandes, annexées à ce conduit, s'atrophient. On pensait qu'il devait en être de même de la prostate, qui n'est, en somme, qu'une glande annexe de la glande génitale mâle. C'est à Isnardi, de Turin, que nous devons la première publication d'une opération de ce genre.

Après lui, nous trouvons les observations de Chalot, de Routier, et celles de Guyon, qui a eu l'ingénieuse idée de nommer cette intervention « castration physiologique ».

Les résultats, fournis par la résection des canaux déférents ou vasectomie, sont des plus vagues et des plus incertains. Aussi, le malade subissait-il, très souvent malheureusement, l'opération sans aucun profit. En présence de pareils faits, nous préconisons une nouvelle méthode d'intervention. C'est une opération qui, à notre connaissance, n'a été pratiquée que deux fois par M. le professeur Gross, avec succès complet d'ailleurs. L'idée de cette méthode nous a été suggérée par notre excellent ami, le Dr Bouin, qui l'a employée le premier, dans le but d'obtenir la régression du testicule. Cette méthode n'est, chacun le sait, qu'une variété de la méthode générale de Lannelongue. Nous voulons parler de l'injection sclérogène intra-épididymaire.

Les résultats qu'en a obtenus notre ami, le Dr Bouin, le surprirent, et il nous conseilla vivement de l'employer, alors que nous nous proposions d'entreprendre des expériences, dans le but d'atrophier la prostate.

Nos recherches ont eu pour but de vérifier l'état anatomique et surtout histologique dans lequel se trouve la prostate, soumise à une quelconque des opérations sur le testicule ou son conduit, à l'aide desquelles on cherche aujourd'hui à guérir l'hypertrophie prostatique. Les résultats de nos constatations anatomiques et histologiques forment le fond même de ce travail.

Nous examinerons d'abord l'état anatomique des prostates d'Homme et d'animaux ayant subi une opération portant sur le testicule ou son canal excréteur; mais nous ferons précéder cet exposé d'un résumé des dispositions anatomiques que présente la prostate, chez l'animal entier : résumé que nous croyons devoir reproduire, pour permettre la comparaison.

L'histologie des prostates atrophiées sera étudiée dans un autre chapitre, précédé, de même que le chapitre anatomique, d'une description de la constitution histologique de la prostate chez l'Homme et les animaux que nous avons examinés.

Nous terminerons ce travail par quelques considérations générales sur le mécanisme physiologique probable de l'atrophie de la prostate.

I

ANATOMIE

Anatomie des prostates d'animaux entiers.

La prostate de l'Homme est trop connue anatomiquement pour que nous croyons devoir en faire une description, pour laquelle nous renvoyons aux traités classiques d'anatomie humaine.

Bélier. — La prostate du Bélier est représentée par une petite masse, de consistance et d'aspect fibreux, située à la partie antérieure de l'urètre, ayant la forme d'un anneau ou celle d'un cône aplati, dont le sommet tronqué serait dirigé en arrière et dont la base, déformée par l'arrivée des canaux déférents, regarderait en avant et succéderait immédiatement au col de la vessie. Sur ses côtés supéro-latéraux se trouvent les conduits des vésicules sémi-

nales, tandis que les canaux déférents opèrent leur jonction à sa partie antérieure.

Dans leur travail, p. 522, Bazy, Escat et Chailloux (2) déclarent n'avoir pas trouvé de prostate chez le Bélier et nient son existence. Ils s'appuient sur le dire de Chauveau, qui, dans son *Anatomie comparée*, p. 951, dit : « La portion membraneuse de ce conduit (en parlant de l'urètre) manque de prostate », d'où Bazy, Escat et Chailloux tirent la conclusion qu'elle n'existe pas. Mais ce que Chauveau a voulu dire, ce n'est pas que la prostate n'existe pas chez le Bélier, mais que cet organe n'occupe que la portion prostatique de l'urètre, sans descendre jusqu'à sa partie membraneuse.

Sur deux Béliers et deux Moutons, nous avons même trouvé la prostate. Elle est petite, très petite, mais facile à trouver; car les canaux déférents et les vésicules séminales convergent vers elle.

D'ailleurs Disselhorst (10) donne une description complète de la prostate du Mouton. Leydig (26), p. 560, en décrivant les formes de prostates que l'on trouve chez les Ruminants, ne mentionne nullement qu'elle manque chez le Bélier, ce qu'il n'aurait pas manqué de faire s'il en était ainsi. Ellenberger (12), p. 291, en décrivant la prostate des Mammifères, décrit et différencie longuement la prostate du Mouton des autres prostates.

Taureau. — La prostate du Taureau a la forme d'un chaton ou d'un demi-anneau fibreux, situé à la partie antérieure et supérieure de l'urètre, occupant sa partie prostatique tout de suite au-dessous du col de la vessie. La prostate est de couleur gris-nacrée. Elle est très bien délimitée et occupe toute l'épaisseur de l'urètre, sans toutefois proéminer fortement du côté du verumontanum.

Chien. — La prostate du Chien est une masse compacte, ayant la forme et la grosseur d'une noisette ou d'une noix, très variable d'un animal à un autre. Elle enserre circulairement le canal de l'urètre, mais celui-ci ne la traverse pas dans son centre, de telle façon que sa partie antéro-supérieure est de beaucoup plus volumineuse que sa partie postéro-inférieure. Elle est située au-dessous du col de la vessie. La couleur de la partie supérieure est rougeâtre, grâce aux fibres musculaires qui la recouvrent, tandis que la partie inférieure est gris-jaunâtre, parce qu'elle est plus fibreuse.

Nous tenons à dire, après Albarran, Bazy, Escat et Chailloux (2), que la prostate du Chien ne se trouve pas dans le rapport que Kirby avait déterminé, à savoir : à un kilogr. d'animal correspon-

drait un gramme de prostate, c'est-à-dire que, si l'animal pesait dix kilogr., sa prostate pèserait dix grammes; s'il en pesait quinze, sa prostate pèserait quinze grammes, d'après Kirby. Car rien n'est plus variable que le volume de la prostate de ces animaux. Alors qu'un petit animal présente une prostate assez volumineuse, un autre, de grande taille, en présente une autre très petite. Par conséquent, ce n'est pas, comme l'a fait à juste titre remarquer Albarran (1), en pesant l'animal que l'on peut se faire une idée du volume de sa prostate. Cela est très important, car nous verrons que, pour constater l'atrophie de la glande, il ne faut pas se contenter de peser l'animal et sa prostate, comme l'ont fait Kirby, Launois (25 *a*) et beaucoup d'autres, mais il faut procéder à l'examen microscopique, qui seul est capable de nous renseigner sur l'état atrophique ou normal de la glande.

Verrat. — La prostate du Verrat est une masse spongieuse, représentée par deux lobes, qui, tout en restant unis sur la ligne médiane, sont rejetés sur les parties supérieures et latérales de l'urètre et l'enserrent annulairement. Ces lobes sont lobulés à leur tour, ce qui donne un aspect particulier à la glande. Cet aspect ne ressemble pas à celui que nous présente la prostate du Chien, qui est fibreuse, ni à celui que nous offre la prostate du Cobaye, qui est vermiculée. Cet aspect particulier de la glande, qui tient le milieu entre des prostates de Chien et de Cobaye, nous l'appellerons *vésiculeux*. Nous dirons alors que la prostate du Verrat est une masse bilobée et vésiculeuse, située à la partie supérieure de l'urètre, qu'elle enserre du reste annulairement au niveau où les canaux déférents opèrent leur réunion. Les vésicules séminales, qui sont énormes chez le Verrat, et dont l'aspect est également vésiculeux, rappelant celui que donnerait un poumon insufflé, recouvrent la prostate, qui leur est réunie par un tissu lâche.

Quelques auteurs, en parlant de la prostate du Verrat, lui attribuent une structure et un aspect fibreux et lui donnent une place parmi les prostates compactes (Bazy, Escat et Chailloux (2). Rien n'est moins exact que cette allégation. Il est évident que la structure de la prostate du Verrat n'est pas celle de la prostate du Cobaye, mais il n'est pas moins certain que la prostate du Verrat ne ressemble pas à celle du Chien.

Par sa structure et son aspect, elle tient le milieu entre la prostate du Chien et celle du Cobaye, et si nous devions la rapprocher

de l'une ou de l'autre prostate de ces deux animaux, que nous pouvons considérer comme deux types extrêmes, nous n'hésiterions pas à la rapprocher de la prostate du Cobaye. La prostate du Verrat est en partie bien plus près, de par sa structure et son aspect, de celle des Rongeurs, que de celle du Chien et surtout que de celle de l'Homme.

D'accord avec Leydig (26), nous assignons à la prostate du Verrat une place à part, parce qu'elle représente un type qui diffère des autres : macroscopiquement et microscopiquement.

A la page 525 de leur travail, Bazy, Escat et Chailloux (2) se croient autorisés à dire que « grâce à son type de structure, la prostate du Verrat doit pouvoir, comme celle du Chien, de l'Homme, du Taureau, subir la dégénérescence, on pourrait dire la substitution fibreuse, sans diminuer de volume ». Nous croyons que si cette assertion est exacte et applicable au Taureau, au Chien, à l'Homme, elle ne l'est pas au Verrat. Les pièces que nous avons examinées à ce sujet, nous démontrent précisément le contraire. Tandis que la prostate du Verrat est volumineuse, d'aspect vésiculeux, celle du Porc, au contraire, est *ratatinée*, *très petite*, *dure* et *fibreuse*, de couleur blanchâtre et nacrée.

Cobaye. — La prostate du Cobaye est située à la partie supérieure du canal de l'urètre, immédiatement après le col de la vessie. Elle est représentée par deux lobes qui se touchent sur la ligne médiane et s'étendent sur les côtés supéro-latéraux de l'urètre. Sa forme est pyramidale. La base de cette pyramide touche la vessie, tandis que son sommet suit la direction de l'urètre en arrière. Chaque lobe, pris isolément, représente également cette même forme pyramidale. L'aspect de cette glande n'est ni *fibreux* ni *vésiculeux*; il est *vermiculé* et rappelle, en quelque sorte, l'aspect vermiculé de l'épididyme du même animal. Sa couleur est blanc-jaunâtre ou blanc-grisâtre. En déchirant ou en piquant un vermicule, il s'en écoule un liquide cristallin qui ne se coagule pas, comme le ferait celui des vésicules séminales.

Anatomie des prostates d'homme et d'animaux opérés.

Nous allons essayer d'esquisser très rapidement l'anatomie de la prostate d'Homme et de celle d'animaux qui avaient préalablement subi la castration, la vasectomie et l'injection sclérogène; en un

mot, nous nous occuperons des modifications extérieures que l'on constate, après une des opérations précitées, sur la prostate.

Toutefois, vu que ces modifications, lorsqu'elles existent, sont les mêmes, non seulement pour les opérations susdites, mais pour toute opération touchant au testicule ou au canal déférent, pour éviter des répétitions inutiles, nous en décrirons des types qui englobent chacun les changements survenus après les diverses opérations. Deux constatations principales peuvent être faites à ce sujet. En premier lieu, un animal opéré peut présenter une prostate extérieurement semblable à celle d'un autre animal qui n'a pas subi d'opération; en second lieu, le résultat peut être le même, avec ou sans modifications, quelle que soit l'opération pratiquée. Cela a de l'importance pratique pour notre description, car, au lieu de décrire la prostate d'un Cobaye castré, par exemple, puis d'un autre vasectomié et d'un troisième injecté, nous décrirons comme type un Cobaye, qui a subi une opération quelconque sur son testicule ou sur le canal déférent, sans nous préoccuper du genre d'opération qui lui avait été fait.

Nous décrirons successivement la prostate d'un Castrat, celle d'animaux d'abattoir castrés, puis celle d'animaux mis en expérimentation par nous. Mais comme il est impossible de décrire un seul type qui renferme toutes les prostates, pour la facilité de la description, nous en distinguerons trois.

Le *premier type* comprend des prostates dures, entourées d'une coque fibreuse, à surface égale ou bosselée. Telle est la prostate du Chien, du Taureau, du Bélier, de l'Homme.

Dans le *deuxième type*, prennent place des prostates plus ou moins molles, à surface lobulée, à l'aspect vésiculeux. Ici la coque fibreuse d'enveloppe fait défaut et la glande ne présente pas la consistance du type précédent. Telle est la prostate du Verrat.

Dans le *troisième type*, nous placerons une prostate qui n'est ni fibreuse, ni vésiculeuse, mais d'aspect vermiculé et de consistance molle. Telle est la prostate du Cobaye. Sous la dénomination *vermiculée*, nous entendons l'aspect que présenterait une glande si elle était formée par le pelotonnement d'un ou de plusieurs tubes.

Les trois catégories que nous venons de décrire ne comprennent qu'un petit nombre de prostates. D'autres, appartenant à des animaux situés dans divers ordres de la classe des Mammifères, serviraient d'intermédiaires et relieraient les divers types entre eux.

A présent, nous allons voir ce que deviennent ces trois types après une quelconque des opérations portant sur le testicule ou le canal déférent.

Prostates du premier type (*Homme*, *Chien*, *Bœuf*, *Mouton*). — D'après nos observations et expériences personnelles, nous avons essayé d'établir une formule concernant les modifications extérieures que présentent les prostates du premier type de notre classification.

Ce qui caractérise ces prostates, nous le répétons, c'est qu'elles sont entourées d'une forte coque fibreuse. Or, cette enveloppe ne permet pas à l'organe de subir des changements, comme il l'aurait fait, si elle n'existait pas. Grâce à ce caractère, nous avons formulé de la façon suivante le résultat général, observé sur cette catégorie d'organes : *les prostates, qui sont entourées d'une coque fibreuse, ne changent ni de forme, ni d'aspect, ni de volume après une quelconque des opérations portant sur le testicule ou son conduit.*

Cette formule nous a été suggérée et dictée par les faits eux-mêmes, et l'observateur le plus inexpérimenté eût été frappé du fait que la prostate du Taureau ne diffère ni comme volume, ni comme aspect, de celle du Bœuf; que celle du Bélier est la même que celle du Mouton, etc. Tandis qu'on assiste à une atrophie considérable des autres organes annexes de l'appareil génital, comme les vésicules séminales et les canaux déférents du Taureau et du Bélier, comparés à ceux du Bœuf et du Mouton, on voit, au contraire, que la prostate n'a subi aucun changement et ne diffère pas dans les deux cas. Nous affirmons donc que cette donnée est une règle générale, qu'elle répond bien à la réalité et qu'elle est constante chez les animaux que nous avons examinés et qui font partie du premier type.

Du reste, une pareille idée n'est pas exprimée pour la première fois. Pégurier, cité dans la thèse de Lacoste (23), a publié deux articles, les 28 décembre 1895 et 11 janvier 1896, dans le *Nouveau Montpellier médical*, dans lesquels il émet l'idée que le volume de la prostate n'a pas diminué chez le Bœuf, et conclut de là qu'il n'y a pas eu d'atrophie.

Si nous avons insisté longuement sur ces faits, c'est que nous entendons les utiliser pour la description de ces prostates. Au lieu de dire à chaque instant et à propos de chaque opération que telle prostate n'a pas subi de changements, nous nous contenterons de dire que telle prostate ne présente pas de modifica-

tions parce qu'elle appartient au premier type. Nous ne serons donc pas étonné de voir que certaines prostates restent indifférentes après les diverses opérations, et au lieu d'en chercher l'explication ailleurs, nous dirons qu'il n'y a pas eu de diminution de volume, de changement dans l'aspect et la forme, parce que l'organe, étant entouré d'une forte couche de tissu fibreux qui ne se modifie pas, a gardé ses dimensions premières.

Donc, d'après ce qui vient d'être dit, toutes les prostates appartenant au premier groupe (Homme, Bélier, Taureau, Chien, etc.) ne doivent pas nous présenter des états différents de l'état normal, aussi n'en parlerons-nous pas.

Porc. — Dans le second type, avait pris place la prostate du Verrat. Nous en avons donné les caractères anatomiques normaux. Voyons ce qu'est la prostate du même animal après la castration, c'est-à-dire la prostate du Porc. Elle ne ressemble nullement à celle du Verrat. Tandis que la première est fibreuse, aplatie, dure, de couleur nacrée, la prostate du Verrat est molle et vésiculeuse, de couleur rose-grisâtre. Les vésicules ont disparu complètement chez le Porc. La glande s'est entièrement sclérosée et a considérablement diminué de volume. Les vésicules séminales, qui, comme nous l'avons vu, étaient gigantesques chez le Verrat, sont représentées par de misérables vestiges qui, moins encore que la prostate, ne pourraient jamais faire croire que chez le Verrat elles présentaient un aussi grand volume.

Cobaye. — Le troisième type d'animaux entiers avait été représenté par le Cobaye. Occupons-nous maintenant du Cobaye, ayant subi une opération sur son testicule ou son canal. Si l'on examine la prostate du Cobaye opéré et qu'on la compare à celle du Cobaye entier, on est frappé des modifications profondes qu'a subies la glande. La prostate a complètement changé ses caractères anatomiques au point de ne plus ressembler à l'organe normal. L'aspect vermiculé disparaît. La glande est ratatinée, ramassée sur elle-même.

La couleur, de blanc-jaunâtre ou blanc-grisâtre qu'elle est à l'état normal, présente maintenant une coloration gris-rougeâtre terne. Les vermicules sont remplacés par un tissu, que nous comparons grossièrement au tissu fibreux des cicatrices, ce qui donne à l'organe une consistance et un aspect rugueux et chagriné au palper et à la vue. Coupée en morceaux, la glande ne laisse plus s'écouler

le liquide prostatique, que nous avons toujours constaté dans les prostates normales; la coupe est, suivant les cas, plus ou moins sèche. Quelquefois, de fortes adhérences rattachent la prostate aux organes avoisinants, tout comme si elle avait été enflammée et si, par suite, des adhérences s'étaient formées.

Nous en avons fini avec l'anatomie des prostates d'animaux opérés, et pour savoir quelle est l'opération qui donne le plus fréquemment des modifications macroscopiques, nous allons exposer des extraits des protocoles, que nous avons faits lors de l'autopsie de chaque animal.

Matériel d'étude et manuel opératoire.

Disons maintenant quelques mots de la manière dont nous nous y sommes pris pour l'exécution de chaque opération, et du matériel sur lequel nous avons expérimenté.

Nos expériences portent sur dix Chiens et vingt-cinq Cobayes. Deux Chiens et deux Cobayes témoins ont fourni des matériaux de comparaison.

Nous avions formé des séries de ces animaux et nous avions de la sorte : pour la Castration : trois Chiens, huit Cobayes; pour la Vasectomie : trois Chiens, sept Cobayes; pour l'Injection sclérogène : deux Chiens, huit Cobayes.

Nous ne dirons rien des procédés opératoires usités pour la castration et la vasectomie, qui sont aujourd'hui de pratique courante.

Mais nous consacrerons quelques lignes à l'*injection sclérogène*, qui est un procédé nouveau, dans son application à la glande génitale mâle.

L'injection sclérogène consiste à instiller quelques gouttes d'une solution de chlorure de zinc au 1/20, suivant la méthode de *Lannelongue*, dans l'épididyme. M. le professeur *Gross* (17) a pratiqué cette méthode chez l'Homme et s'est servi d'une solution plus forte, au 1/10.

Il y a deux manières de pratiquer l'injection sclérogène chez l'Homme. Dans l'une, les téguments sont incisés et l'épididyme étant mis à nu, on y pratique l'injection de trois à cinq gouttes de la solution au 1/20 ou au 1/10. D'après l'autre manière, qui est plus expéditive, les téguments sont laissés intacts, ils sont seulement rendus aseptiques. Après avoir fait saillir fortement le testicule, en serrant la base des bourses à l'aide des doigts, et après avoir reconnu l'épididyme, on y enfonce l'aiguille de la seringue de *Pravaz*. Cette manière de procéder est de beaucoup plus rapide que la première et on a en outre l'avantage de ne pas créer de plaie; cependant, nous lui préférons la première pour la simple raison que l'on voit ce qu'on fait. On voit, en effet, non seulement l'endroit où l'on enfonce son aiguille, mais encore on constate si l'injection pénètre ou si elle bave sur la surface de l'organe, ce qui importe beaucoup pour la réussite de la méthode.

On procède de la même façon chez le Chien. Ici également, l'opération peut être faite de deux manières : par l'incision des téguments ou par la piqûre au moyen de l'aiguille de Pravaz à travers les téguments. Cette seconde manière est certainement de beaucoup la plus avantageuse ici, car on évite des plaies chez un animal qui, en se léchant, fait tout son possible pour s'infecter. Pour nous, nous lui préférons quand même la première manière, pour les mêmes raisons que chez l'Homme, d'autant plus qu'au cours de nos expériences, nous n'avons pas perdu un seul animal.

Chez le Cobaye, après l'asepsie, les téguments sont incisés couche par couche jusqu'au feuillet péritonéal. Arrivé jusqu'à celui-ci, on peut ou l'inciser et mettre à nu l'épididyme, ou le laisser intact et faire l'injection à travers le péritoine. Il est évident que, pour être absolument sûr de ce qu'on fait, il faut inciser le péritoine et sortir le testicule et l'épididyme ; mais, vu la trop grande facilité de la formation des hernies intestinales, nous conseillons de laisser le péritoine intact, d'autant plus que par transparence on voit et distingue suffisamment bien l'épididyme, grâce à sa coloration spéciale blanc-laiteuse et son aspect vermiculé. On a également soin de maintenir le testicule immobile ; chose relativement facile. Une injection de deux gouttes en moyenne de la solution sclérogène est faite à l'aide de la seringue de Pravaz, dans l'épididyme ; on retire l'aiguille, et, les points de suture étant posés comme précédemment, la plaie est séchée et pansée au coton hydrophile et au collodion riciné.

Les animaux ont été tenus en expérimentation au moins quatre-vingt-treize jours et au plus cent soixante-trois jours pour le Chien et de quatre-vingt-six jours à cent vingt-six jours pour le Cobaye.

EXTRAITS DES PROTOCOLES.

Voici les résumés des protocoles que nous publions à part pour chaque opération, à savoir : castration, vasectomie et injection sclérogène.

I. — Castration.

A. — Homme.

(Observation prise au service de M. *Heydenreich*, par *Gross* fils, interne des hôpitaux.)

Le nommé A..., âgé de cinquante-sept ans, entre à l'hôpital au mois d'avril 1897 et meurt de tuberculose le 9 janvier 1898.

Il y a quinze ans, se trouvant en état d'ivresse, se serait, de désespoir, coupé lui-même, d'un seul coup de couteau, toutes les parties externes des organes génitaux : verge et testicules. Après quoi, tout se serait cicatrisé sans la moindre complication, et il n'a jamais accusé aucun symptôme fâcheux.

A l'autopsie on détache la prostate avec le bas-fond de la vessie. La

prostate n'était pas, paraît-il, visible extérieurement. La pièce avait été fixée en totalité, dans une faible quantité d'alcool. En la disséquant, nous trouvâmes des vestiges de vésicules séminales. En pratiquant une coupe, intéressant toute l'épaisseur de la paroi de l'urètre, nous pûmes voir que l'épaisseur de la prostate n'excédait pas de beaucoup celle de la paroi de la vessie et de l'urètre. Rien de précis, au point de vue anatomique, ne peut être dit, la pièce n'ayant pas été disséquée à l'état frais.

B. — Chiens.

1. *Chien*, gris, taille de 65 centimètres sur 43 centimètres, fort, âgé de sept ou huit mois environ.

Opéré le 24 juin, sacrifié le 19 octobre, soit 115 jours après l'opération. Bien portant avant et après l'opération. Rien de particulier à noter sur son caractère. A l'autopsie, la prostate a la grosseur d'une petite noisette. Elle est très mal délimitée et n'est pas dure.

2. *Chien*, bull-dog, gris-noirâtre, taille de 72 centimètres sur 42 centimètres, très vigoureux, adulte.

Opéré le 21 juin, sacrifié le 19 octobre, soit 118 jours après l'opération. Aucun changement n'est survenu dans son caractère. La prostate se présente de la grosseur d'une grosse noisette ou d'une petite noix. Très bien délimitée de toutes parts, elle est très dure au toucher.

3. *Chien*, jaune-roux, taille de 95 centimètres sur 48 centimètres, très vigoureux, adulte.

Opéré le 21 juin, sacrifié le 14 octobre, soit 113 jours après l'opération. Il est devenu mélancolique, ne s'amusant plus avec les autres. Son caractère est devenu morose et très méfiant; il ne nous quittait pas des yeux, épiant tous nos mouvements. A part cela, bien portant. Sa prostate est de la grosseur d'une noisette moyenne.

C. — Cobayes.

1. *Cobaye*, 730 grammes, opéré le 17 juin, sacrifié le 13 septembre, soit après 86 jours. Bien portant. A la vue, prostate et vésicules séminales très atrophiées; mais la prostate contient encore, en assez grande quantité, du liquide prostatique. La glande prostatique paraît affaissée par places.

2. *Cobaye*, 680 grammes, opéré le 17 juin, sacrifié le 13 septembre, soit 86 jours après l'opération. Bien portant. A la vue, prostate et vésicules séminales manifestement diminuées de volume.

3. *Cobaye*, 770 grammes, opéré le 18 juin, sacrifié le 18 septembre, soit 90 jours après l'opération. Très bien portant, avant et après l'opération. La prostate et les vésicules séminales sont considérablement diminuées de volume. Les vésicules séminales, très flétries, ne mesurent plus que 35 millimètres de long sur 4 millimètres de large à la base; elles contiennent un liquide blanc-laiteux qui ne se coagule pas et ne rappelle en rien celui des vésicules séminales normales, qui est clair, cristallin et se coa-

gule à l'air. La prostate est revenue sur elle-même et son aspect n'est plus vermiculé; elle mesure 14 mm. sur 11, 5.

4. *Cobaye*, 800 grammes, opéré le 18 juin, sacrifié le 29 septembre, soit 100 jours après l'opération. Bien portant avant comme après l'opération. Les vésicules séminales mesurent 52 mm. de long sur 4 mm. de diamètre à la base. La prostate mesure 16 mm. sur 14 mm.; à la vue, la prostate est affaissée; son aspect, comme celui des vésicules séminales, est flétri.

5. *Cobaye*, 785 grammes, opéré le 5 juillet, sacrifié le 10 octobre, soit 95 jours après l'opération. Bien portant.

Les vésicules séminales, très atrophiées, ne contiennent aucune trace de liquide. La prostate, elle aussi, paraît très impressionnée; sa forme et son aspect sont modifiés; les vermicules sont très ratatinés.

6. *Cobaye*, 670 grammes, opéré le 5 juillet, sacrifié le 17 octobre, soit 102 jours après l'opération. Prostate, 14 mm. sur 12 mm.; elle est très atrophiée; les vermicules ne sont plus visibles.

Les vésicules séminales ne contiennent plus aucune trace de liquide; elles mesurent 58 mm. sur 2 mm.

7. *Cobaye*, 690 grammes, opéré le 5 juillet, sacrifié le 3 novembre, soit 118 jours après l'opération. Bien portant.

Atrophie très marquée des vésicules séminales et de la prostate. Prostate : 16 mm. sur 11 mm. Vésicules séminales : 58 mm. sur 2 mm.

La prostate est ratatinée; à la section elle laisse écouler une très faible quantité de liquide clair. Les vésicules séminales, tout en conservant leur longueur, sont flasques et ne contiennent plus de liquide.

8. *Cobaye*, 700 gr., opéré le 5 juillet, sacrifié le 12 novembre, soit 122 jours après l'opération. Bien portant. Prostate : 14 millimètres sur 11 millimètres. Vésicules séminales : 41 millimètres sur 2 millimètres. Atrophie très marquée du volume des vésicules et de la prostate. Ni celles-là, ni celle-ci ne contiennent de liquide. Les vermicules prostatiques sont considérablement affaissés et c'est à grand'peine si on les distingue des tissus environnants.

II. — Vasectomie.

A. — Homme.

(Observation prise au service de M. *Heydenreich*, par *Gross* fils, interne des hôpitaux.)

R., âgé de soixante-cinq ans. Aucuns antécédents.

Histoire de la maladie. — Il y a un an environ, le malade, en bonne santé jusqu'alors, s'est aperçu qu'il urinait plus souvent, se relevant sept à huit fois dans la nuit. Dans la journée également, mictions fréquentes. En mai 1897, apres un travail un peu fatigant, le malade aurait eu des mictions extrêmement fréquentes, tous les quarts d'heure, pendant quelques jours; les urines seraient restées claires; pas d'héma-

turie. Il urinait avec peine, faisant des efforts considérables. Ces symptômes auraient persisté et augmenté depuis.

État actuel. — 20 janvier. Bien constitué. Artères sclérosées. La prostate est du volume d'une noix, le lobe droit plus gros. Le toucher n'est pas douloureux. La vasectomie est proposée au malade; le 21 janvier elle a lieu. Les suites opératoires sont des plus simples. Les mictions sont restées assez fréquentes, de cinq à six fois dans la nuit. Le malade va tout à fait bien, n'éprouve aucune peine à uriner; le toucher rectal dénote une prostate moins volumineuse et moins dure. Il quitte l'hôpital le 14 février. Le malade nous écrit et donne des nouvelles de son état; son appétit serait très bon, les plaies se seraient cicatrisées et il n'urinerait plus que sept fois en vingt-quatre heures.

B. — Chiens.

1. *Chien*, roux, taille 53 centimètres sur 36 centimètres, assez vigoureux, adulte, bonne santé. Opéré le 9 juillet, sacrifié le 22 octobre, soit 102 jours après l'opération. Il était taciturne et jamais il ne s'amusait avec les autres chiens. A part cette particularité, son caractère n'a pas beaucoup varié. Extrêmement vorace.

La grosseur de sa prostate était celle d'une grosse noisette.

2. *Chien-mouton*, noir, taille 55 centimètres sur 44 centimètres, vigoureux. Adulte, opéré le 1er juillet, sacrifié le 26 novembre. Bien portant.

Prostate plutôt petite, 16 millimètres sur 11 millimètres, comme une noisette de grosseur moyenne. Ce chien a été réopéré. Voici pourquoi :

Ayant pratiqué la vasectomie chez trois chiens à la fois, nous observâmes que les testicules s'atrophiaient rapidement chez l'un seulement, tandis que chez les deux autres, ils restaient normaux de volume. L'un de ces derniers chiens ayant été sacrifié, nous nous sommes aperçu que le canal déférent, incomplètement sectionné, s'était cicatrisé et avait rétabli la communication entre les deux bouts sectionnés. Nous pensâmes que la même chose devait aussi être survenue chez le dernier chien. Nous le réopérâmes alors le 28 octobre et nous trouvâmes en effet le rétablissement de la communication. Le chien a supporté très bien cette opération, et 15 jours plus tard nous constations une diminution notable du volume des testicules. Le 26 novembre, le jour où le chien a été sacrifié, à l'autopsie, c'est en vain que nous avons cherché à séparer les testicules du magma cicatriciel. Les testicules avaient énormément diminué de volume. De gros comme un œuf de pigeon qu'ils étaient, ils ne sont plus représentés que par une masse rougeâtre et fongueuse, du volume d'un gros pois.

3. *Chien*, jaune et noir, taille 60 centimètres sur 40 centimètres, vigoureux, adulte, bonne santé et caractère des plus joyeux. Opéré le 27 juin, sacrifié le 10 décembre, soit 163 jours après l'opération. Les testicules sont restés distincts, malgré leur considérable rapetissement, et sans adhérences dans les bourses. De gros qu'ils étaient, mesurant 4 centimètres sur 3 centimètres, avant l'opération, ils mesurent à

peine 5 millimètres sur 2 millimètres aujourd'hui. La prostate fait une très faible saillie; elle présente une coloration blanc-jaunâtre, ce qui la différencie nettement.

1. *Cobaye*, 600 grammes, opéré le 18 juin, sacrifié le 13 septembre, soit 86 jours après l'opération. Bien portant. La vasectomie n'ayant été pratiquée que d'un seul côté, à l'autopsie l'aspect est absolument différent des deux côtés. Le côté vasectomié est comme flétri et très atrophié, mou au palper et grisâtre de coloration. Par contre, le côté non vasectomié est en pleine activité. La prostate et les vésicules séminales sont dures au palper et turgides, cependant la vésicule séminale et le lobe prostatique du côté opéré présentent un volume moindre. Le canal déférent non vasectomié était manifestement plus gros et laissait s'écouler un liquide blanc opalescent, le sperme.

2. *Cobaye*, 725 grammes, opéré le 28 juin, sacrifié le 23 septembre, soit 86 jours après l'opération. Bien portant. Prostate belle et turgide.

3. *Cobaye*, 770 grammes, opéré le 18 juin, sacrifié le 20 septembre, soit 100 jours après l'opération. Bien portant. La prostate mesure 25 millimètres sur 23 millimètres. Les vésicules séminales mesurent 64 millimètres sur 4 millimètres. L'éjaculation s'étant produite avant l'ouverture de l'abdomen, nous ne pouvons pas juger de l'aspect des vésicules séminales. Quant à la prostate, elle n'est que très faiblement gorgée d'un liquide clair, en tout semblable au liquide d'une prostate normale. Les testicules sont petits et mous. L'épididyme se trouvant près de la section du canal déférent est méconnaissable.

4. *Cobaye*, 790 grammes, opéré le 2 juillet, sacrifié le 10 octobre, soit 98 jours après l'opération. Bien portant. La prostate mesure 20 millimètres sur 17 millimètres. Les vésicules séminales mesurent l'une : 90 millimètres sur 4 millimètres, l'autre 70 millimètres sur 3 millimètres. Elles sont presques vides. La prostate est ratatinée.

5. *Cobaye*, 900 grammes, opéré le 6 juillet, sacrifié le 17 octobre, soit 101 jours après l'opération. Bien portant. Prostate 23 millimètres sur 17 millimètres. Vésicules séminales 90 millimètres sur 6 millimètres. Prostate et vésicules séminales sont peu gorgées de liquide. L'un des testicules, se trouvant près du fil de la ligature, est compris dans le magma et ne mesure que 10 millimètres sur 5 millimètres, tandis que l'autre mesure 22 millimètres sur 18 millimètres. Celui-ci est dur et bien conservé; celui-là est flasque, membraniforme et loin d'avoir une forme définie; il s'aplatit sur la table.

6. *Cobaye*, 690 grammes, opéré le 6 juillet, sacrifié le 17 octobre, soit 101 jours après l'opération. Bien portant. La prostate et les vésicules séminales sont très belles et contiennent du liquide en abondance.

La prostate mesure 25 mm. sur 18 mm. Les vésicules séminales, 98 mm. sur 8 mm. pour l'une, 85 mm. sur 6 mm. pour l'autre.

7. *Cobaye*, 715 gr., opéré le 6 juillet, sacrifié le 12 novembre, soit 126 jours après l'opération. Bien portant. Prostate et vésicules séminales belles, grosses, gorgées de liquide et turgides. La prostate mesure 21 mm. sur 17 mm. Les vésicules séminales mesurent 87 mm. sur 6 mm.

III. — Injection sclérogène.

A. — Homme.

(I. Observation due à M. le professeur Gross.)

X..., âgé de cinquante-neuf ans. Aucun antécédent à signaler dans son histoire. Cet homme souffrait depuis deux ans environ d'envies fréquentes d'uriner, surtout vers la fin de la nuit. Le jet était diminué de portée et de calibre. Le malade, qui est d'une sobriété exemplaire, et n'a jamais bu ni vin, ni alcool, ni fumé, fut pris subitement d'une rétention complète d'urine. Le médecin, appelé, sonde le malade à plusieurs reprises. Celui-ci, n'arrivant pas à uriner spontanément, entre à l'hôpital. C'est un artério-scléreux, assez robuste. La vessie déborde la symphyse pubienne; hypertrophie de la prostate. On vide la vessie; les urines sont normales. Pendant plusieurs jours on continue à sonder le malade matin et soir.

Le malade est entré le 27 novembre 1896, et ce n'est que le 8 décembre 1896 qu'on injecte quelques gouttes de chlorure de zinc au 10e. Le malade ne se plaint d'aucune douleur dans la journée. Dès le lendemain, il urine sans sonde et continue dès lors à vider spontanément et complètement sa vessie. Il s'en va le 19 décembre. Il a été revu un mois plus tard. Les troubles de la miction n'ont plus reparu. La prostate est aussi volumineuse. Les testicules semblent diminués de volume.

Le 12 février 1898, le malade est revenu se montrer, Il est enchanté de sa guérison complète. Jamais depuis l'opération il n'a accusé aucun trouble du côté de la vessie. A la question de savoir s'il a conservé des désirs pour le coït..., le malade paraît surpris par la question, répond avec un air d'étonnement : « bien sûr »; « autant qu'auparavant », « la même chose », « ça serait bien la peine de guérir et de ne plus pouvoir.... » Les mictions sont faciles et peu fréquentes. Les urines sont normales. Les testicules paraissent normaux de volume, peut-être sont-ils indurés. Les épididymes, par contre, sont absolument sclérosés et transformés en des cordons fibreux, nodulés et durs. L'épididyme gauche est plus petit que le droit. Le toucher rectal dénote une prostate très volumineuse, bilobée. Elle est certainement plus volumineuse qu'un gros œuf de pigeon. On arrive très facilement à la bien délimiter sur toute sa circonférence postérieure et latérale. Sa consistance est égale, élastique et d'une mollesse spéciale; surface uniformément lisse.

(II. Observation due à M. le professeur Gross.)

X..., âgé de cinquante-trois ans. Pas d'antécédents. Depuis plusieurs mois, il se plaint d'envies plus fréquentes d'uriner, surtout nocturnes. Le 18 avril 1897, à la suite d'un excès de table et de boissons, il est pris d'une crise de rétention d'urine. Un médecin est obligé de sonder le malade. Le catéthérisme ne fut pratiqué qu'une seule fois. Depuis ce

jour jusqu'à son entrée à l'hôpital, le malade voit les envies d'uriner devenir plus fréquentes, il ne peut complètement les satisfaire, et la nuit il souille son lit. A son entrée, on trouve une vessie débordant d'au moins d'un travers de doigt le bord supérieur de la symphyse pubienne. Les urines contiennent du pus; elles sont légèrement teintées par du sang. Le doigt, introduit dans le rectum, permet de reconnaître une hypertrophie de la prostate totale. M. le Professeur Gross propose au malade de pratiquer l'injection, dans les deux épididymes, d'une solution de chlorure de zinc.

Le 8 mai, on pratique l'injection sclérogène de quelques gouttes dans chaque épididyme, au niveau de la tête. Au moment, et dans la journée de l'injection, pratiquée sans chloroforme, les douleurs sont peu fortes. Les jours suivants, l'état reste stationnaire; les envies d'uriner sont aussi fréquentes. La semaine suivante, le malade ne souille plus son lit, les envies ont diminué, mais elles sont toujours fréquentes. Sondé après une miction, la quantité d'urine résiduale n'est pas grande. Les urines sont toujours purulentes; on fait des lavages au permanganate; salol à l'intérieur.

Le 30 juin, le malade quitte l'hôpital, son état bien amélioré. Il urine bien moins souvent, se lève 4 ou 5 fois dans la nuit, alors qu'avant l'opération, les envies étaient continuelles. L'examen local ne dénote pas de diminution notable de la prostate. Les testicules sont bien plus petits qu'avant l'opération. Le malade n'a pas été revu depuis. Il est probable que l'amélioration a continué, car il s'était proposé de revenir si son état empirait.

B. — Chiens.

1. *Chien*, noir, taille de 60 cm. sur 40 cm., assez robuste, âgé de 7 mois environ. Bonne santé et de caractère joyeux. Opéré le 19 juillet, sacrifié le 22 octobre, soit 93 jours après l'opération. La prostate est restée très petite. Elle est à peine de la grosseur d'une petite noisette, de couleur blanc-jaunâtre. Sa surface n'est pas bosselée.

2. *Chien*, noir, au poil long, oreilles pendantes, taille 95 cm. sur 52 cm., adulte, très vigoureux, de caractère joyeux et de bonne santé. Opéré le 16 juillet pour la première fois et réopéré le 28 octobre, sacrifié le 10 décembre, soit 142 jours après la première opération et 42 jours après la seconde. Après la première injection qui fut faite dans l'épididyme le 16 juillet, les testicules sont restés très gros. Nous avons pensé que la première injection n'avait pas pénétré ou qu'elle était insuffisante pour un animal de cette taille et pour une prostate fibreuse, comme l'est celle du chien. Le 28 octobre, nous nous sommes décidé à réinjecter de la solution de *Lannelongue* dans l'épididyme, en pensant que les effets de la seconde intervention se substitueraient à ceux de la première et que, par conséquent, quels que fussent les résultats, les conclusions à en tirer seraient les mêmes après une seule intervention ou après des interventions successives. Le 10 décembre, à l'autopsie de

l'animal, nous nous trouvons en présence de testicules très gros, mesurant 45 mm. sur 32 mm. Les épididymes laissent s'écouler un liquide blanc-laiteux en très grande quantité, c'est du sperme. La prostate a le volume d'une noisette moyenne. La surface est bosselée et de consistance inégale.

1. *Cobaye*, 665 gr., opéré le 18 juin, sacrifié le 14 septembre, soit 86 jours après l'opération. Bien portant. Un des testicules est très atrophié. La prostate et la vésicule séminale correspondante ne semblent pas influencées.

2. *Cobaye*, 830 grammes, opéré le 18 juin, sacrifié le 14 septembre, soit 86 jours après l'opération. Bien portant. Testicules, vésicules séminales et prostate restés normaux à la vue.

3. *Cobaye*, 778 grammes, opéré le 18 juin, sacrifié le 18 septembre, soit 90 jours après l'opération. Bien portant. La prostate et les vésicules séminales sont considérablement diminuées de volume. Prostate très réduite. Vésicules mesurant 35 millimètres sur 4 millimètres; elles contiennent un liquide laiteux trouble ne se coagulant pas à l'air.

4. *Cobaye*, 520 grammes, opéré le 4 juillet, sacrifié le 10 octobre, soit 96 jours après l'opération. Bien portant. Prostate normale, mesurant 80 millimètres sur 60 millimètres. Vésicules séminales normales, mesurant 70 millimètres sur 5 millimètres. Les testicules sont un peu flasques.

5. *Cobaye*, 555 grammes, opéré le 2 juillet, sacrifié le 10 octobre, soit 98 jours après l'opération. Bien portant. Les épididymes sont complètement sclérosés. Les canaux déférents ne sont représentés que par des cordons fibreux; leur section ne laisse plus s'écouler aucun liquide et le sillon laiteux, qui traverse le canal et qui n'est que sa lumière, n'est plus perçu. Les testicules sont mous; leur enveloppe paraît trop large pour l'organe. Les vésicules séminales sont vides; aucune éjaculation ne s'était préalablement produite. La prostate, elle aussi, paraît très impressionnée; ratatinée, ramassée sur elle même vers sa base, elle ne contient plus de liquide.

6. *Cobaye*, 525 grammes, opéré le 5 juillet et sacrifié le 10 octobre, soit 97 jours après l'opération. Bien portant. Vésicules séminales mesurant 90 millimètres sur 8 millimètres. Prostate mesurant 22 millimètres sur 20 millimètres. La prostate et les vésicules séminales sont gorgées et turgides. La section des épididymes ne laisse s'écouler aucun liquide. Le sillon laiteux persiste dans toute la longueur des canaux déférents.

7. *Cobaye*, 700 grammes, opéré le 5 juillet, sacrifié le 17 octobre, soit 102 jours après l'opération. Bien portant. L'injection n'a intéressé que la masse graisseuse qui accompagne le testicule et l'épididyme. Celui-ci n'est nullement touché par l'injection et est resté normal comme, du reste, le testicule. Les vésicules séminales et la prostate sont normales, gorgées et turgides. Les testicules ont conservé leur volume normal et mesurent 16 millimètres sur 8 millimètres. Prostate, 26 millimètres sur 16 millimètres. Vésicules séminales, 109 millimètres sur 7 millimètres.

8. *Cobaye*, 810 grammes, opéré le 5 juillet, sacrifié le 17 octobre, soit 103 jours après l'opération. Bien portant. Vésicules séminales grosses,

belles, turgides; elles mesurent 100 millimètres sur 9 millimètres. La prostate est restée normale et très turgide; la déchirure d'un vermicule laisse s'écouler du liquide prostatique en très grande abondance. Les testicules aussi sont normaux, mais l'un est plus grand que l'autre ; cette diminution de volume paraît être due à l'injection; ils mesurent l'un 25 millimètres sur 14 millimètres, l'autre 16 millimètres sur 8 millimètres. Les canaux déférents sont normaux; leur lumière persiste.

Pour savoir laquelle des trois opérations : castraction, vasectomie et injection sclérogène, donne le plus grand nombre de prostates présentant des modifications macroscopiques, nous résumerons davantage nos protocoles et n'en retiendrons que les passages qui concernent l'atrophie, le ratatinement de la prostate.

Castration. — Les Chiens, qui appartiennent comme on l'a vu au premier groupe de notre classification, ne devaient pas présenter et ne présentent pas en effet de modifications extérieures. Nous en dirons autant du Bœuf, du Mouton, etc.

Pour le deuxième type, on a vu au contraire, plus haut, que la prostate du Porc, comparée à celle du Verrat, est profondément modifiée.

Les Cobayes avaient pris place dans le troisième groupe, caractérisé par une prostate molle et vermiculée. *A priori*, vu sa consistance, cette prostate devait nous donner le tableau des plus profondes modifications. C'est ce que nous constatons en réalité. Les huit Cobayes ont été tous atteints par l'opération. Nous verrons que cette opération donne des résultats excellents et toujours constants.

Vasectomie. — Nos observations concernant cette méthode ne portent que sur des Chiens et des Cobayes. Nous ne pouvons tirer aucun renseignement des expériences sur les Chiens. Nous devons nous contenter des résultats obtenus sur les Cobayes seulement; encore sont-ils des plus vagues; quelquefois l'organe est très altéré, d'autres fois il ne l'est pas du tout. Sur sept Cobayes vasectomiés, trois présentent une atrophie évidente, soit 43 0/0; les quatre autres sont restés sans modification appréciable à la vue, soit 57 0/0.

Injection sclérogène. — Les résultats macroscopiques dus à l'injection sclérogène sont tels que l'état normal est presque constamment conservé. La prostate, loin de présenter la moindre altération, reste, au contraire, indemne et très belle. Sur huit Cobayes

injectés, un seul présente une atrophie marquée, soit 12,5 0/0, tandis que les sept autres sont restés normaux à la vue, soit 87, 5 0/0.

Malheureusement ici aussi nos conclusions ne se rapportent qu'à une seule espèce animale. Cependant, nous ajoutons dès à présent, sauf à y revenir plus tard, que l'examen microscopique est des plus favorables à ce procédé, et si nos résultats macroscopiques lui sont défavorables, c'est que, croyons-nous, tout le liquide injecté n'a pas atteint l'épididyme. Une grande partie a diffusé en bavant sur la masse graisseuse, qui part de l'épididyme et recouvre le testicule. Dans trois cas, l'injection n'a pas le moins du monde touché l'épididyme; elle a été pratiquée en plein dans la masse graisseuse. D'autre part, pour que cette excellente opération donne des résultats rapides, il faut la pratiquer deux ou trois fois, à des intervalles plus ou moins rapprochés.

II

HISTOLOGIE

Histologie des prostates d'Homme et d'animaux entiers.

Méthode. — Les pièces, absolument fraîches, ont été fixées par le liquide de *Flemming*, débitées après inclusions dans la paraffine et colorées par le procédé de *Benda* (safranine, vert-lumière). Le vert différencie très bien, ce qui était pour nous un point important, le tissu conjonctif.

Quelquefois lorsque nous voulions avoir des coupes de plus grande étendue, voire même de prostates entières, pour nous rendre compte de la configuration générale de la glande, nous fixions des prostates entières dans l'alcool absolu, les colorions en masse dans du *carmin boracique*; les pièces incluses dans du collodion étaient coupées à l'aide du microtome de *Yung*.

Histologie de la prostate de l'Homme.

Nous résumerons dans ce paragraphe quelques données empruntées à des auteurs étrangers et sans doute peu connues en France. Une section transversale de la prostate montre qu'elle est formée d'une masse de glandes tubuleuses, entourée par une

couche distincte, fortement fibreuse, qui, à sa surface interne, est unie aux trabécules qui séparent et supportent les divisions glandulaires. Vers le milieu de la section, on voit l'urètre en forme de croissant, et au-dessous ou en arrière de lui est une masse dense consistant en du tissu connectif, avec un peu de tissu musculaire lisse, et traversée par les conduits excréteurs. Il y a peu de tubes glandulaires dans cette région; dans certains cas il n'y en a pas du tout [*Griffiths* (18), *Iversen* (22).

De cette masse centrale de tissu, ajoute *Griffiths* à qui nous empruntons les grands traits de cette description, partent de fortes trabécules, semblables à celles qui viennent d'être décrites, qui vont vers l'extérieur rejoindre la capsule fibreuse; dans leur course, elles donnent de plus fines trabécules qui entourent les extrémités des tubes glandulaires. Les travées irradient ainsi toutes à partir du tissu dense, qui est situé derrière l'urètre. A remarquer, à ce sujet, que la prostate de l'Homme se développe d'abord dans cette partie postérieure, et secondairement, à l'adolescence, s'étend latéralement et en avant pour former les parties latérales de la prostate, sur les côtés de l'urètre, jusqu'à ce que ses parties latérales se rencontrent sur la ligne médiane, en avant de l'urètre.

La glande est formée de tubes [*Iversen* (22), *Griffiths* (18), *Rüdinger* (cité par *Disselhorst* (10)], qui s'ouvrent par de courts conduits sur le plancher de l'urètre, se ramifient d'autre part et s'étendent jusqu'à la périphérie de l'organe. Les canaux excréteurs n'ont pas d'autre gaîne que l'épithélium columnaire qui les limite. Les tubes et leurs continuations ou portions sécrétantes sont limités par des cellules longues, columnaires, chaque cellule possédant un noyau ovale situé près de sa base. Le protoplasme, vers la lumière, est habituellement très granuleux, et les cellules n'ont pas de limites bien définies. Entre les extrémités fixées de ces cellules columnaires se trouvent fréquemment de petites cellules piriformes, découvertes par *Langhans* (cité par *Griffiths*) [18], qui reposent sur la basement-membrane, formée de cellules épithéliales aplaties. Cette basement-membrane est séparée du réseau des capillaires environnants par une couche mince homogène. En certains endroits, on peut voir que ce sont les cellules aplaties de la membrane basale qui deviennent les cellules piriformes, lesquelles, à leur tour, fournissent les cellules columnaires.

Le caractère de l'épithélium est le même depuis l'origine des

tubes glandulaires jusqu'à leur extrémité borgne. Dans les conduits excréteurs il se fait un changement, amenant un passage à l'épithélium urétral. Pour *Langerhans* (24), *Langhans*, *Rüdinger* (cités par *Disselhorst*) [10], l'épithélium est à deux couches de cellules « dont la couche supérieure est aplatie » (*Langerhans*) [24].

Le stroma consiste en du tissu connectif, dans lequel on trouve beaucoup de cellules musculaires lisses, arrangées en faisceaux entre-croisés. Ces faisceaux se disposent surtout autour des parties périphériques des tubes; leur contraction comprime ces tubes et pousse la sécrétion dans l'urètre. L'arrangement et l'origine des fibres musculaires de la prostate sont le sujet de quelques controverses. Pendant le développement de la prostate, l'arrangement originel simple se complique.

A la naissance, la prostate forme une petite masse, légèrement bipartite, située presque entièrement derrière le plan de l'urètre; elle consiste en un grand nombre de tubes glandulaires, à courtes branches, enfouis dans un stroma connectif, riche en cellules musculaires lisses. Ces tubes proviennent d'invaginations de la paroi de l'urètre, de chaque côté du vérumontanum, autrement dit, des sinus prostatiques. Cette partie tire son origine du sinus urogénital et non des conduits de *Müller*. Les tubes glandulaires s'allongent d'abord en arrière, puis en dehors et en avant, entre les faisceaux de la moitié postérieure épaissie de la couche externe circulaire du muscle lisse de l'urètre.

La couche musculaire lisse longitudinale de la vessie se termine en s'insérant à la base de la prostate. La couche circulaire diminue tout à coup d'épaisseur, juste au-dessous du col de la vessie, au commencement de l'urètre, et devient la couche externe circulaire de l'urètre. Les faisceaux de cette dernière couche sont très serrés les uns contre les autres et forment une couche dense.

Au niveau du vérumontanum, chez un fœtus de neuf mois, la couche circulaire forme une bande continue le long de la paroi antérieure de l'urètre, tandis que sur les côtés et en arrière, elle s'étend en de minces fascicules, qui enveloppent les tubes en voie de développement de la prostate. Dans la région postérieure au vérumontanum, elle s'épaissit là où les tubes de la prostate naissent de l'urètre; les fascicules dérivés de cette partie, et accompagnant les tubes dans leurs divisions, constituent le muscle de la prostate. Ainsi, les glandes et les muscles s'accompagnent étroi-

tement, mais les uns et les autres ne se développent pas parallèlement, les glandes prenant la prépondérance.

Les conduits excréteurs sont dépourvus de tunique musculaire; cela résulte de ce que les conduits sont situés tout près du vérumontanum, entre la muqueuse urétrale et la couche musculaire circulaire, là où il n'y a tout d'abord qu'un tissu connectif abondant. En dedans de la couche musculaire circulaire, il y a une couche longitudinale de l'urètre, divisée en faisceaux isolés; et plus en dedans encore, contre la muqueuse, formant une *muscularis mucosæ*, une mince couche compacte de fibres musculaires. Ces couches musculaires lisses sont tout à fait indépendantes du sphincter externe de *Henle*, qui est formé de fibres striées, continues avec le muscle strié de la portion membraneuse de l'urètre et qui couvre la partie antérieure de la prostate.

Chez l'adulte, il y a tout autour de la glande une mince couche de muscle lisse, qui ne paraît pas avoir de relation directe avec la couche musclaire circulaire de la vessie et qui est située au-dessous du muscle strié de *Henle*; elle est, en réalité, partie intégrante de la capsule. Elle envoie des fascicules entre les gros lobules de la glande; ces fascicules se continuent à leur tour avec les fibres musculaires qui entourent les tubes glandulaires et qui proviennent de la couche circulaire de l'urètre, suivant la manière susdécrite.

Il existe deux opinions sur la nature de la prostate. Pour *Ellis*, *Med.-Chir. Trans.*, XXIX (cité par *Griffiths*, 18), *la prostate est un organe essentiellement musculaire*, consistant en des fibres orbiculaires avec un orifice pour le passage de l'urètre. Les fibres musculaires se continuent directement avec les fibres circulaires de la vessie en arrière; en avant, elles se prolongent sur la partie membraneuse de l'urètre, en formant une mince couche, qui la sépare du muscle strié constricteur de la paroi membraneuse. L'urètre est entouré directement par une couche sous-muqueuse de fibres longitudinales.

Pour *Griffiths* (18), *c'est avant tout un organe glandulaire*. L'importance des fibres musculaires de la constitution de la prostate serait très exagérée. Les fibres musculaires sont disposées surtout comme le sont les tubes glandulaires eux-mêmes, qu'elles entourent et dont elles ne sont qu'une dépendance.

De ces deux opinions diamétralement opposées, laquelle est la vraie? — Tous les auteurs s'accordent, dans ces derniers temps, à

reconnaître la prépondérance de la partie glandulaire sur la partie musculaire, qui est tout à fait secondaire. Par conséquent, c'est l'opinion de *Griffiths* (18) qui serait la vraie. Nous avons également constaté que la partie glandulaire était de beaucoup la plus développée et que, malgré le développement relativement énorme des travées conjonctives et musculaires, elles ne doivent servir, comme partout d'ailleurs, que de trame, de support à la partie glandulaire. — Cette disposition et cette considération, à elles seules, suffiraient d'après nous, pour conclure à la prépondérance du tissu glandulaire, puisque c'est lui seul qui forme l'organe et que c'est pour lui seul que se forment les tissus conjonctif et musculaire, qui, sans lui, n'existeraient évidemment pas.

D'après *Langhans* (cité par *Disselhorts* (10), il est incontestable que les cellules épithéliales subissent des modifications en rapport avec la sécrétion, sans qu'on puisse savoir encore si le produit de sécrétion est élaboré par les cellules ou provient de leur fonte. *Disselhorts* (10) pense que la sécrétion n'est pas continue, mais qu'elle se fait sous l'influence nerveuse. *Brixmann*, cité par *Disselhorts* (10), a pu, en excitant les nerfs prostatiques chez le Chien, obtenir une sécrétion prostatique. *H. Stilling* (37), en examinant la glande chez le Lapin avant et après le coït, a vu des modifications dans l'épithélium glandulaire. Les cellules, après le coït, deviennent plus petites, plus larges, plus claires, plus nettes. Quelques-unes sont des calices ouverts; les noyaux sont reportés vers le milieu de la cellule, plus colorables que dans la glande au repos. La glande ne sécréterait que pendant l'érection (*Disselhorts* (10).

Histologie des prostates d'animaux entiers.

Prostate du Taureau, du Cheval, du Bélier, du Verrat. — *Ellenberger* (16), *Leydig* (33), *Disselhorts* (10), *Oudemans* (cité par *Disselhorts*) ont donné de la prostate de ces animaux des descriptions détaillées, que nous résumerons ci-après. La description d'*Ellenberger* (12) vise particulièrement la prostate du Cheval, à la structure de laquelle il rapporte toutefois celle des autres Mammifères domestiques. Sauf indications spéciales, c'est à *Leydig* (26) et à *Ellenberger* (12) que sont dues les données qui suivent.

Quoique la prostate de nos animaux domestiques doive être comptée au nombre des glandes acineuses, chez certaines espèces,

cependant, elle présente des particularités qui concernent les rapports du tissu glandulaire avec les voies excrétrices, ou bien ces dernières elles-mêmes, ou bien l'arrangement du tissu interstitiel.

On peut classer, au premier point de vue, nos animaux domestiques en deux groupes.

Au premier groupe appartient le Cheval. Chez cet animal, chacun des 35 à 50 canaux excréteurs de la prostate se divise comme les branches d'un arbre. Il en résulte des lobules de forme sphérique ou pyramidale, dont la base est située à la périphérie de la prostate et le sommet à l'embouchure du canal excréteur. Les parois de ce système canaliculaire sont garnies de renflements arrondis, que nous considérons comme terminaux et qui s'ouvrent immédiatement dans la lumière du canal. D'un autre côté, nous trouvons des vésicules terminales arrondies, qui forment des grappes autour du canal excréteur, placé au centre d'un lobule glandulaire; ce canal, ou bien se jette directement dans l'urètre, sans communiquer avec les voies excrétrices des lobules voisins (Bélier, Verrat, Carnassiers), ou bien se réunit avec le canal des lobules voisins, pour former un canal commun (Bœuf). — A côté de ces parties glandulaires, on trouve du tissu interstitiel (qui diffère suivant l'espèce, l'âge, etc.), traversant l'organe radiairement depuis la vésicule séminale jusqu'à la périphérie de la prostate, sous forme de travées de fibres, et renfermant, dans ses mailles, les groupes grands et petits de vésicules glandulaires. — Ce tissu est composé de conjonctif, de fibres élastiques et, en grande partie, de fibres lisses, qui se disposent en faisceaux de puissance variée, courant dans différents sens ; on ne les rencontre d'ailleurs pas seulement là, mais aussi à la surface de la glande, qu'ils enveloppent.

D'après cette esquisse de la structure de la prostate, on trouve chez le Cheval, sur des coupes longitudinales et transversales, un grand nombre de lumières, plus ou moins larges, rassemblées en groupes, qui sont séparés les uns des autres par de larges interstices. La forme et la grandeur de ces lumières, qui correspondent à des conduits coupés transversalement, varient. Les plus grands ont de 2 à 3 millimètres de large; ce sont des fentes ovales, visibles à l'œil nu. Les plus petits ont de 0,2 à 0,8 millimètres et sont, le plus souvent, de forme arrondie. La paroi n'est jamais lisse, elle montre toujours des papilles saillantes dans la lumière et de forme irrégulière.

Au voisinage immédiat de ces lumières se trouvent les acinis arrondis ou ovales, les uns isolés, les autres réunis par grappes de 5 à 6. Leur longueur varie de 0,045 à 0,065 millimètres, leur largeur de 0,030 à 0,035 millimètres. Les acinis renferment souvent des corps amylacés et s'ouvrent toujours, par un très large orifice, dans le canal excréteur. Pour les acinis isolés, leur lumière se rétrécit souvent en forme de col de bouteille avant de déboucher dans le canal excréteur. Quand ils sont en groupes, ils s'unissent en un canal commun, large mais court, qui se continue insensiblement avec les bords des fossettes ménagées entre les papilles du canal excréteur.

La substance glandulaire n'est pas bornée par une limitante propre. La paroi est formée par le tissu interstitiel ambiant dans lequel, à son voisinage immédiat, se trouvent de nombreuses fibres musculaires lisses. L'épithélium des conduits et des acinis est formé d'une seule couche de cellules cylindriques de 12 μ. de hauteur. Le protoplasme est granuleux et les noyaux sont situés à la base. Le tissu interstitiel comprend deux parties : du tissu, qui réunit les différents départements glandulaires (dont chacun contient un canal excréteur avec ses branches latérales et ses acinis), et qui consiste en du tissu conjonctif lâche, traversé par des tractus isolés de fibres lisses et par nombre de gros vaisseaux; d'autre part, du tissu qui réunit ensemble les divers conduits et évaginations vésiculiformes d'un département glandulaire. Ce dernier consiste surtout en des fibres lisses qui naissent de la couche de fibres lisses qui revêt la surface de la prostate et qui est recouverte par les irradiations du muscle de Wilson. Elles entourent d'une forte couche tous les conduits d'un lobule, s'enfoncent entre les divers conduits et, en suivant leur trajet, se dirigent vers le *colliculus seminalis*. Là, elles irradient dans les travées du réseau veineux de l'urètre, ou bien entourent les conduits excréteurs d'une forte couche musculaire annulaire. Dans les parties périphériques de la glande, les fibres, enfouies dans la couche conjonctive, n'ont pas d'arrangement fixe et entourent la face externe des conduits, en se croisant en tous sens.

La prostate moins développée du Bœuf, du Mouton et du Cochon, se continue en arrière sans interruption dans une couche glandulaire, qui entoure la partie pelvienne de l'urètre, soit annulairement (Cochon), soit seulement sur sa paroi antérieure et latérale (Bœuf, Mouton).

La prostate du Bœuf, du Bélier, du Cochon et du Chien consiste en de nombreux lobules pyramidaux, très serrés, disposés radialement autour de la lumière de l'urètre et décomposés chacun en un grand nombre de petits lobules latéraux qui se composent de deux à cinq acinis tubuleux ou ovales. Chez le Bœuf, ils débouchent dans un canal excréteur grêle qui s'unit, dans l'intérieur du lobule, avec ses congénères en un conduit excréteur médian de 0,005 millimètres. Le conduit excréteur principal a souvent un trajet sinueux dans l'épaisseur des travées du réseau veineux périurétral et offre souvent des élargissements annulaires, se divisant par des crêtes longitudinales, et se rétrécit avant son embouchure. Dans la prostate du Cochon, du Bélier et du Chien, le conduit excréteur de chaque lobule s'ouvre, au contraire, séparément dans l'urètre. Ce conduit excréteur, situé au milieu du lobule, s'élargit notablement chez le Cochon.

Quant à la structure, chez toutes les espèces précitées, les acinis manquent de membrane propre, l'épithélium n'a qu'une couche de cellules cylindriques, haute de 15 μ (Bœuf, Chien) et de 9 μ (Cochon). Les conduits excréteurs n'offrent pas de membrane basale ; l'épithélium est formé d'une couche de cellules de 9 μ de hauteur. Le passage de l'épithélium des acinis à l'épithélium des canaux se fait brusquement chez tous les animaux. L'épithélium augmente de hauteur avec la lumière du canal et le tissu fibrillaire de la paroi devient plus fort et mieux délimité. Le tissu interstitiel est particulièrement développé chez le Chien, où il forme, presque exclusivement, les parties périphériques de la glande. Chez tous les animaux, dans les parties voisines de l'urètre, les fibres musculaires sont moins abondantes et disparaissent tout à fait dans les travées du réseau veineux périurétral. Leur distribution est d'ailleurs la même que chez le Cheval.

D'après *Leydig* (26), les glandes prostatiques présentent deux types différents chez les Mammifères. Dans le premier, elles consistent soit en des vésicules ou utricules microscopiques, lesquels forment des anses, ou bien s'ouvrent isolément dans l'urètre par des canaux excréteurs qui se rétrécissent (Singe, Chauves-Souris, Carnassier, Verrat, Bouc et en partie aussi Taureau).

Selon *Disselhorst* (10), chez le Taureau (pl. I, fig. 7) comme chez tous les Ruminants, la prostate est composée de lobules glandulaires situés entre le muscle urétral et la face dorsale de l'urètre.

Dans les lobules, les tubes glandulaires sont serrés les uns contre les autres et il n'y a de tissu interstitiel que juste pour accompagner les capillaires. L'épithélium n'est pas plissé. La glande du Taureau, en somme, se distingue par l'absence presque complète du tissu interstitiel, par sa distribution en gros lobules, par un bel épithélium glandulaire. Elle est très semblable à la glande de Cowper (*Disselhorst* (10).

D'après *Oudemans*, chez les Pachydermes, il n'y a pas de différence à établir entre les glandes de l'urètre et les glandes prostatiques, qui se continuent les unes par les autres. On a considéré les glandes prostatiques du Verrat (pl. I, fig. 1) comme des glandes alvéolaires ou acineuses.

Chez le Verrat, la prostate est parcourue, selon *Disselhorst*, par des tractus conjonctifs très ramifiés qui partent d'une couche conjonctive enveloppante, sous-jacente au muscle urétral. Ces tractus et l'enveloppe sont riches en fibres musculaires lisses. Dans les lobules glandulaires, les alvéoles sont très serrés les uns contre les autres et ne laissent entre eux que de minces cloisons. Les cellules épithéliales sont de larges cylindres, un peu amincis en haut, de hauteur moyenne, qui portent le noyau dans leur tiers inférieur. La partie libre des cellules est plus sombre que la partie basale. Il y a dans ces cellules des modifications liées aux phénomènes sécrétoires. Ces cellules, en état de sécrétion, sont en effet gonflées, claires comme de l'eau; et le noyau, comme ratatiné, est rejeté contre la membrane basale. Quelquefois un alvéole entier est rempli de telles cellules. Dans les petits conduits excréteurs, la propria se soulève en plis, au niveau desquels les cellules sont disposées en bouquets (*Disselhorst*).

Le deuxième type de prostate des Mammifères admis par *Leydig* (26) consiste en ce que les éléments glandulaires de la prostate sont des culs-de-sac allongés, le plus souvent divisés et très développés, réunis en touffes lâches par du tissu conjonctif. Telle est la prostate des Insectivores et des Rongeurs. D'ordinaire, ces glandes prostatiques sont disposées en grand nombre autour de l'origine de l'urètre; et, quoique en apparence il n'existe qu'un seul paquet de culs-de-sac, l'examen microscopique montre que les produits sécrétés sont différents chez le Lapin. Chez les Rats et les Souris, chez le Hérisson, les paires prostatiques se distinguent aussi suivant leur sécrétion, puisque les unes donnent un produit grais-

seux, et les autres une substance albuminoïde. Dans d'autres Mammifères, les différentes parties de la prostate sécrètent aussi des matières diverses. Des muscles lisses, servant à expulser le produit sécrété, constituent une partie du tissu prostatique. Il peut arriver, soit que les muscles ne forment qu'un revêtement au-dessus des utricules isolés, comme dans les Insectivores et les Rongeurs, ou bien que le tissu conjonctif, situé entre les utricules glandulaires, manque d'éléments contractiles; soit encore que les trabécules renferment des muscles lisses, lesquels peuvent acquérir une importance telle qu'ils égalent ou même dépassent en volume la masse des éléments glandulaires eux-mêmes; ils peuvent encore former, par leur développement, une couche continue autour de la glande, de telle sorte que celle-ci présente une surface externe lisse et musculeuse.

Nous acceptons les descriptions d'*Ellenberger* (12), de *Leydig* (26), de *Disselhorst* (10) que nous n'avons contrôlées que dans la mesure de ce qui nous était nécessaire pour apprécier les différences qui séparent les animaux entiers des animaux opérés. Nous avons examiné à cet effet 4 Taureaux, 3 Chevaux, 2 Béliers, 1 Verrat.

Prostate du Chien. — Nous donnerons place à la description que nous en donne *Leydig* (26) et que confirme *Regnault* (35); nous y ajouterons quelques faits signalés par *Disselhorst* (10) et quelques mots de nos constatations personnelles, faites sur 2 Chiens.

« La prostate du Chien est très musculaire (*Leydig*, (26), p. 587); l'enveloppe qui l'entoure mollement est elle-même garnie de faisceaux longitudinaux et volumineux de muscles lisses. L'organe est directement circonscrit par une couche musculaire d'où l'on pourrait détacher avec les pinces une couche externe longitudinale et une couche interne circulaire. Si l'on ouvre la prostate par une coupe longitudinale, à partir du vérumontanum, on voit des cordons blanc-jaunâtres, disposés en rayons, cheminer à travers la masse glandulaire; de ces cordons se détachent d'autres trabécules plus fines, et le microscope apprend que de cette dichotomie résulte une trame dans l'intérieur de laquelle plongent les groupes grands et petits des vésicules glandulaires. Les trabécules sont formées de tissu conjonctif, de fibres élastiques fines et de muscles lisses; on remarque cependant que les muscles lisses augmentent dans les trabécules périphériques, tandis que, en

arrière de l'urètre, le tissu conjonctif et les réseaux élastiques l'emportent de beaucoup sur les fibres lisses : aussi, cette région de l'organe est-elle de couleur blanchâtre, tandis que l'autre est rougeâtre. Les glandes s'ouvrent par 40 et 50 canaux aux côtés du vérumontanum. »

L'examen de coupes sériées montre d'après *Disselhorst* (10) que la partie glandulaire de la prostate est formée par des espaces irréguliers, de grandeur variée, dont les parois portent l'épithélium sécréteur (pl. I. fig. 4). Celui-ci repose sur une membrane basale contenant des noyaux allongés. Ces espaces sont séparés par de larges ponts de tissu musculeux interstitiel, ou bien sont serrés les uns contre les autres, séparés encore par un mince tractus, formé d'une seule couche de fibres lisses. On y trouve aussi des fibres élastiques. L'épithélium glandulaire consiste en une couche de cellules cylindriques hautes et minces, dont les noyaux arrondis sont situés dans le pied de la cellule; il envoie dans la lumière de nombreuses crêtes et papilles. Le protoplasme cellulaire montre des granulations serrées, grosses, laissant libre une aire claire, périnucléaire. *Leydig* a vu que, selon l'âge du chien, l'épithélium glandulaire parcourt trois stades correspondant à des états différents d'activité sécrétoire des cellules. Il a aussi vu des concrétions prostatiques que *Disselhorst* n'a pu retrouver.

En examinant la prostate du Chien nous lui trouvons une texture différente suivant la région. La texture des lobes latéraux est essentiellement glandulaire, spongieuse même, tant les glandes sont développées; les cavités glandulaires, anfractueuses, irrégulières, sont séparées par de très minces tractus conjonctifs. La partie postérieure et surtout la partie antérieure de l'organe sont beaucoup moins glanduleuses. Elles se composent d'un certain nombre de lobules glandulaires, présentant chacun, outre quelques canaux larges qui représentent sans doute les conduits excréteurs, de nombreux acinis, serrés les uns contre les autres, creusés d'une lumière, ou, plus souvent, absolument pleins.

Prostate du Cobaye. — Chez les Rongeurs, dit *Leydig* : « La prostate se compose de cæcums ramifiés, disposés en touffes et reliés entre eux par du tissu conjonctif; chaque utricule renferme des muscles lisses, le plus souvent annulaires, et formant une masse plus considérable vers les conduits excréteurs communs à plusieurs utricules réunis. » A la coupe, la glande présente un

grand nombre de lumières. « La forme et la grandeur de ces lumières, qui correspondent à des conduits coupés transversalement, varient. » « La paroi n'est jamais lisse. Elle montre *toujours des papilles saillantes dans la lumière et de forme irrégulière* » (c'est nous qui avons souligné ces derniers caractères), que nous considérons comme des caractères essentiels de la prostate des Rongeurs.

Histologie de la prostate chez des animaux opérés et chez un Castrat.

Suivant le plan que nous avons adopté pour la description de l'anatomie des prostates d'Homme et d'animaux opérés, nous nous occuperons tout d'abord de l'histologie de la prostate d'Homme, puis des prostates d'animaux d'abattoir, que nous avons pu nous procurer, et ensuite de celles d'animaux d'expérimentation. Pour ce qui est de l'Homme et des animaux d'abattoir, nous n'avons eu à notre disposition que des prostates, dont l'atrophie était consécutive à la castration, tandis que pour les animaux d'expérimentation, notre examen a porté sur des prostates dont l'atrophie était consécutive, outre la castration, à la vasectomie et à l'injection sclérogène. Nous verrons, du reste, que le genre d'opération n'importe nullement au résultat, que lorsque l'organe a été impressionné, qu'il s'agisse de castration, de vasectomie ou d'injection sclérogène, il réagit toujours de la même façon, et que les modifications microscopiques, quand elles existent, se présentent exactement sous la même forme. De cette façon, au lieu de décrire séparément les modifications que présente la prostate de chaque animal, après chaque opération, nous en décrirons un type composite et schématique en ce sens qu'il réunit en lui des caractères présentés par plusieurs animaux différents et aussi par plusieurs stades de l'atrophie.

Homme. — Le hasard nous a procuré une prostate d'Homme, castré depuis une quinzaine d'années. Nous en avons donné l'histoire, et avons décrit l'état dans lequel se trouvait sa prostate, dans l'exposé des résumés de nos protocoles; cette pièce, de très grande valeur, n'était malheureusement pas dans un état de préparation convenable pour un examen histologique minutieux. Ce qui frappe, au premier examen de cette prostate, c'est, comme du

reste pour tous les animaux opérés que nous avons examinés, quelle que soit leur origine, la rareté des éléments glandulaires et leur étouffement par un feutrage considérable du tissu conjonctif et du tissu musculaire lisse.

Nous nous sommes également procuré, pour servir de témoin, la prostate d'un Homme adulte, n'ayant jamais présenté les moindres symptômes du prostatisme ou d'autres lésions touchant aux organes génitaux. La dissemblance des images que nous fournissent ces deux prostates est aussi nette et aussi frappante que chez les animaux opérés.

Dans cette prostate de Castrat, on n'aperçoit que des lumières, de forme et de dimension variées et que nous considérons comme des canaux excréteurs, car nous croyons y reconnaître les caractères qu'en a donnés *Régnault* (35). De larges espaces séparent ces canaux excréteurs. A certains endroits, ces espaces présentent de petites fentes, que l'on retrouve seulement après un examen attentif, tellement elles sont petites et se confondent avec le tissu ambiant.

A d'autres endroits, à côté de ces petites fentes, on en aperçoit d'autres qui, de par leur forme, leur situation et malgré le peu ou point de noyaux épithéliaux qu'elles présentent, rappellent singulièrement les acinis de la glande normale. L'épithélium des grandes lumières (canaux excréteurs) disparaît très souvent et le tissu ambiant le remplace. Les noyaux forment une ou deux rangées, très irrégulières du reste. Ils représentent à eux seuls la hauteur de l'épithélium. Par places aussi, il n'y a pas du tout d'acinis glandulaires dans le champ du microscope, tellement les glandes qui persistent sont écartées les unes des autres. Quant à la disposition de l'épithélium des alvéoles glandulaires, on n'en peut rien dire, car cet épithélium ne laisse aucune trace; la forme des acinis est absolument défigurée.

Cette pièce nous étant parvenue quand nos planches étaient déjà reproduites, il ne nous était pas possible d'en donner un dessin. Mais qu'il nous suffise de dire que l'image, que nous aurions pu montrer, coinciderait presque exactement avec celles que nous avons données de la prostate d'un animal castré quelconque ou avec celle que donne *Lode* (28) de la coupe des vésicules séminales chez le Bœuf.

Animaux d'abattoir. — Nous avons en premier lieu examiné les

prostates d'animaux castrés depuis longtemps, qui provenaient de l'abattoir, savoir : 4 Bœufs, 3 Porcs, 3 Chevaux et 2 Moutons.

La dissemblance entre les images que fournissent les prostates de ces animaux et celles des prostates des animaux correspondants entiers est constante et des plus frappantes. Dans quelques cas, cette glande est tellement déformée histologiquement qu'on ne peut trouver aucun caractère permettant de rapprocher une telle prostate de celle de l'animal entier correspondant. Ce qui frappe surtout, c'est la rareté des culs-de-sac glandulaires (pl. I, fig. 1 et 2, 3 et 4, 5 et 6, 7 et 8). L'organe est tellement sclérosé qu'on ne voit en somme qu'une nappe de tissu conjonctif, au sein duquel on retrouve clairsemés et comme perdus quelques misérables vestiges des glandes d'autrefois (pl. I, 1 et 2, 5 et 6, 7 et 8). Cependant, l'atrophie n'intéresse pas également la glande sur tous ses points. Tandis que, à certains endroits, tous les culs-de-sac ont disparu sans laisser de trace, ailleurs ils ne semblent nullement touchés. Donc, la régression de la glande, au lieu de se faire en bloc, se fait par lobules.

Nous voilà donc en présence de deux états extrêmes, entre lesquels on peut retrouver tous les intermédiaires. On peut voir en particulier que les acinis, avant de disparaître tout à fait, se condensent de façon à former des îlots de cellules, lesquelles, soumises à l'influence du processus régressif, disparaissent complètement. En outre, dans les lobules en pleine régression, les canaux excréteurs semblent le moins influencés et persistent encore longtemps après la disparition complète de leurs acinis; de telle sorte que les lobules, dont les alvéoles sont effacés, ne sont plus représentés que par un ou plusieurs canaux excréteurs, dont la dimension et la forme sont des plus variées. Cependant ils sont appelés à disparaître eux-mêmes après un temps plus ou moins long. Le lobule a alors disparu en sa totalité.

Les cellules épithéliales ont conservé, en certains endroits, leur forme cubique ou cylindrique, suivant l'espèce de prostate à laquelle elles appartiennent. L'épithélium est très bas et sa hauteur n'est plus représentée, pour la plupart du temps, que par celle des noyaux qui sont tassés à la base d'implantation de la cellule en une ou deux rangées, fort irrégulières du reste. Il disparaît par places et se confond avec le tissu conjonctif qui enserre le lobule glandulaire. Le protoplasme est amorphe ou granuleux; les limites cellulaires n'existent plus.

La paroi de la prostate du Cheval est le plus souvent lisse et ce n'est que sur les canaux du plus petit calibre qu'apparaissent les fossettes et les papilles décrites chez l'animal entier.

Il nous a semblé que dans les vastes espaces conjonctifs qui séparent les culs-de-sac encore reconnaissables et béants, il y avait des vestiges de culs-de-sac disparus, de telle sorte que l'atrophie de la glande ne consiste pas seulement dans l'amoindrissement et la dégénération de la plupart des tubes, mais peut aller pour certains groupes de tubes jusqu'à l'effacement complet. Le tissu conjonctif de nouvelle formation, qui remplace le tissu glandulaire, se colore en vert jaunâtre ou en vert clair par le vert-lumière, dans le procédé de *Benda*, et se présente sous un aspect aréolaire.

Animaux d'expérience. — 1° *Chiens.* — Les résultats, obtenus sur les Chiens opérés de différentes façons, nous paraissent pouvoir être classés en deux groupes.

Le premier n'est représenté que par une observation. Les tubes glandulaires, ressemblant à ceux des lobes latéraux de la prostate du Chien entier, au lieu d'être très spacieux, sont diminués de calibre, et surtout le protoplasme s'est chargé d'un grand nombre de granulations graisseuses qui paraissent d'ailleurs plus abondantes dans les tubes plus gros (canaux excréteurs), que dans les tubes plus petits (acinis glandulaires). Nous pensons, d'accord avec *Lésine* (27), que le premier indice de la régression glandulaire est donné par la dégénérescence graisseuse des éléments cellulaires, les tubes conservant pour un temps leur diamètre primitif, tandis que ce n'est qu'au bout d'un temps assez long que se produit l'atrophie vraie, avec réduction du calibre du tube et, plus tard, effacement de la lumière.

Dans le second groupe figurent sept observations qui ont montré un état beaucoup plus avancé de la régression des glandes prostatiques.

La prostate de ces Chiens (Pl. I, fig. 3) se décompose en un certain nombre de lobules glandulaires, qui, au lieu d'être uniformément constitués par des acinis d'égale importance comme dans la partie antérieure de la prostate du Chien entier. montrent que les acinis ne se sont maintenus avec le caractère qu'ils offraient dans le Chien normal que dans certains lobules. Dans d'autres par contre, ils sont très atrophiés; leur lumière a complètement disparu, et dans quelques lobules même ils ne sont plus représentés

que par quelques vestiges, sous la forme de tractus cellulaires, serrés dans un tissu conjonctif dense.

Nous voyons donc, ici comme ailleurs, que l'involution glandulaire ne s'est pas faite *pari passu* sur tous les organites lobulaires de la glande; mais quelques lobules ont été profondément affectés, tandis que les autres sont demeurés indemnes. D'ailleurs, à ce stade, on n'observe plus aucun indice de dégénérescence, et la cellule glandulaire est purement et simplement réduite, atrophiée au sens propre du mot. Ce résultat histologique vient corroborer le résultat macroscopique, puisque nous avons dit que la glande ne présente pas de diminution macroscopique.

Il nous a semblé aussi que les deux bords d'un conduit glandulaire ou d'un acinus peuvent parfois se rapprocher, se toucher et se souder finalement. Leur épithélium disparaît ou ne limite plus que de simples fentes, qui seules témoignent de la direction et de la disposition de la glande. Ainsi donc, il n'y aurait pas seulement substitution du tissu conjonctif à l'élément glandulaire, mais une vraie disparition de celui-ci, sans augmentation de celui-là, ou si augmentation il y a, elle n'est pas dans les mêmes proportions que l'atrophie glandulaire. La glande diminuerait donc de volume, en élargissant le canal de l'urètre, puisque la capsule fibreuse, dont est enveloppée la prostate de cet animal, ne cède pas. D'autre part, des cavités peuvent se former aux dépens de la disparition de l'épithélium, par défaut d'accolement des parois et par défaut de prolifération du tissu conjonctif.

Nous n'avons jamais constaté de figures mitotiques; par conséquent, l'augmentation considérable du tissu conjonctif ne peut pas être rapportée à une prolifération de ce tissu. *Lésine* (27) n'a pas observé non plus de mitoses au cours de la régression prostatique, consécutive à la castration.

2° *Cobaye.* — Le Cobaye, qui servira de type à notre description, est un animal pesant 525 gr., sacrifié 97 jours après l'opération et répondant au n° 6 des résumés de nos protocoles, parmi la série injectée.

Ce Cobaye offre une transformation très profonde des canaux. Les papilles sont très rares et celles qui existent sont très affaissées. La lumière est remplie de grains safranophiles. Les tubes sont adossés deux par deux ou davantage (planche II, fig. 5). L'épithélium est d'épaisseur très inégale. Dans les endroits épaissis,

qui sont souvent encore soulevés en manière de papilles, les noyaux sont en voie de multiplication et se disposent en plusieurs rangées irrégulières.

Une fois nous avons vu une image qui pourrait, par sa régularité, représenter le processus typique. Il s'agissait de colonnes cellulaires formées par division répétée d'un noyau primaire, les noyaux-fils se plaçant les uns à la suite des autres d'une façon radiée (planche II, fig. 1 et 2). Cette image est exceptionnelle, mais semble typique. (Nous avons observé la même disposition également chez un Bœuf; la différence consistait dans le nombre des noyaux, lesquels, au lieu d'être de huit à dix par colonne, n'étaient qu'au nombre de trois ou quatre.) Les aspects habituels que l'on observe, consistant dans des groupes confus de ces noyaux, doivent tenir à des déplacements secondaires qu'auraient éprouvés, pour des raisons quelconques, les colonnes régulières de noyaux. Parmi ces nombreux noyaux, il y en a qui sont en pleine dégénérescence. Le processus de division nucléaire est direct; mais il n'y a pas de plan de clivage bien régulier. La division nucléaire ne paraît pas être suivie de division cellulaire, de sorte que les noyaux paraissent être contenus dans une masse symplastique.

En suivant la paroi d'un tube, depuis un endroit épaissi jusqu'à une partie amincie, on constate que les noyaux glissent les uns sur les autres, formant trois ou quatre strates irrégulières de noyaux. En même temps que les noyaux s'aplatissent, leur structure se condense et ils devieunent plus colorables. Dans les endroits les plus minces, les noyaux se disposent en une seule rangée, formant une bordure très étroite. A mesure que l'épithélium s'amincit, sa limite d'avec le conjonctif devient moins nette et finit par se confondre avec lui.

Ces phénomènes se résument en trois stades :

1° Multiplication directe des noyaux (pl. II, fig. 1);

2° Glissement des noyaux (pl. II, fig. 1, côté gauche) et

3° Réduction de la paroi en une seule couche nucléaire (pl. II, fig. 2).

Nous avons cherché à comprendre la genèse du premier stade lui-même. Pour cela nous avons comparé ce Cobaye à un Cobaye normal. A un faible grossissement, il y a une très grande différence entre Cobaye normal et Cobaye opéré. Tandis que, chez le premier, les papilles sont multiples et très hautes, chez le second elles sont

très réduites et en très petit nombre, et la paroi du tube est à peu près lisse.

En examinant les papilles et les fossettes interpapillaires, on constate une différence dans la constitution de l'épithélium. Dans les fossettes, il est représenté par des cellules cylindriques, claires; les noyaux sont faiblement colorés, le protoplasme est peu teinté, n'ayant pas pris le vert-lumière. Sur les papilles, les noyaux sont très serrés, la coloration du protoplasme est plus sombre. Au sommet même de la papille, les noyaux sont excessivement tassés, formant une espèce de nid nucléaire. Ils sont en même temps d'une coloration rouge, très intense. Leur forme est en massue, à grosse extrémité tournée vers la lumière de la glande.

Le Cobaye normal offrait déjà une multiplication nucléaire très active au sommet des papilles; mais cette multiplication est encore plus marquée chez certains Cobayes opérés.

Les mensurations des canaux, n'étant pas possibles parce que les canaux glandulaires ne présentent pas de dimensions fixes chez l'animal normal en général, n'ont pas été faites. La lumière de la glande paraît très agrandie chez les Cobayes opérés, et nous serions tout disposé à penser à un déplissement des papilles, se faisant concurremment avec une diminution de hauteur de l'épithélium.

Le produit de sécrétion qui remplit les tubes de ces prostates est safranophile. Il se présente sous forme de boules, qui ont de grandes tendances à s'agglutiner, ou bien sous celle de filaments moniliformes. La substance safranophile paraît être un résidu concret et figuré d'un produit de sécrétion, renfermant en outre une substance claire safranophobe. Quant à l'origine de la substance safranophile, la participation des noyaux à la formation des produits de sécrétion paraît être à rejeter. Dans d'autres cas, le produit accumulé dans le tube, au lieu de prendre avec élection la safranine, se colore par le vert-lumière. Le protoplasme cellulaire, considéré au point de vue de la qualité de son produit de sécrétion, a donc la propriété de fournir une substance tantôt rouge, tantôt verte, dans le procédé de coloration que nous avons employé. Nous avons remarqué, en outre, que là où l'épithélium était le plus affaissé, où il était le plus altéré, cette sécrétion safranophile était en plus grande abondance, tandis qu'elle manquait totalement là où l'épithélium était conservé. Cette disposition nous avait frappé et nous nous sommes demandé d'où cette substance safranophile pouvait

bien provenir. En examinant les préparations avec beaucoup d'attention, nous avons remarqué un certain nombre de « cellules protoplasmatiques » très colorées en rouge et nous pensons qu'elles pourraient directement, par leur substance, contribuer à la formation de ces boules. Cette manière de voir semble confirmée par *Stilling* (37), qui a observé aussi ces boules et les attribue à des transformations particulières du protoplasme de l'épithélium en voie de disparition.

Considérations sur le Mécanisme de l'atrophie de la prostate.

Plusieurs hypothèses ont déjà été émises pour expliquer le mécanisme de l'atrophie de la prostate après opération sur le testicule.

Pour les uns, c'est la dystrophie, ce sont des troubles trophiques qui seraient la cause de cette atrophie; pour les autres, elle tiendrait à la communauté des centres trophiques du testicule et de la prostate; pour une dernière catégorie enfin, il faut invoquer la loi physiologique qui régit le sort des glandes en général et leurs annexes, lorsqu'on extirpe une glande ou qu'on lie tout simplement son conduit excréteur.

Tous les auteurs ont constaté qu'après la castration, l'atrophie de la prostate est la règle. Pour expliquer cette diminution du volume de la glande, on a invoqué des troubles trophiques (*Isnardi* (21), *Alessandri*, *Prjewalski*, *Bazy et Escat et Chailloux* (2). — D'autres ont supposé que les centres trophiques du testicule et de la prostate se trouvent en dépendance directe; que lorsqu'on enlève le testicule on porte atteinte du même coup à son centre trophique, et qu'alors le centre trophique de la prostate qui est sous l'influence directe de celui du testicule, frappé à son tour comme par réflexion, agirait par contre-coup et produirait l'atrophie de la prostate (*Touillon*) (39). — Pour *Launois* (25), *Vautrin* (40), c'est une grande loi physiologique qui serait applicable ici; elle veut que lorsqu'une glande est extirpée, les organes glandulaires annexés à son conduit excréteur s'atrophient.

Mais, pour supprimer une glande physiologiquement, il n'est pas nécessaire de l'enlever matériellement, il suffit de l'annihiler fonctionnellement. Pour ce faire, on pratique en physiologie une

section ou une ligature sur le conduit excréteur de la glande principale, et on ne tarde pas à constater l'atrophie des glandes annexées à ce conduit. Donc il en serait de même pour la prostate qui est une des annexes de la glande génitale mâle; et la vasectomie ou la ligature du canal déférent produirait ici le résultat cherché.

A la suite de la vasectomie cependant, la diminution de volume de la prostate est très inconstante et les résultats cliniques et expérimentaux sont des plus incertains : tantôt heureux, tantôt malheureux. Comment expliquer ces résultats contradictoires? Voilà une glande, le testicule, qui ne fonctionne pas, au sens où l'on entend habituellement le fonctionnement de la glande génitale mâle, et cependant, l'atrophie de la prostate, son annexe, ne s'en suit pas toujours! C'est alors qu'on a invoqué l'influence nerveuse et émis l'hypothèse des troubles trophiques. Pour prouver que la dystrophie est la cause essentielle de l'atrophie, *Prjewalski* a fait des expériences sur des Chiens et il est arrivé à produire la diminution du testicule et de la prostate, en sectionnant les nerfs du plexus spermatique. *Isnardi* (21) et *Alessandri* conseillent, tout en pratiquant la castration physiologique, de sectionner le plus qu'on pourra de nerfs, pour obtenir « sûrement » l'atrophie de la prostate. *Bazy et Escat et Chailloux* (2) partagent et soutiennent la même opinion. Quant à *Touillon* (39), l'influence des centres trophiques est pour lui la cause unique, qui soit capable d'amener l'atrophie.

Nous venons de résumer les hypothèses qui ont été imaginées pour ce qui concerne la castration et la vasectomie. Envisageons le cas de l'injection sclérogène. Dans cette opération, nous l'avons déjà dit, une simple piqûre est seulement faite dans l'épididyme, et nos expériences nous ont montré que l'atrophie du testicule et de celle de la prostate s'en suivent aussi rapidement et aussi sûrement qu'après la castration.

Quelle hypothèse admettre pour expliquer le mécanisme de la diminution de volume dans ce cas? Évidemment, les hypothèses de la dystrophie et des centres trophiques sont insuffisantes, car c'est une opération des plus conservatrices, où aucun filet nerveux n'est coupé. On pourrait objecter que la piqûre peut intéresser quelques filets nerveux, mais nous sommes convaincu qu'il y a ici plus que l'effet d'une simple piqûre. Une deuxième objection pourrait

également surgir dans l'esprit, c'est que l'injection sclérogène, faite dans l'épididyme, sclérose cet organe et, par conséquent, détruit tous les nerfs qui s'y trouvaient. Cette objection, pour sérieuse qu'elle paraisse, est passible des remarques suivantes : lorsqu'on pratique la vasectomie, on coupe certainement tous les nerfs qui se trouvaient dans le cordon spermatique; en outre, la plaie est assez vaste et les délabrements assez considérables pour que, sinon tous, au moins une grande partie des nerfs situés autour du canal déférent soient sectionnés; et pourtant la régression de la prostate non seulement est loin d'être rapide, mais parfois peut complètement faire défaut. Comment comprendre les insuccès de cette opération? Il ne suffit pas, pour obtenir l'atrophie de la prostate, de lier ou réséquer le conduit testiculaire; il faut encore que le testicule dégénère et régresse. Or, la régression du testicule ne se produit après la vasectomie qu'extrêmement lentement, et quelquefois il faut un temps très long pour obtenir une diminution appréciable à l'œil nu. D'autre part, un testicule qui est séparé de son canal excréteur, qui ne déverse, par conséquent, pas de spermatozoïdes au dehors, continue à fonctionner comme glande de la sécrétion interne. Or, cette sécrétion interne, suivant l'observation de *Godard* (19), rapportée ci-après, se présente comme facteur suffisant pour entretenir la vie physiologique de la prostate, donc son volume premier. « L'homme cryptorchide dont les deux testicules ne sécrètent pas de spermatozoïdes, est apte au coït et éjacule de la semence, tandis que l'homme privé congénitalement des deux testicules... peut à peine entrer en érection et ne perd jamais une goutte de sperme. » (*Godard*) (15, *d*). Nous ne voulons pas revenir sur l'explication de ces faits, explication que nous avons présentée ailleurs.

Il est bien entendu que nous ne nions pas l'action dystrophique des nerfs, dans les opérations où ceux-ci sont intéressés; et nous l'admettons d'autant plus volontiers que nous en avons la preuve par les expériences de *Prjewalski*; mais c'est qu'elle n'est pas la seule cause et la cause indispensable de l'atrophie, et si quelquefois elle occupe le premier rang, comme dans la section seule des nerfs, elle est, pour la plupart du temps, reléguée tout à fait à l'arrière-plan, et son action est masquée par celle d'une autre influence qu'il nous reste à examiner.

C'est dans la loi physiologique qui régit les glandes que nous

comptons trouver l'explication que nous cherchons pour le mécanisme de la régression prostatique après injection sclérogène, comme *Launois* (25) et *Vautrin* (40) l'y ont cherchée et, croyons-nous, trouvée pour la castration et la vasectomie.

Que se passe-t-il, en effet, après une injection sclérogène dans l'épididyme? Nous pensons que le liquide caustique, mis en contact avec les tissus constitutifs de l'organe, produit une eschare, puis une inflammation et la prolifération du tissu conjonctif. Le liquide sclérose, par conséquent, l'endroit intéressé; et il se forme un noyau fibreux aux dépens des parties lésées. Ce noyau oblitère la lumière du canal épididymaire, et le testicule se trouve ainsi par suite dans les mêmes conditions qu'après la vasectomie. Mais le processus scléreux suit très rapidement son cours et ne tarde pas à gagner le testicule et à s'emparer des tubes séminifères. En quelque temps, la glande se trouve ainsi entièrement sclérosée, l'élément glandulaire annihilé et une petite masse fibreuse, fortement rétractée, remplace l'organe. Nous nous trouvons, de la sorte, dans des conditions absolument semblables à celles qui suivent la castration et nous voulons croire d'autant plus à cette assimilation, que les résultats que l'injection sclérogène nous a donnés, dans notre expérimentation, étaient les mêmes que pour la castration. Donc pour nous, l'influence dystrophique n'est ni la seule, ni nécessairement la principale des causes de l'atrophie de la prostate.

Nous voulons même aller plus loin et établir une certaine autonomie entre cette action nerveuse et l'influence de la suppression du canal excréteur. Cela découle des expériences mêmes de *Prjewalski*, et des nôtres, pour l'injection sclérogène. En effet, voilà un Chien, par exemple, auquel on aurait sectionné tous les nerfs de Cowper; la prostate de ce Chien, nous assure *Prjewalski*, s'atrophiera. D'autre part, voici un autre Chien, auquel une injection sclérogène aurait été faite dans l'épididyme; nos expériences nous autorisent à affirmer que sa prostate s'atrophiera également. Mais, tandis que, dans le premier cas, le conduit excréteur du testicule était resté intact, la glande continuait à fonctionner normalement, physiologiquement, si sa prostate s'atrophie, l'atrophie doit certainement trouver son explication dans l'action dystrophique des nerfs et non dans la loi physiologique des glandes; dans le second cas, pour des raisons que nous avons mentionnées plus haut, l'atrophie prostatique ne peut pas être expliquée par l'action dys-

trophique des nerfs. Cette diminution est du ressort de la loi physiologique des glandes. Voilà donc deux cas qui nous représentent deux types extrêmes. Dans le premier, c'est l'action dystrophique des nerfs qui est la cause principale de la diminution de la prostate, tandis que, dans le second, la cause essentielle siège dans la loi physiologique des glandes. Entre ces deux types, trouvent à la fois place tous les intermédiaires, dont l'atrophie dépend des deux causes principales énoncées plus haut, combinées différemment, de sorte que l'une peut masquer plus ou moins l'action de l'autre. Il fallait que des expériences fussent faites, par la section seule des nerfs et par l'injection sclérogène intra-épididymaire, pour dissocier chaque cause.

Nous venons, à propos des résultats de nos opérations, d'exposer et de discuter, d'une manière suffisante, croyons-nous, les influences générales de la dystrophie nerveuse et de l'action du centre trophique; mais nous n'avons fait que signaler la troisième cause, qui relève de cette loi physiologique des glandes, que l'on peut formuler, dans ce cas particulier : *dépendance des glandes sexuelles accessoires vis-à-vis de la glande génitale*, et dont nous allons présenter un exposé en partie emprunté à *Disselhorst* (14).

On sait, depuis longtemps déjà, que le développement des glandes accessoires de l'appareil génital dépend de la glande germinative. La castration a montré les effets de cette dépendance. Dans aucun des organes génitaux accessoires la relation avec la glande principale n'est aussi nettement exprimée que pour la prostate, comme le prouvent les recherches de *Grüber* (19), de *Bilharz* (3), de *Godard* (15 *g*), de *Pélican* (33). *Velpeau* avait remarqué d'autre part la régression que subit le myôme utérin après l'oophorectomie. C'est guidés par ces données, que *Ramm* et d'autres furent conduits à pratiquer la castration pour s'opposer à l'hypertrophie prostatique. Les études faites sur les animaux, castrés depuis fort longtemps (animaux domestiques), ont prouvé le bien fondé de cette question. Parmi les recherches expérimentales sur les animaux, nous mentionnerons celles de *Launois* (25), faites au laboratoire de *Guyon*, de *Kirby*, entreprises sous la direction de *White* (43), de *Lesine* (27), de *Bazy*, *Escat et Chailloux* (9), qui ont toutes démontré que la prostate s'atrophie après la castration. Les recherches de *Hunter* et de *Owen* sur l'appareil génital du Hérisson et celles surtout de *Griffiths* (18) sur l'appareil génital de la Taupe,

ont prouvé une fois de plus et d'une façon indubitable cette relation. En examinant les organes génitaux de la Taupe en automne, en hiver et au printemps, ce dernier auteur trouve des différences essentielles qui caractérisent l'état d'inactivité, l'état préparatoire et l'état d'activité des testicules et de la prostate.

Mais, de ce que nous n'avons parlé jusqu'à présent que des relations qui existent entre les testicules et la prostate, il ne faut pas croire que celle-ci soit seule à subir l'influence de la glande génitale. Tous les organes annexes s'en ressentent. Si nous n'avons envisagé que la prostate, c'est parce qu'elle nous intéresse seule, à cause du grand rôle que joue l'hypertrophie de la prostate en clinique chirurgicale.

Dans nos expériences, outre l'atrophie de la prostate, que nous avons constatée, non seulement après la castration, mais aussi après la vasectomie et l'injection sclérogène, en un mot, après toute opération portant sur le testicule et son conduit, nous avons remarqué aussi celle des vésicules séminales, des canaux déférents et probablement aussi celle des glandes de Cowper, dont nous ne nous sommes pas occupé au cours de nos recherches. Nous avons examiné plusieurs fois les vésicules séminales du Cobaye, du Bœuf, du Verrat, du Bélier, et nous avons constaté que l'organe rétrocède comme la prostate après une opération intéressant le testicule ou son conduit. Nous laissons à d'autres l'étude détaillée de la régression de ces glandes.

Tout le monde est d'accord sur l'atrophie que subissent les organes annexes après leur séparation de la glande principale, le testicule.

Chez les Cryptorchides, nous l'avons dit à un autre endroit, la prostate ne se développe pas. En outre, si l'on castre un animal, si on lui supprime le testicule d'une façon quelconque, la prostate ne se développe pas non plus, ou, si elle est développée, régresse. Donc, disons-le une fois de plus, la prostate dépend directement du testicule. Renversons maintenant la proposition et nous obtiendrons que si le testicule se développe, la prostate se développe aussi; que si la prostate cesse de fonctionner, c'est parce que les testicules ne fonctionnent plus et que si la prostate régresse, c'est parce que les testicules ont régressé également ou ont disparu. Mais alors, comment expliquer les cas où le testicule est énorme tandis que la prostate est très petite? D'après ce qui précède, le

développement de la prostate devrait être proportionnel à celui du testicule; et pourtant, en réalité, nous voyons que cette idée ne se justifie pas et que cette proportion, à laquelle nous étions en droit de nous attendre, n'est pas gardée. Quelques auteurs ont cherché à expliquer ce fait et se sont faits les fervents défenseurs de l'idée que les animaux à gros testicules sont pourvus de petites prostates. *Disselhorts* (10) et *Bazy, Escat et Chailloux* (2), pour donner plus de vraisemblance à cette hypothèse, vont beaucoup plus loin et affirment que là où les testicules sont très gros, la prostate, dont les fonctions sont remplacées par le testicule, peut disparaître. Ils citent le Bélier, comme animal à gros testicules et sans prostate. Nous avons, lorsque nous parlions de l'anatomie de la prostate de cet animal, démontré erronée cette idée. Le testicule, d'après ces auteurs, aurait usurpé les fonctions de la prostate ; celle-ci devenant inutile, disparaît. Cette hypothèse, comme on le voit, est des plus ingénieuses; mais pour qu'elle fût vraie, elle devrait pouvoir s'appliquer à tous les cas. Or il n'en est rien, et nous ne saurions accepter que le plus ou moins grand développement du testicule se fait dans tous les cas au détriment de la prostate.

Si, pour donner des preuves à l'appui de l'hypothèse que nous avons exposée plus haut, les auteurs nous donnent, comme exemples les testicules du Verrat, du Bélier, du Taureau, du Cheval, etc., qui sont réellement énormes par rapport à la prostate, nous pourrons, de notre côté, indiquer des animaux où, malgré la grande taille du testicule par rapport à celle de l'animal, la prostate, elle aussi, a atteint un développement respectable.

En prenant un Cobaye moyen de 600 gr., par exemple, et en comparant son testicule à la taille de l'animal, la glande est énorme, puisqu'elle peut mesurer jusqu'à 35 à 40 mm. sur 30 mm. ; par conséquent, nous devrions, *a priori*, trouver une prostate des plus rudimentaires. Il n'en est rien. La prostate du Cobaye, malgré le grand volume du testicule, est très bien développée et elle peut être le double du volume du testicule. Nous pourrions en dire autant des relations de volume entre la prostate et les testicules du Chien, du Chat et de l'Homme lui-même.

Tout en étant partisan de la dépendance étroite qui existe entre ces organes, nous croyons donc que leur volume ne peut pas servir de base à une loi générale. La suppression du testicule entraînant celle de la prostate, nous ne voyons pas très bien pourquoi le

développement exagéré du premier supprimerait la dernière. Il nous semble que, logiquement, nous devrions trouver, avec un gros testicule, une grosse prostate, si une loi devait régir leur volume. Nous ne pouvons par conséquent pas admettre les conclusions de ces auteurs, conclusions que nous considérons comme inexactes et comportant beaucoup trop d'exceptions. Nous croyons qu'il n'est pas possible de poser de règles à cet égard, le volume du testicule et celui de la prostate étant, suivant l'espèce animale, des plus variés.

Avant de finir ce chapitre, nous tenons à dire quelques mots concernant l'atrophie du testicule après la vasectomie et l'injection sclérogène.

Certains auteurs prétendent que la vasectomie n'amène pas la diminution du testicule. Voici ce qu'en disent quelques-uns. Quant à la vasectomie, « nous ne nous en sommes pas occupés par cette raison que les traitements qui ont de l'influence directe sur l'hypertrophie de la prostate et aussi sur la miction sont seulement ceux qui ont pour l'effet d'atrophier le testicule et de le supprimer comme organe de la sécrétion interne et externe ».

« Or nous savons depuis longtemps que la section et la résection du canal déférent n'ont aucune influence sur le testicule et par conséquent ne peuvent en avoir sur la prostate. » Bazy et Escat et Chailloux (2).

Cette allégation ne s'accorde pas avec ce que nous avons observé nous-même dans nos expériences. Nous nous rappelons, entre autres, la diminution que présentèrent les testicules du Chien n° 3 (*vasectomie*) de nos protocoles; l'atrophie y était des plus frappantes. Du reste, nous ne sommes ni le premier, ni le seul qui ayons constaté la diminution des testicules après la vasectomie : beaucoup d'auteurs ont signalé le fait. *Bouin* (3 *bis*), qui a étudié l'involution du testicule après diverses opérations, entre autres la résection et la ligature du canal déférent, signale également le fait. Il a également pratiqué l'injection sclérogène chez le Cobaye, pour obtenir la régression testiculaire, et voici ce qu'il a constaté : « Ces testicules ont été examinés 4, 6, 10, 17 jours après l'expérience. 4 et 6 jours après l'injection d'une gouttelette de liquide sclérogène dans le parenchyme de cette organe, le testicule est ramolli et déjà plus petit que le testicule du côté opposé. L'épididyme, quoique très vascularisé, est rétracté fortement. Tous les tubes séminaux

montrent de profondes altérations dans les cellules séminales qu'ils renferment; un certain nombre de ces cellules, en pleine dégénérescence, sont rassemblées en paquets informes au milieu de la lumière du canalicule. 10 jours après l'injection, l'épididyme se présente sous la forme d'une petite masse fibreuse; les tubes testiculaires ne renferment plus que des cellules de Sertoli, avec quelques spermatogonies et quelques spermatocytes; la plupart des spermatides ont disparu, ainsi que les spermatozoïdes. 17 jours après l'injection, le testicule présente la taille d'un petit pois; l'épididyme est à peine visible sous la forme d'une petite masse adjacente au testicule. Les tubes séminaux sont considérablement diminués de diamètre; la plupart ne montrent plus à leur surface interne qu'une rangée de cellules de Sertoli en voie de multiplication directe active; normalement au nombre de 15 ou 20, on peut dans ce cas en compter 30 ou 40. Parmi ces éléments on constate de loin en loin quelques spermatozoïdes. »

« L'atrophie de la glande étant aussi considérable une vingtaine de jours après l'injection que celle que l'on observe 2 ou 3 mois après la résection partielle des canaux déférents, l'injection sclérogène dans l'épididyme a donc pour conséquence la disparition massive et rapide de toutes les cellules de la lignée séminale. »

L'atrophie testiculaire se produit donc après l'injection, comme elle existe après la vasectomie; seulement elle est de 3 à 5 fois plus rapide que celle qui succède à la vasectomie. Nous avons observé la même promptitude et la même sûreté dans les effets de l'injection, pour la prostate que pour le testicule.

Conclusions.

1° — La dépendance de la prostate à l'égard du testicule, dont l'état d'intégrité et le bon fonctionnement sont nécessaires à la conservation de la prostate, est établie par les diverses opérations, portant sur le testicule ou son produit.

2° — L'atrophie de la prostate n'est pas forcément constatable macroscopiquement, c'est-à-dire, par l'observation anatomique ou clinique. Mais elle doit toujours, pour être vraie, se constater microscopiquement.

3° — Elle se traduit histologiquement par les phénomènes principaux suivants :

a) A un faible degré d'atrophie, modification du tube glandulaire et, par exemple, effacement de leurs papilles; dégénérescence graisseuse des cellules, multiplication amitotique des noyaux, réduction de la hauteur de l'épithélium;

b) A un degré plus avancé de régression, effacement des acinis glandulaires et augmentation du tissu fibro-musculaire, rétrécissement des canaux excréteurs, parfois disparition complète d'un lobule glandulaire.

4° — La castration donne d'excellents résultats dans l'hypertrophie prostatique. Sur 1 Homme, 4 Bœufs, 3 Porcs, 3 Chevaux et 2 Moutons, l'atrophie était très marquée. Sur 8 Cobayes, 5 présentent des prostates très altérées; chez les 3 autres, les prostates sont restées normales.

5° — La vasectomie donne des résultats très vagues et incertains. Sur 3 Chiens vasectomiés, un présente une prostate très atrophiée, un autre est resté normal et le troisième est à peine impressionné. Sur 7 Cobayes, 4 présentent une atrophie appréciable.

6° — L'injection sclérogène donne des résultats très satisfaisants et presque aussi beaux que ceux de la castration. Sur 2 Chiens injectés, l'un est resté indemne, l'autre présente une atrophie très appréciable. Sur 8 Cobayes, 5 sont manifestement atrophiés, un est impressionné très faiblement, et les deux autres sont restés sans aucune altération appréciable, ni à la vue, ni au microscope.

Index Bibliographique.

1. Albarran. — Castration dans l'hypertrophie de la prostate (*Ann. des mal. des org. gén.-urinaires*, 1895, Paris).
2. Bazy, Escat et Chailloux. — De la castration dans l'hypertrophie de la prostate (*Arch. des sciences méd.*, Paris, 1896 et 1897).
3. Bilharz. — Anatomie de l'appareil génital de deux eunuques d'Ethiopie, Berlin, 1895 (Launois, *l. c.*).

3 *bis*. Bouin. — Phénomènes cytologiques anormaux dans l'histogénèse et l'atrophie expérimentale du tube séminifère. Thèse de Nancy, 1897.

4. Carlier. — Des opérations qui se pratiquent sur le testicule et ses annexes contre l'hypertrophie de la prostate. Rapport au Congrès d'*Urologie* de Paris, octobre 1897.
6. Casper. — Experimentelle Untersuchungen über die Prostata, cité d'après la *Gazette hebdomadaire*, n° 87, 1897.
7. Chauveau. — *Traité d'anatomie comparée des animaux*, 1879.
8. Civiale. — *Traité pratique des org. gén.-urin.*, t. II (Launois, *l. c.*).
9. Cornil et Ranvier. — *Éléments d'histologie pathologique*, p. 672.

10. Disselhorst. — Die accessorischen Geschlechtsdrüsen der Wirbeltiere, mit besonderer Berücksichtigung des Menschen, 1897. Wiesbaden. Bergmann.
11. De Drézigué. — Traitement de l'hypertrophie prostatique par la résection des canaux déférents. *Écho Méd. de Lyon,* 1897, n° 3.
12. Ellenberger. — Vergleichende Histologie der Haussäugethiere, p. 291.
13. Floderus. — Recherches cliniques sur les relations qui existent entre la prostate et les testicules (cité d'après la *Sem. méd.*, n° 55, 1897).
14. Gley. — *L'année biologique,* Paris, 1896, t. I.
15. Godard. — *a.*) Recherches sur les Monorchides et les Cryptorchides, Paris, 1856. — *b.*) Études sur la Monorchidie et la Cryptorchidie chez l'homme, 1857. — *c.*) Mémoires de la Société de Biologie, 1856 et 1857. — *d.*) Études sur l'absence congénitale du testicule. Thèse Paris, 1858. — *e.*) Société de biologie, 1859. — *f.*) Recherches tératologiques sur l'appareil séminal, 1860. — *g.*) Égypte et Palestine. Observat. Méd. et Scientif., 1862 (Launois, *l. c.*).
16. Gravin. — A case of castration for hypertrophied Prostate (Cité d'après les *Ann. des mal. des org. gén.-urin.*, Paris, 1895).
17. Gross. — *Revue médicale de l'Est*, 1896.
18. Griffiths. — *a.*) Observations on the functions of the prostate gland in man and the lower animals, *Journal of Anat. and Physiol.*, XXIV. — *b.*) Observations on the anatomy of the prostate, *Journ. of Anat. and Physiol.*., XXIII.
19. Grüber. — *Müller's Archiv*, 1847, p. 469 (Launois, *l. c.*).
20. Guyon. — Congrès de chirurgie de Paris, 21 oct. 1895 (Lacoste, *l. c.*).
21. Isnardi. — Heilung der Hypertrophie der Prostata mittels Durschschneidung und Ligature des Samenstranges. *Centralb. f. Chir.*, 1895, n° 25.
22. Iversen. — Prostatas normale Anatomi. *Nord. med. Arkiv*, Bd VI.
23. Lacoste. — De la résection des canaux déférents pour la cure de l'hypertrophie prostatique et de ses conséquences. Thèse de Toulouse, 1896.
24. Langerhans. — Über die accessorischen Drüsen der Geschlechtorgane. *Virchow's Archiv*, Bd LXI, 1875.
25. Launois. — *a.*) De l'atrophie de la prostate. De la castration dans l'hypertrophie de la prostate. *Ann. des mal. des org. gén.-ur.*, 1894. — *b.*) De l'appareil urinaire des vieillards.
26. Leydig. — *Traité d'histologie de l'homme et des animaux* (traduit de l'allemand, 1866, Lahillonne).
27. Lézine. — Changement que présente la glande prostate chez les animaux après castration (*Med. Obozr.*, t. XLVI, 14, 1896).
28. Lode. — *Sitz. der Akad. d. Wiss. Wien*, 1897.
29. Mears. — *The New-York Med. Journ.*, 1895 (Lacoste, *l. c.*).
30. Motz. — Contribution à l'étude de la structure histologique de l'hypertrophie de la prostate. Thèse de Paris, 1896.
31. Nélaton. — Recherches sur l'altération sénile de la prostate (Motz, *l. c.*).
32. Pavone. — La recisione dei vasi deferenti in sostituzione alla castrazione nell'ipertrofia della prostata. *Il Policlinico*, 1er juin 1895.
33. Pelican. — Skopzenthum in Russland, 1875, S. 99 (Launois, *l. c.*).
34. Ramm. — (*a.* Hypertrophia prostate behandelt mit Kastration. *Centralb. f. Chir.* N° 35, 1893. — (*b.* Hypertrophia durch Kastration. *Centralb. f. Chir.*, 1894 (Launois, *l. c.*).
35. Régnault. — Étude sur l'évolution de la prostate chez le Chien et chez l'Homme. *Journ. de l'Anat. et de la Phys.*, 1892.
36. Rindfleisch. — *Traité d'histologie pathologique*, p. 649.
37. Stilling. — Beobachtungen über die Function des Prostata und über die Entstehung der prostatischen Concremente. *Virchow's Archiv*, Bd XCVIII.
38. Thompson. — *Traité des mal. des voies urinaires* (Motz, *l. c.*).
39. Touillon. — De la castration double dans l'hypertrophie de la prostate. Thèse de Paris, 1896.
40. Vautrin. — Du traitement moderne de l'hypertrophie de la prostate. *Ann. des mal. des org. gén.-urin.*, 1896.
41. Velpeau. — *Dictionnaire de Méd.* en 30 vol., p. 172, vol. 26.

42. Voillemier et Le Dentu. — *Traité des mal. des voies urin.*, vol. II, p. 62 (Motz, *l. c.*).
43. William White. — (*a.* The present position of the surgery of the hypertrophied prostate. *The British med. Journ.*, 9 sept. 1893 (Launois, *l. c.*). — (*b. Med. News*, 2 juin, 1894 (Lacoste, *l. c.*). — (*c. Union méd.*, 30 juin, 1894 (Launois, *l. c.*). — (*d. Bull. Méd.*, n° 11, 1896, p. 136 (Lacoste, *l. c.*).

Explication des planches III et IV.

Planche III.

Fig. 1. — Coupe de prostate de Verrat. On apprécie sur cette coupe l'étendue de l'élément glandulaire et celle des travées qui l'enserrent. L'épithélium est partout bien conservé et les noyaux, en une seule rangée, occupent la base cellulaire.

Fig. 2. — Coupe de prostate de Porc. On se rend un compte exact de la réduction qu'a subi l'élément glandulaire et de la richesse du tissu vasculo-conjonctif. Là où l'on aperçoit encore quelques restes des glandes d'autrefois, le tissu conjonctif se présente sous la forme d'une bande très forte et sombre. Le tissu qui entoure cette bande est au contraire d'aspect aréolaire et se colore en vert-pâle par le vert-lumière; nous l'avons considéré comme remplaçant les glandes disparues.

Fig. 3. — Coupe de la prostate de Chien castré. Le tissu conjonctif est très développé, le tissu glandulaire se fait rare; l'épithélium est plus ou moins bien conservé.

Fig. 4. — Coupe de prostate de Chien entier; si l'on compare les figures 3 et 4, la richesse en élément glandulaire est remarquable dans la figure 4; les lobules glandulaires y sont très rapprochés et adossés les uns contre les autres.

Fig. 5. — Coupe de prostate de Mouton. C'est encore la rareté des éléments glandulaires qui frappe l'œil. Une large lumière, appartenant à un canal excréteur, occupe une grande partie de la coupe. Dans cette lumière s'ouvrent des acinis glandulaires, dont le nombre est très limité.

Fig. 6. — Coupe de prostate de Bélier. Le contraste est des plus frappants entre cette image et celle de la figure précédente. Le tissu glandulaire, le tissu conjonctif, le bel épithélium, le nombre des acinis, tout est différent entre les deux figures.

Fig. 7. — Coupe de prostate de Taureau. Nous répéterons la même chose que pour les figures précédentes.

Fig. 8. — Coupe de prostate de Bœuf. Tissu conjonctif en grande quantité; élément glandulaire très réduit. Épithélium déchiqueté et très bas. La grande lumière, qui figure à la partie inférieure, est complètement isolée et manque absolument des acinis qui l'entourent en grand nombre à l'état normal.

Les dessins ont été faits avec l'oc. et l'obj. n° 3 de Reichert, projetés à l'aide de la chambre claire d'Abbe.

Planche IV.

Fig. 1. — Segment de l'épithélium d'un canal prostatique du Cobaye. Noyaux en multiplication directe, formant des piles de 8 à 10. Plusieurs noyaux en pleine dégénérescence. A droite, raréfaction, à gauche glissement des noyaux. A la partie supérieure, bordure conjonctive de l'épithélium. A la partie inférieure, en noir, sécrétion safranophile dans la lumière du canal glandulaire.

Fig. 2. — Cette figure est la continuation de la précédente. L'on y voit, à la partie supérieure, les noyaux en très grand désordre, après leur glissement effectué dans l'image de la figure 1. Plus bas, leur nombre diminue de plus en plus et ils ne sont plus représentés que par une rangée nucléaire, formant une étroite bordure épithéliale au canal.

Fig. 3. — Coupe de prostate de Bœuf où l'on voit trois lobules glandulaires. Les deux inférieurs sont en voie de dégénérescence; celui qui est à droite et en haut est absolument dégénéré, et sa lumière, qui est déjà cloisonnée, sera bientôt oblitérée par le tissu conjonctif ambiant.

Fig. 4. — Coupe de prostate de Cobaye où l'on voit, dans la lumière située en haut, l'épithélium disparaître et ne faire plus qu'un avec le tissu conjonctif. L'épithélium des autres canaux glandulaires ne présente rien de particulier.

Fig. 5. — Coupe de prostate de Cobaye; les canaux glandulaires vus à un très faible grossissement en petits groupes de deux, quatre ou davantage, à une certaine période de la dégénérescence de la glande.

Les figures 1, 2 et 3 ont été dessinées avec l'oc. compensateur de Reichert 8 et l'immersion homogène 2 mm. de Leitz; la figure 4, avec l'oc. et l'obj. 3 de Reichert; la fig. 5, avec l'oc. et l'objectif A étoilé de Zeiss. Les images, dans tous les cas, ont été projetées, avec la chambre d'Abbe, sur la table de travail.

CONTRIBUTION

A

L'HISTO-PHYSIOLOGIE DES ÉPONGES

Par Gustave LOISEL
Docteur en médecine et Docteur ès sciences.

(Planche V.)
(*Suite et fin* [1].)

DEUXIÈME PARTIE

Action des substances colorantes sur les éponges vivantes.

I. — Historique.

L'idée de faire absorber, par les éponges vivantes, certaines substances colorées ou colorantes, en vue de l'étude physiologique de ces animaux, remonte au commencement du siècle. A cette époque où la cellule n'était guère connue et où les savants discutaient surtout pour savoir si les éponges étaient des animaux ou des végétaux, ces expériences ne pouvaient servir qu'à l'étude des courants d'eau qui se font dans l'intimité même de ces organismes.

C'est à cette période que se rapportent les expériences de Robert Grant [2] et de Laurent [3], expériences sur lesquelles nous n'avons pas à nous arrêter. Ces auteurs constatent, tout simplement, en effet, que la craie, le charbon ou l'oxyde de fer, réduits en poudre, entrent par les pores des éponges et sont rejetés avec le courant d'eau qui sort des oscules.

1. Voir n° de janvier-février 1898.
2. R. Grant, Observ. and exper. on the structure and functions of the Sponges, *Edinburgh Philosophical Journ.*, 1825-1826. Traduit en partie dans *Ann. sc. nat.*, 1827, t. XI.
3. Laurent, Nouvelles recherches sur la Spongille. *Voyage autour du Monde sur la* Bonite (*Zoophytologie*), 1844.

Quelques années plus tard, Bowerbank étudie le mode de nutrition des éponges en mélangeant à l'eau, où elles vivent, des grains de carmin et d'indigo [1]. Il constate, au bout d'une demi-heure ou d'une heure, que les spongilles sont colorées très fortement en bleu par l'indigo; ces spongilles restent ainsi pendant douze à dix-huit heures, puis elles rejettent la substance colorante par leurs oscules. « Si l'on tue l'éponge, dit-il, p. 121, immédiatement après l'avoir ainsi nourrie, et si l'on examine les canaux et les cavités interstitielles, on trouve la surface du sarcode piquetée d'une grande quantité de molécules d'indigo. »

Tous les spongiologues qui sont venus à la suite de Bowerbank n'ont guère fait que répéter les mêmes expériences en employant les mêmes substances colorantes : le carmin et l'indigo; aussi les résultats obtenus par cette méthode semblaient-ils devoir toujours se limiter à l'absorption ou à la non-absorption de ces substances par les cellules des éponges.

C'est ainsi que Lieberkühn [2], Carter [3], Weltner [4], Hæckel [5], Lendenfeld [6] et Delage [7] voient les grains de carmin ou d'indigo être absorbés exclusivement par les cellules flagellées entodermiques.

Lieberkühn montre en même temps (loc. cit., p. 388) que des infusoires peuvent être ingérés et digérés par les cellules mésodermiques des spongilles. Mais ce sont seulement les recherches de Lendenfeld qui doivent nous arrêter ici, à cause de l'importance et de la nouveauté des expériences faites par ce savant.

Lendenfeld étudie d'abord, chez un grand nombre d'éponges marines, le mode d'absorption du carmin, de l'amidon et du lait. Toutes ces substances ne sont jamais absorbées, dit-il, que par les cellules flagellées; quand on en rencontre dans l'intérieur des cellules mésodermique, c'est que la surface du corps aurait été préalablement lésée.

1. J.-S. Bowerbank, *A monograph of the british Spongiadæ*, 1864, vol. I.
2. N. Lieberkühn, Beiträge zur Anatomie der Spongien. *Arch. f. Anat. u. Phys.*, 1857, p. 386.
3. H.-J. Carter, On the ultimate structure of Spongilla. *Annales and Magaz.*, 1857, t. XX, et 1871, t. VIII, p. 22.
4. W. Weltner, Der Bau des Süsswasserschwammes. *Blatt Aquar. Fr.*, p. 277-285.
5. E. Hæckel, *Die Kalkschwämne*, 1872, t. I, p. 372.
6. R. v. Lendenfeld, Esperimentelle Untersuchungen über die Physiologie der Spongien. *Zeits. f. w. Zool.*, 1889, t. XLVIII, p. 406. — Bemerkungen über Tictionsmittel für Spongien. *Zeits. f. w. zool.*, 1894, t. XI, p. 22-24.
7. Y. Delage, Embryogénie des Eponges. *Arch. zool. expér.*, 1892, t. X.

Ce sont donc les cellules entodermiques seules qui seraient chargées de l'absorption et même de la digestion des substances alimentaires. Ces cellules rejetteraient ensuite, dans les canaux, les matières inutiles provenant de la digestion des substances absorbées; elles seraient enfin les véritables agents de la respiration.

Les cellules flagellées, dont les fonctions seraient si complexes, ne paraissent pas faire de choix dans leurs aliments; elles pourraient même absorber des substances nuisibles si les pores ne s'opposaient à l'entrée de ces substances dans l'intérieur des canaux. C'est ce que démontrent un grand nombre d'expériences dans lesquelles Lendenfeld fait vivre des éponges en présence des poisons suivants : morphine, strychnine, digitaline, vératrine, curare et cocaïne (solutions allant de 1 p. 100 à 1 pour 15 000).

Ces deux ordres de substances (matières colorées et poisons) étaient placées, par Lendenfeld, en faible quantité, dans de l'eau de mer et maintenues en mouvement par un courant d'air constant. Les éponges vivantes étaient gardées, dans ces mélanges, pendant un temps variable de un quart d'heure à trente-six heures, puis fixées et conservées dans l'alcool. C'est ainsi que tous les exemplaires ont été inclus dans la paraffine et coupés en série avant d'être étudiés.

Lendenfeld termine son long mémoire en disant qu'aucune observation n'est venue confirmer les vues de Sollas et de Metchnikoff sur la transformation et l'émigration des cellules flagellées. Nous allons voir, en effet, que ces deux auteurs étaient arrivés, quelques années auparavant, à des conclusions différentes, mais auparavant, nous devons signaler l'opinion éclectique de Heider [1], qui se sert, pour ses expériences, d'encre de Chine et de carmin. Chez *Oscarella lobularis* et *Sycon raphanus*, ce zoologiste trouve que l'absorption du charbon et du carmin se fait surtout par les cellules à collerette des chambres vibratiles ou des canaux radiaires. Chez une *Reniera*, au contraire, ces mêmes substances ne font que traverser les plaques épithéliales de recouvrement et vont s'accumuler dans l'intérieur des éléments mésodermiques.

Tous les auteurs dont il nous reste à parler : Sollas, Metchnikoff, Bidder et Masterman, ont envisagé, non seulement le mode d'ab-

1. Karl Heider, Zur Metamorphose der Oscarella lobularis, *Arb. zool. Inst. Wien.*, 1886, p. 53.

sorption des substances colorantes, mais encore la manière dont les éponges se débarrassent des substances qu'elles ont absorbées.

Pour Sollas, que nous citons d'après Lendenfeld [1], les cellules épithéliales des éponges seraient bien les éléments chargés d'arrêter les substances nutritives, mais, aussitôt qu'elles seraient rassasiées, elles abandonneraient leur position superficielle pour s'enfoncer dans le mésoderme. Sollas ne fait pas d'expériences avec les substances colorantes; il observe seulement la capture des diatomées par les cellules des éponges. Nous devions cependant rapporter son opinion, car nous allons la voir confirmée par certains expérimentateurs dont nous allons parler maintenant.

Les *Studien spongiologische* de Metchnikoff [2] se terminent par tout un chapitre concernant les phénomènes d'absorption chez les éponges. L'auteur fait d'abord cette remarque (p. 372) « qu'on peut voir, au microscope, dans les cellules entodermiques comme dans les éléments transparents du mésoderme, des corps étrangers, tels que de la chlorophylle, des diatomées colorées, des grains de sable, des corps en forme de bâtonnets, etc. ». Un peu plus loin, p. 374, il dit avoir vu, chez de jeunes spongilles, des infusoirs être absorbés vivants et digérés en l'espace d'un quart d'heure.

Pour ce qui concerne l'absorption des substances colorantes par les éponges vivantes, Metchnikoff ne fait que répéter les expériences de Bowerbank, Carter, etc., en se servant exclusivement de carmin et d'indigo, mais il poursuit plus longuement ses expériences. Il voit très nettement les substances colorantes à l'intérieur des cellules mésodermiques, quelquefois même à l'exclusion des cellules flagellées de l'entoderme. Ces dernières chez *Halisarca Dujardini* pourraient du reste, dit-il, s'enfoncer dans les tissus après avoir perdu leur cil, et là se transformer en cellules digestives.

Sans revenir sur ce point particulier, Metchnikoff, dans sa *Pathologie comparée de l'inflammation* [3], confirme et étend ses premières recherches sur le rôle des cellules mésodermiques dans la nutrition des éponges. Il fait ingérer à de jeunes spongilles, issues des gemmules, des grains de tournesol bleu; il remarque que ces grains ne changent pas de couleur et il en conclut « que la digestion des spon-

1. *Loc. cit.*, p. 673.
2. *Zeits. f. wiss. Zool.*, 1879, t. XXXII.
3. Paris, 1892, p. 60.

gilles ne se fait pas dans un milieu acide. » Nous verrons, plus loin, que cette conclusion était peut-être un peu prématurée.

Les expériences qu'entreprend Bidder [1], avec le carmin d'indigo, ont surtout pour but de se rendre compte du mode d'excrétion des éponges. Ce zoologiste fait vivre des espèces appartenant aux genres *Ascetta*, *Ascaltis*, *Sycon* et *Leucandra*, dans de l'eau de mer saturée de carmin d'indigo (plus tard il employa des solutions diluées). Au bout de quelques heures, il remarque que les granules normalement présents dans certaines cellules sont remplacés, en grande partie, par des granules bleu sombre, alors que toutes les autres parties de l'éponge sont restées incolores. Ces cellules particulières seraient donc, conclut Bidder, des éléments chargés de rejeter l'indigo absorbé par les éponges. Il y aurait ainsi deux sortes de cellules excrétrices : d'abord des cellules ectodermiques ayant la forme de bouteilles (*flash-shaped*), puis de grandes cellules granuleuses à forme très irrégulière et que l'auteur nomme « cellules de Metchnikoff ». Ces derniers éléments seraient des choanocytes transformés qui auraient envoyé de longs prolongements dans toute l'épaisseur de l'éponge, de manière à relier ainsi les surfaces ectodermiques aux surfaces entodermiques. Ces cellules recueilleraient donc les produits de déchet des cellules digestives et les verseraient, d'un côté ou de l'autre, par le moyen d'ouvertures qui se feraient spontanément à l'extrémité de leurs prolongements. D'où cette hypothèse que formule Bidder : les pores efférents des éponges résulteraient de la destruction partielle des cellules excrétrices primitives.

Dans les choanocytes ordinaires, Bidder trouve d'autres granulations qui se colorent immédiatement, pendant la vie, avec le brun de Bismarck. Il considère que ce sont là des réserves nutritives accumulées par les cellules dans leur partie basale non nucléée, partie qui pourrait se détacher ensuite pour s'enfoncer dans le mésoderme.

Masterman [2] fait des expériences à peu près semblables sur

1. G. Bidder, Note on the excretion in Sponges, *Proc. Roy. soc. London*, 1892, t. LI, p. 474-484. — On the Flash-shaped Ectoderm and Spongoblasts in one of the keratosa, *id.*, 1893, t. LII, p. 134.

2. On the Nutrition and excretory Processes in Porifera, *Ann. and Magaz. of nat. hist.*, 1894, t. XIII, p. 485-496. — *Id.*, 1895, t. XIV, p. 48-49. — *Id.*, On some Points in the general morphology of the Metazoa..., *Zool. Anzeiger*, 1896, t. XIX, p. 190, 206, 225.

Grantia compressa. Mais, pour cet auteur, les choanocytes, après avoir absorbé le carmin, perdraient leur flagellum et s'enfonceraient entièrement dans les couches sous-jacentes où ils prendraient la forme d'éléments mésodermiques. Là, ces cellules, ainsi modifiées, pourraient digérer les substances nutritives absorbées, puis elles gagneraient la surface extérieure en charriant avec elles les produits inutiles de la digestion. Arrivées au niveau de l'ectoderme, ces *néphrocytes*, comme les appelle alors l'auteur, se désagrégeraient en mettant en liberté les excreta qu'elles renfermeraient. Dans l'idée de Masterman, il y aurait donc, au niveau des surfaces internes, un va-et-vient continuel entre les éléments ectodermiques et mésodermiques. Les premiers puiseraient, dans l'eau qui les baigne, les substances nutritives, puis elles émigreraient dans la profondeur du mésoderme pour digérer paisiblement ces substances. Certaines cellules mésodermiques, au contraire, se diviseraient continuellement pour fournir de nouveaux éléments jeunes qui viendraient prendre la place et la forme des choanocytes émigrés.

Ces idées, qui rappellent des faits déjà signalés par Sollas et Metchnikoff, comme on l'a vu plus haut, ont été combattues par plusieurs auteurs. Bidder [1], entre autres, pense que la migration des choanocytes peut bien avoir lieu, mais rarement et sous l'influence, par exemple, de certaines circonstances pathologiques telles que l'asphyxie.

Tels sont les seuls travaux que nous connaissions concernant l'action des substances colorantes sur les éponges vivantes.

Notre but en commençant les recherches qui font le sujet de ce mémoire n'avait pas été de reprendre tout simplement les expériences de nos devanciers, expériences qui ont presque toujours consisté, comme nous venons de le voir, à faire absorber, par les éponges, des substances colorées *insolubles*, ou, du moins, les parties solides de ces substances tenues en suspension dans l'eau.

Les résultats que nous avions obtenus en faisant vivre des larves d'insecte dans des solutions colorantes très diluées [2] nous avaient engagé à appliquer la même méthode aux éponges. Nous avons déjà dit comment nous avions été amené à modifier cette méthode

1. The collarcells of Heterocœla, *Quart. Journ. micr. sc.*, 1895, t. XXXVIII, p. 9-43.
2. G. Loisel, La coloration des tissus chez les animaux vivants, *Compt. rend. Soc. biol.*, 1897, p. 624.

et quels résultats nous en avions obtenus pour l'étude particulière des fibres d'une éponge siliceuse marine, *Reniera ingalli*[1]. Nous parlerons maintenant, dans cette deuxième partie de notre mémoire, des expériences que nous avons faites avec cette même espèce d'éponge et avec la Spongille d'eau douce (*Spongilla fluviatilis*, Bl.). Nous avons fait ingérer, à ces éponges, des parties colorées en suspension dans l'eau, mais nous avons principalement expérimenté avec des solutions colorées. C'est en cela, surtout, que nos recherches diffèrent de celles qui avaient été faites, avant nous, sur ces animaux.

La méthode qui nous a constamment guidé dans ces recherches est celle que nous avons exposée dans la première partie de notre mémoire, c'est-à-dire l'examen à l'état vivant [2]; nous n'avons donc pas à y revenir ici. Nous indiquerons seulement, plus loin, quand nous exposerons nos expériences, les quelques précautions qu'il est nécessaire de prendre pour éviter des causes d'erreur, lorsqu'on veut étudier l'action des colorants solubles sur les éponges et probablement aussi sur tous les autres animaux vivants.

II. — Absorption des substances colorantes [3].

Les deux espèces d'éponges que nous avons étudiées supportent très bien, dans l'eau où elles vivent, la présence de certaines substances colorantes pourvu qu'on leur présente ces colorants en très faible quantité à la fois. Ces éponges s'imprègnent de quelques-unes de ces substances, les accumulent dans leurs éléments anatomiques et acquièrent ainsi, en peu de temps, une coloration intense, sans cesser de présenter les manifestations habituelles de leur vie.

D'autres substances, au contraire, sont absorbées difficilement par ces éponges qu'elles ne colorent jamais avec autant d'intensité.

1. *Ce journal*, 1898, p. 5.

2. Voir *ce journal*, 1898, p. 4. Il aurait été certainement très utile de pouvoir faire des coupes, après inclusion, sur les éponges colorées à l'état vivant. Malheureusement les lavages à l'alcool, ou bien dissolvent les substances colorantes, ou bien produisent, dans les cellules, une coloration diffuse qui ne rappelle plus entièrement ce que l'on voit à l'état vivant.

3. Nous employons le mot d'absorption dans son sens le plus général qui signifie, d'après Littré, l'action des tissus organiques par laquelle des molécules extérieures pénètrent dans leur substance. » Il nous arrivera, parfois aussi, de nous servir des verbes *ingérer* et *incorporer* que nous considérons, ici, comme synonymes d'*absorber*.

Une troisième catégorie, enfin, comprend des substances qui peuvent traverser leurs cellules sans être fixées par elles, comme cela a lieu pour les substances précédentes. Nous pouvons donc grouper, de la façon suivante, les substances colorantes que nous avons expérimentées, d'après leur action sur *Reniera ingalli* et sur *Spongilla fluviatilis* :

A. *Subst. bien absorbées.*	B. *Subst. mal absorbées.*	C. *Subst. non absorbées*[1].
Carmin pulvérisé.	Tournesol.	Safran.
Rouge neutre.	Rouge Congo.	Orcanette.
Bleu du Nil (Nilbl. sulf.).	Alizarine sulfo-acide.	Vert d'iode.
Bleu de méthylène.	Tropœoline III.	Nigrosine.
Brun de Bismarck.	Orange 00.	

Les expériences que nous avions faites antérieurement (*loc. cit.*) avec des larves de diptères nous avaient montré que ces insectes pouvaient très bien vivre malgré une coloration intense de leur corps: nous les avions même vus se métamorphoser à cet état et donner naissance à des animaux adultes qui avaient conservé la coloration artificielle de leur forme larvaire.

Reniera ingalli et *Spongilla fluviatilis* supportent aussi bien que les insectes les colorations intenses que leur donne le rouge neutre, le nilblau sulfat, le brun de Bismarck, le bleu de méthylène et le rouge Congo. Ces éponges peuvent même vivre très longtemps dans une même eau ainsi colorée en ayant soin de faire couler cette eau continuellement au moyen d'un dispositif très facile à imaginer. C'est ainsi qu'une spongille était encore bien vivante au bout de quinze jours de séjour dans une faible solution de rouge Congo. Dans ces conditions, les éponges acquièrent généralement, au bout de quelque temps, un maximum de coloration qu'elles ne dépassent pas. Deux cas peuvent alors se présenter, si on les conserve dans la même eau colorée : ou bien elles restent dans le même état jusqu'au moment de leur mort, ou bien elles se débarrassent peu à peu, pendant leur vie, de la substance étrangère qui imprégnait leurs

1. Ce tableau montre que nous aurions pu réduire sensiblement le nombre des expériences que nous avons faites, puisque l'emploi de certaines substances ne nous a donné que des résultats insignifiants ou à peu près analogues. Mais encore fallait-il expérimenter ces substances pour connaître leur action, car, comme dit très justement Pfeffer α, la connaissance empirique peut seule nous renseigner sur l'absorption ou la non-absorption des couleurs par les cellules vivantes.

α. Cité par O. Hertwig, *La Cellule*, trad. fr., p. 130 et par Henneguy, *Leçons sur la cellule*, p. 179.

tissus et finissent par se décolorer entièrement; tel est le cas par exemple du bleu de méthylène (4)[1].

Il est une ou deux substances, cependant, avec lesquelles ce maximum de coloration ne semble jamais atteint. Plus on présente de rouge neutre, par exemple, à une spongille plus cette éponge paraît en concentrer dans l'intérieur de ses cellules, allant même jusqu'à colorer les noyaux comme nous le verrons bientôt. A cet état de surcoloration, les spongilles ne sont pas mortes, mais elles se laissent plus facilement envahir par les microbes et par les autres organismes qui les entourent (**Note 2**)[2].

Étudions maintenant, d'un peu plus près, l'action des substances colorantes sur les tissus des éponges. Nous avons vu que, pour Hæckel, Lendenfeld, Delage, etc., les cellules flagellées jouissaient, seules, de la propriété d'ingérer les substances solides.

« D'après M. de Lendenfeld, le carmin, ajouté à l'eau que filtrent les éponges, ne se dépose que rarement dans les cellules amiboïdes (du mésoderme) et uniquement dans les endroits lésés de la surface de leur corps. Dans une éponge normale, ce ne sont que les cellules cylindriques de l'entoderme qui s'emparent de ce carmin. » Metchnikoff, auquel nous empruntons ces lignes[3], a vu, au contraire, que le carmin se retrouvait toujours dans les cellules mésodermiques, au moins en aussi grande quantité que dans les cellules entodermiques.

Les expériences que nous avons faites confirment entièrement les idées de Metchnikoff sur ce point. Chez les spongilles, le carmin, par ex., se retrouve, au bout de quelques heures, dans toutes les formes des cellules mésodermiques (18)[4]. Ces éponges absorbent plus difficilement les grains de tournesol que l'on peut retrouver encore, cependant, dans l'intérieur des cellules mésodermiques (14). Ajoutons enfin que les grains de tournesol, de même que les

1. Ces numéros renvoient aux expériences correspondantes qui sont exposées p. 157.
2. Voir p. 169.
3. *Pathologie comparée de l'inflammation*, Paris, 1892, p. 59.
4. Topsent distingue quatre sortes d'éléments cellulaires principaux dans les éponges : des cellules flagellées, des cellules mésodermiques granuleuses, des cellules de revêtement et des cellules sphéruleuses. Les cellules de la deuxième sorte, qui sont douées d'une très grande amœbicité, seraient des éléments chargés d'ingérer les matières nutritives, de former les œufs et les spermatozoïdes. Nous pensons que les cellules sphéruleuses ne sont que des éléments de cette sorte, modifiées en vue d'une fonction spéciale, car il est souvent très difficile de distinguer ces deux espèces de cellules l'une de l'autre. Au sujet des cellules sphéruleuses, voir également ce que nous en avons dit dans la première partie de ce mémoire (*Ce journ.*, 1898, p. 13).

grains de carmin qui sont absorbés par les cellules, paraissent souvent contenus dans l'intérieur d'une vacuole sphérique.

Toutes ces expériences, faites avec des substances solides non nutritives, ne prouvent pas, comme on l'a fait remarquer, que l'absorption des véritables aliments se fasse ainsi, mais elles montrent que cette absorption peut se faire d'une façon analogue. Ce sont les mêmes réflexions qui viendront à l'esprit en lisant les expériences que nous avons entreprises avec des substances colorantes solubles et dont nous allons parler maintenant. Nous allons voir que l'absorption de ces substances est le résultat d'une suite de sélections se faisant à différents niveaux dans les tissus de l'éponge. Rien n'empêche qu'il en soit ainsi pour l'absorption des substances nutritives solubles qui entrent pour une bonne part, sinon pour la principale, dans l'alimentation des éponges (**Note 1**).

Lorsqu'on examine, au microscope, une partie d'éponge colorée à l'état vivant, par une des substances que nous avons citées plus haut, on voit (pl. V), dans l'intérieur des cellules, un nombre plus ou moins grand d'enclaves fortement colorées par la substance dissoute dans l'eau. Ce sont surtout les cellules digestives qui renferment ces enclaves, mais on en trouve également dans l'intérieur des cellules flagellées. Les cellules sphéruleuses, au contraire, principalement les spongoblastes que nous avons étudiés dans la première partie de ce mémoire, n'absorbent que très difficilement les substances colorantes.

La substance fondamentale intercellulaire se laisse pénétrer évidemment par les colorants, mais à un état de diffusion tel qu'elle apparaît généralement tout à fait incolore. Par contre, les gaines et les fibres de spongine qui sont à son intérieur, chez *Reniera ingalli*, prennent, avec le rouge Congo, le bleu de méthylène et la nigrosine une teinte uniforme assez accentuée. Enfin nous allons voir que les spongilles acquièrent, avec le tournesol, une coloration rose qui paraît provenir, surtout, de cette substance intercellulaire.

Les enclaves colorées que renferment les cellules sont toujours bien limitées et, en général, tranchent nettement au milieu d'un corps cellulaire incolore. Dans certaines cellules, ces enclaves sont sphériques; elles peuvent tomber dans la substance fondamentale sans perdre leur forme ni leur coloration; ce sont donc des sphérules. Dans d'autres cellules, ce sont des enclaves également sphé-

riques, mais qui disparaissent quand on écrase doucement la cellule; ce sont, par conséquent, des vacuoles où s'est accumulée peu à peu la substance colorante. Dans toutes espèces de cellules, enfin, on peut trouver des enclaves de forme irrégulière et dont l'opacité indique que l'on a affaire à des granulations particulières du protoplasma.

Toutes ces parties colorées, que l'on trouve dans les cellules, varient, dans une même cellule, non seulement de nombre, mais encore de grosseur; il y a des vacuoles qui sont assez volumineuses pour que l'on puisse distinguer nettement un corps étranger à leur intérieur, mais il en est aussi de si petites que l'on ne sait trop, parfois, si l'on est en présence d'une vacuole, d'une sphérule ou d'une granulation. Ces variations dans la grosseur des vacuoles paraît tenir, pour une grande partie, à la nature même de la substance colorante employée.

En dehors des granulations dont nous venons de parler, le protoplasma des cellules nous a presque toujours paru incolore. Nous avons bien vu, parfois, des cellules colorées entièrement et d'une façon uniforme tout en paraissant vivantes, mais ces cas ont toujours été rares et ne paraissent pouvoir être considérés comme de véritables colorations du protoplasma.

Il n'en est pas de même du noyau des cellules digestives et des cellules flagellées, noyau que nous avons vu se colorer, d'une façon très intense par le rouge Congo et par le bleu de méthylène, mais surtout par le rouge neutre et par le bleu du Nil. (Voir les expér. 3, 4, 10, 19, 21 et les fig. 9, 10 bis, pl. V.) Les cellules qui avaient ainsi leur noyau coloré étaient bien vivantes : les cellules digestives présentaient toujours, en effet, des mouvements amœboïdes très actifs et les cellules flagellées faisaient vibrer leur flagellum avec autant d'énergie qu'à l'ordinaire. Disons, en passant, que ce flagellum ne nous a jamais présenté aucune trace de coloration.

Jusqu'ici nous avons supposé que les éponges en expérience avaient été placées dans une eau contenant seulement une seule substance colorante en dissolution. Mais il est possible aussi d'associer ces colorants sans nuire davantage à la vie de l'éponge; on peut obtenir, alors, d'autres résultats très intéressants comme nous allons le voir.

Lorsqu'on fait vivre une spongille dans une eau contenant, par parties égales, du brun de Bismarck et du rouge neutre, la spon-

gille se comporte, en présence de ce mélange, comme en présence d'un colorant simple; on retrouve, dans ses cellules, des enclaves colorées en orangé, comme le mélange lui-même.

Au contraire, si l'on expérimente avec du rouge neutre et du bleu du Nil (24), ou, encore, avec du rouge neutre et du bleu de méthylène (25), la première de ces substances est seule absorbée, au moins pendant le premier jour. Au bout de ce temps, en effet, on trouve quelques cellules qui renferment exclusivement du bleu et d'autres qui présentent, les unes à côté des autres, des vacuoles colorées en bleu et d'autres en rouge (pl. V, fig. 8, *c*).

En résumé, si nous voulons tirer de toutes nos expériences les points qui concernent plus spécialement l'absorption des substances colorantes par les éponges vivantes, nous pouvons présenter les conclusions suivantes :

Les grains de carmin et de tournesol sont absorbés par les cellules entodermiques et mésodermiques des éponges (14, 18); ils paraissent quelquefois contenus dans l'intérieur d'une vacuole du corps protoplasmique (14).

Certaines substances colorantes dissoutes, telles que le safran (23), le vert d'iode (7) et l'orcanette (23), sont arrêtées à la surface des éponges et ne passent pas dans l'intérieur de leurs cellules.

Les autres substances colorantes en dissolution sont absorbées avec plus ou moins de facilité par les tissus des éponges.

Le corps protoplasmique des cellules ne laisse passer à la fois, qu'une très petite quantité de ces substances qu'il puise directement à l'extérieur (pour les cellules superficielles) ou dans l'intérieur de la substance fondamentale (pour les cellules profondes).

Les substances colorantes, une fois entrées dans le corps protoplasmique à l'état de dilution excessivement faible, sont ensuite concentrées sur des granulations particulières du corps protoplasmique mais, surtout, dans l'intérieur de vacuoles ou de sphérules creusées dans la cellule.

Deux substances colorantes, entrées, à l'état de mélange intime, dans un même corps cellulaire, peuvent être séparées et concentrées isolément dans des vacuoles différentes (24, 25).

Le noyau peut se laisser colorer d'une façon uniforme à l'état vivant par le rouge neutre, le bleu du Nil, le bleu de méthylène et le rouge Congo.

III. — Transformation des substances colorantes absorbées.

Lors des premières expériences que nous avions faites avec *Reniera ingalli*, nous avions été frappé du changement de coloration que présentait le rouge Congo après un séjour de vingt-quatre à quarante-huit heures dans les cellules de cette éponge (exp. 1). Dans les éléments des corbeilles vibratiles comme dans les cellules digestives, cette substance prenait en effet, au bout de quelque temps, une coloration violette, plus ou moins sombre, qui tranchait nettement sur les enclaves restés rouge orange (pl. V, fig. 14). En somme, le rouge Congo prenait la teinte particulière qu'on observe quand on met cette substance en présence d'un acide (Note 7).

Nous avons répété cette expérience avec la spongille, mais nous n'avons pas obtenu alors des résultats aussi nets. D'abord ces éponges absorbent le rouge Congo encore plus difficilement que les *Reniera* (10), et puis le changement de coloration, tout en étant aussi net, donne plutôt une teinte brune presque noire (pl. V, fig. 9). Il est vrai que l'expérience 11 nous a montré que cette coloration particulière pouvait être due, également, à la présence d'un acide.

Le tournesol est également une substance colorante que les cellules des spongilles absorbent difficilement, mais, au moins, avons-nous, avec cette substance, des résultats positifs qui indiquent nettement, croyons-nous, une production d'acide dans certaines cellules (14, 15, 16). Ces résultats viennent à l'encontre de ceux qu'avait obtenus Metchnikoff dans les mêmes circonstances [1]. « Comme la plupart des corps de petit volume suspendus dans l'eau, écrit ce savant, les grains de tournesol furent bientôt incorporés par les éponges (jeunes spongilles issues de gemmules) et se trouvèrent surtout dans l'intérieur des phagocytes du mésoderme. Cependant, malgré un séjour prolongé dans ces cellules, le tournesol ne changea point de couleur, ce qui démontre que la digestion des spongilles ne se fait point dans un milieu acide. »

La raison de cette divergence entre les résultats que nous avons obtenus, M. Metchnikoff et moi, tient peut-être à ce fait que nous avons eu soin d'employer du tournesol légèrement acidifié. (Comparer les expér. 15 et 16 et voir la note 7.)

1. *Pathologie comparée de l'inflammation*, Paris, 1892, p. 60.

Quoi qu'il en soit les spongilles vivantes deviennent très nettement roses après s'être d'abord colorées en bleu dans une solution de tournesol acidifié (15). On ne peut dire que ces éponges, ainsi traitées, soient sur le point de mourir et que la coloration rose soit due à un état pathologique, car elles restent vivantes encore pendant cinq ou six jours dans le même liquide. C'est la coloration particulière de la substance intercellulaire qui donne probablement cette couleur rose à l'éponge, les cellules contenant du tournesol rougi étant très rares. On en trouve cependant (pl. V, fig. 10 *b*) et les mouvements amœboïdes que ces cellules présentent indiquent bien que la présence du tournesol rouge ne les gêne pas beaucoup[1].

Le rouge Congo et le tournesol sont donc modifiés en séjournant dans les cellules des éponges et ces modifications ne peuvent être attribuées, ici, qu'à la production d'un acide à l'intérieur de ces cellules. Rien n'indique que cet acide provienne d'une cause pathologique, aussi pensons-nous que la digestion de *Reniera ingalli* et de *Spongilla fluviatilis* peut se faire dans un milieu acide. Nous devons ajouter cependant que l'alizarine sulfo-acide (12), l'orangé III et la tropéoline 00 (17) ne nous ont pas donné, à ce point de vue, de résultats bien positifs (**Note 7**).

Nous savons, d'un autre côté, que MM. Krukenberg[2] et Frédericq[3] ont trouvé des ferments trypsiques dans l'intérieur de plusieurs éponges. Cela prouverait donc, ou bien que la digestion des éponges peut se faire au moyen de liquides différents, comme chez les animaux supérieurs, ou bien que la digestion ne se fait pas de la même façon chez toutes les espèces[4].

L'expérience n° 1 (p. 159) nous a montré que le rouge Congo

1. Metchnikoff a vu, dans une de ses expériences, les leucocytes d'une larve de *Triton tœniatus* renfermer des grains de tournesol bleu à côté de grains rouges; « ce qui prouve, dit-il, que la production du suc acide intracellulaire peut se localiser dans une partie restreinte de la cellule ». (Recherches sur la digestion intracellulaire, *Ann. Inst. Pasteur*, 1889, p. 29.)

Nous avons souvent vu les mêmes différences de coloration, dans une même cellule, avec le tournesol, mais surtout avec le rouge Congo, chez *Reniera ingalli*. Nous pensons que cela tient, tout simplement, à une époque différente dans le moment de l'absorption.

2. Cité par Metchnikoff, *Pathologie de l'inflammation*, p. 60.

3. L. Frédéricq, La digestion des matières albuminoïdes chez quelques invertébrés, *Arch. zool. expér.*, 1878, t. VII, p. 400.

4. C'est ce qui existe, en effet, chez les protozoaires avec lesquels les éponges ont tant d'affinités. Chez des genres très voisins, tels que *Stylonichia* et *Euplotes*, les zoologistes ont vu que les premiers digèrent dans un milieu acide et les autres dans un milieu neutre. Ces contradictions sont dues probablement, aussi, à une connaissance incomplète dans la biologie de ces êtres (voir la note 3).

était modifié aussi bien par les cellules entodermiques que par les cellules mésodermiques; ces deux sortes d'éléments pourraient donc digérer les substances alimentaires absorbées par elles. C'est là une expérience qui vient à l'appui des idées de certains zoologistes sur la proche parenté de l'entoderme et du mésoderme. Cette parenté des tissus, chez ces animaux, serait encore démontrée par cet autre fait que deux reniera ou deux spongilles, placées l'une à côté de l'autre, finissent par s'accoler et par se souder intimement entre elles.

En résumé *le rouge Congo et le tournesol bleu prennent, au bout d'un certain temps, une coloration particulière, dans l'intérieur des cellules qui renferment ces substances.*

Cette coloration est celle que produirait un acide formé dans l'intérieur de ces cellules.

L'alizarine sulfo-acide, l'orangé III et la tropéoline OO ne présentent pas de changement de coloration, nettement appréciable, après avoir séjourné un certain temps dans l'intérieur des cellules.

IV. — Rejet des substances colorantes absorbées.

D'une façon générale, on peut dire que les éponges lorsqu'on les replace dans de l'eau pure, se débarrassent très difficilement des substances colorantes qu'elles ont absorbées. Ainsi une spongille qui a été fortement colorée par le rouge neutre, ne commence à se décolorer qu'au bout du dixième jour, dans de l'eau ordinaire courante; cette décoloration débute par les couches superficielles. Au contraire, quand une spongille vient de mourir, elle se décolore complètement dans les vingt-quatre heures (19). Le bleu de méthylène fait exception à cette règle, comme nous l'avons déjà dit plus haut; les reniera s'en débarrassent au bout de quelque temps même si on les maintient dans la même solution colorée.

Les cellules entodermiques qui peuvent garder les matières colorantes un temps suffisamment long pour les modifier (le congo, par ex.) rejettent peut-être ces matières directement à l'extérieur, mais il est plus probable qu'elles s'en débarrassent en les versant dans la substance fondamentale.

Cette substance intercellulaire est en effet physiologiquement comparable à la lymphe interstitielle des animaux supérieurs. C'est là que les cellules mésodermiques viennent puiser les colorants

que les éléments superficiels laissent entrer dans les éponges; c'est là que ces mêmes cellules rejettent les colorants absorbés après les avoir modifiés ou non. Toutes les expériences que nous avons faites nous ont montré, en effet, que cette substance renfermait, à un certain moment, des sphérules colorées qui provenaient évidemment des cellules environnantes. Du reste, nous avons pu suivre au microscope et dessiner à la chambre claire le rejet de ces sphérules dans la substance fondamentale. Dans les spongoblastes de reniera, par exemple, nous avons vu (pl. V, fig. 7, *d*) des sphérules placés à la périphérie d'un corps cellulaire se détacher brusquement et tomber dans la substance intercellulaire, où elles gardaient, pendant un certain temps, leur contour et leur aspect. A la place qu'elles venaient de quitter, le corps cellulaire présentait une petite encoche, une sorte de plaie qui était réparée, presque immédiatement, par la partie hyaline du protoplasma.

D'un autre côté, Metchnikoff a vu, chez des spongilles et chez d'autres éponges, des cellules mésodermiques rejeter, dans la substance fondamentale, les grains de carmin qu'elles avaient ingérés; cette excrétion se faisait par une ouverture spontanée du corps cellulaire, tandis qu'un espace clair, transparent, restait à la place qu'occupaient les grains de carmin dans l'intérieur de la cellule [1].

A un certain moment nous avons pensé que le rouge Congo pouvait également être modifié dans l'intérieur de la substance fondamentale des reniera [2]. Mais de nouvelles expériences nous ont convaincu que ce Congo modifié provenait des cellules mésodermiques.

S'il est possible de constater directement le rejet des sphérules du corps cellulaire dans la substance fondamentale, il n'en est pas de même pour les parties liquides contenues dans les vacuoles. Les expériences 14 et 15 avec le tournesol nous font prévoir, cependant, que ces vacuoles doivent vider leur contenu dans la substance intercellulaire.

La coloration rose que nous avons constatée dans cette substance est due à du tournesol rougi comme nous l'avons vu; or ce tournesol ne peut provenir que deux sources : ou bien il a été modifié directement par la substance fondamentale elle-même, ce que rien ne prouve; ou bien il provient de cellules dans l'intéreur desquelles

1. Studien spongiologische. *Zeits. f. w. Zool.*, 1879, p. 373, pl. XXII, fig. 8, *c* et *d*.
2. G. Loisel, Contribution à la physiologie et à l'histologie des éponges. — *C. r., Soc. Biologie*, 1897, p. 934.

il aurait été modifié, ce qui est d'autant plus probable que l'on peut voir en même temps des cellules renfermant du tournesol rougi et d'autres du tournesol bleu (pl. V, fig. 10, *b* et *c*).

Il reste à savoir maintenant comment toutes ces matières colorantes, rejetées par les cellules, peuvent sortir de la substance fondamentale pour être enfin expulsées au dehors.

Pour Lendenfeld [1] l'acide carbonique, produit dans l'intimité même des éponges, serait transmis, par diffusion, à l'eau environnante. Quant aux excreta proprement dits, ce seraient les cellules flagellées qui les rejetteraient à l'extérieur; mais comment ces excreta parviendraient-ils à ces cellules?

Nous avons vu, page 141, que Bidder et Masterman font jouer un rôle excréteur à certaines cellules particulières qu'ils ont trouvées dans des éponges calcaires. Pour le premier, ce seraient des cellules ectodermiques ou entodermiques modifiées en vue de ce rôle spécial, tandis que, pour Masterman, ce seraient les mêmes éléments qui changeraient de forme et de situation pour ingérer, digérer et rejeter les substances incorporées par les éponges.

Les expériences de ces deux zoologistes, quelle que soit l'interprétation que l'on veut leur donner, ne peuvent pas résoudre entièrement la question de l'excrétion chez les éponges. Si les cellules en bouteille de Bidder, ou bien les néphrocytes de Masterman, renferment, à un certain moment, du carmin ou de l'indigo, cela ne prouve pas que les résidus liquides de la digestion intracellulaire doivent nécessairement suivre le même chemin.

Chez les éponges que nous avons étudiées, certaines cellules mésodermiques jouent bien le rôle de phagocytes, débarrassant la substance fondamentale des matériaux qui y ont été introduits (14), mais cela ne nous dit pas encore comment ces phagocytes se débarrassent, elles-mêmes, des corps qu'elles ont ingérés.

Quand on examine sous quel aspect se présentent les parties colorées contenues dans la substance fondamentale, on voit que ces parties sont réunies en amas plus ou moins considérables, principalement dans le voisinage des canaux, chez *Reniera ingalli*. D'un autre côté, nous avons dit, précédemment [2], que la substance fondamentale de cette éponge renfermait des lacunes plus ou moins grandes dont les bords pouvaient se rapprocher et se fusionner

1. *Loc. cit.* (1889).
2. *Ce journal*, 1898, p. 12.

sous l'influence de la contraction de la substance fondamentale elle-même.

Tous ces faits nous amènent à formuler cette hypothèse que la substance fondamentale peut se débarrasser, elle-même, des produits d'excrétion que les cellules versent dans son sein. Ces produits seraient drainés et accumulés dans tout un système de fins canalicules et de lacunes essentiellement instable, puis poussés peu à peu, vers les surfaces externes ou internes, par les contractions de la substance fondamentale aidées des contractions cellulaires.

De tels systèmes se formeraient et disparaîtraient de même, suivant les besoins de l'excrétion. Mais ils pourraient aussi devenir fixes et s'organiser pendant un temps plus ou moins long; autrement dit, les canalicules deviendraient des canaux sur les parois desquels les cellules mésodermiques s'aplatiraient et prendraient l'aspect d'éléments épithéliaux.

Cette hypothèse expliquerait, d'autre part, les disparitions de canaux que Metchnikoff a signalées chez *Halisarca Dujardinii* [1]. De même cet autre fait que, chez les spongilles, les corbeilles vibratiles disparaissent pendant l'hiver pour réapparaître au printemps, à l'époque où l'activité vitale de ces éponges va acquérir une nouvelle intensité.

En résumé, *les cellules qui ont absorbé des substances colorantes rejettent ces substances, au bout d'un certain temps, dans les espaces intercellulaires.*

Les corps solides ou liquides, rejetés dans ces espaces, peuvent être repris par des cellules amœboïdes jouant le rôle de phagocytes, mais la substance fondamentale intervient elle-même, par ses contractions, dans le transport des excreta cellulaires à l'extérieur.

V. — Conclusions générales.

Les colorations que prennent *Reniera ingalli* et *Spongilla fluviatilis* en présence de certaines substances colorantes sont dues à l'absorption et à l'accumulation de ces substances dans l'intérieur des cellules.

Cette absorption est le résultat d'une suite de choix, de sélec-

1. *Loc. cit.*, p. 375.

tions qui se font, à différents niveaux, dans les tissus de ces éponges :

1° *Au niveau des surfaces.* — Les cellules épithéliales absorbent, par exemple, le rouge neutre et le bleu de méthylène, mais ne prennent ni le safran ni l'orcanette;

2° *Au niveau du mésoderme.* — Les cellules mésodermiques puisent le rouge neutre dans la substance intercellulaire, mais ne prennent que plus tard le bleu du Nil qui s'y trouve au même moment;

3° *Dans l'intérieur des cellules.* — Deux colorants différents, tels que le rouge neutre et le bleu du Nil, ayant pénétré dans l'intérieur d'une même cellule mésodermique, on voit le rouge s'accumuler dans certaines vacuoles et le bleu dans d'autres.

Tant que les substances colorantes se trouvent contenues dans la partie hyaline du protoplasma, il n'y a pas de réaction visible sur ces substances. C'est seulement lorsqu'elles ont été localisées dans certaines régions d'une même cellule (vacuoles, sphérules, etc.), qu'elles peuvent subir l'action modificatrice du corps cellulaire. Cette action ressemble, pour le rouge Congo et pour le tournesol, à celle d'un acide qui serait versé dans les vacuoles où se trouvent localisés les colorants.

Les matières colorantes, ainsi fixées dans certaines parties des cellules, sont gardées un certain temps par celles-ci, puis rejetées dans la substance fondamentale. Là, elles peuvent être reprises par certaines cellules particulières jouant le rôle d'organes excréteurs (*phagocytes* de Metchnikoff), mais il est probable, aussi, que la substance fondamentale s'en débarrasse elle-même en drainant ces excréta et en les poussant peu à peu vers les surfaces.

Le corps cellulaire, pas plus que la substance fondamentale, ne se colorent généralement pas dans ces expériences; ils se laissent traverser, d'une manière insensible, par les colorants que le corps cellulaire accumule ensuite, au fur et à mesure de l'absorption, dans certaines de ses régions; c'est seulement dans ces régions (vacuoles, sphérules, etc) que les colorations deviennent manifestes.

Il n'en est pas de même pour le noyau, qui fixe énergiquement, mais d'une façon diffuse, le rouge neutre, le bleu du Nil, etc. Ceci paraît être une véritable coloration, c'est-à-dire une combinaison particulière entre la substance nucléaire et la matière colorante; cette coloration résiste, en effet, aux réactifs et aux déshydratations,

ce qui n'existe pas pour les enclaves colorées, contenues dans le corps cellulaire.

La substance fondamentale des éponges nous apparaît, d'après nos expériences, comme un véritable milieu intérieur, dans lequel les cellules superficielles versent les matières qu'elles ont prises à l'extérieur et où les cellules mésodermiques choisissent elles-mêmes les matières qui leur conviennent.

La partie liquide du corps cellulaire doit également être considérée, ici, comme un autre milieu qui joue un rôle analogue, vis-à-vis des vacuoles et des sphérules qui existent dans les cellules.

De même que ces deux sortes de milieux ont servi de voie pour l'entrée des substances colorantes, de même, c'est par leur intermédiaire que sont rejetées les substances colorantes qui ont été modifiées ou non dans l'intérieur des vacuoles. Mais ce rôle d'intermédiaire n'est pas un rôle purement passif; la partie hyaline du protoplasma est éminemment contractile, et il semble bien qu'il en soit de même, quoique à un degré beaucoup moins prononcé, pour la substance fondamentale de *Reniera ingalli*, tout au moins.

Les vacuoles et les sphérules qui accumulent les matières colorantes dans leur intérieur jouent donc le rôle, dans ces expériences, de véritables organites cellulaires paraissant agir chacun dans un sens déterminé. Ces organites ne fonctionnent pas nécessairement en présence de toute substance colorante contenue dans le corps cellulaire. Ainsi la nigrosine imbibe entièrement les cellules épithéliales, puisqu'elle les traverse pour aller colorer les gaines de spongine de *Reniera ingalli*, et, cependant, cette nigrosine n'est pas arrêtée par les organites cellulaires.

Comment agissent maintenant ces organites? Autrement dit, comment expliquer l'absorption des substances colorantes dissoutes, et en particulier les sélections successives caractéristiques de cette absorption?

La coloration des sphérules, des granulations protoplasmiques et du noyau peut s'expliquer par des phénomènes d'osmose, chacune de ces parties pouvant être considérée comme un appareil dyaliseur.

Il en est de même pour les vacuoles qui renferment un corps solide à leur intérieur et dont M. Le Dantec a montré très clairement le mode de formation (*loc. cit.*). Mais pour les autres vacuoles qui ne contiennent que des substances colorantes en dissolution, nous ne voyons pas quelle action physico-chimique peut expliquer jusqu'ici

leur apparition et surtout leur différenciation dans une même cellule.

Tout ce que l'on peut dire, c'est que les éléments des éponges se laissent imbiber peu à peu par certaines substances colorantes; que ces substances sont condensées au fur et à mesure de leur absorption en certaines régions de ces cellules; enfin que le protoplasma intervient directement dans cette condensation, puisqu'il sépare deux colorants intimement mélangés et qu'il les localise dans deux vacuoles différentes.

Nous n'avons rien vu, dans l'étude de ces vacuoles, qui rappelât les *tonoplastes* de de Vries ou les *hydroleucites* de Van Tieghem, pour les cellules végétales. Nous croyons même que la plupart d'entre elles se produisent au fur et à mesure de l'absorption des substances colorantes. Ainsi, chez la spongille, par exemple, ces vacuoles sont, en général, plus petites avec le rouge Congo qu'avec le rouge neutre. Elles semblent également augmenter de volume avec les progrès de l'absorption, mais la faible coloration du début rend ici l'observation très difficile.

Exposé de nos expériences [1].

Si la méthode qui consiste à colorer les éponges à l'état vivant est des plus simples, elle comporte cependant quelques précautions que nous croyons utile de faire connaître.

La première règle à suivre, c'est de placer autant que possible les éponges, en expérience, dans les conditions de milieu qui leur sont habituelles. C'est ainsi que les hautes températures sont à éviter, pendant l'hiver, dans les laboratoires où on expérimente [2]; que l'eau dans laquelle on garde les éponges doit être de préférence de l'eau de rivière. Il faut changer cette eau tous les deux jours, ou, mieux encore, la faire couler continuellement, la même eau colorée pouvant être reprise et servir toujours.

Il n'est pas indifférent de prendre tel ou tel exemplaire d'éponge pour le soumettre au régime des substances colorantes. On sait, en

1. Le nombre des expériences que nous avons faites est, en réalité, beaucoup plus grand que ne l'indique cet exposé, car nous avons toujours eu soin de répéter plusieurs fois la même expérience.

2. Grant (*loc. cit.*) nous apprend qu'Aristote avait déjà observé l'action nuisible des températures élevées sur les éponges.

effet, qu'une même espèce d'éponge présente, quelquefois, différentes colorations qui sont dues, en général, à des sphérules de pigment incluses dans l'intérieur des cellules. C'est ce qui existe, par exemple, chez *Reniera ingalli* [1] et chez *Spongilla fluviatilis*. Nous avons donc eu soin, pour faire nos expériences, de choisir des individus non colorés ; nous avons même presque toujours examiné, au microscope, une portion de l'éponge que nous allions expérimenter, de manière à nous rendre compte de la coloration des enclaves qui pouvaient exister dans les cellules de cette éponge. Cette dernière précaution est indispensable chez la spongille ; des individus de couleur blanchâtre nous ont montré, quelquefois, en effet, dans l'intérieur de leurs cellules, des sphérules colorées en jaune ou en vert, alors que ces colorations ne se manifestaient nullement à l'extérieur.

Il faut toujours commencer les expériences avec des solutions de substances colorantes excessivement diluées, à peine sensibles à la vue, et attendre un temps plus ou moins long pour que l'éponge se soit accoutumée au régime qu'on lui fait subir. Cette accoutumance met plus ou moins de temps à s'établir ; elle dépend, non seulement des substances employées, mais encore des espèces d'éponges avec lesquelles on expérimente. Il ne faut donc pas se contenter d'expériences de quelques heures comme l'ont fait certains zoologistes. On doit suivre pas à pas, pour ainsi dire, les progrès de l'absorption au moyen de coupes que l'on prélève de temps en temps sur l'éponge et que l'on examine, dans l'eau, au microscope. C'est ainsi que nous avons vu le rouge Congo, par exemple, n'être absorbé qu'au bout de trois à quatre jours et n'être modifié que vers le cinquième ou le sixième jour.

L'accoutumance des éponges aux substances colorantes dépend encore, avons-nous dit, de la nature même de ces substances. En général les couleurs acides sont les moins bien tolérées ; ce sont celles que les éponges absorbent toujours le plus difficilement ; tels sont, par exemple, l'alizarine sulfo-acide, l'orangé III et la tropœoline 00. Mais l'acidité de ces substances n'est pas une cause qui doive les faire rejeter systématiquement dans des expériences de cette nature ; il n'est même pas nécessaire de neutraliser les liquides dont on se sert.

1. Voir la première partie de ce mémoire, *ce journal*, p. 4.

M. le professeur Giard, en effet, nous a dit avoir gardé vivant, pendant quinze jours, dans une solution de carmin à l'acide osmique, un petit oligochète commun dans les eaux douces, *Allurus tetraedrus* (Sar.). Ce lombricien avait pris la coloration du carmin et il n'est mort, nous a dit M. Giard, que d'une façon tout à fait accidentelle.

« Le déterminisme expérimental des colorations *intra vitam* est loin d'être fixé », nous dit un des premiers savants qui aient appliqué cette méthode[1]. C'est pourquoi il est nécessaire d'essayer un grand nombre de colorants différents chaque fois que l'on veut expérimenter, non seulement sur un autre groupe d'animaux, mais même sur une autre espèce. C'est ainsi que nous avons vu le rouge Congo être assez bien absorbé par les *reniera* et difficilement par les spongilles.

Enfin, une dernière recommandation qui pourra paraître oiseuse, c'est d'avoir grand soin de bien nettoyer les vases dont on se sert, pour les expériences, quand on veut changer de colorant. Nous avons souvenir d'une spongille qui avait pris une belle coloration bleue alors que nous l'avions fait vivre dans une solution de safran; cette expérience, répétée une seconde fois, en changeant la solution de safran, nous avait donné le même résultat, et ce n'est qu'en nettoyant entièrement les parois du vase que nous avons reconnu la cause de cette coloration inattendue; c'était un vase qui avait contenu antérieurement une solution de bleu de méthylène et qui contenait encore, bien probablement, quelques traces de bleu sur ses parois.

A. Expériences avec Reniera ingalli (Bow.). — Nous avons fait ces expériences pendant le mois d'août 1897, à la station biologique de Jersey, comme nous l'avons dit dans la première partie de ce mémoire. Nous avons eu le soin d'expérimenter toujours avec des éponges qui ne renfermaient pas de pigment dans leurs cellules. Ces éponges étaient recueillies sur la grève, au fur et à mesure des besoins et placées, pour les expériences, dans de larges cristallisoires où l'eau était renouvelée généralement tous les jours.

Première expérience. — Action du rouge Congo (pl. V, fig. 14.) Voir la note 7. — *Reniera ingalli* vit dans l'eau de mer colorée avec le rouge Congo, pendant trois ou quatre jours, sans se laisser imprégner par le colorant.

1. Henneguy, Colorabilité du protoplasma vivant, *Intermédiaire des biolog.*, 1898.

Le cinquième jour, on constate une très faible coloration rougeâtre dans toute la substance fondamentale et dans un grand nombre de cellules mésodermiques. Par contre, les gaines de spongine qui unissent les extrémités des spicules sont assez fortement teintées en jaune rougeâtre.

Le sixième jour, l'éponge est toujours bien vivante comme le montrent les mouvements des cellules flagellées. Les cellules sphéruleuses (*a*), de même que les fibres isolées sont très faiblement colorées, d'une façon uniforme. Au contraire, les cellules digestives (*b*), de même que les cellules flagellées (*c*) ont le corps protoplasmique peu ou pas coloré, mais présentent, de place en place, des enclaves colorées les unes en rouge orange, les autres en brun ou en violet; ces différences de coloration sont surtout très nettes dans les corbeilles vibratiles. Là, en effet (*c*) on trouve, à côté l'une de l'autre, des cellules avec des enclaves rouges et des cellules avec des enclaves violettes; il n'est pas rare, même, de voir les deux colorations différentes dans une seule cellule.

Ces enclaves colorées sont très petites, le plus souvent de forme sphérique et paraissent alors être des vacuoles creusées dans le corps même de la cellule; d'autres fois, elles sont opaques, ont une forme irrégulière et sont des granulations protoplasmiques qui ont fixé plus particulièrement la matière colorante.

Dans la substance fondamentale, de même que dans certains canaux, on trouve également des amas irréguliers formés de masses brunes ou violettes semblables, mais plus grosses, à celles que l'on trouve à l'intérieur des cellules.

Le septième jour, l'éponge est toujours bien vivante; les cellules digestives et flagellées renferment une plus grande quantité d'enclaves violettes.

Le huitième jour, presque tout le Congo absorbé par les cellules a pris une couleur violet foncé tirant sur le noir; les corbeilles vibratiles, entre autres, sont entièrement violettes. Par contre la coloration rouge qui s'était manifestée dès le début, sur les gaines de spongine, n'a pas varié.

L'éponge, vue en masse, est fortement colorée en rouge, mais présente, de place en place, des plaques de couleur brun foncé; dans ces dernières régions, nous ne trouvons plus de cellules flagellées en mouvement; dans les autres parties, au contraire, ces cellules sont très actives.

Le neuvième jour, nous transportons l'éponge dans de l'eau de mer pure, mais elle meurt, au bout de deux jours, sans avoir pu se débarrasser du Congo qui l'imprégnait.

Deuxième expérience. — Action d'une solution de rouge Congo dans l'eau douce (fig. 7, 13, 15 et 16). — Nous renvoyons à la première partie de ce mémoire (p. 6) pour tout ce qui concerne l'action du rouge Congo dissous dans l'eau douce.

Troisième expérience. — Action du rouge neutre (*Neutralroth d'*Ehrlich.

— Après un séjour de vingt-quatre heure dans l'eau de mer colorée, les cellules digestives présentent, à leur intérieur, une grande quantité de vacuoles ou de granulations protoplasmiques teintées en rouge. Les cellules sphéruleuses n'ont presque pas absorbé de colorant; la plupart même n'en renferment pas du tout.

Au bout de trente-six heures, on ne trouve à signaler, de nouveau, que la présence de quelques granulations rouges dans la substance fondamentale.

Au bout de trois jours, toutes les cellules de l'éponge ont absorbé du rouge neutre (fig. 10 bis), à l'exception toutefois de quelques grosses cellules sphéruleuses. *Le noyau de beaucoup de cellules flagellées ou digestives est uniformément coloré en rouge* (*c* et *d*). Ces cellules sont toujours bien vivantes, comme l'indiquent leurs mouvements vibratils ou amœboïdes.

Le quatrième jour, pas de changement notable à signaler. Le cinquième jour, les chapelets de cellules sphéruleuses et les fibres paraissent avoir complètement disparu; quand on casse l'éponge, on constate que les morceaux ne sont plus filants. L'expérience est arrêtée le cinquième jour.

Quatrième expérience. — Action du bleu de méthylène. — Au bout de douze heures, l'éponge tout entière est colorée en bleu assez foncé. Les cellules digestives renferment, seules, de la matière colorante; la spongine est faiblement colorée en jaune verdâtre. On trouve, de place en place, dans la substance fondamentale, des amas plus ou moins considérables de granulations bleues.

Au bout de trente-six heures, on ne trouve aucun changement.

Au bout de trois jours, toutes les formes de cellules mésodermiques, sauf les cellules sphéruleuses, sont chargées de granulations bleues; dans presque toutes, on voit une granulation plus grosse, régulièrement sphérique et qui nous paraît être le noyau.

Le quatrième jour, l'éponge se décolore par places, bien qu'il y ait toujours du bleu de méthylène dans l'eau. Elle est toujours bien vivante, les chapelets de cellules sphéruleuses existent toujours et, cependant, l'éponge ne file presque plus quand on la casse.

Cinquième expérience. — Action du safran en poudre. — Le safran dissous dans l'eau de mer ne paraît pas être absorbé par l'éponge; du moins, celle-ci meurt au bout de quatre jours sans présenter aucune partie colorée dans l'intérieur de ses cellules. Au microscope, la substance fondamentale et toutes les cellules paraissent teintées uniformément en jaune très pâle.

Sixième expérience. — Action d'une solution de safranine dans l'eau douce. — En se servant, pour colorer l'eau de mer où vivent les reniera, d'une solution de safranine dans l'eau douce, on obtient les mêmes résultats qu'avec le rouge Congo employé de la même façon.

Au bout de cinq à six heures, les sphérules des cellules en chapelet

ont disparu en partie; les noyaux et les fibres apparaissent nettement en rouge pâle au milieu du protoplasma resté incolore. Le lendemain, l'aspect est encore plus démonstratif, car la coloration des fibres et des noyaux est allée en augmentant alors que le protoplasma est resté incolore ou à peine teinté.

Cette action de la safranine, sur les noyaux et les fibres des cellules en chapelet, ne nous a pas donné des résultats constants comme avec le rouge Congo. Il y avait des régions où le colorant n'avait pas agi. Il est vrai que nous nous sommes servi, par exception, dans cette expérience, d'une forte solution de safranine. Nous n'avons pu trouver une méthode de fixation convenable qui permît de conserver cette coloration du noyau et des fibres; le sublimé, l'acide acétique, l'alcool absolu, le liquide de Kleinenberg décolorent le tout en quelques instants, le liquide de Zenker un peu plus lentement.

Septième expérience. — Action du vert d'iode. — Une reniera est restée pendant quatre jours sans présenter aucune trace de coloration dans l'intérieur de ses cellules. Il est vrai, qu'au bout de ce temps, l'eau de mer où se trouvait l'éponge était complètement décolorée.

En colorant une coupe fraîche de reniera avec une forte solution de vert d'iode dans l'eau de mer, on voit apparaître bientôt des noyaux isolés dans la substance fondamentale; ces noyaux, de même que les fibrilles de spongine, se colorent également en vert. En continuant l'action du vert d'iode, on voit les gaines de spongine se colorer, puis les cellules en chapelet se détruire en mettant à nu les fibres et les noyaux qui apparaissent alors fortement colorés en vert. On peut fixer cette coloration avec l'acide picrique et monter la préparation dans une solution de gomme et de sucre.

Huitième expérience. — Action du brun de Bismarck. — Au bout de douze heures, l'éponge est uniformément colorée en brun. Au microscope, on trouve une faible coloration jaune diffuse de la substance fondamentale et des cellules sphéruleuses. Par contre, les cellules flagellées et les cellules digestives renferment beaucoup d'enclaves orangées.

Au bout de quarante-huit heures, les cellules digestives sont littéralement bourrées de brun de Bismarck, qui se présente sous la forme de vacuoles, de sphérules ou de grains colorés. Le troisième jour on ne trouve rien de changé. Le quatrième jour l'expérience est arrêtée; à ce moment, l'éponge n'est plus filante quand on la casse.

L'acide osmique au 1/100 conserve assez bien cette coloration.

Neuvième expérience. — Action de la nigrosine. — Au bout de douze heures, l'éponge, vue en masse, est colorée en violet très pâle, mais on ne trouve aucune coloration dans les cellules.

Au bout de quarante-huit heures, les gaines de spongine sont seules colorées en violet. Le quatrième jour, on ne constate encore aucune trace d'absorption par les cellules. L'éponge n'est plus filante quand on la casse, et cependant les cellules flagellées présentent encore des mouvements très actifs.

B. Expériences avec Spongilla fluviatilis (Blainv.). — Les spongilles qui nous ont servi pour nos expériences proviennent de la rivière de l'Orge, près de Juvisy, où elles se trouvent en grande abondance. Ces spongilles étaient apportées à Paris avec leur support (morceaux de bois, racines d'arbres, etc.) et placées immédiatement dans le bassin à eau courante du laboratoire du Cours d'Évolution, à la Sorbonne, où nous avons reçu l'accueil le plus obligeant de la part de M. le professeur Giard.

Nos expériences ont été faites pendant l'hiver 1897-98. Pour cela, nous allions prendre les éponges dans le bassin où elles vivaient très bien et nous les placions dans de grands cristallisoirs contenant la substance colorante à expérimenter. L'eau de ces cristallisoirs était changée journellement, bien que cela ne fût pas nécessaire, car les spongilles vivent très bien, pendant cinq à six jours, au moins, dans la même eau. Pour certaines substances colorantes, comme le carmin et le tournesol, nous avons adopté un dispositif très simple qui nous permettait d'entretenir un courant d'eau continu dans les cristallisoirs.

Dixième expérience. — Action du rouge Congo (fig. 9). — Après trois heures de séjour dans une faible solution du rouge Congo, la spongille, vue en masse, présente une faible coloration rougeâtre, uniforme. Au microscope, on ne trouve rien dans les cellules.

Au bout de vingt-deux heures, la coloration uniforme de l'éponge est un peu plus foncée. Quelques cellules digestives commencent à présenter des parties colorées en rouge orange dans leur intérieur; on trouve même, dans chaque préparation, quatre ou cinq de ces cellules qui sont remplies de vacuoles rouges. Les cellules flagellées vibrent énergiquement, mais ne renferment pas d'enclaves rouges.

Le deuxième jour, la coloration générale de l'éponge est à peu près la même. A l'examen microscopique, on ne trouve pas, en effet, un plus grand nombre de cellules renfermant du Congo, même à l'endroit où nous avions blessé antérieurement l'éponge pour suivre les progrès de l'expérience. Le rouge Congo qui a été absorbé par les cellules n'a pas changé de couleur, en général; quelques cellules renferment, cependant, du rouge brun à côté du rouge orange.

Le troisième jour, on trouve plus facilement des cellules où la couleur du Congo absorbé a un peu changé, mais ces cellules sont toujours rares. D'un autre côté, il est parfois difficile de dire, ici, si les parties colorées sont des vacuoles, des sphérules ou des granulations protoplasmiques, car ces parties sont très petites. Les unes ont gardé la couleur ordinaire rouge orange du Congo; les autres ont une couleur foncée, brunâtre ou violet foncé très sombre, presque noir.

Le quatrième et le cinquième jour, les cellules contenant du rouge Congo n'ont pas augmenté de nombre; quelques-unes renferment une ou deux grosses sphères uniformément colorées en rouge orange et qui sont probablement des noyaux. On retrouve ces mêmes sphères isolées dans la substance liquide où nagent les cellules.

Rien de particulier à noter pendant les jours suivants. Le quinzième jour l'éponge, qui est restée continuellement dans l'eau courante, est toujours bien vivante, mais on ne trouve pas une plus grande quantité de cellules contenant du Congo. L'expérience est arrêtée.

Onzième expérience. — Action du congo modifié par l'acide chlorhydrique. — L'expérience précédente ne nous a pas donné, avec la spongille, des résultats aussi nets qu'avec *Reniera ingalli*. D'abord les spongilles n'absorbent que très difficilement le rouge Congo et puis, si cette substance se modifie bien dans l'intérieur même des cellules, la nouvelle coloration qu'elle acquiert ne rappelle que de loin ce que nous avions vu avec reniera. Mais ce changement de couleur peut être dû, également, à l'influence d'un acide, comme le montre l'expérience suivante :

Dans deux litres d'eau de Seine, contenant 1 gramme d'acide chlorhydrique, nous versons une petite quantité de rouge Congo suffisante pour donner, à la solution, une légère teinte sombre de couleur brun violet. Nous plaçons, dans ce liquide, une racine couverte de petites éponges.

Le lendemain, ces éponges n'ont pas pris la teinte du liquide ambiant; elles ne présentent du reste, dans leurs cellules, aucune trace de coloration. Le troisième jour les éponges sont toujours bien vivantes, mais elles n'ont pas absorbé de substance colorante. Du reste le liquide est complètement décoloré, et le fond du vase est recouvert par un précipité noirâtre. A l'examen microscopique, ce précipité paraît formé uniquement par des grumeaux de substance hyaline, teintée en violet sombre et contenant un très grand nombre de granulations opaques; ces grains sont colorés en brun ou en violet foncé presque noir et ressemblent tout à fait aux granulations que nous avions trouvées à l'intérieur des cellules pendant l'expérience précédente.

Ce précipité se dissout, dans un excès d'eau, en redonnant la coloration rouge orange ordinaire du congo.

Douzième expérience. — Action de l'alizarine sulfo-acide. — Le 26 mars, à dix heures du matin, nous plaçons une spongille dans une faible solution rouge (voir la note 7). Le lendemain, l'éponge n'a pris aucune coloration et ne présente rien de particulier dans l'intérieur des cellules. Le troisième jour, certaines régions de l'éponge sont légèrement colorées en rouge violacé. Dans ces endroits, on trouve quelques cellules mésodermiques dont la plus grande partie du corps est colorée en rouge violacé; et qui présentent des mouvements amœboïdes; leurs pseudopodes paraissent complètement incolores.

Le quatrième jour, on trouve toujours, dans certaines régions colorées, un certain nombre de cellules mésodermiques qui renferment de l'alizarine rouge; dans les unes, c'est une sphère centrale qui paraît être

le noyau, dans d'autres ce sont deux ou trois vacuoles ou bien encore, c'est la presque totalité de la cellule qui paraît colorée en rouge.

Les cellules flagellées vibrent toujours énergiquement; elles ne renferment pas de coloration.

Nous arrêtons l'expérience le sixième jour. A cette époque, l'éponge qui est bien vivante, n'est encore colorée que dans certaines régions. On trouve les mêmes cellules avec des enclaves rouges à l'intérieur; de place en place, cependant, l'on voit une ou deux cellules renfermant des enclaves orangées ou jaunes, mais nous ne savons pas si c'est là de l'alizarine modifiée.

Quatorzième expérience. — Action d'une injection de tournesol acidifié (fig. 10). — Le 18 novembre nous injectons une petite quantité de tournesol acidifié (voir la note 7) dans une spongille que nous plaçons ensuite dans de l'eau non colorée.

Au bout de quarante-cinq minutes, nous trouvons, dans quelques cellules seulement, une ou plusieurs vacuoles colorées uniformément en bleu; certaines de ces vacuoles renferment, cependant, une petite masse opaque, colorée en bleu, et qui n'est autre chose qu'une granulation de tournesol.

Cependant ces cellules qui contiennent des enclaves colorées sont rares; il faut les chercher dans les préparations. Le tournesol injecté se retrouve, en grande partie, sous forme d'amas de granulations bleues contenues dans l'intérieur de la substance fondamentale; le reste du tournesol est tombé dans le système de canaux et a été rejeté au dehors par l'éponge.

Trois heures après l'injection, nous ne trouvons pas de changement; les cellules qui ont pris du tournesol sont un peu plus nombreuses (*a*), mais elles sont toujours rares.

Le lendemain, c'est-à-dire dix-huit heures après l'injection, la région où nous avons injecté du tournesol bleu est devenue rose. A l'examen microscopique, nous voyons que les cellules qui contenaient du tournesol s'en sont débarrassées, probablement après l'avoir rougi, en le rejetant dans les espaces intercellulaires. La substance fondamentale paraît, en effet, légèrement colorée en rose; c'est elle qui donne la couleur particulière que l'on voit maintenant aux environs du point injecté.

Quelques cellules renferment bien, il est vrai, du tournesol rougi (*b*), mais ces cellules sont rares; il faut les chercher, surtout, au milieu de granulations bleues de tournesol que l'on trouve, en amas plus ou moins considérables, dans la substance fondamentale. D'autres cellules, beaucoup plus nombreuses, renferment encore du tournesol bleu (*c*). Toutes ces cellules sont bien vivantes comme l'indiquent leurs mouvements amiboïdes.

Quinzième expérience. — Action d'une solution de tournesol acidifié. — Nous plaçons une spongille dans de l'eau faiblement colorée avec une solution de tournesol acidifié.

Au bout de dix-huit heures, l'éponge tout entière est uniformément

colorée en rose. Cette coloration est assez prononcée pour que la spongille se détache nettement en rose au milieu du liquide ambiant qui est bleu ; d'un autre côté, c'est bien du tournesol modifié qui a produit ce changement de couleur, car il suffit de faire tomber une goutte d'ammoniaque sur un morceau de cette éponge pour voir le point touché reprendre une coloration bleue.

A l'examen microscopique, nous ne trouvons pas de tournesol rouge ou bleu dans aucune cellule. La coloration de l'éponge est donc due uniquement à la substance fondamentale qui paraît en effet très légèrement rosée quand on l'examine sur une épaisseur suffisamment grande.

Les spongilles, ainsi traitées, ne paraissent nullement malades car leurs cellules flagellées et digestives présentent des mouvements très actifs. Ces mouvements se voient encore chez des spongilles qui sont restées cinq ou six jours dans la même eau chargée de tournesol ; pendant ce temps la coloration générale de l'éponge ne change pas et on ne trouve pas davantage de tournesol dans les cellules. Deux jours après la mort de ces spongilles, on voit des plaques bleues réapparaître, çà et là, sur le corps.

Seizième expérience. — Action du tournesol non acidifié. — Avec le tournesol pur, nous n'avons pas obtenu des résultats aussi prompts que dans les deux expériences précédentes. Cela devait être du reste, d'après ce que Le Dantec nous avait appris (voir la note 7).

Le 23 novembre une spongille est placée dans une eau contenant un peu de tournesol. Au bout de cinq heures, l'éponge a pris la coloration bleue du milieu ambiant, mais nous ne trouvons pas de tournesol dans les cellules. La trentième heure, l'éponge est colorée en violet ; rien encore dans les cellules.

Le troisième jour, cette coloration est devenue nettement rose ; mais nous ne trouvons pas davantage de colorant dans l'intérieur des cellules. Cette expérience est arrêtée le troisième jour sans avoir donné d'autres résultats.

Dix-septième expérience. — Action de l'orangé III de poirier (voir la note 7). — Nous avons gardé des spongilles, pendant huit jours, dans une faible solution d'orangé, sans que nous ayons pu observer des phénomènes d'absorption très nets. Le cinquième ou sixième jour seulement, les éponges paraissaient prendre une faible teinte générale jaunâtre et on pouvait trouver, dans certaines cellules, des vacuoles colorées en jaune très faible. Au bout de huit jours, les éponges étaient toujours bien vivantes, mais n'avaient pas absorbé davantage de colorant.

La tropéoline 00 nous a donné les mêmes résultats que l'orangé III.

Dix-huitième expérience. — Action du carmin. — De la poudre de carmin placée à la surface d'une spongille est absorbée en peu de temps. Au bout de dix-huit heures, on trouve des grains de carmin dans l'intérieur des cellules flagellées et des cellules mésodermiques ; toutes les formes de ces éléments : les globules hyalins nucléés, les cellules

digestives et les cellules sphéruleuses peuvent présenter des grains de carmin à leur intérieur.

Dix-neuvième expérience. — Action du rouge neutre. — Après un séjour de deux heures dans une eau teinte en rose, les spongilles présentent, çà et là, sur leur corps, des plaques rouges. Ce sont des régions où la plupart des cellules : flagellées, digestives, sphéruleuses, renferment des vacuoles ou des sphérules colorées en rouge; on trouve même, dans plusieurs de ces cellules, une grosse sphère, uniformément colorée en rouge et qui nous paraît être un noyau.

Au bout de vingt heures, les éponges sont colorées partout uniformément en rouge; presque toutes les cellules renferment de la substance colorante. A la trentième, à la cinquantième et à la soixante-dixième heure nous ne trouvons aucun changement. Toutes les cellules chargées de rouge neutre sont bien vivantes, comme on le voit à leurs mouvements vibratiles et amiboïdes; nous trouvons encore un plus grand nombre de noyaux colorés et il nous semble bien que leur coloration soit allée en augmentant.

Dans la substance fondamentale, nous trouvons des noyaux colorés complètement nus; ce sont peut-être les noyaux de cellules détruites par la coupe. Nous en trouvons d'autres qui sont entourés par une mince couronne de substance hyaline, incolore et nettement limitée; ce sont probablement des noyaux sortis accidentellement des cellules digestives et que nous avions déjà vus dans d'autres expériences (fig. 10, *a*).

Le quatrième jour ne nous offre pas de changement sensible dans l'état des éponges, qui vivent toujours très bien malgré la grande quantité de substance colorante qu'elles ont absorbée. Nous constatons des mouvements très énergiques sur des cellules flagellées dont le noyau est fortement coloré en rouge.

Ces éponges sont mortes à la fin du cinquième jour, mais il y avait trois jours que nous n'avions changé l'eau où elles se trouvaient; elles se sont décolorées complètement en vingt-quatre heures.

Vingtième expérience. — Une spongille colorée fortement en rouge après un séjour de cinquante heures dans une faible solution de rouge neutre (expérience précédente) est placée dans de l'eau pure renouvelée continuellement. Cinq jours après, cette spongille présente encore la même coloration rouge; toutes les cellules nous paraissent avoir gardé la même quantité de sphérules qu'elles renfermaient au début de l'expérience; ces cellules sont bien vivantes. Le dixième jour, l'éponge présente toujours le même aspect; on constate cependant une légère décoloration dans ses tissus superficiels qui sont envahis par des bactéries, des champignons et des infusoires.

A partir de ce moment, nous n'avons pas suivi régulièrement cette expérience. Mais nous pouvons dire que l'éponge n'est pas parvenue à se débarrasser de tout le rouge qu'elle avait absorbé. Elle est morte quelque temps après, surtout, croyons-nous, parce qu'elle n'a pu résister

à l'envahissement des microbes et des champignons qui se sont développés autour d'elle (voir la note 1).

Vingt et unième expérience. — Action du bleu du Nil (Nilblausulfat de Reissig). — Nous aurions à répéter ici ce que nous avons dit de l'action du rouge neutre. Les spongilles absorbent et fixent le bleu du Nil avec autant de facilité que le rouge neutre. Signalons encore ici un certain nombre de cellules dont le noyau est coloré uniformément par ce colorant.

Nous avons voulu voir, comme pour le rouge neutre, le temps que mettrait une éponge à se débarrasser du bleu du Nil absorbé. Cette éponge s'est comportée exactement comme dans l'expérience précédente.

Vingt-deuxième expérience. — Action du bleu de méthylène. — Les spongilles paraissent supporter cette substance colorante aussi bien que les deux colorants précédents. Elles ne l'absorbent cependant qu'au bout de douze à vingt-quatre heures. Nous allons bientôt revenir, du reste, sur l'action du bleu de méthylène, à propos des colorations combinées.

Vingt-troisième expérience. — Action du safran en poudre et de l'orcanette. — Les spongilles vivent plusieurs jours, en présence de ces substances, sans changer de coloration et sans présenter aucune trace d'absorption dans l'intérieur de leurs cellules.

Toutes les expériences dont il nous reste à parler ont été faites avec des solutions, par parties égales, de deux substances colorantes différentes. Pour ces expériences, nous avons eu soin de choisir les substances qui se mélangent intimement entre elles de manière à donner une coloration neutre et complètement limpide.

Vingt-quatrième expérience. — Action du bleu du Nil et du rouge neutre. — Ce mélange donne une solution jaune verdâtre.

Au bout d'une heure, les éponges, placées dans une eau teintée par ce mélange, sont colorées en rouge; leurs cellules renferment des vacuoles ou des sphérules colorées seulement par le rouge neutre.

Le lendemain, ces éponges sont fortement colorées en rouge livide tirant sur le violet. A l'examen microscopique, on voit que les cellules n'ont encore absorbé que du rouge neutre; quelques rares cellules, cependant, présentent des enclaves colorées en rouge livide.

Le deuxième jour on voit que la plupart des cellules ne renferment que du rouge neutre, mais on en trouve aussi quelques-unes qui n'ont pris que le bleu du Nil.

Le troisième jour, la coloration de l'éponge a pris une teinte brun violette presque noire. Le liquide coloré qui se trouve dans l'intérieur des cellules a pris maintenant une teinte violette (voir la note 6).

Nous avons fait une autre expérience avec le même mélange, mais en mettant deux fois plus de bleu du Nil que de rouge neutre; nous obtenions ainsi un liquide bleu verdâtre. Au bout de deux heures, les spongilles, placées dans ce mélange, avaient pris, par places, une faible coloration rouge violacée. Six heures après, les plaques colorées avaient augmenté d'étendue, et enfin, au bout de vingt-quatre heures, l'éponge tout entière présentait une teinte générale violette. Cette coloration n'intéressait que les couches superficielles de l'éponge; là, les cellules étaient bien vivantes : les unes renfermaient des enclaves violettes, d'autres des enclaves rouges.

Vingt-cinquième expérience. — Action du bleu de méthylène et du rouge neutre (fig. 8). — Ce mélange donne une solution de couleur verte.

Au bout de vingt heures, les spongilles sont fortement colorées, d'une façon uniforme, en rouge vineux. Les cellules n'ont absorbé que du rouge neutre; par contre, le bleu de méthylène a été exclusivement pris par des mycéliums que nous trouvons dans nos préparations.

Le deuxième et le troisième jour, la plupart des cellules ne renferment encore que des vacuoles rouges (*a*). Mais on en rencontre aussi qui n'ont que des vacuoles bleues (*b*), et d'autres enfin qui contiennent, les unes à côté des autres, des vacuoles bleues et des vacuoles rouges (*c*).

Toutes ces cellules sont encore bien vivantes à la fin du troisième jour.

Vingt-sixième expérience. — Action du bleu de méthylène et du rouge Congo. — Ce mélange donne une solution brun violette.

Les spongilles prennent difficilement ce mélange, qui est absorbé, par les cellules, sans avoir été décomposé.

Vingt-septième expérience. — Action du rouge neutre et du brun de Bismarck. — Ce mélange donne une solution orangée.

Les spongilles se colorent énergiquement dans cette solution, qui est absorbée, par toutes les cellules, sans avoir été décomposée.

NOTES ET COMPLÉMENTS

Note 1. — Nutrition des Éponges. — Lieberkühn et Metchnikoff ont vu des éponges capturer des infusoires vivants et se nourrir de leur substance, mais il est bien probable que ce sont là des cas exceptionnels, car on trouve, rarement, des infusoires dans les canaux des éponges bien portantes. Pour Hæckel, ces animaux se nourrissent surtout de particules solides provenant de la décomposition des corps organisés que l'eau contient toujours en quantité plus ou moins abondante. « En outre, ajoute-t-il[1], il est possible et même probable que les substances organiques liquides,

1. *Loc. cit.*, p. 372.

comme les débris du corps des animaux et des plantes en putréfaction, qui sont dissoutes dans l'eau de mer des rivages, servent de nourriture aux éponges. » C'est ce qui existe, en effet, comme nous l'avons vu en faisant vivre des spongilles dans des liquides filtrés contenant ou non des substances organiques en dissolution.

Le 12 mars, par ex., nous lavons une spongille par un courant d'eau de source, pendant cinq heures, puis nous la plaçons dans un liquide nutritif. Ce liquide n'est autre chose que de l'eau de source filtrée trois fois de suite, contenant le suc d'une autre éponge également filtré trois fois. Le tout est recouvert par une cloche de verre.

Au bout de dix jours, cette spongille est non seulement bien vivante, mais encore elle a produit cinq bourgeonnements qui paraissent complètement transparents et qui se distinguent difficilement dans l'eau. Ces bourgeons sont terminés par des oscules qui rejettent continuellement de l'eau dans laquelle on voit quelquefois passer des produits d'excrétion solides. On trouve en effet au fond du vase, des détritus solides qui avaient été rejetés par l'éponge.

Nous pouvions penser que ces détritus étaient des corps nutritifs incomplètement digérés et qui, repris par l'éponge, pouvaient continuer à lui assurer la vie; nous devions voir également si les spongilles ne pouvaient point vivre, pendant quelque temps, aux dépens de leurs propres réserves. C'est pourquoi nous avons placé une autre spongille dans de l'aau distillée; au bout de vingt-quatre heures, les cellules flagellées ne présentent plus de mouvements, et, deux jours après, l'éponge était complètement décomposée.

Note 2. — Défense de l'organisme chez les Spongilles. — On sait que les éponges vivent souvent dans des milieux (eau de Seine, par exemple) où les agents d'infection pullulent. Il nous est arrivé quelquefois, dans le cours de nos expériences précédentes, d'oublier des spongilles dans un cristallisoir contenant de l'eau de Seine; or nous les retrouvions bien vivantes huit, dix et douze jours après, au milieu d'un grand nombre d'organismes de toutes espèces qui avaient pullulé dans le cristallisoir.

Malgré la grande perméabilité de leurs tissus, les éponges sont en effet des animaux pour lesquels « on ne connaît pas encore, comme le fait remarquer Metchnikoff [1], ni de véritables parasites, ni par

1. *Pathologie comparée de l'inflammation*, p. 64.

conséquent de maladies infectieuses ». Les spongilles, entre autres, sont exposées à être blessées continuellement; on peut les couper en morceaux et, cependant, les plaies les plus larges se cicatrisent très vite sans laisser pénétrer aucun des microbes qui vivent habituellement à côté de ces éponges.

Il n'en est pas de même quand les spongilles ne sont pas dans leurs conditions normales, quand, par exemple, elles ont vécu, pendant plusieurs jours, dans une solution colorée et qu'elles ont fixé, dans leurs cellules, une grande quantité du principe colorant. Dans ces cas, en effet, les spongilles, tout en paraissant bien vivantes, se laissent envahir, bientôt, par des zooglées, des mycéliums ou autres parasites.

Contre certaines substances dissoutes dans l'eau où elles vivent, les éponges peuvent se défendre en fermant leurs orifices, comme l'a montré Lendenfeld [1], ou bien en arrêtant ces substances au niveau des cellules épithéliales, comme cela résulte de nos expériences. Contre les corps solides, les microbes, par exemple, Metchnikoff fait intervenir la phagocytose [2], mais il reconnaît, en même temps, que ce moyen ne peut expliquer, à lui seul, l'immunité particulière des éponges.

Nous nous sommes demandé, alors, si la défense des éponges ne devait pas être assurée, tout d'abord, par des phénomènes de chimiotaxie négative dus, par exemple, à des substances solubles, particulières, rejetées par les éponges. Une expérience très simple nous a montré qu'il pouvait en être ainsi.

Si l'on met une aiguille en contact avec la surface d'une spongille bien vivante, on voit, au bout d'une heure ou deux, que la partie de l'aiguille qui touchait à la spongille est oxydée. Le lendemain, cette région de l'aiguille est seule entourée par un manchon de rouille qui est notablement *plus étendu du côté qui touchait à l'éponge*; tout le reste de l'aiguille est resté poli et luisant.

Cette expérience recommencée plusieurs fois en éloignant l'aiguille de la surface de l'éponge, à une distance de 1, 2 et 3 millimètres, nous a donné toujours des résultats semblables; il nous a semblé même que l'oxydation des aiguilles était plus active à 2 ou 3 millimètres qu'au contact direct de l'éponge.

Ces expériences demandent évidemment à être poussées plus

1. *Loc. cit.*
2. *Loc. cit.*, p. 64.

loin et à être complétées par d'autres pour nous renseigner sur le point qui nous intéresse ici. Elles suffisent, cependant, pour nous permettre de conclure à une zone d'oxydations particulières entourant les éponges et paraissant être sous la dépendance de ces organismes.

A quelles causes maintenant faut-il rapporter ces oxydations qui jouent probablement le rôle, à la surface des spongilles, d'une enveloppe protectrice vis-à-vis de la plupart des microbes?

Est-ce à des substances excrétrices azotées que les éponges rejetteraient normalement comme produits de leur activité vitale? Il serait permis de le croire d'après ce passage de Griffiths [1] : « Les éponges absorbent de l'oxygène et rejettent de l'acide carbonique avec une grande rapidité; et la manière dont elles rendent l'eau, où elles vivent, impure et mauvaise aux autres organismes fait penser à l'élimination d'une substance excrétrice azotée. »

Malheureusement cette substance est tout à fait hypothétique et les recherches que Krukenberg [2] a faites pour déceler la présence de l'acide urique, par exemple, ont donné jusqu'ici des résultats négatifs. L'idée nous est venue, alors, de voir si les spongilles ne formeraient point des ferments solubles particuliers qui détermineraient ces oxydations si actives à la surface de ces éponges.

Les recherches du Dr Portier venaient de nous montrer la presque universalité des oxydaxes dans toute la série animale. Il était donc à prévoir que ces ferments devaient se retrouver, également, chez les éponges que cet auteur avait laissées de côté. Les moyens dont nous nous sommes servis dans ces recherches particulières sont ceux que nous enseigne le Dr Portier dans son mémoire [3].

Première expérience. — Le 28 février, une spongille est hachée et écrasée dans de l'eau saturée de chloroforme; le tout est placé à l'obscurité. Au bout de soixante heures, le liquide est filtré et une moitié seulement est essayée. On remarque d'abord que ce liquide brunit un peu à sa surface si on le laisse quelque temps à l'air libre; ceci est déjà un indice de la présence d'oxydaxes dans ce liquide. Chauffé à 50° avec

1. A.-B. Griffiths, *The Physiology of the Invertebrata*, 1 vol., London, p. 209.
2. Cité par Marchal, L'acide urique chez les Invertébrés, *Mém. Soc. zool.*, 1889, p. 42.
3. P. Portier, Les Oxydaxes dans la série animale, Thèse Fac. méd. Paris, 1897, p. 25 et 26.

M. Portier a bien voulu nous aider, ici, de son expérience et des ressources du laboratoire de physiologie de la Sorbonne. Nous sommes heureux de pouvoir le remercier de toute son obligeance.

l'hydroquinone à 1 p. 100, il présente, au bout d'un quart d'heure, une coloration rose qui prend peu à peu la teinte du vin de Malaga et dégage alors l'odeur caractéristique de la quinone. Avec une solution de gaïacol, on obtient une teinte gris rosé peu caractéristique.

L'autre moitié du liquide que nous avions mise de côté dans un flacon bien bouché, est porté, sept jours après, au Dr Portier, qui l'essaie avec de la teinture de gaïac, préparée par lui-même comme il l'indique dans sa thèse; il obtient, alors, une coloration bleu cendré peu intense mais très nette. Cette coloration ne se manifeste plus avec le même liquide préalablement bouilli.

Deuxième expérience. — Le 8 mars, une spongille est triturée dans de l'eau chloroformée et placée à l'obscurité. Au bout de vingt-quatre heures, le liquide est filtré et essayé :

1° *Avec la teinture de gaïac.* — Le liquide non bouilli donne immédiatement une coloration bleue très intense, due, comme on le sait, à une oxydation de l'acide gaïaconique. Préalablement bouilli, le même liquide donne seulement une coloration jaunâtre; enfin quand on le traite auparavant par de l'acide cyanhydrique au dixième, on obtient une coloration blanchâtre.

2° *Avec l'hydroquinone.* — Le liquide chauffé entre 45° et 55° prend, au bout de dix minutes, une teinte rose très nette. Cette teinte brunit ensuite de plus en plus en même temps que se dégage l'odeur caractéristique de la quinone. Le deuxième jour, on trouve, au fond du tube à expérience, un grand nombre de cristaux incolores, en forme de tablettes ou de lamelles. Le même liquide (trois centim. c.), touché préalablement avec une baguette de verre trempée dans l'acide cyanhydrique, ne donne aucune coloration, même après une attente de vingt-quatre heures.

3° *Avec le gaïacol*, nous n'obtenous aucune réaction caractéristique.

Les deux séries d'expériences que nous venons de rapporter suffisent pour nous montrer que les spongilles présentent, avec la teinture de gaïac et l'hydroquinone, les réactions caractéristiques des oxydaxes. Il est même inutile, pour s'en rendre compte, de faire des macérations d'éponge dans l'eau chloroformée. Si l'on écrase une spongille entre ses doigts et si l'on essaie le liquide jaunâtre qui découle, on obtient immédiatement, avec la teinture de gaïac, une coloration verte intense; cette coloration est seulement jaunâtre quand on a fait bouillir le liquide auparavant.

On peut encore obtenir la même réaction en laissant tomber trois ou quatre gouttes de teinture de gaïac à la surface d'une spongille vivante ou morte.

Nous n'avons pas eu le temps de rechercher le mode d'action de

ces oxydases. Il est nécessaire d'entreprendre de nouvelles expériences pour être fixé sur leur rôle physiologique chez les éponges ; mais nous sommes porté à croire, jusqu'ici, que ces ferments doivent intervenir activement dans la défense de ces organismes, probablement en favorisant ces oxydations que nous avons signalées plus haut.

Note 3. — Coloration de quelques Protozoaires à l'état vivant. — Pendant les expériences 24 et 25 (voir p. 168), nous avons pu observer des *Glaucoma scintillans* et des *Stylonichia mytilus*, qui vivaient dans les mêmes mélanges que les spongilles. Ces infusoires se sont comportés exactement comme les cellules des éponges en présence des substances colorantes; le troisième jour, ils ne renfermaient, dans leurs vacuoles digestives, que du rouge neutre à l'exclusion du bleu du Nil ou du bleu de méthylène.

D'autre part, ces mêmes infusoires nous ont présenté avec le rouge Congo, des phénomènes tout à fait particuliers et sur lesquels nous devons nous arrêter un instant.

Le 26 novembre 1897, nous ensemençons, avec ces infusoires, une faible solution de rouge Congo dans laquelle se trouve déjà un morceau d'éponge morte, mais qui avait été colorée, pendant sa vie, avec la même substance colorante. Le lendemain, la plupart des stylonichies et des glaucomes renferment plusieurs vacuoles colorées toutes en rouge orange. Nous remarquons cependant une stylonichie qui possède cinq ou six vacuoles bleues au milieu d'un grand nombre d'autres vacuoles rouges.

Le troisième jour, beaucoup de stylonichies renferment, au milieu de vacuoles incolores, d'autres vacuoles colorées les unes en rouge orange (*c*, fig. I), d'autres en violet ou bien en bleu d'azur (*a*). Dans l'intérieur des vacuoles colorées, on peut distinguer, parfois, à un fort grossissement, un certain nombre de petits corps sphériques dont la coloration est plus accentuée (*a*). Enfin, on peut trouver encore, au milieu des granulations protoplasmiques qui composent le corps même des infusoires, un grand nombre de petites masses transparentes colorées en bleu, semblables aux corps sphériques intravacuolaires et qui nous paraissent être des vacuoles très petites (*b*).

Les glaucomes renferment également des vacuoles bleues à côté de vacuoles rouges.

Le quatrième jour, nous trouvons toujours les mêmes différences de coloration dans le corps de ces infusoires; cependant les grosses vacuoles digestives ne renferment généralement plus que du rouge Congo, alors que les petites vacuoles sphériques que nous avons signalées ci-dessus (*b*) paraissent toutes colorées en bleu ou en violet. Dans un grand nombre de stylonichies, ces petites vacuoles se trouvent accumulées à la partie postérieure du corps où leur ensemble forme une tache sombre en forme de croissant.

A quoi est due maintenant la coloration bleu d'azur qui se manifeste chez ces infusoires vivant au milieu du rouge Congo? La présence dans le même animal de vacuoles rouges, violettes et bleues ne peut guère s'expliquer, *a priori*, que par une modification

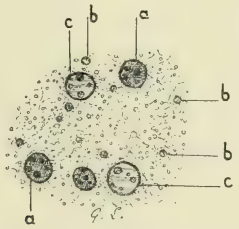

Fig. I. — *Stylonichia mytilus*. Portion du corps dessinée, à l'état vivant, après un séjour de 2 jours dans une faible solution de rouge Congo. — *a* et *b*, vacuoles contenant du Congo bleui. — *c*, vacuoles contenant du Congo ordinaire.

progressive du rouge Congo sous l'influence, par exemple, d'un acide. C'est ce qui existe, en effet, car il suffit d'écraser doucement ces infusoires pour voir le contenu des vacuoles bleues reprendre la coloration rouge ordinaire du congo aussitôt que l'eau extérieure a pu pénétrer dans le corps de l'infusoire.

Nous avons gardé ces cultures pendant plus de dix jours sans que le nombre des infusoires ait jamais paru diminuer. A la surface du liquide, la plupart des infusoires n'avaient pas d'enclaves colorées à leur intérieur. C'était surtout dans la profondeur du vase, au voisinage du morceau d'éponge, que nous trouvions les infusoires chargées de vacuoles rouges ou bleues. Nous n'avons jamais vu, à ce moment, de coloration particulière dans le liquide rejeté par les vacuoles contractiles.

Tels sont les phénomènes que nous avons pu observer un grand nombre de fois et que nous avons montrés à M. le professeur Giard ainsi qu'à tous ceux qui fréquentent son laboratoire.

Or, quand nous avons voulu répéter ces expériences, aux mois de février et de mars suivants, nous avons été surpris de ne pas retrouver les mêmes phénomènes. Les stylonichies présentaient toujours bien, dans leur intérieur, des vacuoles dont le contenu était coloré par le rouge Congo, mais nous n'avons jamais observé alors, dans ces vacuoles, même après une attente de cinq ou six jours, la belle coloration bleu d'azur que nous avions vue au mois de novembre précédent. Le seul changement que l'on pouvait observer, dans ces vacuoles, était, quelquefois, une teinte de carmin violacé qui différait nettement de la couleur ordinaire du rouge Congo.

Dans le courant de ces nouvelles expériences avec le Congo, nous avons eu l'occasion d'observer d'autres faits intéressants que nous résumons ici. Le 8 mai 1898, nous avons vu la vacuole contractile d'une stylonichie rejeter un liquide rouge carminé semblable à celui qui était contenu dans trois grosses vacuoles du corps de l'infusoire; pendant plus de dix minutes que notre observation a duré, la vacuole contractile a toujours rejeté le même liquide carminé.

Cette observation a été, pour nous, un cas isolé chez les stylonichies; au contraire, d'autres petits infusoires possédant deux vacuoles contractiles et que nous croyons être des *colpodes*, paraissaient rejeter continuellement un liquide coloré en rouge orange, et cependant le corps de ces animaux était complètement incolore.

Des *amibes*, vivant dans une solution de rouge Congo, ne nous ont généralement pas présenté d'enclaves colorées à leur intérieur. Nous avons observé quelques amibes, néanmoins, qui renfermaient des vacuoles très faiblement colorées en rouge orange ou en carmin violacé.

Enfin des *acinétiens* fixés sur des cyclops ne présentaient pas trace de coloration dans leur corps, même au bout de huit jours; au contraire, leur pédoncule d'attache était assez fortement coloré en rouge.

Note 4. — Coloration des Méduses à l'état vivant. — Pendant les expériences que nous avons faites à Jersey avec *Reniera ingalli*, nous avons eu l'occasion d'observer l'action de quelques substances colorantes sur des sciphistomes d'*Aurelia aurata* et sur plusieurs petites méduses, non déterminées, recueillies au filet

fin, dans la baie de Saint-Aubin. Ces observations ont été tout à fait superficielles et nous n'en parlons ici qu'à titre d'indication.

Le rouge Congo, le rouge neutre, le bleu de méthylène et le brun de Bismarck colorent plus ou moins promptement les sciphistomes et les méduses que l'on fait vivre dans une eau faiblement colorée par ces substances. Après un séjour de quatre heures dans le bleu de méthylène, nous avons vu, chez une petite méduse acraspède, tous les noyaux de l'ectoderme fortement colorés en bleu, alors que

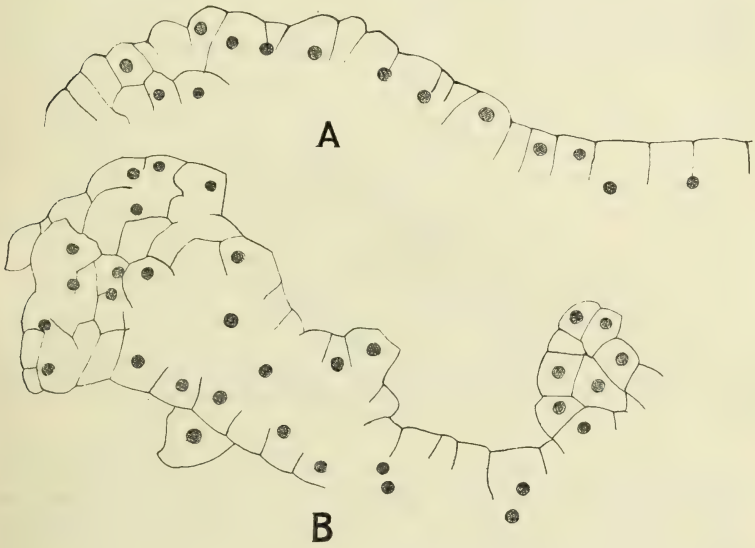

Fig. II. — Cellules ectodermiques d'une méduse dessinées à l'état vivant après un séjour de 4 heures dans une faible solution de bleu de méthylène. — A. Région prise sur le bord du manubrium. — B. Région prise sur la sous-ombrelle.

le corps cellulaire était lui-même incolore (fig. II). Cette méduse nageait tout à fait comme à l'état normal.

Chez une autre espèce de méduse acraspède que nous avions laissée, pendant quatre heures, dans une solution de rouge neutre, les éléments ectodermiques se présentaient sous la forme de petits amas de vacuoles ou de sphérules fortement colorées en rouge (fig. III). Ces amas étaient plongés dans une substance hyaline plus faiblement colorée. Avec le rouge Congo, au contraire, la coloration de ces méduses était partout diffuse et uniforme.

Les sciphistomes d'aurelia de même que les petites méduses dont nous venons de parler devenaient immobiles, puis se contrac-

taient fortement une fois qu'ils avaient absorbé une certaine quantité de colorant; ils finissaient par mourir, au bout de trois ou quatre jours, si on n'avait soin de les remettre dans de l'eau de mer ordinaire. Dans ce cas, au contraire, les sciphistomes commençaient à étendre leurs tentacules au bout de huit jours; ceux qui avaient vécu dans le rouge neutre étaient encore fortement colorés à ce moment, alors que les sciphistomes du bleu de méthylène et du congo étaient presque entièrement décolorés.

Avec le rouge neutre et le rouge Congo, les sciphistomes s'entouraient bientôt d'une couche hyaline que l'on pouvait enlever tout d'une pièce, au bout de deux jours. Cette enveloppe était formée



Fig. III. — Éléments ectodermiques d'une méduse dessinés à l'état vivant, après un séjour de 12 heures dans une faible solution de rouge neutre.

par du mucus dans lequel flottaient une grande quantité de nématocystes ou de cellules épithéliales ordinaires. Ces dernières renfermaient presque toujours, à leur intérieur, une ou plusieurs vacuoles à contenu coloré en rouge.

Note 5. — Action du rouge Congo sur des Diatomées, des Oligochètes et des Cyclops. — Pendant notre dixième expérience, nous avons pu observer l'effet du rouge Congo absorbé par des diatomées et de petits oligochètes que l'on trouve parfois en abondance avec les spongilles.

Chez les diatomées, tout le corps cellulaire était coloré uniformément en rouge. Chez les oligochètes, le tube digestif était bourré de matières colorées en rouge, mais la substance colorante n'avait pas passé dans l'intimité même des tissus; elle était restée dans le tube digestif. Nous n'avons jamais observé de changement de coloration dans le Congo absorbé par les diatomées et par les oligochètes.

Les cyclops, dont nous avons parlé à la fin de la note 3, ne présentent pas de coloration dans leurs tissus après un séjour de huit jours dans une faible solution de rouge Congo. Seules les matières qui se trouvent dans leur tube digestif sont colorées plus ou moins fortement en rouge.

Note 6. — Action d'un mélange coloré sur les radicelles d'un Saule. — Les spongilles qui nous ont servi dans la vingt-quatrième expérience étaient fixées sur des radicelles de saule. Au bout de vingt-quatre heures, l'extrémité de ces radicelles était fortement colorée en rouge; or, en examinant ces organes au microscope, on remarquait que leurs cellules s'étaient exactement comportées comme les cellules des éponges. Elles avaient absorbé exclusivement le rouge neutre qui s'était localisé sur le noyau, tout le reste de la cellule paraissant incolore. La coloration des noyaux était entièrement uniforme.

Note 7. — Colorants réactifs des acides. — Un certain nombre de substances colorantes présentent la propriété de changer de couleur en présence d'une petite quantité d'acide. Tels sont, par exemple, le tournesol, le rouge Congo, l'alizarine sulfo-acide, la tropéoline 00 et l'orangé n° III de Poirrier, dont nous nous sommes servis dans nos expériences.

« Le *tournesol* du commerce, écrit notre savant collègue et ami, M. Le Dantec [1], a un excès d'alcalinité variable, mais toujours très notable, et le grain ingéré dans une vacuole ne peut virer au rouge qu'après avoir été amené à la neutralité. » C'est pourquoi nous avons suivi son exemple en acidifiant légèrement le tournesol bleu qui nous a servi dans les expériences 14 et 15. Pour cela, les pains de tournesol étaient broyés, dans un mortier, avec de l'eau contenant 50 centigrammes pour 100 d'acide chlorhydrique. Ajoutons que les expériences avec le tournesol sont difficiles à réussir, car les éponges absorbent difficilement cette substance, qu'elle soit neutralisée ou non. Il est nécessaire de faire plusieurs essais en les modifiant un peu chaque fois.

L'*alizarine*, dont nous nous sommes servi dans l'expérience 12, est de l'alizarine sulfo-acide que nous avons fait venir directement

1. Recherches sur la digestion intracellulaire chez les Protozoaires, *Bullet. scient. de la France et de la Belgique*, 1891, p. 268.

de chez Grübler. Cette substance colorante donne une solution rouge violacée avec l'eau de source et orangée avec l'eau distillée. Cette dernière solution prend immédiatement une belle couleur rouge quand on approche d'elle le bouchon d'une bouteille d'ammoniaque; elle redevient jaune orangé quand on y verse quelques gouttes d'un acide. C'est de l'alizarine rougie avec l'ammoniaque qui nous a servi dans notre douzième expérience [1].

Le *rouge Congo* est une substance que l'on emploie souvent, en médecine, pour rechercher l'acide chlorhydrique du suc gastrique. D'un autre côté, R. Hösslin [2] et H. Schulz [3] s'en sont servis pour montrer la présence d'acides libres dans l'estomac et dans le corps des organismes inférieurs, tels que les rotateurs.

Cette substance présente, en effet, disent les auteurs, la propriété de prendre une couleur bleu d'azur sous l'influence des acides minéraux et violet foncé en présence des acides organiques. C'est un réactif très sensible, mais qu'il faut employer avec beaucoup de circonspection. En effet, avec les composés du chlore, il se colore en bleu comme avec les acides. Wurster [4] a montré qu'en présence d'une liqueur ammoniacale, le rouge Congo ne change pas de couleur avec l'acide carbonique, l'acide acétique et l'acide lactique. Enfin nous avons vu, par notre onzième expérience, qu'une solution de rouge Congo dans l'eau de Seine, prenait une teinte sombre brune et non bleue avec l'acide chlorhydrique.

L'*orangé IV* (Tropéoline 00) et l'*orangé III* de Poirrier (orangé de méthyle ou hélianthine) sont des substances colorantes qui passent du jaune au rouge en présence des acides minéraux. Cependant M. Greenwood [5] les a employées, sans succès, pour la recherche des sécrétions acides chez les protozoaires.

Ces derniers colorants sont acides; c'est peut-être la raison pour laquelle ils sont difficilement absorbés par les cellules vivantes (voir p. 158).

1. Voir également, pour l'emploi de ce colorant, Le Dantec, *loc. cit.*
2. *Münchner med. Wochenschrift*, 1886, p. 93.
3. H. Schulz, Ueber das Congoroth als Reagens auf freie Saüre, *Centralb. f. d. med. Wiss.*, 1886, p. 449.
4. C. Wurster, Congoroth als Reagens auf freie Saüre. *Centralbl. f. Physiol.*, 1887, p. 240.
5. On the digestiv process in some Rhizopods, *Journ. of Physiol.*, 1886, t. VII.

Index bibliographique pour les auteurs cités dans ce mémoire.

Barrois Ch. — *Embryologie de quelques Eponges de la Manche*, Thèse Fac. sc. Paris, 1876.

Bidder G. — Note on the excretion in Sponges, *Proc. R. soc. London*, 1892, t. LI.

— On the Flask-shaped ectoderme and spongoblasts in one of the Keratosa, *id.*, 1893, t. LII.

— The collarcells of Heterocœla, *Quart. J. micr. sc.*, 1895, t. XXXVIII.

Bolles Lee et Henneguy. — *Traité des méthodes techniques de l'Anatomie microscopique*, 2e éd., 1896.

Bowerbank. — *A monography of the british Spongiadæ*, 3 vol., 1864-1874.

Carter (H.-J.). — The ultimate structure of Spongilla, *Annals and magaz. of nat. hist.*, 1857 et 1871.

Delage. — Embryogénie des Eponges, *Arch. zool. expér.*, 1892.

Eimer (Th.). — Nesselzellen und Samen bei Seeschwämmen, *Arch. f. mikr. Anat.*, 1872.

Flemming (W.). — Ueber die Entwickelung der collagenen Bindegewebsfibrillen, *Arch. f. Anat. u. Phys.*, 1897.

Fol (H.). — Sur l'anatomie des Éponges cornées, *Journ. de micrographie*, et *C. R. Ac. Sc.*, 1890.

Frédéricq (L.). — La digestion des matières albuminoïdes chez quelques invertébrés, *Arch. zool. expér.*, 1878, t. VII.

Gardner (M.). — Zur Frage über die Histogenese des elastischen Gewebes, *Biolog. Centralbl.*, 1897.

Grant (R.). — Observ. and exper. on the structure and functions of the sponges, *Edinburgh philosophical Journ.*, 1825, 1826.

Greenwood. — On the digestiv process in some Rhizopods, *Journ. of Physiol.*, 1886.

Griffiths (A.-B.). — *The Physiology of the Invertebrata*, London, 1892.

Hæckel (E.). — *Die Kalkschwämme*, t. I, 1872.

Hanitsch. — Revision of the generic nomenclature and classification in Bowerbank's « British spongiadæ ». *Trans. Liverpool Biol. soc.*, 1894.

Heider (K.). — Zur Metamorphose der *Oscarella lobularis*, *Arb. zool. Inst. Wien*, 1886.

Hertwig (O.). — *La Cellule et les tissus*, trad. fr., 1894.

Hösslin (R.). — *Münschner med. Wochenschrift*, 1886.

Henneguy. — Voir Bolles Lee.

— Leçons sur la cellule, Paris, 1896.

— Colorabilité du protoplasma vivant, *Interméd. des biolog.*, 1898.

Krukenberg. — Cité par Marchal, p. 42, et par Metchnikoff (1892), p. 60.

Laurent. — Nouvelles recherches sur la spongille, *autour du monde sur la* Bonite, *Zoophytologie*, 1844.

Le Dantec (F). — Recherches sur la digestion intra-cellulaire chez les Protozoaires, *Bullet. scient. France et Belgique*, 1891.

Lendenfeld (R. von). — Experimentelle Untersuchungen über die Physiologie der Spongien, *Zeits. f. w. Zool.*, 1889.

— Bemerkungen über Tictionsmittel für Spongien, *Zeits. f. w. Zool.*, 1894.

Lieberkuln (N.). — Beiträge zur Anatomie der Spongien, *Arch. f. Anat. u. Phys.*, 1857.

Loisel (G.). — Les cartilages linguaux des mollusques, *Journ. anat. et phys.*, 1893.

— Formation et évolution des éléments du tissu élastique, *id.*, 1897.

— La coloration des tissus chez les animaux vivants, *Compt. rend. Soc. biol.*, juillet 1897.

— Contribution à la physiologie et à l'histologie des Éponges, *id.*, octobre 1897, janvier 1898 et mars 1898.

Marchal. — L'acide urique chez les Invertébrés, *Mém. Soc. zool.*, 1890.

Mastermann (Arth. T.). — On the nutritive and excretory Process in Porifera, *Ann. and mag. of nat. hist.*, 1894, t. XIII, 1895, t. XIV.

— On some Points in the general morphology of the Metazoa..., *Zool. Anz.*, 1896, t. XIX.

Metchnikoff (E.). — Studien spongiologische, *Zeits. f. wiss. Zoolog.*, 1879.
— Recherches sur la digestion intracellulaire, *Ann. Instit. Pasteur*, 1889.
— *Leçons sur la Pathologie comparée de l'inflammation*, Paris, 1892.
Noll (F.-C.). — Beiträge z. Naturgesch. d. Kieselschwämme, *Abhandl. d. von Senkenberg naturf. Gessellsch.*, 1888.
Pfeffer. — Cité par Henneguy (1896), p. 179, et par Hertwig, p. 130.
Portier (P.). — *Les Oxydaxes dans la série animale*, Thèse fac. méd., Paris, 1897.
Retterer (Ed.). — Développement des bourses muqueuses, *Journ. anat. et phys.*, 1896.
— Epithélium et tissu réticule, *id.*, 1897.
Schmidt (O.). — *Supplément d. Spongien d'Adriat. Meeres*, 1864.
Schulze (F.-E). — Untersuchungen über den Bau u. die Entwick. d. Spongien, *Zeits. f. w. Zool.*, 1879, t. XXXII.
Schulz (H.). — Ueber das Congoroth als Reagens auf freie Saüre, *Centralbl. f. d. med. Wiss.*, 1886.
Sollas. — Cité par Lendenfeld, 1889.
Topsent. — Contribution à l'étude des Clionides, *Arch. zool. expér.*, 1887, t. V, suppl.
— Quelques spongiaires du banc de Campêche, *Mém. soc. zool. France*, 1889.
— Essai sur la forme des spongiaires de Roscoff, *Arch. zool. exp.*, 1893.
— Contribution à l'histologie des spongiaires, *Compt. rend. Ac. sc.*, 1893.
— Étude sur la faune des spongiaires du Pas de Calais, *Rev. biol. nord de la France*, 1894.
Weltner (W.). — Der Bau des Süsswasserschwämmes, *Blatt Aquar. Fr.*, VII.
Wurster (C.). — Congoroth als Reagens auf freie Saüre, *Centralbl. f. Physiol.*, 1887.

Explication de la planche V[1].

Figure 7. — *Reniera ingalli.* — Action du rouge Congo, dissous dans l'eau douce, sur un même chapelet de spongoblastes. Chambre claire, grossissement 650.

a, *b*, *d*, *e*, le chapelet est placé sur une lame de verre dans de l'eau de mer faiblement colorée par le rouge Congo. Les cellules restent bien vivantes, comme l'indiquent les mouvements amœboïdes des cellules *x* et *y*. Cette dernière cellule rejette, en *d*, quelques-unes de ses sphérules. La fibre de spongine reste incolore. En *f*, nous faisons arriver une goutte d'eau douce sur le chapelet. Les cellules se contractent alors et la fibre de spongine se colore en rouge; au bout de quelques instants, en *g*, les cellules se détruisent laissant voir leurs noyaux et la fibre de spongine en entier, colorés en rouge.

Figure 8. — Vingt-cinquième expérience. — Action d'un mélange de bleu de méthylène et de rouge neutre sur une spongille vivante. Chambre claire, grossissement 450.

Éléments mésodermiques contenant les uns du rouge neutre (*a*), les autres du bleu de méthylène (*b*), d'autres, enfin, du rouge et du bleu en même temps (*c*).

1. Les figures 7, 11, 12, 13, 16 et 17 se rapportent à la première partie de ce mémoire (*Journ. d'Anat.*, 1898, p. 1).

Figure 9. — Dixième expérience. — Action du rouge Congo sur une spongille vivante, chambre claire, grossissement 450.

a, éléments mésodermiques au bout du quatrième jour; *b*, au bout du septième ou huitième jour.

Figure 10. — Quatorzième expérience. — Action du tournesol bleu sur une spongille vivante. Chambre claire, grossissement 450.

a, éléments mésodermiques dessinés une heure après l'injection de tournesol; *b* et *c*, après vingt-quatre heures.

Figure 10 bis. — Troisième expérience. — Action du rouge neutre sur une *Reniera ingalli* vivante. Chambre claire, grossissement 650.

a et *b*, éléments mésodermiques et *c*, cellules flagellées, au bout de cinq ou six heures; *d*, au bout de trois jours.

Figure 11. — Éléments mésodermiques de *Reniera ingalli.* — Fixation par le liquide de Flemming, deux minutes; coloration par le mélange d'Ehrlich-Biondi, une heure; montage dans le mélange d'Apathy. Chambre claire, grossissement 450. (La coloration bleue de cette figure ne représente pas exactement la réalité.)

a, spongoblastes réunis en chapelets; *b*, amas de spongoblastes; *c*, cellules sphéruleuses isolées se colorant les unes en bleu verdâtre, les autres en rouge; *d* et *e*, fibre et gaines de spongine colorées en rouge; *sp*, spicules légèrement teints en rose.

Figure 12. — *Reniera ingalli* conservée vivante dans une faible solution de rouge Congo. — Fibres de spongine isolées dans la substance fondamentale et dessinées le septième jour de l'expérience, l'éponge étant encore bien vivante. Chambre claire, grossissement 600.

a, fibrille présentant trois renflements correspondant à trois spongoblastes. Ces renflements ne sont pas toujours disposés aussi régulièrement; souvent même ils n'existent plus. *b*, fibrilles traversant des cellules et des globules hyalins; ces globules disparaissent au bout de quelque temps dans la substance fondamentale. *c*, fibre et fibrille présentant encore deux spongoblastes dont les sphérules ont en partie disparu; ces cellules présentaient des mouvements amœboïdes très nets.

Figure 13. — *Reniera ingalli* traitée, à l'état vivant, par le rouge Congo dissous dans l'eau douce. Chambre claire, grossissement 650.

Portion d'un faisceau de spongoblastes, à différents états de développement et montrant très nettement les noyaux et les fibres de spongine; *a*, région où les spongoblastes avaient été détruits et où les lignes de séparation des fibres ne se voyaient pas distinctement.

Figure 14. — Première expérience. — Action du rouge Congo sur une *Reniera ingalli* vivante. Éléments mésodermiques dessinés le septième jour de l'expérience. Chambre claire, grossissement 650.

a, cellule sphéruleuse à peine teintée en rouge; *b*, cellules digestives

renfermant du Congo rouge ou violet plus ou moins foncé; *c*, corbeille vibratile dont les cellules renferment du Congo plus ou moins modifié.

Figure 15. — *Reniera ingalli* après un séjour de dix-huit heures dans de l'eau de mer colorée avec une solution de rouge Congo dans l'eau douce. Chambre claire, grossissement 650.

a, cellules sphéruleuses ordinaires; *b*, cellules sphéruleuses (spongoblastes) présentant, à leur intérieur, une masse de spongine (*s*); *n*, noyau de ces cellules.

Figure 16. — *Reniera ingalli.* Même expérience que dans la figure 7. Chambre claire, grossissement 650.

a, chapelet de spongoblastes fusionnés, dessiné à l'état vivant, dans l'eau de mer; *b*, *c*, *d*, différentes phases de l'action du rouge Congo dissous dans l'eau douce. (Comparer avec la fig. 7.)

Figure 17. — *Reniera ingalli.* — Alcool absolu, violet de gentiane (d'après Bizzozero et Gram), éosine et résine Dammar. Chambre claire, grossissement 600.

a, spongoblastes isolés; *b*, spongoblastes en chapelet; *c*, noyau des spongoblastes; *d*, spongine; *e*, substance unissante étirée par les réactifs.

EXPÉRIENCES RELATIVES A L'ACTION

QUE LES TRAUMATISMES PRODUISENT

SUR LA CIRCULATION ET LA SENSIBILITÉ DE LA PEAU

Par M. A.-M. BLOCH

J'ai publié dans les *Archives de Physiologie*, en 1873 et 1874, un travail relatif à l'action que les traumatismes produisent sur la circulation capillaire de la peau. Je viens de reprendre ce sujet et d'ajouter un certain nombre d'expériences nouvelles à celles que contiennent mes trois mémoires parus dans les *Archives*. Comme mes conclusions restent les mêmes qu'il y a vingt-trois ans, qu'elles sont fortement corroborées par mes dernières recherches, que d'autre part, cette étude, tout intéressante qu'elle soit, ne paraît pas avoir tenté les physiologistes depuis un si long temps, j'estime qu'il n'est pas sans utilité d'y revenir.

Je crois avoir prouvé et je vais montrer de nouveau que tous les traumatismes, faibles ou forts, courts ou prolongés, exercés sur la peau, sont suivis d'une congestion plus ou moins durable des capillaires sous-jacents. Après avoir relaté les expériences qui établissent cette proposition, je signalerai un phénomène qui, à ma connaissance, n'a pas encore été observé et que mes instruments[1] m'ont permis de mettre en lumière; c'est celui-ci : la sensibilité du tégument augmente pendant la période de congestion qui suit un traumatisme modéré.

Pression. — Lorsqu'on comprime la peau soit de la main, soit de l'avant-bras avec une tige mousse, comme par exemple le dos d'un couteau, on observe, à l'endroit où on vient d'exercer un léger traumatisme, les aspects suivants. Le sillon creusé par la pression

1. Voir *Archives de Physiologie*, avril 1891.

est tout d'abord pâle, exsangue; mais il se colore progressivement, devient violacé et garde cette teinte plus ou moins longtemps, selon l'énergie et la durée de la pression qu'il a reçue. Le résultat est très net et l'explication du processus physiologique, aussi claire que possible. Le sang des capillaires sous-jacents a été chassé mécaniquement; la ligne formée par le dos du couteau apparaît blanche au moment où on enlève l'instrument. Puis le sang revient peu à peu, la peau se congestionne et demeure rouge, d'un rouge intense, qui tranche sur les parties environnantes. Cette congestion capillaire persiste et témoigne, sans conteste, d'une paralysie momentanée, plus ou moins durable, des vaso-moteurs de la région impressionnée par le traumatisme. Mais si on observe avec attention les effets de cette expérience caractéristique, on remarque deux lignes pâles, plus ou moins nettes, plus ou moins diffuses qui bordent le sillon congestionné. Les talus de ce sillon sont donc exsangues. D'où vient cela? L'explication est facile. Il s'est produit un appel de sang vers la ligne que la lame mousse avait comprimée et les capillaires des bords de cette ligne se sont vidés pour fournir aux petits vaisseaux voisins dont le traumatisme provoquait la congestion. Cependant, une explication, quelque plausible qu'elle soit, ne suffit pas à entraîner la conviction; il faut qu'elle s'appuie sur des faits nombreux et probants, de telle sorte qu'aucune autre interprétation ne devienne possible. Je vais établir ces faits, mais, auparavant, je crois devoir exposer la théorie proposée par M. le Professeur Marey sur les effets des traumatismes cutanés, théorie qui diffère de la mienne, que j'ai combattue dans mon ancien travail et que mes dernières expériences réfutent plus nettement encore.

M. Marey a été conduit aux conclusions suivantes :

1° Un traumatisme léger produit une contraction des capillaires et fait pâlir l'endroit irrité.

2° Un traumatisme plus fort abolit la contractilité et fait dilater les vaisseaux sur les points qui le subissent[1].

C'est surtout à propos du traumatisme par frictions que j'aurai à m'étendre sur l'expérience de l'éminent professeur, mais, dès à présent, nos deux théories sont en présence et il convient de les discuter toutes deux.

1. *Annales d'Histoire naturelle*, zoologie, 4e partie, t. IX.

Peut-on expliquer la pâleur des bords du sillon par les conclusions de M. Marey et dire : le sillon a subi un traumatisme fort, il s'est congestionné; les bords ont reçu, par suite de la traction exercée sur eux, un traumatisme faible, ils ont pâli. Cette interprétation ne saurait être admise. En effet, si on comprime très doucement la région hypothénar, par exemple, avec le dos d'un couteau, le sillon rougira et ses bords ne pâliront pas. Pour que ces bords deviennent exsangues, il faut que l'appel de sang soit énergique, que la pression ait été forte et prolongée, que la dépression du tégument qui en résulte soit profonde et que la rougeur paralytique du sillon soit intense et persistante.

Mais, d'ailleurs, qu'est-ce qu'un traumatisme fort et qu'est-ce qu'un traumatisme faible? Où se trouve la ligne de démarcation et, si cette ligne existait, qu'adviendrait-il des effets secondaires du traumatisme, pour une irritation d'une intensité située à cette limite idéale? Congestion pour les excitations fortes, contracture pour les excitations faibles, il faudrait qu'entre les deux, le résultat devînt nul et que certains traumatismes ne donnassent ni rougeur ni pâleur. Or, l'expérience ne montre et ne peut montrer rien de semblable.

Je reviens à l'explication de la décoloration des bords du sillon. Je vais m'efforcer de prouver que c'est véritablement l'appel du sang vers les régions préalablement comprimées qui rend exsangues les parties voisines. Si, au lieu d'un couteau, on se sert de l'orifice d'un tube de verre ou, plus simplement, d'une clef forée, après avoir exercé une pression un peu longue, soit de dix secondes, voici ce que l'on observe. La peau est, au moment où on enlève l'instrument, exsangue partout, puis peu à peu une zone rouge violacée se montre à la place où les bords du tube s'appuyaient tandis que, à mesure que cette zone se teinte, le petit cercle central se décolore. Les parties extérieures à l'anneau ne se décolorent pas, elles, et pourtant les conditions de faible traumatisme sont semblables, pour cette région extérieure, à celles que présentaient les bords du sillon marqué par la pression rectiligne, dans l'expérience précédente. C'est que, dans le cas d'une pression annulaire, l'appel de sang s'est fait du centre vers la zone et que les vaisseaux du centre ont suffi à pourvoir de sang les capillaires de l'anneau dilaté par le trauma.

On peut apporter bien d'autres preuves expérimentales à l'appui de cette thèse. Ainsi, lorsqu'on se sert de deux tubes à lumières

égales mais à parois d'épaisseur différente, le centre pâlit davantage pour une pression faite avec le tube à parois épaisses. C'est qu'en effet l'appel de sang était plus énergique puisqu'il fallait remplir un plus grand nombre de vaisseaux, la zone comprimée étant plus large qu'avec un tube à parois minces.

Si on exerce une pression avec une lame courbée, la pâleur consécutive se montre du côté concave du sillon congestionné.

Avec une lame coudée, c'est la partie interne de l'angle qui se décolore.

Avec une petite capsule peu profonde, si on comprime énergiquement, on aura, sauf la différence d'intensité, pour le fond et pour les bords un traumatisme fort partout. Et pourtant, le centre pâlit comme dans l'expérience faite avec un tube ou une clef forée. Il faut bien admettre qu'il s'est fait ici encore un appel de sang vers la circonférence plus vivement excitée et dont la congestion consécutive prédomine.

D'autre part, lorsqu'on presse légèrement soit avec une surface rectiligne, soit avec une surface incurvée, une ligne brisée, une cupule, un tube, la pâleur secondaire n'apparaît nulle part, alors qu'elle devrait au contraire, si la théorie opposée à la mienne était vraie, se montrer partout, aux endroits irrités ou dans leur voisinage immédiat, puisque partout le traumatisme est faible. Enfin, lorsqu'on expérimente sur une région riche en vaisseaux comme les lèvres, ou rougie comme la paume de la main congestionnée au préalable, soit par le séjour dans une atmosphère chaude, soit par la position du bras qu'on a laissé pendre avant d'exécuter l'expérience, la pâleur des bords du sillon comprimé se montre peu ou même ne se produit pas et la coloration intense causée par la dilatation paralytique des capillaires se manifeste seule.

Si la pression est longtemps continuée, la rougeur consécutive est plus marquée encore et sa durée beaucoup plus longue. Telle est la trace laissée par les branches d'un pince-nez ou celle qu'une bague un peu serrée laisse au doigt.

Toutes ces preuves du bien fondé de ma proposition, nous les retrouverons pour chacun des modes de traumatisme qui vont suivre; leur accumulation ne peut manquer, je pense, d'apporter la conviction dans les esprits.

Frictions. — L'expérience de M. Marey consiste à rayer le dos de la main avec l'ongle. Il a constaté que, « lorsqu'on frotte douce-

ment, la ligne pâlit par déplétion mécanique, puis rougit, par retour du sang dans les capillaires, puis pâlit de nouveau, par suite d'une contraction spasmodique des vaisseaux. Il ajoute qu'en frottant très fort, la ligne blanche secondaire n'existe pas, mais qu'on observe, au contraire, une ligne rouge et, aux deux côtés d'elle, une ligne blanche. »

J'ai donné plus haut l'explication de M. Marey : pour un traumatisme léger, contracture secondaire, pour un traumatisme fort, congestion.

Mon interprétation est tout autre de ces faits que la haute compétence de M. Marey ne permettait pas de mettre en doute, et qui sont d'ailleurs facilement réalisables. Aussi ne sont-ce pas les observations que je prends la liberté de contester mais seulement l'explication des phénomènes qui, je le montrerai avec abondance, sont du même ordre que ceux que l'on produit par des pressions sur la peau. Après un frottement léger sur le dos de la main, tout pâlit, ligne et voisinage, par déplétion mécanique, puis une trace blanche apparaît au milieu des parties congestionnées, mais elle n'est pas due à une contraction spasmodique des capillaires, elle est causée par le tassement, par l'exfoliation des cellules épidermiques que la friction a déplacées. La preuve, c'est que cette ligne pâle secondaire, on ne la voit se produire qu'aux endroits où l'épiderme est sec et s'exfolie aisément, tandis qu'aux lèvres, à l'éminence hypothénar, le frottement à l'aide de l'ongle détermine l'apparition d'une ligne rouge persistante, en tout pareille à celle qu'on obtient sur les autres points du tégument après un traumatisme par pression.

Mais voici d'autres preuves. Si on frictionne le dos de la main, un peu énergiquement, avec une plume d'acier dont le bec est entr'ouvert, on constate deux traînées blanches durables avec un milieu rouge. D'après la théorie de M. Marey, l'inverse devrait avoir lieu, puisque le milieu subit un traumatisme léger et chaque sillon de la plume, un traumatisme fort. Dans cette expérience, les lignes de la plume sont trop minces pour appeler le sang des régions voisines et faire pâlir l'espace compris entre elles, mais, si on frotte la peau avec deux lames rapprochées l'une de l'autre sans se toucher et larges chacune d'un millimètre au moins, l'espace compris entre elles pâlira comme dans le cas d'une pression continue.

Ce qui a causé l'erreur d'interprétation de M. Marey c'est qu'après

une friction douce, sur le dos de la main, comme il ne se développe qu'une faible congestion secondaire, la ligne blanche des cellules déplacées se voit aisément tandis que, lorsque la friction est forte, la congestion considérable des tissus sous-jacents dissimule la trace exfoliée. Si en effet on laisse le sang s'accumuler dans la main avant l'expérience, en laissant pendre le bras pendant quelque temps, toute friction, même très douce, ne produit plus de ligne blanche, pas plus qu'après un traumatisme violent.

En exerçant la friction à l'aide d'une brosse un peu rude, les résultats sont semblables. Le traumatisme est suivi d'une rougeur congestive qui dure plus ou moins longtemps. Au bout de quelques heures, quand on a frotté vigoureusement, la congestion cesse d'être générale, elle est formée de places rouges en îlots irréguliers siégeant, probablement, dans les capillaires les plus gros. Elle dure plus longtemps aux régions où la circulation est moins active : à la cuisse, plus qu'à l'avant-bras, au dos de la main, plus qu'à la paume. Atténuée déjà, elle reparaît aisément sous la moindre friction nouvelle ou si on vide, par des massages repétés, les vaisseaux de la partie en expérience.

Donc, contrairement à l'opinion admise, les traumatismes répétés rendent la partie qui les subit plus susceptible d'épuiser sa contractilité capillaire.

Quant aux limites de la congestion produite par les traumatismes modérés, elles s'accusent nettement et ne dépassent pas les localités atteintes par l'irritation expérimentale. La rougeur qui succède à une pression conserve la forme de l'instrument compresseur, celle qui suit une friction ne s'étend pas au delà des régions que l'on a frottées. En voici une preuve. Je place sur l'avant-bras une bande de caoutchouc assez épaisse et d'un centimètre de large, puis, avec une brosse, je frictionne l'avant-bras. Au bout d'un instant, après avoir retiré la bande, on observe une rougeur vive partout, sauf à la place que le caoutchouc protégeait et, le lendemain de l'expérience, on voit encore cette rougeur nettement séparée par une zone pâle marquant l'endroit où se trouvait la ligature.

Mais il n'en est plus de même quand le traumatisme est violent. Il m'est arrivé, par accident, de recevoir sur le dos de la main la porte d'une armoire. Immédiatement après le frottement douloureux du bois, la région blessée pâlit; elle demeura longtemps blanche, pen-

dant que, peu à peu, tout le voisinage, sur une grande étendue, se congestionnait. Cette expérience involontaire est bien caractéristique. Elle montre jusqu'à la dernière évidence que la pâleur de la place frictionnée est due à l'exfoliation épidermique, exfoliation qui, dans ce cas, allait presque jusqu'à l'excoriation. De plus elle est la preuve de la congestion secondaire qui suit un traumatisme léger, puisque les environs de la partie frottée ont rougi peu à peu, sans passer par l'état exsangue, à aucun moment, et cela, sur une très grande étendue.

Pincement. — Si on pince la peau entre le pouce et l'index, les mêmes effets se produisent et je ne crois pas utile d'entrer dans le détail d'explications en tout semblables à celles qui précèdent : pâleur primitive, rougeur secondaire plus ou moins persistante, suivant l'énergie du pincement; toujours la même interprétation; le traumatisme, faible ou fort, congestionne les capillaires de la région. Voici une expérience qui montre peut-être plus nettement encore la constance des résultats.

On présente devant la lumière d'une lampe la paume de la main, en portant le pouce en adduction, aussi fortement que possible. Le pli de la peau qui s'étend entre le pouce et l'index apparaît, presque translucide et d'un rose plus ou moins accusé. Si on vient à prendre ce pli entre les mors d'une pince et qu'on le comprime avec un peu de force, quelques secondes après l'enlèvement de la pince on observe une coloration plus sombre de la région entière et une ligne obscure à la place même où on vient d'exercer un traumatisme. Ici encore, comme dans tous les exemples, on voit les capillaires se congestionner, soit à la place fortement irritée, soit aux régions voisines que le tiraillemeut de la pince a intéressées plus faiblement.

Succion. — L'application d'une ventouse est suivie d'effets semblables aux précédents. Le centre, congestionné pendant que s'opère la succion, pâlit quand l'instrument est enlevé. Ce résultat se produit même lorsqu'on applique une ventouse aux lèvres, malgré leur richesse vasculaire. L'interprétation est la même que lorsqu'il s'agit d'une pression, puisque les bords de la ventouse sont comprimés avec une force correspondant à l'intensité du vide produit. Inutile de dire que la zone où portait la ventouse est pâle d'abord, puis rougit et demeure rouge plus ou moins longtemps.

Percussion. — La percussion par un marteau ou à l'aide d'une

brosse dure est suivie de congestion capillaire. On comprend que les effets soient semblables à ceux que produit la pression, il s'agit en effet d'une pression rapide et plus ou moins violente.

Corps chauds. — L'application d'un corps chaud sur une région de la peau est suivie presque immédiatement d'une dilatation des capillaires et la partie rougit comme après les traumatismes précédemment signalés. La température de l'instrument employé, la substance dont il est fait, ses dimensions, la durée du contact font simplement varier l'intensité et la persistance du résultat. Ainsi, je pose sur le dos de la main ou sur la peau de l'avant-bras la cuvette d'un thermomètre chauffée à 85° centigrades. Immédiatement après le contact, on constate la pâleur due à la déplétion qu'une pression, quelque légère qu'elle fût, a produite. Après quelques secondes la rougeur apparaît et s'étend au delà de l'espace directement touché par l'instrument. On voit encore ici la congestion secondaire se manifester à l'endroit où s'appuyait le thermomètre, c'est-à-dire au siège d'un fort traumatisme et dans le voisinage qui par rayonnement a été légèrement échauffé, qui par conséquent n'a subi qu'un petit traumatisme.

Si on plonge la main dans un vase contenant de l'eau chaude, le tégument rougit presque immédiatement et demeure rouge un certain temps. A ce propos, je citerai une expérience décrite dans mon mémoire de 1874 et qui me paraît caractéristique. Je fais au pli du bras une forte ligature, de façon à comprimer les veines, sans interrompre la circulation artérielle. La main, au bout de quelque temps, se tuméfie et devient violette. Je la plonge dans un bain à 54° et je l'y laisse aussi longtemps que possible : quelques secondes. Retirée de l'eau, la partie qui a été immergée prend une couleur rouge clair, presque orangé et fait une démarcation très nette avec les régions que l'eau n'a pas atteintes. Celles-ci demeurent violacées. Le liquide chaud n'a donc pas augmenté la congestion veineuse, on dirait au contraire qu'il l'a diminuée, tellement la teinte livide est voilée par l'apport du sang artériel à la surface. On retire la ligature. Toutes les parties situées au-dessous d'elle rougissent; puis, celles que l'eau n'a pas touchées reviennent peu à peu à la teinte normale, tandis que les autres restent colorées beaucoup plus longtemps.

On voit que l'interruption de la circulation veineuse est suivie de congestion capillaire. Quant à l'action dilatatrice que le bain chaud

exerce sur les petits vaisseaux, elle se montre avec une complète évidence dans l'expérience que je viens de relater.

L'air chaud produit les mêmes résultats. La main présentée un certain temps devant un brasier, rougit, mais la coloration a peu de durée.

Corps froids. — Le traumatisme causé par l'application des corps froids est suivi, comme tous les traumatismes, d'une congestion des régions irritées.

Si on applique sur l'avant-bras un morceau de glace saupoudré de sel, au bout d'un instant après qu'on a fait cesser le contact douloureux de la glace, la peau présente une tache rouge nettement limitée et plus ou moins persistante.

Le bras plongé pendant cinq minutes dans un bain à 6° rougit après l'immersion et demeure congestionné.

Quelle que soit l'intensité du traumatisme, l'effet est du même ordre, mais de moins en moins visible, à mesure que l'on exerce un traumatisme moins intense ou moins long, soit en plaçant sur la peau un morceau de glace ordinaire qu'on retire presque immédiatement, soit en faisant couler sur le bras une nappe d'eau froide pendant un court espace de temps. Mais ces phénomènes sont presque d'ordre vulgaire et chacun sait que l'action de l'air froid sur le visage, de la neige sur les mains est suivie d'une congestion cutanée plus ou moins prononcée.

Traumatismes violents. — Je n'ai envisagé jusqu'ici que des traumatismes relativement modérés et auxquels la désignation d'*irritations de la peau* conviendrait peut-être mieux. Les véritables traumatismes, les blessures, piqûres, excoriations, sections, brûlures, nous fourniront des résultats semblables aux précédents, mais plus durables et d'une intensité plus grande. Il s'y joindra certaines modifications nouvelles des tissus lésés et des régions avoisinantes; je vais exposer ces phénomènes brièvement.

Si on appuie violemment, pendant une demi-minute, sur la peau de l'avant-bras, une surface mousse, soit l'orifice d'une clef forée, après avoir enlevé l'instrument, on constate un sillon d'abord pâle qui rougit peu à peu, comme après une pression modérée. Mais autour de ce sillon se forme un bourrelet rose, inégal, mou et facilement dépressible. Autour du bourrelet, sur une étendue qui s'accroît petit à petit, se montre une rougeur, moins colorée que le sillon et dont les limites, non circonscrites, vont se confondre avec

la couleur normale de la peau. Au bout de quelques minutes, cette rougeur disparaît. Le bourrelet dure un peu plus longtemps; quant au sillon, il persiste et demeure congestionné pendant des heures, quelquefois, plus d'une journée.

Le sillon est ecchymotique. On ne le constate pas tout d'abord, car on peut, dans les premiers moments qui suivent l'expérience, le faire disparaître par de légères frictions; mais après un ou deux jours il a pris l'aspect d'une tache brune que les frottements ne parviennent plus à effacer.

La rougeur diffuse qui s'étend au loin s'explique par la *congestion capillaire qui suit les traumatismes légers* et donne encore une fois raison à la proposition que j'ai émise à plusieurs reprises; quant au bourrelet, il est évidemment causé par une extravasation de liquide, soit lymphatique, soit sanguin.

Les résultats sont semblables après l'hémorragie qui suit une piqûre peu profonde : élevures en bourrelet autour du point central, rougeur diffuse plus ou moins étendue, tache brune persistante à l'endroit où l'instrument a pénétré.

Après une brûlure, soit après l'application de pointes de feu, les choses se passent de la même façon et ici encore les téguments du voisinage qui ont subi un faible traumatisme se congestionnent quelques secondes après l'application du cautère actuel.

Sensibilité de la peau après un traumatisme. — En étudiant la sensibilité de la peau après un traumatisme modéré, par exemple, après une friction un peu prolongée de la paume de la main, j'ai observé un phénomène auquel je ne m'attendais pas. J'ai constaté que *la sensibilité est augmentée dans les régions congestionnées.* Je me suis servi, pour réaliser cette expérience, des petits appareils que j'ai présentés il y a quelque temps à la Société de Biologie et dont j'ai publié la description complète dans les *Archives de Physiologie* en avril 1891. Ils consistent dans des soies de sanglier de différentes grosseurs fixées dans de petits manches en bois et terminées par des carrés de papier d'un millimètre de côté. En tenant un de ces instruments par le manche et en appuyant doucement le papier sur la région que l'on veut explorer, on exerce une pression due à l'élasticité de la soie, pression dont on a, au préalable, mesuré l'intensité en plaçant des poids sur les carrés de papier et en notant pour chacun d'eux le poids nécessaire pour ployer la soie qui le porte.

A la région hypothénar, avant la friction, un de ces esthésimètres taré à un milligramme n'est pas senti. L'expérience est faite les yeux fermés et c'est une autre personne qui me touche en différents points de la région. Je frictionne ensuite, pendant quelques secondes, la peau, j'attends que la rougeur se soit montrée, et alors de nouveaux attouchements pratiqués avec les mêmes précautions sont perçus.

La sensibilité de la peau a donc été augmentée par la congestion paralytique qui suit une friction modérée.

L'application du compas de Weber ne met pas ce résultat en lumière, mais cela n'a rien qui doive étonner. L'expérience de Weber, ainsi que je l'ai dit en 1891, ne peut montrer qu'une chose : le rapprochement plus ou moins grand des extrémités nerveuses, pour une région donnée ; elle ne donne pas la notion de la sensibilité intrinsèque d'un point de cette région. La friction préalable ou toute autre cause ne crée ni ne détruit aucune papille sensitive, l'expérience avec le compas doit donc être négative, mais la sensibilité peut être augmentée ou diminuée et mon procédé est apte à décéler ces effets du traumatisme et de la congestion capillaire qui le suit.

J'espère avoir démontré dans ce travail les propositions suivantes :

Un traumatisme quelconque, faible ou fort, court ou prolongé, par pression, friction, percussion, pincement, succion, application du chaud, application du froid, produit toujours et presque immédiatement une congestion paralytique des capillaires de la peau aux points qui viennent d'être irrités.

Cette congestion est plus ou moins intense, plus ou moins durable, plus ou moins diffuse. Elle peut aller jusqu'à l'ecchymose dans la région atteinte par le traumatisme et produire un épanchement séreux dans les régions voisines.

La répétition des traumatismes sur les mêmes points augmente la congestion qui les suit.

Enfin la sensibilité tactile d'une région est augmentée par la congestion capillaire qui succède à un traumatisme modéré.

Dans la séance de la Société de Biologie où j'ai présenté le travail qui précède, M. le professeur Bouchard a dit avoir observé très

souvent, chez des malades atteints de la fièvre typhoïde, une contraction spasmodique des capillaires de la peau consécutive à une friction très légère.

On frotte doucement le tégument de l'abdomen, d'un côté; on frictionne plus fortement de l'autre côté et on voit, dit l'éminent professeur, pâlir la première place et rougir la seconde.

Je n'ai pas encore été à même de constater des faits de cet ordre.

D'autre part, à la suite de ma communication, j'ai eu l'honneur d'entretenir de mes expériences M. le professeur Marey et d'en répéter quelques-unes devant lui.

M. Marey persiste dans l'interprétation qu'il a fournie autrefois des effets produits par les frictions très légères. Ces frictions, me dit-il, font pâlir au bout de quelque temps la région qui les a reçues et il explique cet effet par la contraction spasmodique des petits vaisseaux.

Je m'incline devant l'opinion émise par le Maître et je ne fais aucune difficulté à admettre, pour le cas dont il s'agit, l'explication qu'il préconise.

ESSAI DE TÉRATOLOGIE

EMBRYOLOGIE
DES POULETS OMPHALOCÉPHALES

Par le Dr E. RABAUD
Préparateur du Laboratoire de tératologie à l'École des Hautes Études,
Chef de laboratoire à la Faculté de médecine,
Docteur ès ciences.

Introduction.

Au moment d'entreprendre ces recherches d'embryologie anormale, suivant les conseils éclairés et bienveillants de mes maîtres, MM. Mathias Duval et C. Dareste, je redoutais, il faut l'avouer, de ne pouvoir sérier, même artificiellement, les divers individus d'un type morphologique déterminé, un monstre étant un être isolé dans la nature.

Mais, après de laborieux tâtonnements, lorsque j'ai commencé à comprendre les coupes, si différentes de celles de l'embryologie normale, j'ai vu progressivement se dégager un « type » anatomique parcourant une évolution bien caractérisée dans ses lignes principales. En même temps je me suis aperçu qu'en tératologie l'aspect extérieur est parfois mensonger, et qu'il ne faut pas accepter sans contrôle les renseignements qu'il fournit.

La première question qui vient à l'esprit est évidemment celle de savoir s'il est possible d'établir une filiation légitime entre des embryons monstrueux d'âges différents, quoique présentant, au moins en apparence, divers états de la même anomalie. Chaque sujet est en effet une individualité indépendante issue de parents normaux, de telle sorte que l'on ne peut invoquer la descendance héréditaire pour relier un Omphalocéphale de trente-six heures à un autre Omphalocéphale de trois jours.

La réponse la meilleure à cette question est de montrer par des exemples le bien fondé de la sériation. Or, l'étude de plusieurs

individus du même âge enseigne que l'on trouve toujours le même état anatomique qui intéresse, selon le même processus, la même partie de l'embryon : état anatomique plus ou moins dissimulé au milieu d'un nombre variable de différences portant sur des points secondaires. Quel que soit l'Omphalocéphale observé, entre trente-six et quarante-huit heures, par exemple, la disposition du système nerveux, la constitution du cœur sont respectivement comparables, bien plus, presque identiques d'un individu à l'autre.

Si l'on s'adresse ensuite à des sujets maintenus en incubation pendant un temps plus prolongé, on constate que les dispositions précédentes se sont simplement accentuées, sans perdre en aucune façon le caractère particulier qui les distingue entre toutes. Avançant ainsi graduellement d'âge en âge, il devient facile de suivre les diverses étapes d'une évolution anormale en étudiant des êtres de même espèce n'ayant d'autre lien que l'hérédité qui dirige leur développement normal.

On est alors conduit à penser que par l'effet d'une influence extérieure, variable sans doute, une même portion du germe se trouve modifiée. Cette modification détermine une évolution semblable chez des individus isolés de même espèce, peut-être même d'espèces voisines. Mais il faut bien retenir que les ressemblances se rencontrent d'ordinaire dans les seuls processus généraux : une observation attentive permettra d'écarter les anomalies concomitantes et les variations de détail inhérentes à l'évolution anormale.

Ce sont précisément ces processus généraux du développement des poulets omphalocéphales que je me suis appliqué à décrire exactement et à faire ressortir clairement. Cependant, ayant soigneusement noté, au fur et à mesure des observations, les diverses modifications accessoires, je n'ai pas négligé de les signaler, tout en m'efforçant de donner à chacune l'importance qui lui convient, soit qu'elles représentent une variante du mode évolutif ordinaire, soit qu'elles n'aient qu'un intérêt secondaire. En les consignant toutes, j'ai en outre obéi à cette idée qu'il n'y a pas, en tératologie, de petits faits négligeables. Tel fait, dont l'application théorique ou pratique n'est pas immédiatement évidente, peut acquérir par comparaison, par addition, une valeur imprévue.

En établissant ainsi les caractères distinctifs du développement des Omphalocéphales, j'ai été amené à séparer très nettement trois monstruosités qui leur ressemblaient par l'aspect extérieur, ou

qui paraissaient avoir avec eux dans la filiation évolutive des rapports très intimes. Je décrirai dans un chapitre spécial les profondes divergences anatomiques, mais je n'aurai garde de tenter la moindre généralisation à l'égard de chacune de ces monstruosités, vu le nombre très restreint des exemplaires soumis à mon examen. Et ce fait d'avoir pu distinguer avec certitude plusieurs espèces tératologiques malgré leurs ressemblances apparentes, vient encore prouver la possibilité d'établir des types anatomiques, de suivre des stades différents même en l'absence de filiation héréditaire.

L'Omphalocéphale n'évolue guère au delà du cinquième ou du sixième jour. Pour ma part, je n'ai pu en obtenir d'exemplaires plus âgés, et mon vénéré maître Dareste, au cours de sa longue carrière scientifique, en a rencontré un seul ayant atteint ou dépassé le huitième jour. Toutes les tentatives ont été vaines ; à peine était-il possible de soupçonner un Omphalocéphale dans un individu mort, macéré ou décomposé, trouvé dans un œuf tardivement ouvert. Je n'ai pas cru pour cela devoir abandonner le travail entrepris : le petit nombre des stades observés suffit en effet pour donner la clef de la monstruosité, et c'était bien là le but à atteindre. On verra du reste comment les embryons les plus avancés portent en eux des indications suffisamment précises pour permettre de suppléer à l'absence de documents plus âgés.

A côté de leur intérêt spécial, les études d'embryologie anormale comportent des enseignements d'ordre plus général. Outre que l'on assiste à la lutte de tous les instants entreprise par l'organisme en voie d'adaptation nouvelle contre le déterminisme acquis par une longue hérédité, qui tend constamment à ramener cet organisme vers ce qui est devenu la normale, outre cela on peut rencontrer des faits plus ou moins nombreux qui éclairent d'une vive lumière certains processus normaux.

Ainsi que l'écrit mon maître, M. Mathias Duval, « de même que certains troubles pathologiques ont amené la découverte d'une formation normale, de même certains arrêts de développement ont mis en lumière le processus probable du développement normal : le fait de tératologie observé a été comme une expérience naturelle d'embryologie, de même que l'observation clinique peut avoir le caractère d'une expérience de physiologie [1] ».

1. Mathias Duval, *Pathogénie spéciale de l'embryon, Tératogénie*, p. 182.

Cette manière de voir n'est cependant admise qu'avec de très grandes réserves par quelques anatomistes, et tout récemment encore M. H. Beauregard [1] émettait des doutes sur ce point. Les arguments avancés par ce dernier auteur me paraissent sujets à discussion : s'il est vrai que chez les êtres inférieurs un organe déterminé peut indifféremment provenir de l'un quelconque des feuillets, cela ne prouve pas que, même anormalement, le fait se puisse produire chez les vertébrés et c'est de ceux-là surtout que j'entends parler. L'ontogénie dans ses débuts est hésitante; elle s'affirme au fur et à mesure que l'être s'élève en organisation et, au sommet de l'échelle, les différenciations primordiales sont assez solidement établies pour que nulle force ne les vienne modifier. L'un des résultats les plus précieux des études de tératogénie est précisément d'établir cette notion de la spécificité des feuillets chez les vertébrés. On dira que par un retour d'atavisme il peut se constituer une anomalie dans ce sens. Ce sera le cas exceptionnel; car il faut tenir compte du travail considérable nécessité pour transformer, intervertir quelquefois les différenciations histologiques si anciennes. Il faut se dire aussi qu'en tératogénie, ce sont les organes et non les tissus élémentaires qui deviennent la « pièce faussée », — suivant l'heureuse expression de M. Beauregard, — dont la forme ou le nombre change, dont l'architecture intime peut varier. Les éléments constituants sont toujours, au moins tout au début, très nettement caractérisés; plus tard ils pourront s'altérer ou se détruire. Et encore les organes par leur modification même peuvent-ils souvent fournir de précieux renseignements.

Mais, dit-on, le sens de la différenciation des feuillets se fait suivant les rapports de position, d'ailleurs inconnus, de ces feuillets avec le monde extérieur. Une telle pensée méconnaît trop les lois tracées par l'hérédité et livre les processus embryologiques au caprice tyrannique d'influences extrinsèques. L'action de ces influences est certainement indéniable : elle s'exerce simplement sur la morphologie de ces organes, non pas sur les origines premières. La loi des connexions formulée par Isidore Geoffroy Saint-Hilaire est encore le meilleur argument que l'on puisse fournir, pour indiquer que la tératogénie ne fait pas des choses exceptionnelles, qu'elle modifie seulement et superficiellement en

1. H. Beauregard, *Revue annuelle d'Anatomie*, 1897.

somme les modalités existantes. Elle travaille avec des matériaux tout faits, elle ne crée pas les matériaux. C'est là l'opinion généralement admise, depuis Geoffroy Saint-Hilaire et Dareste.

Ce n'est pas à dire qu'il faille accepter sans contrôle toutes les données de la tératogénie. Mais de prime abord, il faut en considérer les indications comme extrêmement importantes. Le plus souvent elles sont un trait de lumière permettant de mieux voir, de mieux comprendre les processus normaux. Si par elles-mêmes les anomalies ne peuvent être un argument sans réplique, concordant avec des faits d'un autre ordre, elles leur sont un appui, et un appui décisif.

Ainsi abordée avec une critique judicieuse la tératogénie est fertile en enseignements.

Méthode.

Les embryons utilisés pour les recherches qui suivent ont tous été obtenus par les procédés artificiels *indirects*. Les températures extrêmes ont été surtout employées comme étant le moyen le plus simple : les œufs étaient placés dans l'étuve, chauffée soit à 33°, soit au contraire à 42°. Sauf exception, tous les embryons deviennent monstrueux, mais ils présentent les anomalies les plus diverses; bien des séries d'œufs ne fournissent aucun omphalocéphale.

L'air confiné, les secousses, l'électricité ont été aussi mis en usage. Les influences électriques que j'ai pu varier à l'infini grâce à l'aide de M. André Broca n'ont jamais donné d'Omphalocéphale. Il serait hasardeux de tirer de ce fait la moindre conclusion, car la spécificité des influences sur la production des difformités est une étude encore à faire. Fol et Warynski[1] affirment que pour obtenir des Omphalocéphales il suffit de faire incuber les œufs sans les retourner tous les jours, de manière à les laisser constamment dans la même position. Ce procédé est certainement le moins sûr de tous : il facilite l'accolement de l'embryon à la coquille et sa mort très précoce.

Aucun essai n'a été fait dans le sens de l'expérimentation directe. Je me proposais surtout d'étudier un développement naturel, que les

1. St. Warynski et Herm. Fol, *Sur la cause de quelques monstruosités simples*, p. 17.

tentatives chirurgicales, en admettant leur bien fondé, risquent de modifier dans une large mesure.

Les pièces obtenues étaient extraites de l'œuf sous l'eau. Le blastoderme, sectionné largement autour de l'embryon, recueilli sur un disque en verre, était ensuite examiné vivant au moyen d'un faible grossissement. Ainsi il était possible d'établir un diagnostic provisoire, de prendre une première idée des déformations, d'avoir une notion des organes contractiles. Ces pièces étaient ensuite immergées dans un liquide fixateur, alcool à 90°, alcool iodé ou sublimé en solution à 5 p. 100. Ce dernier liquide paraît être le plus favorable aux recherches subséquentes d'histologie, grâce à la délicatesse de son action. Vu l'extrême petitesse des embryons, le séjour dans cette solution doit être très court, une ou deux heures au plus. D'ailleurs, on peut considérer la fixation comme effectuée lorsque l'embryon est devenu d'un blanc opaque. Au sortir du sublimé il suffit de placer les pièces dans l'alcool iodé, où elles peuvent séjourner indéfiniment.

Toutes les pièces, à quelques exceptions près, ont été photographiées [1]. Pour rendre facile cette opération, il faut les colorer *superficiellement* et les monter au baume après un très complet éclaircissement. Il est très aisé de les démonter par un séjour prolongé dans un bain de xytol : d'ordinaire la lamelle se sépare d'elle-même et l'embryon ne court aucun risque d'être endommagé. La photographie rend de très précieux services; elle donne fidèlement tous les détails et, lors de l'examen des coupes, il m'est arrivé plus d'une fois de saisir certaines particularités grâce à la possibilité où j'étais de me reporter constamment à l'image de la pièce entière. A ce point de vue, le dessin le meilleur n'aurait pas été de la même utilité.

Les embryons, une fois démontés et soigneusement débarrassés des dernières traces de baume, ont été inclus à la paraffine et rigoureusement débités en séries. Les coupes, collées sur verre par une très faible solution d'albumine dans l'eau (procédé de M. Duval), ont été traitées par divers colorants. L'importance de ceux-ci est petite en l'espèce, les réactifs les plus vulgaires suffisant, à peu de chose près, pour discerner les faits d'embryogénie. J'ai utilisé la thionine, la safranine, le picrocarmin, enfin l'hématéine

1. Toutes les photographies ont été exécutées avec un vrai sens scientifique par M. F. Monpillard.

en concurrence avec l'orange ou l'éosine. C'est à ce dernier procédé que j'accorde la préférence, comme donnant les élections les plus délicates et permettant, mieux que tout autre peut-être, les examens cytologiques.

D'une façon générale je me suis gardé des tentatives incertaines, ne voulant pas courir le risque de perdre des pièces relativement peu communes et très souvent impossibles à remplacer, surtout pour les stades avancés.

J'ai ainsi obtenu et étudié une quarantaine d'Omphalocéphales. Ces quelques embryons représentent environ 3000 œufs incubés et ouverts. En tenant compte des rares pièces qui ont pu être perdues ou détruites, cette statistique montre les Omphalocéphales comme représentant environ les 2 p. 100 de la totalité des œufs mis en étuve, et ce sont, avec les Cœlosomes, les monstres les plus fréquents.

En terminant, j'exprime à nouveau toute ma gratitude à mes maîtres, MM. Mathias Duval, C. Dareste, Ed. Retterer. Ils m'ont, à divers points de vue, prodigué les conseils et les encouragements, ils m'ont donné le moyen d'acquérir les connaissances techniques, ils m'ont enseigné les meilleurs principes scientifiques. Je désire aussi adresser mes remerciements respectueux à mon maître M. le professeur Joffroy, ainsi qu'un souvenir reconnaissant à mes premiers maîtres de la Faculté des sciences de Toulouse : MM. D. Clos, Lartet, L. Roule, Leclerc du Sablon, Caralp.

I

État de la question. — Les Omphalocéphales de Camille Dareste. — Travaux de Fol et Warynski. Dualité du cœur.

C'est en 1877 que mon vénéré maître Camille Dareste a signalé pour la première fois les monstres omphalocéphales [1]. Dix ans auparavant, il avait déjà rencontré des individus de ce type, mais il les avait méconnus et rangés avec les hémiacéphales. « Ce type, dit-il, est le plus étrange que l'on puisse imaginer. Chez ces

1. Camille Dareste, *Sur un nouveau type de monstruosité simple, l'Omphalocéphalie, ou hernie ombilicale de la tête.*

monstres, la tête semble sortir par l'ouverture ombilicale, et le cœur, tantôt simple et tantôt double, se voit à nu sur la nuque ou la région dorsale de l'embryon, exactement, qu'on me passe cette comparaison, comme la hotte sur le dos d'un portefaix [1]. »

Cette description pittoresque, et d'ailleurs très exacte, correspond seulement aux stades avancés. L'Omphalocéphale jeune n'a

Fig. I. — Omphalocéphale de quarante heures (d'après une photographie). — *c*, cœur; *t*, tête.

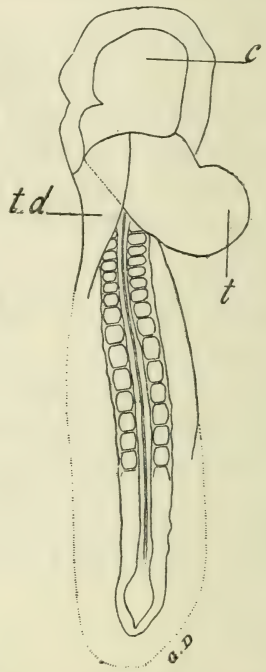

Fig. II. — Omphalocéphale au troisième jour d'incubation; face ventrale (d'après une photographie). — *c*, cœur; *t*, tête; *t.d*, lame endodermique.

pas du tout le même aspect : vers la trente-sixième heure d'incubation il se présente comme un embryon rectiligne, ainsi qu'à l'état normal, muni d'un nombre variable (cinq à dix) de segments primitifs; tout en avant bat le cœur, d'ordinaire régulier dans sa forme, bilobé et donnant naissance de chaque côté à une expansion tubulaire qui pénètre le corps presque immédiatement. En l'examinant par la face ventrale, on aperçoit, en outre, immédiatement en

1. Camille Dareste, *Recherches sur la production artificielle des monstruosités*, p. 359.

arrière du cœur, terminant l'axe embryonnaire, une tache tranchant par son aspect sombre : c'est la tête ou, plus exactement, le système nerveux céphalique. A ce stade, vue par-dessous, la tête ne dépasse pas le plan du cœur, de telle sorte que celui-ci repose non point sur la nuque, mais sur l'extrémité céphalique elle-même (fig. I). Le diagnostic, sur des sujets si jeunes, ne peut pas se porter à coup sûr; il est au moins une anomalie, très différente,

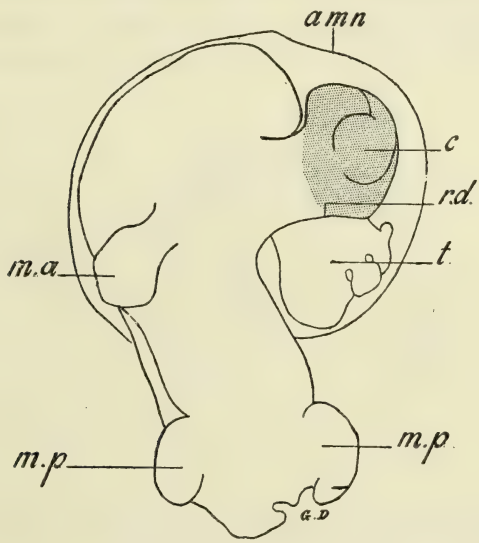

Fig. III. — Omphalocéphale du cinquième jour. Vue de profil (d'après une photographie). — *c*, cœur; *t*, tête; *m.a*, membre antérieur; *m.p*, membres postérieurs; *amn*, amnios; *rd*, rebord endodermique.

qui simule par l'aspect extérieur l'omphalocéphalie (voir page 74, les *Ectrosomes*).

L'examen d'individus plus âgés permet de constater l'allongement de la tête. Cet allongement s'accuse d'autant mieux que l'embryon est couché sur le flanc gauche, ce qui met en évidence l'angle aigu formé par l'encéphale dévié et l'axe rachidien. On distingue avec netteté la ligne qui sépare le corps de la tête appliquée contre lui (fig. II). Mais, à partir du quatrième jour, cette ligne disparaît et l'on voit seulement, petit ou dilaté, un bout de tête sortir de l'orifice d'un vaste cylindre membraneux en continuité avec le cœur et enveloppant à la fois le tiers supérieur du corps et la tête fortement repliée. Le cœur, pourvu de trois ou

quatre cavités contractiles, n'a pas une situation absolument invariable : il peut coiffer le sommet de la courbe neurale ou bien, au contraire, se placer un peu au-dessous d'elle. La présence des membres postérieurs est constante (fig. III); les membres antérieurs n'existent pas toujours. Parfois l'embryon est enroulé sur lui-même à tel point que la tête vient se placer entre les deux pattes (fig. IV). On verra que, même lorsque l'omphalocéphalie paraît bien caractérisée, il est une monstruosité qui la simule assez exactement (voir page 81, les *Plagiencéphales*). Dareste, et après lui Warynski [1], dit avoir observé (toujours sur les pièces entières)

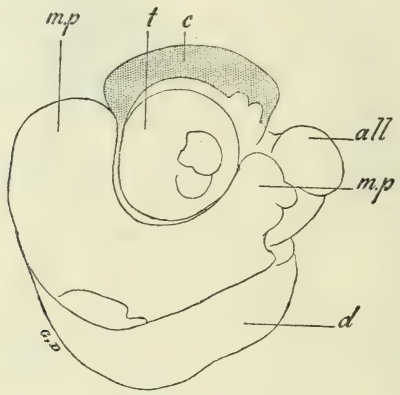

Fig. IV. — Omphalocéphale au cinquième jour, très recourbé (d'après une photographie). — *c*, cœur; *t*, tête; *m.p*, membres postérieurs; *all*, allantoïde; *d*, dos.

des rudiments d'yeux, séparés ou réunis. Même, dans un cas, Dareste avance, mais avec réserves, avoir vu une tête presque normalement développée [2]. Il est facile d'être trompé par ces apparences extérieures, elles n'ont point de réalité.

En outre, il existerait, quoique très rarement, « des cas d'omphalocéphalie dans lesquels la tête n'est point infléchie, mais seulement refoulée d'arrière en avant [3] ». J'ai examiné un très grand nombre de pièces, soit fraîches, soit appartenant à la collection du Laboratoire de tératologie, sans pouvoir retrouver cette forme spéciale; par sa description même, d'ailleurs, elle me paraît étran-

1. Stanislas Warynski, *Recherches expérimentales sur le mode de formation des Omphalocéphales.*
2. Camille Dareste, *Prod. art. des monst.*, p. 360.
3. C. Dareste, *Prod. art. des monst.*, p. 360, note 1.

gère à l'omphalocéphalie. Celle-ci ne saurait exister en effet si « la tête n'est point infléchie ».

Sur les pièces entières, on aperçoit encore l'amnios ou ses ébauches. Il manquerait parfois, au dire de Warynski; pour ma part, j'ai toujours constaté son existence; d'ordinaire il est bien développé, flottant même. Enfin les embryons âgés possèdent une allantoïde plus ou moins volumineuse.

L'aire vasculaire, de son côté, pourrait n'être pas normale, d'après mes devanciers; elle serait, dans certains cas, frappée d'arrêt de développement, d'où suivrait l'hydropisie. Certes, j'ai trop souvent constaté, auprès de mon maître C. Dareste, la coexistence de plusieurs difformités sur un même individu pour nier la possibilité d'une telle coexistence chez la monstruosité qui nous occupe. Cependant, de mes recherches je conclurais volontiers que cette coexistence est, dans l'espèce, extrêmement rare; ce n'est pas l'omphalocéphalie qui s'adjoint à l'hydropisie, mais un retard de développement du système nerveux dans son tiers antérieur; le cœur paraît être en avant de l'embryon : en réalité, l'axe nerveux est entier, parfaitement rectiligne, il s'agit d'une apparence trompeuse (voir page 74, les *Ectrosomes*).

Telles sont les formes extérieures que présentent les Omphalocéphales en leurs divers états de développement. Les ayant le premier décrits, Dareste s'est efforcé d'établir le mécanisme de leur formation. Prenant pour base diverses observations tératologiques [1], il en est arrivé à penser que le cœur, jusque-là considéré comme formé dès le début par une masse médiane et unique, devait au contraire provenir d'une double ébauche. Cette conception théorique parut trouver confirmation dans l'examen des faits [2].

D'après C. Dareste, et d'autres auteurs à sa suite [3], l'endocarde comme le myocarde naissent sur les parties latérales du blastoderme avant la formation du repli pharyngien. Lorsque celui-ci apparaît, chacune des deux ébauches cardiaques vient se placer au fond du cul-de-sac endodermique et y reste constamment, marchant ainsi vers celle du côté opposé au fur et à mesure que l'intestin

1. Isid. Geoffroy Saint-Hilaire, *Traité de tératologie*, t. I, p. 725, et C. Dareste, *Prod. art. des monst.*, p. 253.

2. C. Dareste, *Recherches sur la dualité primitive du cœur et sur la formation de l'aire vasculaire dans l'embryon de poule.*

3. C. Dareste, *Prod. art. des monst.*, p. 361.

antérieur tend à se fermer. Cette fermeture terminée, et l'intestin définitif séparé de l'endoderme primitif, les deux tubes cardiaques, complètement rapprochés sur la ligne médiane, s'accolent pour se fusionner très vite en une cavité unique.

Il est juste de dire — et l'indication me paraît précieuse — que d'après les constatations de M. Henneguy chez la truite, « le pharynx est déjà fermé quand apparaissent les deux tubes cardiaques; aussi leur durée est-elle très courte [1] ».

La dualité primitive du cœur une fois admise, la genèse de l'omphalocéphalie serait la suivante : sous l'effort d'une action mécanique, d'ailleurs inconnue, la tête s'infléchit, passe entre les lames latérales du mésoderme et les maintient écartées [2]. Dès lors, les deux ébauches cardiaques, ne pouvant plus venir se souder

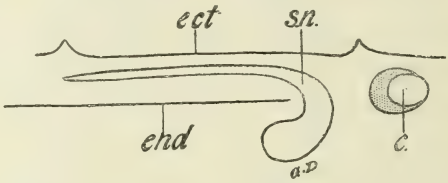

Fig. V. — Schéma représentant la formation hypothétique de l'omphalocéphalie. — *ect*, ectoderme; *end*, endoderme incomplet; *s.n*, système nerveux; *c*, cœur.

en dessous du tube médullaire, passent au-dessus de lui et viennent en contact. Pour compléter ce processus hypothétique, il faut supposer encore l'endoderme fort peu développé en avant, de telle sorte que la tête neurale puisse contourner son bord antérieur pour venir buter directement contre le jaune; se recourbant alors d'avant en arrière, elle ira se placer dans la gouttière abdominale; il n'y aurait pas de pharynx [3] (fig. V).

Il peut se faire d'ailleurs que les deux ébauches cardiaques ainsi isolées l'une de l'autre n'aient aucune tendance à se réunir au-dessus du système nerveux. De là résulte la production d'une monstruosité possédant de chaque côté de la tête un organe contractile. Suivant la manière de voir adoptée par Dareste, il faut considérer cette anomalie comme une omphalocéphalie incomplète,

1. Henneguy, *Embryogénie de la Truite*, p. 138. — Je ferai remarquer que Hertwig, *Traité d'embryologie*, admet le premier mode tant pour les poissons osseux que pour les Amniotes.

2. C. Dareste, *Prod. art. des monstr.*, p. 361.

3. C. Dareste, *Nouvelles recherches sur la production des monstres Omphalocéphales et sur la dualité primitive du cœur dans les embryons de l'embranchement des Vertébrés.*

représentant à l'état permanent le début de l'omphalocéphalie (fig. VI). On remarquera, en étudiant la figure ci-jointe, que la tête de ces poulets n'est absolument pas recourbée, et j'espère montrer dans le cours de ce travail qu'il y a lieu de séparer entièrement cette forme de l'omphalocéphalie vraie.

Bien après les travaux de Dareste, Warynski [1] reprend la question des Omphalocéphales. Mais, au lieu de procéder par l'observation simple de monstres expérimentalement produits au moyen d'actions extérieures, il s'efforce de les obtenir par la violence, si l'on peut dire. Utilisant, un peu modifiée, une méthode déjà mise en œuvre par Hermann Fol et lui-même [2], Warynski veut obliger la tête neurale à se recourber en passant entre les deux ébauches cardiaques. Pour atteindre ce résultat, il s'adresse à de très jeunes embryons de poulet (trente à trente-six heures), qu'il met à découvert en pratiquant sur la coque de l'œuf une très étroite fenêtre. Introduisant par cette fenêtre, « au lieu du thermocautère, un instrument non chauffé », il produit une lésion par une compression prolongée. La substitution de la compression à froid à la destruction au fer rouge, aurait pour avantage de « mieux localiser la lésion ». La fenêtre refermée, l'œuf est remis en incubation, tourné de telle façon que l'embryon corresponde à une partie intacte de la coquille.

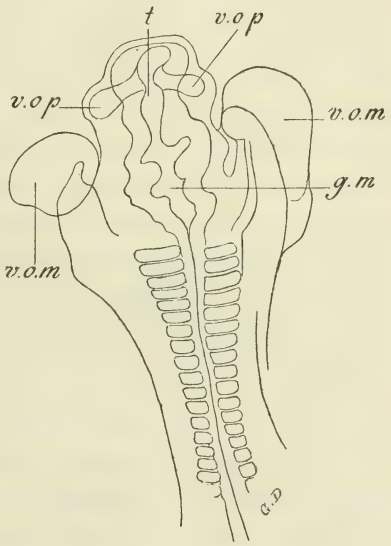

Fig. VI. — Monstre dit « à cœur double ». (Début de l'omphalocéphalie), quarante-huit heures d'incubation (d'après une photographie). — *v.o.m*, veines omphalo-mésentériques; *t*, tête; *v.op*, vésicules optiques; *g.m*, gouttière médullaire.

Warynski obtenait, dit-il, *à coup sûr,* un Omphalocéphale à cœur

1. Stanislas Warynski, *Recherches expérim. sur le mode de form. des Omph.*
2. Stanislas Warynski et Hermann Fol, *Recherches sur les causes de quelques monstruosités simples et de divers processus embryogéniques.*

simple par une lésion bien localisée sur l'éminence céphalique; un Omphalocéphale à cœur double par une lésion linéaire, se prolongeant au-dessus de la tête.

C'est là à peu près tout ce que cet auteur a ajouté aux très remarquables travaux de Camille Dareste. Bien que laissant entendre qu'il a pratiqué des coupes sur les embryons de divers âges, il représente seulement quatre coupes d'une phase avancée (cinquième jour) et la lecture de son mémoire ne révèle point qu'il ait connu les premiers stades; l'interprétation qu'il en donne suffirait à le prouver : il admet en effet un arrêt de développement de l'endoderme permettant à la tête de se replier au devant de lui, afin de s'engager dans la gouttière pharyngienne après avoir passé entre les deux ébauches cardiaques; c'est une pure hypothèse.

En ce qui concerne la cause première, Warynski conclut de ses expériences à une compression produite par la coque de l'œuf sur la tête embryonnaire, et s'efforce de démontrer l'impossibilité d'une compression amniotique, attribuant à Dareste cette manière de voir. La lecture attentive des divers travaux de mon maître ne permet pas d'y retrouver la trace de cette hypothèse; lui-même s'est défendu avec juste raison de l'avoir jamais formulée, affirmant à nouveau que la cause première lui échappe encore [1].

Ce n'est point encore le lieu de critiquer les travaux et les expériences de Warynski. Cependant on peut dire combien ils paraissent au premier abord sujets à caution, sans insister, car on se fait toujours scrupule de combattre un disparu. Évidemment il s'agit là de véritables opérations chirurgicales, et l'on peut se demander si les monstres produits sont bien des Omphalocéphales. Bien que les figures données par Warynski, soit de pièces entières, soit de coupes, semblent ne laisser prise à aucun doute, on est en droit de se demander si les anomalies décrites sont réellement dues à l'action mécanique exercée sur l'embryon, ou s'il ne s'agit point d'heureuses coïncidences, dont le nombre aurait été légèrement exagéré.

Tel est le point de départ du présent travail; j'avais à vérifier la réalité du mécanisme invoqué, à compléter et à contrôler sur des coupes l'anatomie des Omphalocéphales [2].

1. C. Dareste, *Prod. art. des monst.*, p. 360, note 2.

2. Je signalerai, au moment voulu, les faits observés par Warynski sur l'unique pièce qu'il décrit.

La première question à résoudre était, il est vrai, celle de la double origine du cœur, car si Dareste et d'autres auteurs avec lui admettent comme démontrée cette ébauche bilatérale, des embryologistes de non moindre valeur estiment que l'endocarde se forme sur la ligne médiane par un groupe cellulaire unique [1]. J'ai fait un certain nombre de coupes sur des poulets très jeunes (vers la 24e heure) sur lesquelles un grossissement faible permettait d'apercevoir le cœur comme semblant formé de deux tubes droits accolés. De ces recherches je n'ai point retiré la conviction qu'il existât une double ébauche; j'ai constamment vu des figures semblables à celles de l'*Atlas d'embryologie* [2]. Celles-ci représentent l'ébauche cardiaque, médiane et unique sous le pharynx déjà fermé. Au-dessous d'elle passent et viennent au contact les deux culs-de-sac symétriques formés par les lames mésodermiques. C'est sans doute la projection sur le cœur de la ligne de contact de ses deux culs-de-sac qui donne l'illusion d'une cloison séparative, lorsqu'on examine la pièce entière par la face ventrale. Les coupes figurées et décrites représentant cette ébauche double pèchent peut-être par un défaut de mise en série et montrent non le cœur, mais les veines omphalo-mésentériques.

L'argument le plus sérieux en faveur de cette double ébauche paraît être l'existence de monstres pourvus, au moins en apparence, de deux cœurs symétriques latéraux. L'étude de ces monstres conduit à assigner une autre signification à ces organes contractiles, tout en donnant sur la question de l'origine du cœur une conception différente de celle des uns et des autres auteurs.

Le processus embryologique du cœur est dans tous les cas douteux et l'on ne saurait s'appuyer sur lui pour édifier une théorie. En outre, les présentes recherches m'ont appris que, vraie ou non, cette dualité *ne jouait aucun rôle* dans la genèse de l'omphalocéphalie et que, si le cœur intervient en réalité dans la formation tératologique, c'est par une évolution suractive et non par un arrêt de développement.

(*A suivre.*)

1. His, Schenck, Mathias Duval, etc.
2. Mathias Duval, *Atlas d'embryologie*, pl. XV, fig. 237 à 241.

ANALYSES ET COMPTES RENDUS

DES TRAVAUX FRANÇAIS ET ÉTRANGERS

Ergebnisse der Anatomie und Entwickelungsgeschichte, par MM. Merkel et Bonnet, F. Bergmann, Wiesbaden. — L'époque actuelle se distingue entre autres par l'ardeur avec laquelle on cultive les sciences biologiques. Le nombre toujours croissant des mémoires est une preuve indéniable de ce fait. De là la nécessité de pouvoir se renseigner sur la nature et le contenu des travaux originaux. Pour tenir les chercheurs au courant de ce qui se publie, on a fondé depuis longtemps, dans divers pays, de nombreux recueils de bibliographie anatomique et embryologique : les uns se bornent à indiquer brièvement et par ordre de matière le titre des travaux, tandis que les autres font suivre ces sommaires d'une courte analyse. Malheureusement la reproduction de tous les sommaires ne donne qu'une idée incomplète des problèmes scientifiques et on a beau avoir sous les yeux la liste et l'analyse de toutes les questions, jamais la lecture des analyses et des sommaires ne pourra remplacer l'étude du travail original. Et cependant personne, que je sache, devant les documents de plus en plus nombreux, n'aura ni le temps ni les moyens de se procurer et de lire tout ce qui paraît, de se tenir au courant de tous les travaux dont l'ensemble constitue le mouvement scientifique.

Pour remédier en partie à ces inconvénients, MM. Merkel et Bonnet ont fondé, vers 1891, une revue qui vise un double but : c'est d'abord de fournir tous les renseignements relatifs aux travaux parus, mais c'est surtout de réunir, dans une même analyse, les mémoires traitant du même objet en l'accompagnant d'une revue critique.

C'est cette dernière partie du programme qui est d'une exécution délicate. Il fallait trouver, pour traiter chaque question spéciale ou nouvelle, les auteurs mêmes qui l'ont soulevée, ou les savants qui en font l'objet de leurs études particulières. Il est, on l'avouera, peu commode d'avoir pour chaque point, à sa disposition, un homme compétent, seul capable de résumer des problèmes qui changent d'aspect et se modifient incessamment par les progrès mêmes de la science.

MM. Merkel et Bonnet ont su trouver des collaborateurs qui les ont puissamment secondés dans leur entreprise. Datant à peine de quelques années, leur publication en est au tome VI, grand in-8 de 800 pages, résumant l'ensemble des travaux de l'année 1896.

Pour donner aux lecteurs de ce Journal une idée de cette œuvre, nous ne pouvons mieux faire que de présenter sous forme de tableau le titre des chapitres et de mettre en regard le nom des auteurs qui les ont rédigés.

La première partie a trait à l'*anatomie* et la seconde à l'*embryologie*.

Le premier chapitre, écrit par C. Weigert, comprend la technique du système nerveux central et les procédés de coloration de la gaine de myéline.

Kallius expose, dans le second chapitre, tous les faits relatifs à la terminaison des nerfs dans les muscles (lisses et striés).

Dans le troisième chapitre, K. v. Bardeleben rend compte des ouvrages parus sur les os, les ligaments et les muscles.

Le quatrième chapitre est dû à Eberth, qui donne un aperçu des travaux touchant : 1° le système circulatoire (cœur, vaisseaux sanguins et lymphatiques); 2° les glandes lymphatiques, la rate, le corps thyroïde, le thymus, la glande carotidienne et les capsules surrénales.

Oppel analyse, dans le cinquième chapitre, les mémoires qui comprennent des renseignements nouveaux sur l'épithélium gastrique et intestinal, sur les glandes intestinales et sur le chorion du tube digestif.

Le sixième chapitre, qui traite de l'appareil respiratoire, est écrit par Merkel.

La structure des spermatozoïdes ainsi que leur histogénèse chez les invertébrés et les vertébrés font l'objet du septième chapitre, qui est dû à Hermann.

Dans le huitième chapitre, Waldeyer étudie les travaux relatifs aux circonvolutions cérébrales.

Le neuvième chapitre est scindé en deux parties : la première traite de la structure de la cellule, la seconde de la division cellulaire.

W. Flemming s'est chargé du soin de présenter une revue critique des traités généraux et des nombreux mémoires qui touchent la structure des cellules conjonctives, épithéliales, glandulaires, musculaires, nerveuses; celle de l'ovule, des éléments du sang, etc.

Meves s'occupe, d'autre part, de la division cellulaire chez les protozoaires, dans les plantes et les animaux supérieurs. Il mentionne tous les faits nouveaux qu'on a observés touchant les chromosomes, les nucléoles, les figures achromatiques, l'amitose, etc.

Il va de soi que Flemming et Meves, malgré leur savoir, leur sens critique et l'impartialité dont ils essaient de ne pas se départir, commettent des oublis assez nombreux, n'apprécient pas toujours à leur véritable valeur des travaux qui ne portent pas la marque de telle ou telle école; mais, quand on songe à la tâche immense que ces auteurs ont assumée en voulant porter un jugement sur des questions aussi difficiles et aussi controversées, leur effort n'en mérite pas moins des louanges.

Le dixième chapitre, écrit par Barfurth, expose les phénomènes de la régénération et de l'involution.

H. Rabl étudie, dans le onzième chapitre, le pigment et les cellules pigmentaires.

Dans le douzième chapitre, Fh. Dwight donne un compte rendu des mémoires qui ont été publiés en Amérique sur l'anatomie et l'embryologie.

Je rappelle à ce propos que le tome V (1896) renferme deux analyses analogues sur les travaux parus en d'autres pays étrangers. C'est ainsi que Romiti a consacré un chapitre à la revue des travaux anatomiques italiens et que Stieda a fait de même pour la littérature russe (anatomie, histologie et embryologie, années 1894-1895).

La *seconde* partie de la publication qui nous occupe comprend plusieurs chapitres sur les travaux d'embryologie.

Sobotta étudie la segmentation de l'œuf chez les divers groupes de vertébrés; H. Virchow expose les phénomènes relatifs au syncytium des sélaciens et des téléostéens et la théorie de la concrescence; Strahl fait la revue des mémoires qui ont été publiés sur le placenta; Sedgwick Minot décrit les premiers stades du développement et l'histogénèse du système nerveux; Brachet, enfin, trace un tableau d'ensemble des observations qui ont été faites sur la structure du foie et du pancréas et sur le développement histogénétique de ces organes.

On le voit, les noms des savants qui ont signé ces divers chapitres sont une garantie de la valeur qu'on peut accorder aux revues critiques et bibliographiques qu'on trouve dans les *Ergebnisse der Anatomie* und *Entwickelungsgeschichte*. Il est bien entendu cependant que, malgré leur compétence, ils ne peuvent que discuter les points controversés et orienter le lecteur sans donner une formule complète et définitive. Il peut même arriver que les faits annoncés par les travailleurs répondent à la réalité et paraissent douteux au savant qui les rapporte. Même

dans ces conditions, il est avantageux que les solutions nouvelles soient connues; quoique présentée sous un jour défavorable, la conclusion fera meilleure impression que ces propositions souvent incompréhensibles qu'on trouve dans les livres didactiques et qui sont mentionnées par acquit de conscience, sans que l'auteur se soit donné la peine de lire un travail dont trop souvent il ne connaît que le titre.

En résumé, tels qu'ils sont exécutés, les *Ergebnisse der Anatomie* und *Entwickelungsgeschichte* aideront grandement à la dispersion des découvertes anatomiques et embryologiques. Cette publication ne remplacera nullement les livres d'enseignement; mais elle est le complément nécessaire de la science classique, car elle renferme la substance d'observations plus complètes, faites à l'aide d'une technique qui se perfectionne chaque jour. Elle concourra puissamment à développer, à transformer et à faire progresser ainsi les études biologiques.

Traité de Zoologie concrète, par Y. Delage et Hérouard, V, *Les Vermidiens*. Reinwald et Cie, Paris, 1897. — J'ai signalé (ce *Journal* 1897, p. 303) la méthode et le plan nouveaux suivant lesquels a été conçu ce *Traité de zoologie*. Le volume qui vient de paraître (tome V) et qui est à la hauteur du premier, traite de l'organisation des *géphyriens* et des *bryozoaires*, réunis sous le nom de Vermidiens. Les 523 figures qui illustrent ce tome sont dessinées dans le même esprit que le tome Ier. Mais des modifications importantes ont été réalisées. En effet, l'organisme des vermidiens étant plus compliqué, les auteurs ont placé hors texte, dans 46 planches intercalées, les figures représentant les extérieurs avec leurs couleurs naturelles et l'anatomie des types morphologiques. En un mot, auteurs et éditeur se sont efforcés de présenter les *Vermidiens* d'une manière aussi claire et aussi avantageuse qu'ils l'ont fait pour les *Protozoaires*.

Inutile de dire que le monde savant attend avec impatience les tomes suivants où les autres groupes d'invertébrés seront successivement étudiés.

Anatomie des Menschen für Studirende und Aerzte, par M. F. Reinke, Urban u. Schwarzenberg, Wien, u. Leipzig. — Pour faciliter l'étude de l'anatomie, on publie depuis quelques années, en France et à l'étranger, de volumineux traités et d'excellents atlas. Les uns et les autres ont leurs avantages et leurs inconvénients. Faute de temps, pressé par l'examen, le praticien ou l'étudiant ne savent que faire le plus souvent des indications historiques et des détails descriptifs qui encombrent les livres généraux. Si, d'autre part, on se contente de feuilleter l'atlas, sans suivre dans cette revue un ordre déterminé, les meilleures planches ne sont pas lues fructueusement.

C'est pour servir de guide à ceux qui veulent repasser sur un atlas les notions acquises à l'amphithéâtre ou exigées pour les examens, que le professeur Reinke écrit l'anatomie que nous signalons. C'est un précis théorique d'anatomie sans figures.

Le premier fascicule (in-8 de 200 pages) traite des os, des articulations et ligaments ainsi que des muscles.

En professeur rompu à l'enseignement, M. Reinke expose avec une sobriété vraiment scientifique, la forme, les rapports, les connexions et l'évolution des organes. Partout il sait dégager l'essentiel de l'accessoire et sacrifie tous les détails secondaires ou les résultats contestés. Tel qu'il est, dans sa concision et son cadre restreint, ce précis sera, je le répète, justement apprécié et rendra de grands services à tous ceux qui veulent revoir l'anatomie sans pouvoir retourner à l'amphithéâtre et sans vouloir s'astreindre à relire toutes les dissertations d'un traité magistral.

Éd. Retterer.

Le propriétaire-gérant : Félix Alcan.

Coulommiers. — Imprimerie Paul BRODARD.

SEP 23 1898

ÉVOLUTION
DE
LA QUATRIÈME POCHE BRANCHIALE
ET DE
LA THYROIDE LATÉRALE
CHEZ LE CHAT

Par M. P. VERDUN.

(Planche VI).

Introduction.

En lisant les publications qui ont paru depuis quelques années sur les dérivés des troisièmes et quatrièmes poches branchiales endodermiques, on constate que cette partie de l'histoire du développement présente encore un certain nombre de points litigieux ou incomplètement élucidés. C'est ainsi que dans sa revue critique Jacoby [1] pose les questions suivantes en ce qui concerne, en particulier, la formation de la thyroïde aux dépens de trois ébauches distinctes, telle qu'elle est généralement admise depuis les travaux de Born.

1° Quelle est la part qui revient à chacune des trois ébauches dans la constitution de la glande définitive?

2° Quel est le point exact où s'établissent les connexions entre elles?

3° De quelle nature sont ces connexions?

Parmi les auteurs plus récents, c'est surtout Simon [2] qui a

1. M. Jacoby. *Historisch-Kritische Betrachtungen über die Entwickelung der Kiemendarm-Derivate*, Inaug. Diss., Berlin, 1895.

2. Simon. *Thyroïde latérale et glandule thyroïdienne chez les mammifères*, Thèse Nancy, 1896.

étudié de plus près l'évolution de la thyroïde latérale chez les mammifères. D'après lui la paroi épithéliale de cet organe s'épaissit notablement au moment où celui-ci est enveloppé par le parenchyme de la thyroïde médiane; elle est envahie ensuite par des travées connectives et vasculaires qui la décomposent en cordons épithéliaux donnant naissance plus tard à des vésicules glandulaires, tout comme les cordons de la thyroïde médiane. Cependant cette transformation ne porte que sur la zone externe de la paroi; la zone interne conserve l'aspect d'un conduit épithélial qui tantôt disparaît (lapin), tantôt persiste (mouton, veau) pour constituer ce que Prenant a appelé le canal central de la thyroïde.

Dans un travail concernant le lapin et la taupe, nous sommes arrivés à des conclusions qui diffèrent sensiblement de celles de Simon [1].

Depuis lors nous avons repris la question chez le chat; cet animal nous a paru constituer un type éminemment favorable à ce genre de recherches et nous a fourni des données intéressantes en ce qui concerne la signification probable des ébauches latérales de la thyroïde.

D'autre part, cette étude nous a permis de préciser les connexions qui s'établissent entre la glandule thyroïdienne, les lobules thymiques qui l'accompagnent et la thyroïde. On sait que la glandule thyroïdienne est une glandule parathyroïdienne, dérivée de l'épithélium de la région dorsale et externe de la quatrième poche endodermique, qui chez l'adulte se trouve placée à la face interne du lobule thyroïdien correspondant. Chez le chat elle est accompagnée de grains thymiques plus ou moins développés, et les deux organes sont unis entre eux et avec la thyroïde par des sortes de prolongements ou de pédicules épithéliaux dont Kohn a donné une bonne description sans toutefois remonter jusqu'à leur origine chez l'embryon.

Désireux de combler cette lacune, nous consacrerons le présent mémoire à élucider :

1° L'évolution de la thyroïde latérale.

2° La nature des connexions qui s'établissent entre la glandule thyroïdienne, les grains thymiques internes et la thyroïde.

1. Soulié et Verdun. *Développement de la thyroïde médiane, du thymus et des glandules parathyroïdiennes chez le lapin et chez la taupe*, Journ. de l'Anat. et de la Physiol., nov.-déc. 1897.

Nous avons examiné, à cet effet, une série de vingt embryons, de dix chats nouveau-nés et de quinze adultes.

Les embryons ont été fixés par différents procédés (liquide de Kleinenberg, liquide de Müller, alcool, sublimé acétique, alcool et sublimé), inclus dans la paraffine et débités en coupes sériées à raison de 100 par millimètre. Les méthodes de coloration ont varié suivant les circonstances. Les colorations en masse étaient faites au carmin aluné, les colorations séparées à l'hémalun acide et à l'éosine.

Les coupes ont été dessinées à la chambre claire et ont servi à la reconstruction de la région cervicale en projection sur le plan frontal. Ces reconstructions ont l'avantage de faire saisir très rapidement, d'un simple coup d'œil, et d'une façon suffisamment précise, la forme, la situation et les rapports anatomiques des organes qui nous intéressent.

Les lobes thyroïdiens des chats adultes et nouveau-nés ont été fixés par les mêmes procédés que les embryons, et débités aussi en coupes sériées. Les colorations en masse n'ont été que très rarement employées; plus fréquemment nous avons utilisé les doubles colorations, hémalun acide et éosine, hématoxyline et Van Gieson et picro-carmin d'Orth.

Nous diviserons notre travail en trois parties, étudiant successivement l'évolution de la quatrième poche et de ses dérivés chez l'embryon, chez le nouveau-né et chez l'adulte, et nous terminerons par quelques considérations sur la signification probable de la thyroïde latérale.

CHAPITRE I

Développement et évolution de la Thyroïde médiane et de la quatrième poche endodermique.

1. Embryon 6 millim., *a*.

L'examen de ce sujet ne nous a fourni que peu d'indications relativement aux organes qui nous occupent. Nous n'avons, en effet, trouvé aucune ébauche épithéliale pouvant être prise pour la thyroïde médiane; quant aux thyroïdes latérales, elles se présentent sous la forme de simples tubes épithéliaux, à parois d'épaisseur uniforme, en communication avec les quatrièmes poches endoder-

miques dans la partie ventrale desquelles ils débouchent. Les poches elles-mêmes communiquent de leur côté avec la cavité du pharynx.

2. Embryons 7 millim., *a* et *b*.

Thyroïde médiane. — Sur l'embryon 7 mill. *a*, la thyroïde médiane déjà bien développée se présente sur les coupes transversales sous la forme d'un bourgeon unique, faiblement lobulé, compris dans l'angle de bifurcation du bulbe aortique, qu'il déborde légèrement en haut et en avant.

Son origine aux dépens de l'épithélium de la région antérieure du pharynx est confirmée par l'existence d'un pédicule épithélial qui le rattache à cette paroi.

La lumière que l'on constate nettement dans l'extrémité renflée du bourgeon et qui fait défaut dans le pédicule, permet de supposer que la thyroïde médiane débute par une involution creuse, comme chez la plupart des mammifères (homme, mouton, taupe [1]).

Des coupes sagittales, pratiquées sur l'embryon 7 mill. *b*, montrent avec beaucoup de netteté la disposition qu'affecte la thyroïde médiane par rapport aux organes voisins (Pl. VI, fig. 1).

3. Embryons 12 millim., *a* et *b* (fig. 1).

C'est à partir de ce stade que les divers dérivés de la quatrième poche endodermique deviennent reconnaissables et peuvent être décrits séparément. Nous avons débité en coupes transversales deux embryons de 12 mill. Les faits qu'ils nous ont présentés étant sensiblement les mêmes, nous nous bornerons à décrire le premier.

1° *Thyroïde médiane.* — Complètement détachée du pharynx, la thyroïde médiane se présente sous la forme d'une masse épithéliale pleine, placée au niveau et en arrière de la bifurcation du bulbe aortique, qu'elle déborde légèrement en haut. Elle émet déjà de nombreux boyaux épithéliaux, à direction généralement transversale, anastomosés entre eux, et comprenant ordinairement deux rangées de cellules. L'ensemble dessine une sorte de lame épithéliale fenêtrée, un peu arquée, étendue entre la fente laryngée en arrière et le bulbe aortique en avant.

1. Soulié et Verdun. *Sur les premiers stades du développement de la thyroïde médiane chez les mammifères*, Soc. Biol., 1897.

La thyroïde médiane se trouve à ce moment à la hauteur de la troisième poche endodermique, c'est-à-dire bien au-dessus des quatrièmes poches et des thyroïdes latérales. Elle mesure 350 μ en hauteur, 250 μ transversalement, et l'épaisseur des cordons épithéliaux qui la constituent est comprise entre 15 et 30 μ.

2° *Ébauches latérales.* — Sous ce nom, nous désignons les groupes formés par les quatrièmes poches endodermiques et les organes auxquels elles donnent naissance. Elles sont placées, chez cet embryon, de chaque côté du bulbe aortique, au-dessous de la concavité des quatrièmes arcs aortiques et à une distance de plus

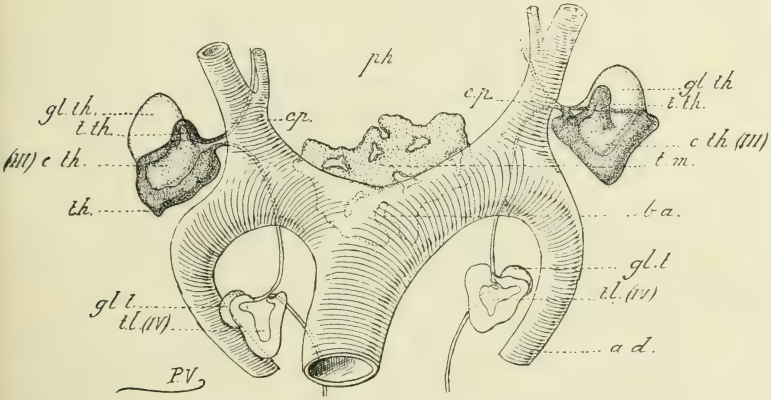

Fig. 1. — Embryon 12 millim., *a* (Gr. 75/1).

de 200 μ de la région moyenne de la thyroïde médiane. Elles sont rattachées au pharynx par un pédicule, plein sur l'embryon *a*, mais encore creusé d'une lumière faisant communiquer la quatrième poche avec la cavité pharyngienne, chez l'embryon *b*.

Les thyroïdes latérales se présentent toujours comme deux diverticules ventraux, très courts, des quatrièmes poches endodermiques dont il est difficile de les en délimiter. Sur une coupe transversale passant à travers l'ouverture de la quatrième poche dans le pharynx, et intéressant la thyroïde latérale au point où elle s'abouche avec cette dernière, l'ensemble de ces organes affecte la forme d'un triangle isocèle dont le sommet correspond au pharynx et dont la base est ventrale ou antérieure (Pl. VI, fig. 2). La lumière, aplatie transversalement, est dirigée d'avant en arrière, et légèrement bifurquée à son extrémité antérieure; le cul-de-sac ventral et interne

répond à la thyroïde latérale, l'externe représente un deuxième diverticule de la poche dont la destinée sera élucidée ultérieurement.

La thyroïde latérale, dont la figure 2, Pl. VI, ne montre que le point d'abouchement dans la quatrième poche, se prolonge inférieurement parallèlement à la fente laryngée, de telle sorte qu'un peu plus bas, sa section se présente sous la forme d'une vésicule épithéliale isolée du pharynx.

La quatrième poche endodermique offre à droite et à gauche, sur sa paroi dorsale et externe, au point où elle communique avec la cavité pharyngienne, et en arrière du diverticule ventral et externe, un épaississement nodulaire bien limité, hémisphérique, qui, plus bas, s'accole à la paroi externe de la thyroïde latérale correspondante. Ces ébauches figurent les rudiments des glandules thyroïdiennes; elles mesurent 90 μ en hauteur sur 50 μ d'épaisseur. Leur aspect est très caractéristique; elles sont formées de cellules épithéliales tassées les unes contre les autres, dont les noyaux sphériques et bien colorés s'espacent d'une façon très régulière. Le tissu mésodermique ambiant leur constitue une zone de démarcation très nette, mais aucun tractus conjonctif ne pénètre encore leur masse qui reste purement épithéliale.

Les thyroïdes latérales mesurent à droite 130 μ en hauteur, 150 μ d'avant en arrière, 120 μ transversalement; à gauche, les dimensions respectives sont 120 μ, 185 μ et 110 μ. L'épaisseur des parois, formées de 4 à 8 rangées de cellules, varie entre 30 et 55 μ, la paroi antérieure étant la plus épaisse.

4. Embryons 14 millim., *a* et *b* (fig. 2).

Ces deux embryons nous ayant encore fourni des faits comparables, nous ne décrirons que le premier, en signalant simplement les particularités présentées par le second.

1° *Thyroïde médiane.* — La comparaison des reconstructions des régions cervicales des embryons de 12 et 14 millimètres montre que la disposition générale des organes ne s'est pas sensiblement modifiée. La thyroïde médiane, légèrement bilobée dans son ensemble, est toujours située en arrière et au niveau de la bifurcation du bulbe aortique. Elle est massive dans sa partie centrale où elle mesure 60 μ d'épaisseur, et s'étale transversalement entre les origines des deux carotides primitives en même temps qu'elle

envoie inférieurement et latéralement des cordons épithéliaux, formés de deux ou trois rangs de cellules, qui s'insinuent en arrière de la bifurcation du bulbe.

2° *Ébauches latérales.* — Dans leur ensemble, elles figurent chacune une masse conoïde, creuse, irrégulière, à sommet dirigé en bas et dont l'axe est sensiblement parallèle à la fente laryngée. Le bord postérieur de leur base n'est plus rattaché au pharynx que par un tractus épithélial très grêle indiquant que le moment est proche, où ces ébauches deviendront indépendantes.

Les thyroïdes latérales, occupant toujours la partie ventrale et

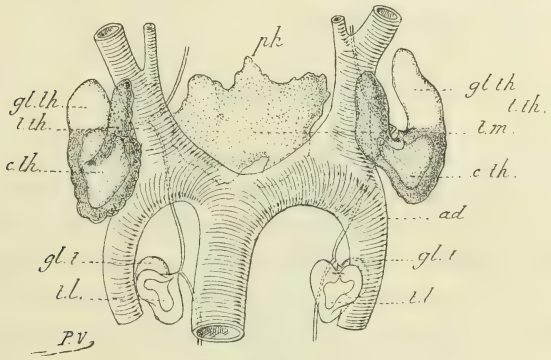

Fig. 2. — Embryon 14 millim., *a* (Gr. 58/1).

inférieure des ébauches latérales, sont presque régulièrement circulaires à leur extrémité inférieure, mais s'aplatissent transversalement plus haut vers le point où elles se rattachent au pharynx (Pl. VI, fig. 3); elles mesurent en moyenne 140 μ de hauteur, 170 μ d'avant en arrière et 80 μ transversalement; leur paroi assez épaisse est formée de plusieurs assises de cellules.

La face externe des ébauches latérales a un aspect bosselé dû à la présence des organes qui y prennent naissance. Comme au stade précédent, sur une section transversale passant par la base de la masse conoïde gauche, au point où elle se rattache au pharynx, l'ensemble des diverses formations affecte la forme d'un triangle à sommet correspondant au tractus pharyngien et à base antérieure ou ventrale. A l'angle antéro-externe de ce triangle, on trouve encore le diverticule creux signalé précédemment; le tissu épithélial qui constitue sa paroi offre une coloration plus pâle, le protoplasma des cellules est rétracté et les noyaux sont plus espacés.

Cette partie de l'ébauche latérale ainsi modifiée mesure 120 μ en hauteur et 60 μ suivant les deux autres directions.

L'examen des reconstructions indique suffisamment la situation des ébauches latérales par rapport aux autres dérivés branchiaux.

Les glandules thyroïdiennes, occupant la même situation que chez l'embryon de 12 millimètres, c'est-à-dire placées sur la face externe et dorsale des ébauches latérales, se limitent de plus en plus sous la forme de deux nodules épithéliaux massifs, constitués par des cellules étroitement tassées sans interposition de tissu vasculo-conjonctif. Elles ont la forme d'un segment d'ellipsoïde dont l'extrémité inférieure s'accole à la thyroïde latérale. Leur grand axe est compris entre 100 et 110 μ.

5. Embryon 16 millim., *a* (fig. 3).

Des changements importants, dans les rapports et dans la forme des dérivés branchiaux, se sont accomplis entre ce stade et le précédent, ainsi que l'indique la reconstruction. Les gros troncs artériels se sont abaissés considérablement, par suite de l'allongement du cou, ce qui a entraîné un allongement proportionnel des carotides primitives. (Les gros vaisseaux ont pris les dispositions qu'ils affectent chez l'adulte. De la crosse aortique part un gros tronc (aorte antérieure ou tronc innominé), qui donne d'abord la carotide primitive gauche, puis un tronc brachio-céphalique droit se divisant en artères sous-clavière et carotide primitive droites. La sous-clavière gauche prend son origine séparément sur la crosse aortique.)

Dans ce mouvement de descente, le thymus et la thyroïde médiane ont été entraînés, tandis que les thyroïdes latérales se sont à peine déplacées.

1° *Thyroïde médiane.* — Considérablement accrue, elle affecte dans son ensemble la forme d'un croissant enveloppant la trachée d'avant en arrière, pour remonter ensuite latéralement le long de ce conduit. On peut dès à présent lui distinguer un isthme et deux lobes latéraux; le premier correspond à la région moyenne, les seconds aux cornes du croissant thyroïdien.

Les lobes latéraux, en même temps qu'ils s'allongent par le haut en remontant le long de la trachée, participent au mouvement général de descente constaté ci-dessus; ils s'abaissent ainsi au niveau

des ébauches latérales qu'ils tendent à envelopper en s'insinuant entre elles et la carotide primitive.

Les extrémités supérieures du croissant thyroïdien sont très découpées, déchiquetées; cet aspect est dû à ce que ces parties bourgeonnent activement de bas en haut, comme l'indique la présence de nombreuses figures de karyokinèse. Dans le sens latéral, au contraire, la thyroïde n'émet que des cordons épithéliaux courts, massifs, bordés par une couche de cellules plus fortement

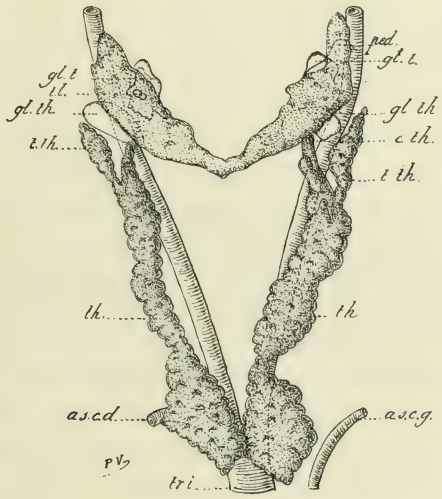

Fig. 3. — Embryon 16 millim., *a* (Gr. 45/1).]

colorées. Les lobes présentent sur les coupes un contour très sinueux, lobulé. Les cordons ont une épaisseur comprise entre 25 et 30 μ et renferment de quatre à cinq rangs de cellules. Aux pôles céphaliques des croissants, certains de ces cordons sont creusés de cavités limitées par un épithélium cubique ou cylindrique. La hauteur totale de l'organe, comptée depuis le bord inférieur de l'isthme jusqu'à l'extrémité supérieure des cornes, est de 420 μ. L'écartement maximum des lobes est de 650 μ. La hauteur de l'isthme dans sa région médiane mesure 70 μ. Les diamètres maxima des lobes latéraux sont 150 μ d'avant en arrière et 120 μ transversalement.

2° *Ébauches latérales.* — Les ébauches latérales détachées du pharynx ont subi des transformations importantes dont on se rend

parfaitement compte en suivant la série des coupes. Elles sont placées à la face interne des lobes thyroïdiens, qui tendent à les envelopper aussi en avant et en arrière, vers la région moyenne à droite et vers l'extrémité supérieure à gauche. Elles ne présentent aucune trace de cavité et tandis que les thyroïdes latérales semblent avoir complètement disparu, le diverticule externe de la quatrième poche dont la paroi présentait un aspect spécial s'est fortement développé. En examinant la série des coupes de haut en bas, on aperçoit d'abord, à droite par exemple, entre le lobe latéral et la trachée, un amas de cellules épithéliales à noyaux anguleux se colorant mal, à protoplasma rétracté, le tout présentant une teinte claire et un aspect réticulé[1] très caractéristique. Cet amas occupe une plus grande surface à mesure que l'on descend, puis à l'angle postéro-interne, c'est-à-dire du côté opposé au lobe latéral, apparaissent des cellules à noyaux plus nets, sphériques, se colorant vivement et régulièrement espacés. Cette partie correspond à la glandule thyroïdienne. Elle s'accroît alors que la portion réticulée diminue, et bientôt celle-ci ne forme plus qu'un îlot clair au sein de la glandule (Pl. VI, fig. 4). Finalement elle disparaît et la glandule persiste seule encore sur quelques coupes. La présence de cette zone claire, tranchant fortement sur la zone vivement colorée qui répond à la glandule, avait déjà été signalée par Jacoby et Simon sur des embryons de chat, mais sa véritable signification leur avait échappé.

La masse formée par la glandule et la zone claire est séparée du croissant thyroïdien par une lame de tissu conjonctif, qui se réduit à une couche extrêmement mince par places. Du côté gauche elle disparaît même en un point donné et la substance réticulée s'applique exactement contre le tissu thyroïdien, servant en quelque sorte de trait d'union entre le parenchyme de la glandule et celui du lobe latéral de la thyroïde. Nous désignerons dorénavant sous le nom de *pédicule épithélial* cette zone faussement réticulée, provenant d'un diverticule de la quatrième poche. En adoptant cette dénomination, nous avons surtout en vue la disposition qu'affectent ces parties dans les stades ultérieurs du développement, en particulier chez le nouveau-né.

1. Cet aspect n'est pas dû à la forme des cellules, mais à leur constitution; leur protoplasme est rétracté, leur noyau anguleux et les limites cellulaires très visibles dessinent une sorte de réticulum. La réticulation n'est donc qu'apparente; c'est une pseudo-réticulation qui paraît due à l'action des divers réactifs employés.

6. Embryon 16 milim., *b* (fig. 4).

La reconstruction montre que chez cet embryon le développement des organes semble plus avancé, surtout en ce qui concerne le thymus et la forme des troncs artériels.

1° *Thyroïde médiane.* — Elle a sensiblement la même forme et présente les mêmes rapports que chez l'embryon 16 millimètres *a*. Ses deux lobes, volumineux supérieurement (255 μ sur 190 μ), sont plus grêles à leurs extrémités inférieures (140 μ sur 40 μ), encore réunies par un isthme court et étroit mesurant 40 μ de hauteur sur 30 μ d'épaisseur. La face postéro-interne des cornes du croissant thyroïdien est en rapport vers son tiers supérieur avec les ébauches latérales, tandis que la face externe confine à la glandule thymique. La structure histologique de la glande est légèrement différente ; elle est formée de cordons épithéliaux, comprenant deux à quatre rangs de cellules, d'une largeur qui varie entre 15 et 30 μ, lâches vers la région de l'isthme, plus serrés à l'extrémité opposée. Sur le trajet de ces cordons ou à leur extrémité on peut constater la formation de vésicules glandulaires assez nombreuses, se présentant comme des cavités limitées par une couche de cellules cubiques.

2° *Ébauches latérales.* — Comme nous venons de le voir, elles sont placées à la face postéro-interne des lobes thyroïdiens qui tendent à les envelopper, en certains points, en avant, en dehors et en arrière, tandis que sur d'autres elles sont libres.

On y distingue, ainsi qu'au stade précédent, deux parties ayant chacune un aspect caractéristique : le pédicule épithélial avec ses noyaux anguleux, et la glandule thyroïdienne formée de cellules à noyaux sphériques bien colorés.

Les rapports de ces deux tissus entre eux et avec la thyroïde sont très intéressants à noter.

En descendant la série des coupes, à gauche, la glandule apparaît la première, bien limitée et séparée de la face interne du lobe correspondant par une mince lame de tissu conjonctif. Quelques coupes plus bas, cette bande conjonctive disparaît pour faire place au pédicule épithélial qui, d'une part, s'applique intimement contre le tissu de la glandule et, d'autre part, s'enfonce comme un coin dans le parenchyme thyroïdien (Pl. VI, fig. 5) ; malgré l'absence de capsule conjonctive, il y demeure parfaitement distinct. Plus bas

la glandule disparaît complètement et l'ébauche latérale, réduite au pédicule épithélial, est, de nouveau, séparée de la thyroïde médiane par une zone mésodermique. Exceptionnellement, chez cet embryon, le pédicule, après avoir perdu ses connexions avec le lobe thyroïdien, au lieu de se terminer aussitôt, augmente au contraire de volume et descend très loin sous la forme d'un cordon qui, d'abord situé en arrière du lobe latéral, vient ensuite se placer sur le côté interne du lobe thymique gauche qu'il accompagne sur une grande longueur. Sur une section passant vers l'extrémité

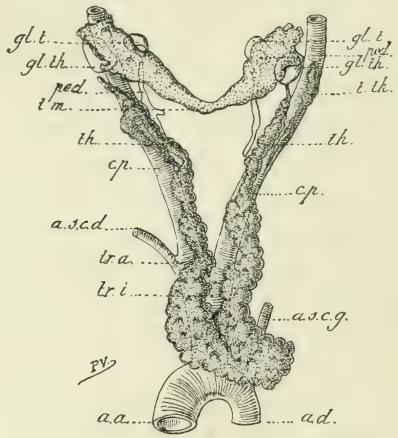

Fig. 4. — Embryon 16 millim., *b* (Gr. 35/1).

céphalique du thymus, la coupe montre, en avant du paquet vasculo-nerveux, trois cordons de même dimension disposés transverlement et qui sont, en allant de dehors en dedans : la tête du thymus, le corps du thymus, et le pédicule épithélial (Pl. VI, fig. 6). Faisons remarquer en outre que ces trois cordons ont la même structure, le thymus n'ayant pas encore subi la transformation lymphoïde. A droite nous trouvons une disposition analogue, avec cette petite différence que le cordon qui prolonge le pédicule épithélial paraît s'en être détaché. Nous reviendrons plus loin sur ces cordons dont la longueur est comprise entre 500 et 600 μ, et dont le diamètre est de 40 μ environ.

D'après ce que nous venons de voir, les glandules thyroïdiennes ne sont à aucun moment en continuité directe avec les lobes latéraux; les rapports ne s'établissent avec ceux-ci que par l'intermé-

diaire du pédicule épithélial, dont le tissu se continue d'une part avec le parenchyme thyroïdien et d'autre part avec la masse de la glandule. Celle-ci possède des limites très nettes, qui ne disparaissent qu'au point où elle est en contact avec le pédicule.

Les glandules mesurent ici en moyenne 130 μ en hauteur, 140 μ en épaisseur et 100 μ en largeur.

7. Embryon 18 millim., *a* (fig. 5).

1° La thyroïde médiane présente les mêmes rapports que ci-dessus; ses deux lobes, encore réunis par un isthme étroit qui

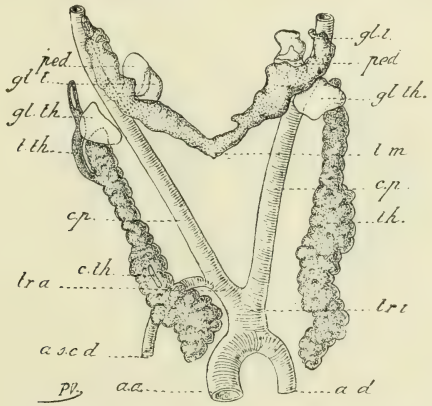

Fig. 5. — Embryon 18 millim., *a* (Gr. 45/1).

s'étale à la face antérieure de la trachée, bourgeonnent activement par leur partie supérieure. Sa structure est encore massive, les cordons glandulaires sont plus épais et plus serrés, et l'on ne constate la présence d'aucune vésicule. Sa hauteur totale est de 500 μ et la distance de ses lobes est de 700 μ.

2° *Ébauches latérales.* — Cet embryon est intéressant à deux points de vue : il nous montre d'abord l'accroissement du pédicule épithélial et nous offre ensuite des vestiges de la thyroïde latérale.

Les ébauches latérales sont placées à la face interne et postérieure des lobes thyroïdiens vers leur tiers supérieur. Si nous descendons la série des coupes, à droite, à 80 μ de l'extrémité du croissant, on voit apparaître deux îlots : l'un, formé de cellules irrégulières, tassées, à noyaux pâles et anguleux, répond au pédicule; il est placé à la face interne du lobe latéral, qui sur les coupes

a la forme d'un fer à cheval à concavité tournée vers la ligne médiane, et n'en est séparé que par une mince lame conjonctive; l'autre, formé de cellules à noyaux bien colorés, sphériques, situé en dedans et un peu en arrière du précédent, correspond à la glandule thyroïdienne. Celle-ci, plus bas, se continue par une zone réticulée qui se réunit à la première, et ces deux parties constituent alors une sorte de tractus aplati transversalement, dirigé d'avant en arrière, et qui en avant se fusionne avec le tissu du lobe latéral. Dans son épaisseur apparaissent en même temps deux cavités, limitées par un épithélium cubique, qui représentent des restes de la cavité primitive de la thyroïde latérale et de la quatrième poche (Pl. VI, fig. 7); quelques coupes plus bas, cette

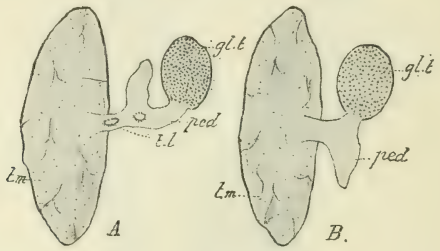

Fig. 6. — Schémas montrant le bourgeonnement du pédicule épithélial.

bande épithéliale s'isole pour se terminer bientôt. Le pédicule épithélial ne conserve donc pas la forme d'un simple tractus épithélial, réunissant la glandule à la thyroïde comme sur les embryons précédents; il s'est accru et a émis un prolongement vertical qui s'est intercalé entre la glandule et le lobe correspondant. En somme le pédicule s'est pour ainsi dire bifurqué, une branche s'enfonçant dans la glandule et l'autre poussant librement (fig. 6, A). A part l'absence de cavité dans le pédicule, on trouve la même disposition du côté opposé.

Les glandules thyroïdiennes, dont nous venons de voir les rapports, ont une structure caractéristique. Elles sont formées de cellules polyédriques à noyaux sphériques, régulièrement distribués. A leur périphérie, les noyaux sont ovalaires, à grand axe perpendiculaire à la surface et constituent une sorte de couche limitante très nette. Leur capsule mésodermique, qui ne fait défaut qu'au point de pénétration du pédicule, n'envoie à l'intérieur de leur masse épithéliale que de rares et fins tractus conjonctifs, de

telle sorte que les glandules répondent encore au type compact de Kohn. Leur hauteur est comprise entre 70 et 100 μ, leur largeur entre 80 et 90 μ, et leur épaisseur entre 80 et 115 μ.

8. Embryon 18 millim., *b* (fig. 7).

Les dispositions anatomiques des organes que nous étudions se trouvant établies à peu près sous leur aspect définitif à partir de ce stade, nous n'insisterons, par la suite, que sur les points qui nous intéresseront particulièrement.

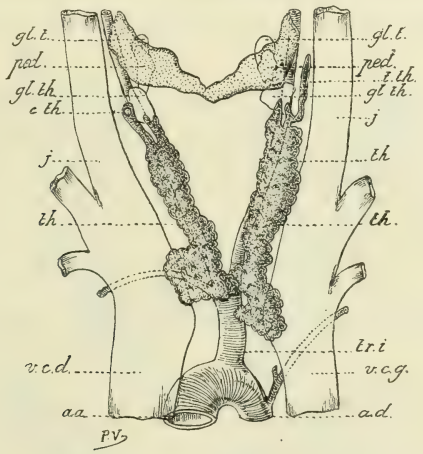

Fig. 7. — Embryon 18 millim., *b* (Gr. 30/1).

1° *Thyroïde médiane.* — Sa structure, sa forme, ses rapports, sont exactement les mêmes qu'au stade précédent.

2° *Ébauches latérales.* — Dans leur ensemble, elles affectent la forme de deux masses allongées verticalement et placées vers la région moyenne des lobes latéraux, à leur face postéro-interne. En descendant, à droite, la série des coupes, on voit apparaître en dedans de la carotide, un peu au-dessous et en arrière de l'extrémité céphalique du lobe latéral, un îlot épithélial qui n'est autre chose que la glandule thyroïdienne. Bientôt, au centre de cette glandule, se montre une zone claire dont la structure répond à celle du pédicule. Cette zone augmente, la glandule ne l'entoure plus que partiellement en dessinant un fer à cheval, et ne tarde même pas à disparaître. Le pédicule, un peu plus bas, s'accole par

sa face antérieure à la face postérieure du lobe latéral, qui tend à l'envelopper en même temps sur sa face externe. Ce contact ne s'établit que sur une certaine longueur, car quelques coupes plus bas le pédicule est séparé de la thyroïde par une bande conjonctive et se prolonge encore à une petite distance. Le pédicule épithélial se présente donc ici sous la forme d'un T couché (⊣). La branche horizontale se soude à la thyroïde par son extrémité libre; la branche qui lui est perpendiculaire s'enfonce en haut dans la glandule à travers une sorte de hile; la partie inférieure qui la prolonge résulte de la prolifération du pédicule (fig. 6, B). Si nous supposons que cette dernière partie s'allonge considérablement de haut en bas, nous aurons l'aspect présenté par l'embryon 16 millimètres *b*.

La hauteur totale des ébauches latérales (y compris les glandules) est comprise entre 240 et 290 μ; la largeur mesure 80 μ. Le diamètre antéro-postérieur, pris au niveau du pédicule, est de 120 μ environ.

9. Embryon 18 millim., *c* (fig. 8).

Sur ce troisième embryon de 18 millimètres, dont la reconstruc-

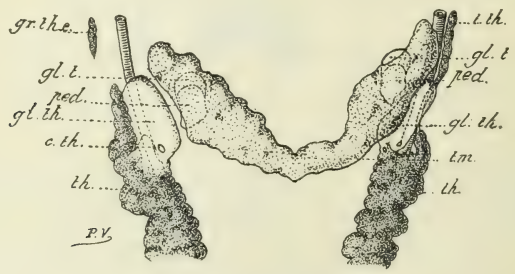

Fig. 8. — Embryon 18 millim., *c* (Gr 45/1).

tion nous évitera la peine d'entrer dans des détails, les cordons de la thyroïde médiane ont enveloppé presque complètement les ébauches latérales. Le pédicule épithélial, une fois que la glandule a disparu sur les coupes, se présente comme un îlot clair, placé au centre des lobes latéraux, au lieu de se trouver sur leur face interne comme chez les embryons précédents.

10. Embryon 22 millim., *a* (fig. 9).

1° *Thyroïde médiane.* — Les lobes thyroïdiens, renflés supérieurement et effilés par le bas, ont à peu près acquis la forme adulte. Les extrémités inférieures sont encore cependant réunies par un isthme très grêle d'une hauteur d'environ 20 μ. La hauteur totale des lobes est de 800 μ et leur largeur de 300. Logés dans la dépression comprise entre l'œsophage et la trachée, ils atteignent par leur pôle céphalique le bord inférieur du cartilage thyroïde. Le paquet vasculo-nerveux est placé sur leur face externe. Les cordons

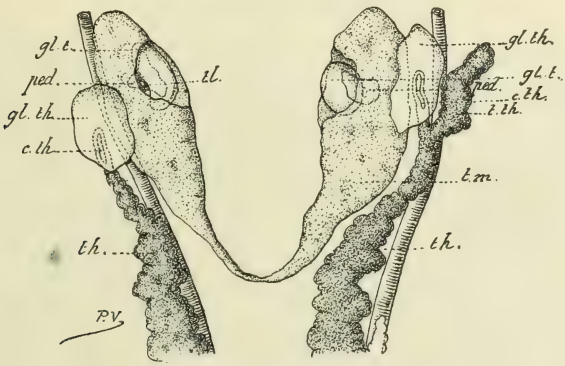

Fig. 9. — Embryon 22 millim., *a* (Gr. 45/2).

épithéliaux, plus nombreux et plus découpés, renferment des vésicules semblables à celles que nous avons constatées chez l'embryon 16 millimètres, *b*.

2° *Ébauches latérales.* — Les ébauches latérales se montrent comme deux masses irrégulièrement ovalaires à grand axe vertical, d'une hauteur comprise entre 150 et 190 μ, et placées à la face interne du tiers supérieur des lobes thyroïdiens, qui en ce point s'incurvent fortement en arc de cercle pour les envelopper en avant, en dehors et en arrière.

Le pédicule et la glandule présentent les mêmes rapports que ci-dessus avec le parenchyme thyroïdien. A droite par exemple, en allant de haut en bas, on voit d'abord apparaître la glandule thyroïdienne séparée de la face interne du lobe latéral par une bande mésodermique très mince; puis le pédicule s'interpose entre ces deux organes, grandit et se soude à la thyroïde et à la glandule.

A ce moment, il est complètement enveloppé en avant, en dehors et en arrière par les cordons thyroïdiens, en dedans par la glandule (Pl. VI, fig. 8). Sa teinte claire, son aspect réticulé, sont encore plus accentués, de sorte que sa présence est très facile à constater. Plus bas il disparaît, et la glandule seule persiste sur quelques coupes.

La figure montre en outre, à la limite qui sépare le pédicule et la glandule, une cavité bordée par un épithélium cylindrique représentant un vestige de la cavité commune de la quatrième poche et de la thyroïde latérale.

11. Embryon 35 millim., *a*.

1° *Thyroïde médiane.* — Les deux lobes de la thyroïde ne sont plus unis que par un isthme extrêmement grêle, ne comprenant guère qu'un ou deux cordons épithéliaux. La hauteur des lobes, qui remontent verticalement de chaque côté jusqu'au larynx, est de 1 millimètre environ. La vascularisation de la glande, dont les vaisseaux présentent une sorte d'injection naturelle, est très prononcée. Les vésicules glandulaires, qui avaient déjà fait leur apparition au stade de 22 millimètres, sont plus grandes et plus nombreuses. Entre les extrémités supérieures des lobes et en avant de la trachée, il existe un petit grain bien isolé, que l'on doit considérer comme un rudiment de glande thyroïde accessoire.

2° *Ébauches latérales.* — Elles occupent par rapport aux deux lobes la même situation que précédemment, et la tendance à l'englobement, qui s'était déjà manifestée, est ici bien marquée, car à un certain niveau les ébauches sont complètement enfouies dans le tissu thyroïdien, tandis que plus bas elles sont simplement appliquées dans une dépression plus ou moins profonde de la face postéro-interne de la thyroïde. Le pédicule épithélial est très apparent, grâce à son aspect franchement réticulé. Ses rapports avec la glandule et le parenchyme thyroïdien ne se sont guère modifiés. Sa forme est également la même; par une de ses extrémités il s'implante dans la glandule et sur certaines coupes il apparaît comme un espace très clair au milieu de celle-ci; par l'autre extrémité il s'enfonce dans la thyroïde pour se continuer en certains points avec les cordons de la glande.

Les glandules, en partie englobées par la thyroïde, sont placées

à la face postéro-interne des lobes. Par suite de la pénétration de bandes conjonctives, assez larges, leur masse se trouve décomposée en cordons épithéliaux anastomosés. Les cellules qui les constituent ont toujours les noyaux sphériques et bien colorés. A la périphérie les noyaux sont elliptiques à grand axe perpendiculaire à la surface et dessinent une zone marginale limitante; le même aspect se retrouve autour des travées conjonctives. Cette zone marginale, ainsi que la capsule connective, ne s'interrompent que dans les endroits où la glandule est en rapport direct avec le pédicule épithélial.

12. Embryon 35 millim., *b*.

Un deuxième embryon de la même portée et de la même longueur, examiné par nous, ne nous a présenté que des différences peu marquées avec le précédent. La reconstruction, que nous n'avons pas jugé nécessaire de reproduire ici, montre que les deux lobes de la thyroïde médiane sont entièrement séparés; leur forme est cependant un peu anormale en ce sens qu'au lieu de s'effiler progressivement à leur partie inférieure, ils sont plus courts, plus trapus et se terminent brusquement. Les glandules thyroïdiennes, placées à la face interne des lobes et plus ou moins englobées par eux, offrent une sorte de hile tourné vers la glande par lequel s'échappe le pédicule épithélial qui pénètre ensuite dans le parenchyme thyroïdien. Ce pédicule est visible sur la fig. 9, Pl. VI.

13. Embryons 45 millim., *a* et *b*. (fig. 10).

Ces deux embryons, qui étaient dans un état douteux de conser-

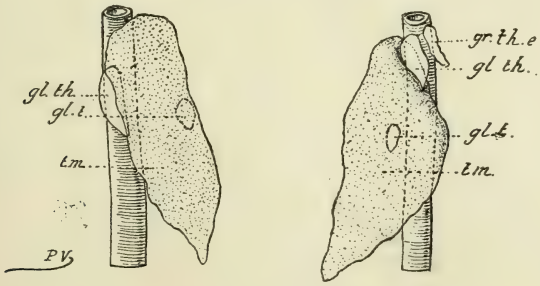

Fig. 10. — Embryon 45 millim., *b* (Gr. 35/1).

vation au moment de la fixation, n'ont pu nous fournir de rensei-

gnement précis au sujet de l'évolution histologique du pédicule épithélial. La reconstruction de l'embryon *b* montre que la disposition des organes est à peu près la même que ci-dessus. Les lobes thyroïdiens ont une longueur de près de 2 mill. et sont complètement séparés; les glandules thyroïdiennes sont visibles à la face interne de la partie moyenne des lobes.

14. Embryon 60 millim., *a* (fig. 11).

Cet embryon dont malheureusement une partie du lobe thyroïdien droit manque, va nous offrir des faits très instructifs au point de vue de l'évolution et de la destinée ultérieure du pédicule épithélial. Nous insisterons donc ici un peu plus longuement, car nous allons trouver l'explication d'un certain nombre de faits dont l'interprétation est restée en suspens jusqu'à présent :

1° *Thyroïde médiane.* — La seule particularité que présente la thyroïde médiane est la persistance d'un tractus grêle reliant les deux lobes et représentant un reste de l'isthme primitif; il se réduit sur la ligne médiane à une simple traînée de vésicules thyroïdiennes. Les deux lobes qui ont une hauteur de 2 mill. 5, sont placés en dedans de la carotide et dans l'angle aigu compris entre la trachée et l'œsophage; leur extrémité supérieure atteint le niveau du cartilage thyroïde.

2° *Ébauches latérales.* — Le pédicule épithélial a pris sur cet embryon des dimensions relativement considérables. Par suite de cette augmentation de volume, le pédicule, qui sur les embryons précédents était à peu près complètement enveloppé par la thyroïde, fait pour ainsi dire éruption au dehors et se développe le long de la face postéro-interne du lobe correspondant, entre celui-ci et l'œsophage. Il prend une forme lobulée, en même temps que le tissu épithélial qui le constitue présente une modification importante, en ce sens qu'il paraît infiltré d'éléments lymphoïdes (Pl. VI, fig. 10). Certains lobules de ce pédicule, totalement transformés, ont pris l'aspect de grains thymiques, mais l'origine de ceux-ci est facile à constater, car ils sont en continuité directe avec d'autres parties où la métamorphose lymphoïde est limitée à la zone corticale et où la partie centrale garde la structure épithéliale et pseudo-réticulée que nous lui connaissons. Cette zone médullaire, qui représente la partie du pédicule non modifiée, se continue, d'une

part, avec la glandule et, d'autre part, avec le parenchyme thyroïdien. *Les parties qui ont acquis ainsi l'aspect lymphoïde constituent l'ébauche des grains thymiques internes* qui chez l'adulte accompagnent la glandule thyroïdienne. Ils dérivent donc du diverticule ventral et externe de la quatrième poche endodermique. D'ailleurs l'origine de ces grains aux dépens du pédicule se trouve encore confirmée par la présence sur les lobules thymiques internes du côté droit, de deux vésicules à épithélium cylindrique, rappelant par leur aspect et par leur structure celles que nous avons trouvées dans

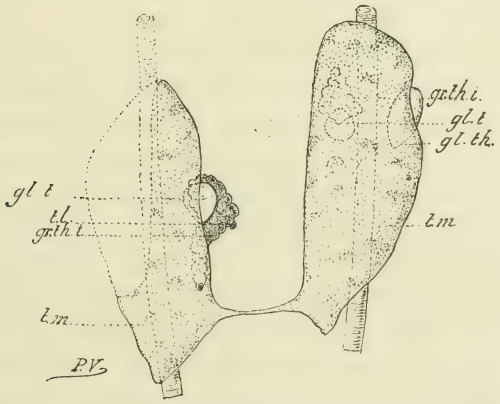

Fig. 11. — Embryon 60 millim., *a* (Gr. 15/1).

le pédicule des embryons de 18 mill. *a* et de 22 mill. *a*, et que nous avons considérées comme des restes du vestige branchial formé par la quatrième poche et la thyroïde latérale. Leur situation s'explique et se comprend aisément par l'accroissement qu'a pris le pédicule épithélial. Les glandules thyroïdiennes dont nous venons de voir les rapports avec le pédicule sont placées à la face interne des lobes latéraux, plus ou moins profondément enchâssées. Leurs dimensions ont légèrement augmenté, mais elles restent toujours notablement plus petites que les glandules thymiques. Leur structure n'offre rien de particulier, elle se rapporte au type réticulé de Kohn; les cordons qui les constituent comprennent quatre ou cinq rangs de cellules. Leur capsule conjonctive des glandules ne présente de solution de continuité qu'au niveau du pédicule.

15. Embryon 80 millim., *a*.

1° *Thyroïde médiane.* — Les deux lobes sont complètement séparés. Leurs rapports ne se sont pas modifiés, et leur structure histologique rappelle celle du nouveau-né.

2° *Ébauches latérales.* — Les faits que nous avons constatés sur l'embryon précédent, c'est-à-dire l'accroissement du pédicule épithélial, sa lobulation, sa tendance à la fragmentation, et enfin sa transformation lymphoïde partielle, vont nous servir à comprendre et à saisir les dispositions que l'on observe ici et qui au premier abord paraissent d'une interprétation assez difficile.

A droite, à 200 μ au-dessous de l'extrémité supérieure du lobe thyroïdien et sur sa face interne, on trouve un grain thymique qui augmente rapidement de volume et qui, 420 μ plus bas, se soude avec un deuxième grain plus petit. En avant de cette masse thymique commune et appliquée contre elle, on aperçoit bientôt la glandule thyroïdienne. La capsule qui l'enveloppe ne s'interrompt qu'aux points où elle se trouve en contact avec le lobule thymique. Là, sa couche marginale disparaît et les cordons qui la constituent se juxtaposent intimement à la zone médullaire du grain, qui a gardé en partie sa structure épithéliale (Pl. VI, fig. 11). Ces connexions existent sur une certaine étendue. Plus bas, au moment où le lobule thymique est sur le point de disparaître, la capsule de la glandule s'interrompt encore sur la face qui est appliquée contre le lobe latéral, et là de nouveaux rapports s'établissent entre elle et le tissu thyroïdien (Pl. VI, fig. 12).

Le tractus qui les relie présente dans sa partie moyenne la structure réticulée du pédicule épithélial, et par une transition ménagée se continue à ses deux bouts avec le tissu de la glandule et avec le parenchyme de la glande principale.

La disposition schématique du pédicule, c'est-à-dire sa forme en Y que nous avions constatée jusqu'à présent, n'existe donc pas ici, et les rapports des divers organes entre eux se trouvent par cela même modifiés. C'est ainsi que le thymus a perdu ses connexions avec la thyroïde, ou plutôt il semble que la glandule se soit interposée sur le trajet du pédicule qui va de la zone médullaire du grain thymique à la glande. Ces changements s'expliquent aisément par la tendance que possèdent les grains thymiques à se fragmenter, en entraînant en même temps la division du pédicule

dont ils dérivent. Cette fragmentation, qui s'était déjà manifestée sur l'embryon de 60 mill., ne fera que s'accentuer chez le nouveau-né et chez l'adulte, comme nous le verrons dans la suite. On comprend que ces dispositions ne sauraient recevoir une interprétation rationnelle sans le secours d'une étude embryologique complète, permettant de suivre pas à pas l'évolution des ébauches latérales. On trouvera plus loin, dans la partie relative au nouveau-né, quelques schémas destinés à définir les principales dispositions que peut offrir le pédicule épithélial.

Le côté gauche de l'embryon de 80 mill. est tout aussi intéressant à étudier. Le grain thymique interne et la glandule sont encore placés à la face interne du lobe latéral; mais ici le grain thymique n'est plus en relation qu'avec la thyroïde; il a perdu ses connexions avec la glandule. Celle-ci envoie toujours dans le parenchyme de la glande, un prolongement dont la structure pseudo-réticulée est très apparente; un petit grain thymique s'est même développé dans l'épaisseur de ce tractus. Le pédicule épithélial, primitivement simple, s'est donc divisé en deux parties réunissant séparément la glandule et le lobule thymique à la thyroïde.

Les grains thymiques ont des dimensions un peu différentes; celui de droite mesure 770 μ en hauteur, 550 μ en largeur et 480 en épaisseur tandis que celui de gauche n'a que 670 μ de hauteur sur 320 μ pour les autres dimensions. Le petit grain thymique qui, à gauche, s'est développé dans le pédicule rattachant la glandule à la thyroïde, mesure 110 μ de longueur.

Les glandules thyroïdiennes, dont la structure n'a pas changé, ont une hauteur comprise entre 360 et 470 μ.

Cet embryon étant le dernier de notre série, nous allons, avant de passer à l'étude du nouveau-né, résumer et exposer d'une façon suivie l'évolution embryonnaire de la thyroïde médiane et des ébauches latérales.

Résumé.

1° *Thyroïde médiane.* — La thyroïde médiane prend naissance sous forme d'un bourgeon épithélial creux issu de la paroi antérieure de la cavité bucco-pharyngienne à peu près à la hauteur des deuxièmes arcs branchiaux.

Ce diverticule se développe d'arrière en avant (l'embryon étant supposé dans la station verticale) et se met en rapport avec le bulbe

aortique au niveau de sa bifurcation. Chez l'embryon de 7 mill., il n'est plus rattaché au pharynx que par un mince pédicule qui ne tarde pas à s'atrophier; en même temps disparaît la cavité primitive de l'ébauche thyroïdienne qui dès lors prend l'aspect d'une masse épithéliale pleine, s'étalant transversalement en avant de la fente laryngée et conservant ses rapports avec le bulbe aortique. Aux stades de 12 et de 14 mill., la glande embryonnaire présente un accroissement notable surtout dans le sens transversal et perd sa structure compacte par suite de la pénétration de bourgeons vasculaires et conjonctifs qui la découpent en cordons épithéliaux anastomosés.

Au stade de 16 mill., la thyroïde a pris la forme d'un croissant embrassant la trachée et dont les cornes tendent à remonter de part et d'autre le long de ce conduit, de sorte qu'on peut y reconnaître dès ce moment trois parties correspondant à l'isthme et aux lobes latéraux. Pendant qu'elle s'étend ainsi des deux côtés, elle subit avec le thymus et la crosse aortique un mouvement de descente qui l'amène au niveau des ébauches latérales issues de la quatrième fente (thyroïdes latérales de Wölfler, Stieda, Born), dont l'abaissement est beaucoup moins prononcé que celui des organes précédents. Les lobes latéraux de la thyroïde médiane continuant à s'accroître en haut et en arrière, les cordons épithéliaux qui les constituent s'insinuent entre la carotide et les ébauches latérales, de façon à envelopper ces dernières en les contournant d'avant en arrière, sur leur côté externe (stade 15 mill.). Situés à la face interne des lobes latéraux, le plus souvent vers leur partie moyenne, les organes dérivés de la quatrième poche forment un groupe nettement reconnaissable et dont la structure ne se confond à aucun moment avec celle de la thyroïde médiane. D'autre part, les lobes latéraux se mettent en rapport, par leur face externe, avec les glandules thymiques issues des troisièmes poches, entraînées dans le mouvement de descente du thymus et se rencontrant ainsi avec les cornes du croissant thyroïdien, dont le développement se fait principalement de bas en haut. Aux stades de 18 et 22 mill., les lobes latéraux ont acquis un volume notable tandis que l'isthme diminue de plus en plus. La vascularisation de la glande augmente et des vésicules apparaissent dans l'épaisseur des cordons épithéliaux. Dans les stades suivants la thyroïde prend rapidement la forme, la situation et la structure qu'elle aura chez l'adulte. Logés

dans l'angle que limitent la trachée et l'œsophage, les lobes latéraux se renflent à leur extrémité supérieure qui remonte jusqu'au niveau du cartilage thyroïde; leurs extrémités inférieures s'effilent, et ce n'est qu'exceptionnellement qu'on voit persister en avant de la trachée un isthme très grêle chez les embryons plus avancés (Embr. de 35 et de 60 mill.).

En somme le parenchyme sécréteur de la thyroïde provient en totalité, comme chez le Lapin et chez la Taupe [1], *de l'ébauche médiane.* Il y a donc lieu de revenir à la première conception de Kölliker et de dire que la thyroïde dérive d'un bourgeon unique, impair et médian né de la paroi antérieure du pharynx.

2° *Ébauches latérales (4es poches endodermiques avec les thyroïdes latérales, les glandules thyroïdiennes et les grains thymiques internes).*

a. Vestige de la quatrième poche, thyroïde latérale et pédicule épithélial. — Les thyroïdes latérales sont des organes pairs qui semblent prendre naissance de chaque côté sur la paroi ventrale de la quatrième poche : au stade de 12 millimètres, elles se présentent comme des sortes de dilatations limitées ou de diverticules courts de ces poches branchiales, avec lesquelles elles se continuent sans ligne de démarcation précise. Le tout figure une sorte de sac épithélial conoïde à parois assez épaisses, communiquant avec la cavité pharyngienne par l'intermédiaire d'une partie plus rétrécie, le *canal thyréo-pharyngien* de certains auteurs. Sa paroi externe et dorsale offre un épaississement hémisphérique, confinant à l'orifice thyréo-pharyngien, qui n'est autre que le rudiment de la glandule thyroïdienne. Le fond du sac élargi et légèrement bilobé est dirigé en bas et en avant.

Le cul-de-sac ventral et interne, qui se continue avec la quatrième poche sans ligne de démarcation possible, figure la thyroïde latérale; l'externe, qui confine à l'ébauche de la glandule et dont l'épithélium paraît plus transparent et à noyaux plus espacés, est l'ébauche des grains thymiques internes. Au stade de 14 millimètres le canal thyréo-pharyngien est obturé; les ébauches latérales sont placées de chaque côté du tronc aortique à une certaine distance du bord inférieur de la thyroïde médiane. Plus tard (emb. 16 et 18 millim.) ces ébauches, détachées complètement du pharynx, se

1. Soulié et Verdun. *Loc. cit.*

trouvent situées à la face interne des lobes thyroïdiens qui tendent à les envelopper en avant, en dehors et en arrière. La glandule thyroïdienne a augmenté de volume. Le diverticule externe, qui est devenu plein, offre des apparences bien spéciales : les cellules qui le constituent ont des noyaux anguleux, faiblement colorés, leur protoplasma est transparent et comme rétracté sous l'influence des réactifs, et les plans de juxtaposition des éléments dessinent des mailles polygonales, de sorte qu'à première vue on a l'illusion d'une sorte de réticulation. La cavité commune de la thyroïde latérale et du reste de la quatrième poche semble arrêtée dans son développement; au stade de 22 millimètres elle est réduite à une petite vésicule épithéliale logée dans l'angle que limitent la glandule thyroïdienne et le tissu pseudo-réticulé. L'ensemble de ces organes est entouré d'une capsule conjonctive qui les sépare du lobe latéral de la thyroïde médiane, dans l'intérieur duquel ils se trouvent plus ou moins profondément enchâssés. Leur situation est telle que la masse réticulée est la plus rapprochée du tissu thyroïdien avoisinant et s'applique même directement contre ce dernier, à un certain niveau où la membrane conjonctive se trouve interrompue, et ne se distingue plus alors de lui que par sa structure différente et sa coloration plus faible. Cet amas épithélial, d'apparence réticulée, sert ainsi de trait d'union entre la glandule thyroïdienne et le parenchyme thyroïdien. Quant à la vésicule représentant un vestige de la quatrième poche et de la thyroïde latérale, tantôt elle semble disparaître entièrement, tantôt elle persiste sous la forme d'un ou de plusieurs kystes très petits, bordés de cellules cubiques ou cylindriques, adjacents au tissu réticulé. Nous avons donné à l'ensemble de ces formations épithéliales interposées entre la glandule et le lobe latéral de la thyroïde le nom de *pédicule épithélial.* Chez l'embryon de 60 millimètres, le pédicule épithélial, notablement accru, fait en quelque sorte éruption au dehors de sa loge, repoussant plus ou moins la glandule. Il se prolonge alors sur la face interne du lobe latéral dans l'espace compris entre celui-ci, l'œsophage et la trachée. Certaines parties de ce pédicule hypertrophié bourgeonnent de façon à prendre un aspect lobulé, et ces lobules subissent ensuite une transformation lymphoïde surtout accentuée dans la zone corticale, la zone interne ou médullaire se continuant avec le reste du pédicule et conservant plus ou moins nettement son aspect épithélial. Ces parties ainsi

modifiées constituent les ébauches des grains thymiques internes de Kohn.

Le reste du pédicule offre à ce moment l'aspect d'un tractus en forme d'Y, dont une branche s'enfonce dans la thyroïde, tandis que les deux autres se rendent respectivement à la glandule et à la zone centrale des grains thymiques. A ce moment les vestiges de la cavité de la quatrième poche et de la thyroïde latérale peuvent persister sous forme de vésicules, soit dans l'épaisseur du pédicule, soit à sa surface ou à celle des lobules thymiques. Cette disposition pour ainsi dire schématique du pédicule ne se retrouve pas toujours; par la suite on assiste souvent à une sorte de fragmentation des tractus, pouvant engendrer des aspects différents, variant suivant les sujets et même d'un côté à l'autre (Emb. 80 millim. — Voir ci-après la description du nouveau-né).

b. Glandules thyroïdiennes. — Elles débutent, ainsi que nous l'avons vu, comme des épaississements hémisphériques des parois dorsale et externe des quatrièmes poches. Elles restent en connexion intime avec les autres parties de l'ébauche latérale et se portent avec celle-ci à la face interne des lobes latéraux qui finissent par les envelopper plus ou moins complètement.

Au début elles sont simplement constituées par des cellules épithéliales tassées, à noyaux sphériques prenant vivement les réactifs colorants; puis elles sont pénétrées par des tractus vasculo-conjonctifs qui les découpent en cordons épithéliaux (Emb. 18 millim.). Les noyaux de la périphérie s'allongent, deviennent ovalaires, à grand axe perpendiculaire à la surface et forment une zone marginale très nette. La capsule conjonctive qui enveloppe les glandules ne fait défaut qu'au point où s'implante la branche correspondante du pédicule épithélial.

c. Grains thymiques internes. — Ils n'apparaissent qu'à un stade assez avancé (Emb. 60 mill.) et résultent de la transformation lymphoïde d'une partie du pédicule épithélial hypertrophié; cette modification se fait surtout dans la zone corticale, la zone médullaire restant à l'état épithélial et se continuant directement avec le pédicule. Le nombre et le volume des lobules thymiques varient notablement suivant les sujets.

CHAPITRE II

Évolution des dérivés de la quatrième poche branchiale chez le chat nouveau-né.

Sur les thyroïdes de dix chats nouveau-nés, débitées en coupes sériées, nous avons trouvé des dispositions assez variables en ce qui concerne les organes dérivés de l'ébauche latérale (glandule, pédicule épithélial, lobules thymiques), mais nous verrons qu'il n'en est aucune qui ne puisse s'expliquer d'une manière satisfaisante à l'aide des données embryologiques précédemment acquises.

La glandule thyroïdienne est ordinairement placée à la face interne du lobe latéral dont la surface se déprime plus ou moins profondément pour la recevoir; plus rarement elle est complètement englobée par le tissu thyroïdien. Les grains thymiques présentent un développement des plus variables; tantôt en effet ils sont très volumineux, alors que d'autres fois ils sont tellement réduits qu'il faut un examen minutieux pour ne pas les laisser passer inaperçus. Le pédicule épithélial, parfois assez difficile à distinguer, très apparent au contraire sur d'autres sujets, a dû fixer tout particulièrement notre attention. Assez fréquemment il est comme disloqué, le processus de fragmentation que nous avons vu débuter au stade de 80 millimètres s'accentuant de plus en plus. Les dispositions anatomiques qu'il présente, et qui traduisent en quelque sorte les connexions des dérivés de la quatrième poche entre eux et avec la thyroïde, peuvent, semble-t-il, se ramener à quatre types principaux.

1° Le pédicule épithélial conserve son aspect typique d'un tractus en forme d'Y, dont la branche impaire s'enfonce dans le parenchyme thyroïdien pour se continuer avec les cordons de la glande, et dont les deux branches divergentes se rendent respectivement à la glandule et aux lobules thymiques (fig. 12, A), à l'intérieur desquels ils semblent pénétrer à travers une sorte de hile que présentent ces deux organes. Le tractus qui se rend aux lobules thymiques se confond le plus souvent d'une manière insensible avec la zone médullaire.

2° Le pédicule est divisé longitudinalement en deux parties; la

glandule thyroïdienne et le lobule thymique ont chacun un pédicule spécial qui les rattache séparément au tissu du lobe latéral (fig. 12, B). Ces pédicules plus ou moins longs, très étroits lorsqu'ils émergent des corpuscules satellites, s'élargissent progressivement à mesure qu'ils se rapprochent du tissu thyroïdien.

3° Le pédicule épithélial est divisé en trois tronçons; en plus des deux tractus précédents il en existe un troisième, reliant comme un pont la glandule et le lobule thymique (fig. 12, C).

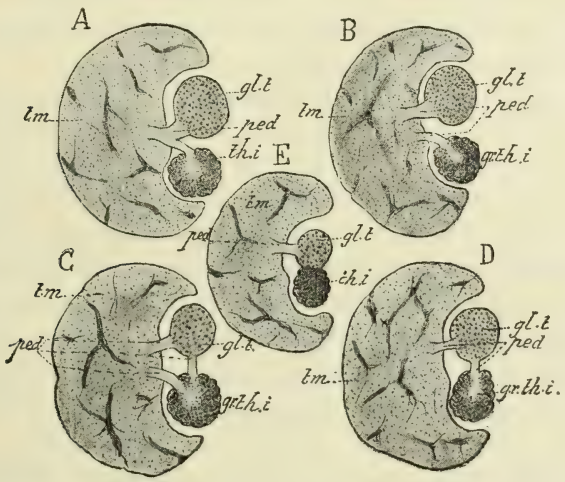

Fig. 12. — Schémas montrant les diverses dispositions anatomiques que peut présenter le pédicule épithélial.

4° La glandule se trouve en quelque sorte intercalée sur le trajet du pédicule reliant le grain thymique à la thyroïde (fig. 12, D).

Plus rarement on observe la disposition inverse.

Nous noterons encore quelques particularités relatives à la question des rapports de ces divers organes entre eux. C'est ainsi que la modification lymphoïde peut gagner en totalité l'un ou l'autre des tronçons du pédicule épithélial, par exemple celui qui relie le thymus à la glandule; dans ces conditions le tissu thymique est directement appliqué contre celui de la glandule (fig. 12, E). Le même fait peut se produire pour le tractus qui rattache le lobule thymique à la thyroïde; les éléments thymiques se juxtaposent alors, sans l'interposition d'aucune formation limitante, à ceux du parenchyme glandulaire, et il se produit une sorte d'intrication des deux tissus. Ces rapports qu'on pourrait être tenté à première vue de

considérer comme secondaires, sont au contraire primitifs et se laissent interpréter aisément lorsqu'on a suivi pas à pas l'évolution du pédicule épithélial. C'est dans la même catégorie de faits qu'il convient de ranger la présence de lobules thymiques dans le pédicule qui relie la glandule à la thyroïde, présence qui est due évidemment à une transformation lymphoïde partielle de ce tractus.

L'étude des chats nouveau-nés nous donne également des renseignements précieux sur un autre point relatif à l'histoire des dérivés de l'ébauche latérale : nous voulons parler de la transformation kystique des grains thymiques internes dont les premiers stades ont été bien décrits par Kohn [1].

Ces kystes apparaissent toujours dans la substance médullaire des grains, c'est-à-dire dans la partie où la modification lymphoïde est absente ou du moins très incomplète. Cette substance ne constitue pas toujours une traînée continue occupant le centre du lobule ; elle peut être divisée en îlots irréguliers séparés par des portions de tissu lymphoïde, et peut ainsi, en certains points, venir affleurer à la surface du grain thymique à travers la zone corticale. Ces îlots de substance médullaire (épithéliale) sont souvent très réduits et comme emprisonnés, étouffés, par le tissu thymique environnant; ils prennent alors un aspect caractéristique qui n'a pas échappé à Kohn.

On a en effet l'impression que les éléments qui les constituent ne possèdent qu'une vitalité très faible et qu'ils sont voués à une déchéance prochaine; certaines cellules présentent des modifications dont le caractère régressif ne peut être mis en doute. Le corps cellulaire, assez large mais d'une faible épaisseur, est à peine teinté par l'éosine; le noyau généralement volumineux est pauvre en chromatine et par suite très pâle (Pl. VI, fig. 14). Dans son voisinage on rencontre des grains vivement colorés qui se rapprochent de la kératohyaline par leur aspect et par leurs réactions; enfin par places le protoplasma cellulaire semble creusé de vacuoles.

Les cellules ainsi modifiées se réunissent par petits groupes autour desquels les autres cellules épithéliales s'aplatissent, se disposent en couches concentriques, et ainsi se forment dans la partie centrale des grains thymiques, ou en un point plus ou moins voisin de la périphérie, des perles épithéliales répondant à la variété

1. Kohn. *Studien über die Schilddrüse*, Arch. f. mikr. Anat., 1895.

dite composée des corpuscules de Hassall (Stieda, Sigmund Mayer, A. Kohn).

La formation de ces corpuscules ou perles épithéliales peut s'effectuer également dans l'épaisseur des divers tronçons du pédicule, mais plus particulièrement au voisinage des parties thymiques. C'est ainsi que dans un cas nous avons trouvé dans le pédicule épithélial qui réunissait un grain thymique à la thyroïde, un corpuscule de Hassall très volumineux, appliqué directement contre les vésicules thyroïdiennes.

Nous verrons plus loin que ce sont ces corpuscules concentriques qui représentent le point de départ d'un certain nombre de formations kystiques que nous allons décrire chez le chat adulte.

CHAPITRE III

Évolution des dérivés de l'ébauche latérale chez le chat adulte.

L'examen sur coupes sériées des lobes thyroïdiens de quinze chats adultes, de tout âge et de tout sexe, nous a montré des particularités remarquables que nous avons déjà exposées en partie dans une note publiée à la Société de Biologie (1896) et qui avaient fait antérieurement l'objet d'un mémoire intéressant de M. le professeur Nicolas (Bibliogr. anatomique, juillet-août 1896).

Le premier point qui frappe à l'examen des grains thymiques, c'est l'énorme développement pris par les corpuscules de Hassall, qui subissent en même temps des modifications toutes spéciales.

Les phénomènes régressifs que nous avions signalés précédemment dans les cellules centrales des corpuscules, s'accentuent encore et aboutissent à la destruction de ces éléments. Il se constitue de la sorte une cavitée limitée par plusieurs couches de cellules plates et renfermant des détritus cellulaires, ou même des portions de perles épithéliales laissant encore reconnaître la structure concentrique. A mesure que de nouvelles cellules plates se détachent de la paroi interne de la cavité pour aller augmenter la masse centrale, d'autres couches se forment à la périphérie; ainsi s'accroissent peu à peu les cavités qui ont pris naissance dans l'intérieur des lobules thymiques et qui viennent faire hernie à la surface de ces derniers lorsqu'elles ont pris un certain développe-

ment. Des kystes de même nature peuvent prendre naissance, par un processus identique, en un point quelconque du pédicule épithélial, partout en un mot où il existe des corpuscules de Hassall. On en voit qui sont intimement appliqués contre les acini thyroïdiens et plus ou moins englobés par eux, un point de leur paroi se continuant généralement avec un grain thymique; on peut en trouver également contre la glandule thyroïdienne, celle-ci formant une partie de la paroi du kyste. Le magma central, à mesure qu'augmentent ces cavités, perd peu à peu ses caractères primitifs et se transforme en une masse grenue ou filamenteuse.

Des cavités d'un autre ordre peuvent également exister dans l'épaisseur du pédicule épithélial; elles représentent des vestiges de la lumière centrale de la quatrième poche et de la thyroïde latérale, vestiges dont nous avons signalé la persistance sur plusieurs embryons.

Au début, la structure de leur paroi permet de les reconnaître facilement : sur un de nos chats, âgé de quatre à cinq mois, chez lequel les phénomènes cavitaires étaient encore peu prononcés, les corpuscules de Hassall, aussi bien dans les lobules que dans le pédicule, étaient peu modifiés et avaient gardé, pour la plupart, leur aspect primitif. Quelques-uns cependant avaient déjà donné naissance à de petites cavités, mais ces dernières étaient confinées dans la zone centrale des lobules thymiques; elles étaient caractérisées par leur forme régulièrement circulaire, par leur paroi à cellules aplaties et par leur contenu riche en débris cellulaires.

Sur le même sujet, et dans le pédicule épithélial dont elle suivait le trajet, on trouvait une cavité allongée de forme très irrégulière, anfractueuse. La disposition des divers organes (pédicule, grains thymiques, glandule et thyroïde) était à peu près celle que représente le schéma D, fig. 12.

En suivant les coupes de haut en bas, la cavité, à section d'abord circulaire, apparaissait dans la partie du pédicule qui s'enfonce dans le parenchyme thyroïdien; puis elle s'éloignait, prenait une forme aplatie, et s'appliquait contre la glandule thyroïdienne; au delà de celle-ci elle constituait un canal prismatique allant se terminer contre le hile du lobule thymique. En plus de sa forme irrégulière, cette cavité se distinguait des précédentes par son épithélium à cellules cubiques disposées sur plusieurs couches, et par son contenu transparent pauvre en éléments figurés (Pl. VI, fig. 13). Son aspect

et sa situation sont exactement ceux des vestiges de la quatrième poche observés chez certains de nos embryons.

Les phases ultimes de l'évolution des formations qui dépendent du pédicule épithélial sont assez faciles à suivre. Les kystes creusés dans l'épaisseur des corpuscules de Hassall (tant intra-thymiques qu'extra-thymiques) prennent un accroissement de plus en plus marqué ; il en est de même de ceux qui proviennent des vestiges branchiaux. A mesure que ces cavités augmentent elles exercent sur les parties ambiantes une pression excentrique qui refoule ces dernières et en amène progressivement l'atrophie. On a ainsi l'aspect d'une masse kystique multiloculaire dont fréquemment les loges s'ouvrent les unes dans les autres par amincissement et disparition des cloisons de séparation.

Il est à remarquer que ces sortes de communications secondaires s'établissent, non seulement entre les deux catégories de kystes que nous venons de décrire, mais encore entre ceux-ci et des vésicules thyroïdiennes avoisinantes plus ou moins agrandies.

On comprend facilement comment de pareilles modifications peuvent rendre le pédicule absolument méconnaissable ; cependant la plupart du temps on en peut retrouver les dernières traces autour des kystes et surtout au voisinage et même au contact des cavités d'origine intra-thymique. Ces traces se reconnaissent grâce à ce fait que leurs cellules ont gardé leur aspect franchement épithélial et leur coloration pâle, qui tranche vivement sur le tissu thymique composé d'éléments beaucoup plus petits et fortement colorés. En même temps l'épithélium qui tapisse les kystes devient polymorphe et présente des aspects très différents suivant les points examinés. On voit le revêtement pavimenteux très mince s'épaissir par places, devenir cubique et même cylindrique. Souvent on peut suivre sur la même paroi le passage progressif de la forme plate à la forme prismatique. En d'autres points l'épithélium cylindrique se couvre de cils vibratiles, constituant ainsi des champs ciliés, parfois très étendus, d'autres fois au contraire très réduits ou faisant complètement défaut même dans des kystes très volumineux.

Les cellules ciliées se forment-elles sur place, se substituant aux éléments lamelleux tapissant les cavités centrales des corpuscules de Hassall, ainsi que Watney [1] l'a admis pour le thymus du chien?

1. Watney. *The minute Anatomy of the Thymus*, Philos. Trans., vol. 173, 1882.

Prennent-elles naissance au contraire sur l'épithélium de revêtement des kystes de la seconde variété répondant au vestige de la thyroïde latérale et de la quatrième poche? Ce dernier fait, à première vue, n'aurait rien que d'assez naturel : on sait, en effet, que les épithéliums dérivés de l'intestin antérieur offrent de nombreux exemples de métaplasie et que souvent le revêtement des fistules et des kystes branchiaux se couvre de cils, en tout ou en partie. Pourtant l'hypothèse de Watney n'a rien d'inadmissible, les cellules des perles thymiques pouvant avoir conservé les mêmes propriétés évolutives que leurs congénères du pédicule et de la thyroïde latérale. Pour notre part nous n'avons pu nous rendre compte si l'apparition des cils précédait ou suivait le fusionnement des deux sortes de kystes. Nous ne pouvons pas davantage affirmer que l'absence d'éléments vibratiles constatée chez quelques sujets porteurs de kystes très développés coïncidât avec l'absence de vestiges de la cavité branchiale primitive.

A mesure que les cavités s'étendent, le tissu thymique comprimé s'atrophie, et on n'en trouve plus que quelques îlots, enclavés dans l'épaisseur des cloisons séparant les excavations, ou bien étalés sous la forme d'une couche mince à la périphérie de la masse kystique. Chez certains sujets, celle-ci prend un développement considérable; elle constitue une formation blanchâtre d'aspect nacré, plus ou moins lobulée, appliquée le long du lobe thyroïdien et quelquefois plus volumineuse que lui.

Cette masse envoie dans l'intérieur de la thyroïde des prolongements qui s'insinuent au milieu des follicules thyroïdiens, avec lesquels elle peut même s'aboucher, ainsi qu'on l'a vu plus haut.

Les vestiges du thymus sont souvent peu apparents, mais toujours on trouve la glandule thyroïdienne appliquée à la surface du kyste, ou tout au moins dans son voisinage immédiat.

Telle est la description des derniers stades évolutifs que nous ayons observés sur les dérivés de l'ébauche latérale chez les chats adultes. Cette série de transformations compliquées aboutit, comme on le voit, à une disposition anatomique facile à mettre en parallèle avec celle que présente le lapin. Chez cet animal en effet la thyroïde latérale constitue le kyste central des lobes latéraux, dont l'épithélium présente les mêmes caractères de polymorphisme et contre lequel se trouve appliquée la glandule thyroïdienne. Cet état kystique de la thyroïde latérale, en quelque sorte primitif chez le lapin,

ne s'établit que tardivement chez le chat et par une voie détournée. Ces différences tiennent essentiellement au développement notable de formations thymiques issues de la quatrième poche que présente le chat dans son jeune âge.

Considérations générales sur les thyroïdes latérales.

C'est surtout lorsqu'on les envisage au point de vue de l'embryologie comparée que les faits exposés ci-dessus présentent un certain intérêt.

On sait que chez les mammifères la troisième poche branchiale donne par sa région dorsale la glandule thymique (glandule parathyroïdienne externe, corpuscule épithélial externe) et par sa face ventrale, le thymus avec les grains thymiques externes qui accompagnent la glandule précédente. Si on rapproche, chez le chat, les dérivés des troisièmes poches endodermiques de ceux de la quatrième, on peut se convaincre aisément qu'il existe un parallélisme remarquable entre les formations issues de chacune d'elles. En effet la glandule thymique (troisième poche, région dorsale) est de par son mode d'origine et de par sa structure homodyname à la glandule thyroïdienne (quatrième poche, région dorsale), de même que le thymus proprement dit, avec les grains thymiques externes (troisième poche, région ventrale), sont homodynames aux grains thymiques internes (quatrième poche, région ventrale), conformément à l'opinion de Grosschuff[1].

Prenant[2], qui le premier, chez le mouton, avait tenté le rapprochement des organes dérivés de ces poches, avait, en l'absence des grains thymiques internes, considéré la thyroïde latérale comme homodyname du thymus. Mais comme ce rôle doit être attribué aux grains thymiques internes d'après ce que nous avons vu, et que d'autre part les thyroïdes latérales n'interviennent pas dans la constitution de la thyroïde définitive, quelle signification convient-il de donner à ces organes?

Des formations kystiques plus ou moins développées ont été signalées par divers auteurs au niveau des lobes thyroïdiens et rap-

1. Grosschuff. *Bemerkungen zu der vorläufigen Mittheilung von Jacoby : Ueber die Entwickelung der Nebendrüse, der Schilddrüse und der Carotidendrüse,* Anat. Anz., 1896.

2. Prenant. *Contribution à l'étude du développement organique et histologique de la glande thyroïde, du thymus et de la glande carotide,* La Cellule, t. X, 1894.

portés par eux à la thyroïde latérale. C'est ainsi que Prenant[1] chez le mouton et Simon[2] chez le veau ont montré que cette dernière persistait au sein de chaque lobe de la thyroïde, sous la forme d'un canal anfractueux qu'ils désignent sous le nom de canal central de la thyroïde, et qu'ils considèrent comme un conduit excréteur de cette glande, ayant cessé de jouer ce rôle.

Kohn[3] de son côté croit devoir attribuer aux thyroïdes latérales, les kystes qu'il a décrits dans l'épaisseur des lobes de la glande thyroïdienne du lapin. Cette origine a été vérifiée par nous dans un travail en collaboration avec M. Soulié[4]. Chez le chat, divers observateurs ont aussi signalé des kystes, ciliés ou non, soit dans l'intérieur ou au voisinage plus ou moins immédiat des lobes thyroïdiens, soit au contact des glandules thyroïdiennes et les ont rattachés à des vestiges de la thyroïde latérale (Andersson[5], Nicolas[6], nous[7]). Nos recherches chez le chat viennent confirmer cette hypothèse et montrer que c'est bien là l'origine de la majeure partie des kystes développés au niveau des lobes de la thyroïde.

Au niveau de la troisième poche on ne trouve en général rien de pareil, et la présence de vestiges branchiaux évoluant vers le type kystique n'y a été constatée que très rarement; aussi chercherait-on vainement au niveau de cette poche l'organe homodyname à la thyroïde latérale, comme il en existe déjà pour la glandule thyroïdienne et pour les grains thymiques internes.

Les thyroïdes latérales apparaissent donc comme des formations surajoutées aux divers organes issus de la quatrième poche, et il nous paraît plus rationnel de les considérer comme des corps indépendants.

Cette hypothèse est d'ailleurs assez conforme aux données de l'embryogénie comparée. En effet, la plupart des auteurs qui se sont occupés de cette question ont essayé d'homologuer les thyroïdes latérales des mammifères avec des formations qui chez les

1. Prenant. *Loc. cit.*
2. Simon. *Loc. cit.*
3. Kohn. *Studien über die Schilddrüse*, Arch. f. mikr. Anat., 1896.
4. Soulié et Verdun. *Loc. cit.*
5. Andersson (O.-A.). *Zur Kentniss der Morphologie der Schilddrüse*, Arch. f. Anat. u. Phys. Abth., p. 177, 1894.
6. Nicolas. *Recherches sur les vésicules à épithélium cilié annexées aux dérivés branchiaux*, Bibl. anat., Nancy, 1896.
7. Verdun. *Des glandes satellites de la thyroïde du chat et des kystes qui en dérivent*, Soc. de Biol., 1896.

Sélaciens sont issues des septièmes poches branchiales et que Van Bemmelen[1] a désignées sous le nom de *corps supra-péricardiaux*.

Or les corps supra-péricardiaux des Sélaciens et les thyroïdes latérales des autres vertébrés évoluent-ils vers le type thyroïdien adulte? Les opinions sont partagées sur ce point. D'après Van Bemmelen, chez les Sélaciens, une fois que les ébauches des corps supra-péricardiaux se sont séparées du pharynx, elles subissent un allongement et se scindent en plusieurs follicules très petits qui restent ensevelis dans le tissu mésodermique, entre le pharynx et le péricarde. De Meuron[2] a confirmé ces faits quelque temps après. Chez les amphibiens, les thyroïdes latérales ou accessoires semblent avoir été signalées par Leydig, mais leur origine embryologique précise a été mise en lumière par de Meuron. Pour cet auteur les thyroïdes latérales, après leur séparation du pharynx, représentent deux petites sphères formées de quelques grosses cellules entourant une cavité centrale. Plus tard, elles augmentent de volume, la lumière disparaît, le tissu conjonctif ambiant les pénètre et les divise en trois lobules. Bien que ses observations s'arrêtent là, il admet cependant la transformation de ces lobules en follicules sécrétants.

Maurer[3] se refuse au contraire à attribuer à ces organes le rôle de thyroïdes accessoires. Les corps supra-péricardiaux sont constitués, dit-il, par quatre ou cinq petites vésicules sphériques à épithélium cylindrique très élevé, quelquefois cilié, mais ne renfermant jamais de substance colloïde.

Chez un embryon de Lacerta agilis de 9 millimètres, de Meuron a vu la thyroïde latérale atrophiée à droite, tandis qu'à gauche elle se présentait comme une vésicule sphérique à parois épaisses formées de deux ou trois assises de cellules allongées et était placée à gauche de l'entrée de la trachée. Chez le lézard nouveau-né la thyroïde latérale serait un organe pyriforme de 1 millimètre situé près de la base du cœur et de la crosse gauche de l'aorte; elle se montre formée de follicules solides contenus dans les mailles d'un réseau conjonctif; chez l'adulte on trouverait dans la même région deux

1. Van Bemmelen. *Ueber vermuthliche rüdimentäre Kiemenspalten bei Elasmobranchiern*, Mitth. aus. d. zool. St. zu. Neapel., 1885.

2. De Meuron. *Recherches sur le développement du thymus et de la glande thyroïde*, Recueil zool. suisse, 1886.

3. Maurer. *Schilddrüse, Thymus und Kiemenreste der Amphibien*, Morph. Jahrb. v. Gegenbaur., Bd. XXII.

petits corps arrondis d'apparence folliculaire perdus dans le tissu conjonctif environnant. Il faut se montrer très réservé au sujet de l'attribution du nom de thyroïde latérale à l'organe décrit par de Meuron chez cet animal, car cet auteur n'ayant pas étudié un nombre suffisant de stades intermédiaires entre l'embryon de 9 millimètres et le nouveau-né, on peut se demander si les organes qu'il a vus au niveau de la crosse aortique et qu'il a rapportés aux thyroïdes latérales ne sont pas simplement des glandules homologues des glandules parathyroïdiennes des mammifères? Pareille incertitude règne au sujet des corps décrits encore par de Meuron chez les oiseaux, comme thyroïdes latérales.

En somme, pour tous les vertébrés que nous venons de passer en revue, c'est en vain qu'on chercherait une preuve indiscutable de la transformation en follicules secrétants des organes désignés sous le nom de corps supra-péricardiaux ou de thyroïdes latérales. Il en est de même chez les mammifères, où nous avons vu les prétendues thyroïdes latérales jouer un rôle tout différent de celui qu'on leur avait généralement attribué. Partout où elles ont été bien étudiées (Sélaciens, Amphibiens, Mammifères) elles se présentent comme de simples formations kystiques plus ou moins importantes développées aux dépens d'un vestige branchial.

Pouvons-nous dire que ce vestige représente la cinquième poche endodermique?

D'après Van Bemmelen, chez la chimère, les corps supra-péricardiaux apparaissent en arrière de la sixième fente branchiale et correspondraient par suite à une septième fente. Les sixièmes s'atrophient plus tard complètement, mais les corps supra-péricardiaux persistent. Se basant sur ce fait, qu'une fente peut disparaître alors que la septième persiste, de Meuron admet que chez tous les autres vertébrés les thyroïdes latérales correspondent morphologiquement aux septièmes poches des Sélaciens. Chez les Batraciens les sixièmes poches, chez les Reptiles, les Oiseaux, les Mammifères, les cinquièmes, qui fournissent dans ces divers groupes les thyroïdes latérales, seraient en réalité les homologues des septièmes fentes de la chimère, les fentes intermédiaires ayant disparu sans laisser de traces.

Nous ne discuterons pas ici cette interprétation, évidemment inspirée par la nécessité d'assigner une origine constante à des organes auxquels on attribuait une même fonction glandulaire dans les

divers groupes. Enfin Kastschenko [1] étendant aux mammifères l'hypothèse émise par lui au sujet des oiseaux, considère les thyroïdes latérales comme des rudiments de cinquièmes poches branchiales. En réalité ces formations font toujours suite à la dernière fente bien développée et se présentent comme des organes indépendants de l'appareil branchial.

Explication de la planche VI.

Signification des lettres employées pour toutes les figures et pour les reconstructions.

a.a. — Aorte ascendante.
a.d. — Aorte descendante.
a.s.c.d. — Artère sous-clavière droite.
a.s.c.g. — Artère sous-clavière gauche.
b.a. — Bulbe aortique.
c.H. — Cavité provenant d'un corpuscule de Hassall.
ch. — Chorde dorsale.
c.p. — Carotide primitive.
c.th. — Cavité thymique.
œ. — OEsophage.
f.l. — Fente laryngée.
gl.t. — Glandule thyroïdienne.
gl.th. — Glandule thymique.
gr.th.e. — Grains thymiques externes.
gr.th.i. — Grains thymiques internes.
h. — Hypophyse.
j. — Veine jugulaire interne.
n. v. — Nerf vague.
ped. — Pédicule épithélial.
ph. — Pharynx.
th. — Thymus.
t.l. — Thyroïde latérale.
t.m. — Thyroïde médiane.
tr. — Trachée.
tr.a. — Tronc artériel brachio-céphalique droit.
tr.i. — Tronc innominé.
t.th. — Tête du thymus.
v.c.d. — Veine cave supérieure droite.
v.c.g. — Veine cave supérieure gauche.
z.c. — Zone corticale des grains thymiques.
z.m. — Zone médullaire des grains thymiques.

Toutes les coupes transversales sont vues de haut en bas et le bord ventral en avant.

Fig. 1. — Coupe sagittale et médiane de l'embryon de 7 millimètres (Gr. 10/1). Cette coupe montre la thyroïde médiane (*t. m.*) encore creuse placée en avant du bulbe aortique (*b. a.*) et rattachée à la paroi antérieure du pharynx par un pédicule très grêle.

Fig. 2. — Coupe transversale de l'embryon de 12 millimètres (Gr. 75/1). La section a intéressé à droite la quatrième poche à son point d'abouchement dans le pharynx. La thyroïde latérale (*t. l.*), l'ébauche du pédicule épithélial (*ped*) et la glandule thyroïdienne (*gl. t.*) sont parfaitement reconnaissables.

Fig. 3. — Coupe transversale de l'embryon 14 millimètres b. (Gr. 75/1). Cette figure montre les mêmes formations que ci-dessus, mais la communication entre la quatrième poche et la cavité pharyngienne est interrompue.

1. Kastschenko. *Das Schlundspaltengebiet des Hühnchens*, Arch. f. Anat. v. His u. Braune, 1887.

Fig. 4. — Coupe transversale de l'embryon de 16 millimètres a. (Gr. 55/1). Cette coupe intéresse à droite l'ébauche latérale placée à la face interne du lobe thyroïdien (*t. m.*) et formée par la glandule thyroïdienne (*gl. t.*) entourant en partie le pédicule épithélial (*ped*).

Fig. 5. — Coupe transversale de l'embryon de 16 millimètres b. (Gr. 55/1). Cette figure montre à gauche le pédicule épithélial, reliant la glandule thyroïdienne au parenchyme de la thyroïde.

Fig. 6. — Coupe transversale de l'embryon de 16 millimètres b. (Gr. 65/1). A droite et à gauche la figure indique la coupe de trois cordons : l'un correspond au thymus (*th*), l'autre à la tête du thymus (*t. th.*) et le dernier au pédicule épithélial (*ped*).

Fig. 7. — Coupe transversale de l'embryon de 18 millimètres a. (Gr. 45/1). Le pédicule épithélial soudé par une extrémité à la face postéro-interne du lobe thyroïdien montre deux vésicules épithéliales (*t. l.*), restes de la thyroïde latérale.

Fig. 8. — Coupe transversale de l'embryon de 22 millimètres a. (Gr. 45/1). Cette coupe montre, à droite, en outre de la glandule et du pédicule épithélial, une vésicule (*t. l.*) qui représente un vestige de la cavité commune de la quatrième poche et de la thyroïde latérale.

Fig. 9. — Coupe transversale de l'embryon de 35 millimètres b. (Gr. 45/1). A gauche la coupe intéresse les deux glandules ; à droite la glandule thyroïdienne (*t. l.*) avec le pédicule épithélial (*ped*) sont profondément enchâssés dans le lobe thyroïdien.

Fig. 10. — Coupe transversale de l'embryon de 60 millimètres a. (Gr. 45/1). Le pédicule épithélial (*ped*) a fait éruption et s'est placé dans l'angle compris entre la trachée et l'œsophage. Sa zone verticale a subi la modification lymphoïde et il forme le grain thymique interne.

Fig. 11. — Coupe transversale de l'embryon de 80 millimètres (Gr. 45/1). Sur cette coupe on voit le grain thymique interne et la glandule thyroïdienne accolés par suite d'une transformation lymphoïde plus complète du pédicule épithélial.

Fig. 12. — Coupe transversale de l'embryon de 80 millimètres (Gr. 45/1). Cette coupe située un peu plus bas que la précédente montre la glandule séparée du grain thymique interne et rattachée au tissu thyroïdien par le pédicule épithélial.

Fig. 13. — Coupe transversale de la thyroïde d'un chat adulte. (Gr. 75/1). Entre la glandule thyroïdienne et le grain thymique interne on aperçoit une vésicule kystique (*t. l.*) qui représente un vestige de la thyroïde latérale.

Fig. 14. — Coupe transversale intéressant la zone médullaire du grain thymique interne du même chat (Gr. 50/1). La cavité centrale remplie par un détritus cellulaire résulte de la transformation d'un corpuscule de Hassall. Tout autour les noyaux pâles avec les cellules représentent les dernières traces du pédicule épithélial emprisonné par le tissu thymique, dont les éléments sont fortement colorés.

RECHERCHES

SUR LE

DÉVELOPPEMENT DU FOIE, DU PANCRÉAS

DE LA CLOISON MÉSENTÉRIQUE

ET DES CAVITÉS HÉPATO-ENTÉRIQUES

CHEZ LES OISEAUX

Par le Dr M. BROUHA

(*Travail de l'Institut d'Anatomie de l'Université de Liège.*)
Directeur : M. le professeur A. Swaen.

(Planches VII, VIII et IX.)

Les travaux récents (3 et 12) sur le développement du foie ont établi que l'ébauche primitive de cet organe présente, chez tous les Vertébrés supérieurs, une constitution très simple, identique à peu près dans les différents groupes étudiés : Sélaciens, Amphibiens, Reptiles, Oiseaux et Mammifères.

Très rapidement, cette ébauche évolue, se complique et ces transformations, qui varient selon le groupe, déterminent l'apparition des différents bourgeons ou diverticules hépatiques. Ces derniers sont par conséquent dus à une modification secondaire du stade primitif commun.

Très bien observé chez les Sélaciens, les Amphibiens, les Reptiles et les Mammifères, ce stade initial n'a pas encore été décrit chez les Oiseaux. En effet, tous les travaux publiés dans ces dernières années (7, 11, 12) sur le développement du foie dans ce groupe, nous le montrent constitué, dans sa première ébauche, par deux diverticules bien isolés, naissant l'un derrière l'autre, du

pourtour crânial de l'ombilic intestinal (Vorderdarmpforte). Seul, *Hammar* (12), dans une publication récente, s'est efforcé de faire rentrer les Oiseaux dans la loi générale exprimée ci-dessus, en admettant que les deux diverticules hépatiques des Oiseaux sont homologues à ceux décrits par *Brachet* (3) chez les Reptiles; c'est-à-dire qu'ils reconnaissent, comme chez ces derniers, pour origine la subdivision secondaire d'une ébauche toute primitive, affectant la forme d'un renflement ou d'une gouttière (Leberfalte). Mais ce n'est évidemment là qu'une interprétation, exacte, en vérité, ainsi que nous le montrerons plus loin, mais manquant de base objective, puisque les plus jeunes embryons que *Hammar* décrit montrent déjà le *Leberfalte* subdivisé en deux bourgeons, sans qu'il en ait suivi la différenciation aux dépens d'une simple gouttière hépatique.

D'un autre côté, *Brachet* (3) a établi que chez les Sélaciens, les Reptiles et les Mammifères, la vésicule biliaire prend naissance aux dépens d'une portion bien déterminée de la gouttière hépatique, la portion caudale, qui représente selon l'expression de l'auteur, l'*ébauche cystique*. Dans ces trois groupes, la vésicule biliaire n'est donc pas, comme on l'a décrit chez les Oiseaux, un cul-de-sac secondaire fourni par l'un des diverticules hépatiques, mais procède d'une région spéciale de l'ébauche primitive déjà reconnaissable aux stades les moins avancés du développement.

En raison de ces faits, j'ai cru intéressant de rechercher, par l'étude d'un grand nombre de jeunes embryons de Poulet, jusqu'à quel point l'on pouvait rapprocher l'ébauche primitive du foie de cet oiseau, en apparence si spéciale, de ce qu'elle est chez les autres Vertébrés.

A l'étude des transformations de l'ébauche hépatique se liait en quelque sorte nécessairement celle du développement des bourgeons pancréatiques et surtout des ébauches pancréatiques ventrales, dont *Hammar* (13) a décrit chez certaines Mouettes une évolution toute spéciale.

Chez ces Oiseaux apparaissent, au cours du développement, deux ébauches rappelant tout à fait les ébauches pancréatiques ventrales des Reptiles. Comme chez ces derniers l'ébauche droite prolifère et contribue à la formation du pancréas définitif; mais tandis que chez les Reptiles l'ébauche gauche s'atrophie, cette même ébauche donne naissance chez Larus et Sterna à un lobe hépatique acces-

soire. Or *Félix* (7), qui a fort nettement décrit chez le Poulet, à leur apparition, les deux pancréas ventraux, ne donne, quant à ce qui concerne leur évolution ultérieure, que des renseignements assez incertains. Il restait donc à établir d'une façon décisive le sort de ces deux ébauches pancréatiques ventrales décrites par *Félix*.

Tout en suivant le développement des bourgeons hépatiques et pancréatiques, j'ai été amené à étudier d'une façon plus complète la formation du foie et à me convaincre du caractère un peu trop schématique de la description que *Félix* (7) et *Hammar* (11) ont donnée de ce processus.

Enfin l'étude de la cloison mésentérique, du septum transversum des cavités hépato-entériques, m'a permis de corroborer et de compléter sur certains points les observations de *Hochstetter* (15) et de *Ravn* (20) et de mettre en évidence des analogies remarquables entre l'évolution de ces formations chez le Poulet et ces mêmes processus chez les Mammifères (1, 23, 24, 25).

Mes embryons ont été obtenus par incubation artificielle et recueillis d'heure en heure dans les jeunes stades, puis de huit en huit heures dans les stades plus avancés. Ils sont fixés au sublimé acétique, colorés au carmin boracique et débités, après inclusion dans la paraffine, en séries complètes de coupes transversales de 0,01 de millimètre d'épaisseur.

Ce travail comportera deux chapitres : un premier comprendra l'étude du développement des bourgeons hépatiques et pancréatiques; dans un deuxième seront exposés : 1° la formation du foie; 2° l'évolution de la cloison mésentérique et des cavités hépato-entériques; 3° le processus de fermeture de la cavité péricardique.

Je suis heureux d'adresser à M. le professeur *Swaen* l'expression de ma vive reconnaissance, pour les conseils et les encouragements qu'il n'a cessé de me prodiguer au cours de ces recherches.

CHAPITRE PREMIER

Développement des bourgeons hépatiques et pancréatiques.

Les bourgeons pancréatiques n'apparaissant que beaucoup plus tard, nous n'aurons d'abord à nous occuper que du foie.

Nous verrons, en premier lieu, par l'étude qui va suivre, que la

première phase du développement de cet organe chez le Poulet, n'est pas, en réalité, représentée par celle communément décrite, qui montre le premier bourgeon hépatique naissant du pourtour antérieur de l'ombilic intestinal, au niveau de son point de continuité avec la paroi inférieure du tube digestif.

Nous constaterons, en outre, que le caractère, en apparence si spécial, du développement du foie du Poulet est surtout dû au rapport intime que présente la gouttière hépatique avec le pourtour antérieur de l'ombilic intestinal.

Chez les autres Vertébrés, cette gouttière se trouve située en avant de l'ombilic et s'y maintient d'une façon permanente.

Chez le Poulet, la gouttière hépatique se trouve aussi, au début, en avant de l'ombilic intestinal, mais ce dernier progressant d'arrière en avant, les parois de la gouttière sont amenées à passer momentanément dans les parois de l'ombilic intestinal dont elles constituent pendant un certain temps le pourtour antérieur.

Plus tard, chez le Poulet, comme chez les autres Vertébrés, l'ombilic intestinal recule; la gouttière se reforme et s'en isole peu à peu, pour reprendre enfin sa situation habituelle à la paroi ventrale du tube digestif, en avant de l'ombilic.

En somme, l'on peut dire que la différence, assez grande en apparence, qui existe entre le développement du foie chez le Poulet et ce même processus chez les autres Vertébrés, est due à cette progression temporaire, d'arrière en avant de l'ombilic intestinal. Ce facteur apparaît nettement lorsqu'on compare les moulages de la région préombilicale du tube digestif, obtenus par la méthode de Born chez des embryons de 47 à 52 heures.

Mais avant de décrire la première ébauche du foie, que nous trouvons chez un embryon de la 47e heure d'incubation, il est nécessaire d'entrer dans quelques détails au sujet de la constitution de l'embryon dans la région qu'elle occupe.

Stade I. — Embryon de Poulet de 47 heures. — Au niveau de l'extrémité antérieure du sinus veineux (fig. 1, pl. VIII), la cavité cœlomique (*Cœ*) générale se trouve délimitée essentiellement par deux parois. La paroi dorsale, constituée par l'épiblaste doublé du feuillet somato-pleural du mésoblaste, comprend en dedans la paroi dorsale du corps, en dehors, l'amnios (*Am*). La paroi ventrale du cœlome général, formée par l'hypoblaste et le feuillet splanchnique

du mésoblaste, est représentée par la paroi supérieure de la vésicule vitelline (*pv*) (Keimscheibe). La portion moyenne de cette vaste cavité représente le cœlome embryonnaire futur. Elle contient le cœur et l'extrémité antérieure du *sinus veineux* (*SV*) et, sur les côtés, elle se continue largement dans le cœlome extra-embryonnaire.

Un angle que nous appellerons *angle somato-amniotique*, saillant vers le bas, amené par la réflexion de la paroi latérale du corps dans l'amnios, marque la limite entre ces deux parties.

Dans ce cœlome fait saillie, de haut en bas, la portion supérieure de la cloison mésentérique primitive. Celle-ci se trouve divisée par les organes qu'elle contient en trois segments : un segment supérieur, le mésentère dorsal; une portion moyenne enveloppant le tube digestif et enfin une partie inférieure, restant du mésentère ventral primitif, qui loge le sinus veineux. Celui-ci subdivise, à son tour, cette dernière partie, à laquelle nous conserverons le nom de *mésentère ventral*, en deux portions dont l'inférieure lui forme une enveloppe, tandis que la supérieure l'unit à la paroi ventrale du tube digestif.

Vers l'arrière (fig. 2, pl. VIII), le sinus veineux s'élargit dans le sens transversal pour se continuer dans les *canaux de Cuvier* (*C Cu*). Son enveloppe mésentérique (mésentère ventral) s'étale avec lui et se fusionne au niveau des angles somato-amniotiques, avec le feuillet somatique du mésoblaste, de façon à permettre aux veines de Cuvier de passer de la paroi du corps dans la cloison mésentérique. Cette union partage le cœlome embryonnaire en une partie inférieure : la *cavité péricardique* se prolongeant en dehors dans le cœlome extra-embryonnaire et une partie supérieure subdivisée elle-même par la portion supérieure de la cloison mésentérique en deux *cavités pleuro-péritonéales*.

La cloison transversale qui sépare la cavité péricardique des cavités pleuro-péritonéales constitue le *septum transversum*, dont les parties latérales, parcourues par les canaux de Cuvier, représentent les *mésocardes latéraux* de Kölliker.

A son extrémité antérieure le sinus veineux se continue dans la portion auriculaire du cœur; les mésocardes latéraux s'arrêtent et les deux cavités pleuro-péritonéales communiquent librement avec la cavité péricardique (fig. 1, pl. VIII).

Caudalement, le sinus veineux se divise en deux branches latérales

(fig. 3, pl. VIII) : les *veines omphalo-mésentériques* (*VOM'*, *VOM''*) qui se dirigent en arrière et fortement en dehors.

A ce niveau, les connexions du septum transversum avec la paroi latérale du corps cessent également et les cavités pleuro-péritonéales communiquent avec le cœlome extra-embryonnaire.

Les deux veines omphalo-mésentériques passent de chaque côté du pourtour céphalique de l'ombilic intestinal dans la paroi supérieure de la vésicule vitelline (fig. 3, pl. VIII). Or, au point où ces deux veines s'écartent l'une de l'autre, la paroi inférieure du tube digestif s'engage entre elles de haut en bas, pour se réfléchir bientôt dans l'hypoblaste de la paroi supérieure de la vésicule vitelline et constituer le pourtour antérieur de l'ombilic intestinal.

Dans leur trajet crânio-caudal, les veines omphalo-mésentériques d'abord inférieures deviennent latérales par rapport aux parois du tube digestif. Elles passent du mésentère ventral dans la portion moyenne de la cloison mésentérique, qui se continue avec elles dans la paroi supérieure de la vésicule vitelline.

A ce niveau, le tissu mésenchymatique du mésentère ventral qui unit le tube digestif au sinus veineux, se réfléchit tout naturellement de haut en bas dans le pourtour antérieur de l'ombilic intestinal, pour gagner la paroi supérieure de la vésicule vitelline. Il passe ainsi derrière l'extrémité postérieure du sinus veineux entre ce dernier et le pourtour antérieur de l'ombilic intestinal ; et dans cet espace très réduit, la cloison mésentérique devient complète, s'étendant de la paroi dorsale du cœlome à la paroi supérieure de la vésicule vitelline.

La partie ventrale de cette cloison mésentérique complète, dont la portion inférieure constitue l'ébauche de ce que *Ravn* (20) a appelé le *ligament ventral primaire du Foie*, est destinée à prendre à la suite du recul de l'ombilic intestinal, un grand développement. Chez cet embryon, la subdivision caudale du sinus veineux dans les deux veines omphalo-mésentériques, constitue l'extrémité postérieure du septum transversum.

Ultérieurement, aux stades plus avancés, l'extrémité antérieure de ce sinus restant en place dans le septum, son extrémité postérieure recule en même temps que l'ombilic intestinal. Il se forme ainsi un canal, ovalaire à la coupe, prolongeant en arrière le sinus veineux et autour duquel va se développer la majeure partie du foie : c'est le *méat veineux* des auteurs. La portion du

mésentère ventral qui loge le méat veineux prolonge alors, en arrière des mésocardes latéraux, la partie moyenne du septum transversum et constitue la *portion moyenne du septum transversum* de *Ravn*.

Nous verrons au § III du chapitre II comment, plus tard, le bord postérieur des mésocardes latéraux progresse dans la direction crânio-caudale pour compléter le septum transversum. Nous réservons également à ce chapitre la description des canaux de Cuvier et de leurs veines afférentes.

Nous pourrons, dès à présent, passer à l'étude du tube digestif et de l'ébauche du foie, dont il nous sera aisé de comprendre les rapports. Suivi d'avant en arrière, le tube digestif (*I*) de cet embryon présente d'abord à la coupe, crânialement à l'ébauche du foie, la forme d'un triangle à base dorsale, à sommet ventral (fig. 1, pl. VIII). En un point donné (fig. 2, pl. VIII) sa lumière s'allonge brusquement dans le sens dorso-ventral en amenant la formation d'une gouttière étalée à son extrémité inférieure ou ventrale (*G H*). Plus loin cette gouttière devient plus profonde, tandis que son extrémité ventrale s'élargit de plus en plus dans le sens transversal (fig. 3, pl. VIII). Elle se présente alors comme une notable dilatation du pourtour ventral du tube digestif, communiquant avec la cavité de ce dernier par une portion légèrement étranglée. Tout à fait à son extrémité postérieure ou caudale, cette gouttière se rétrécit faiblement dans la direction dorso-ventrale; puis, enfin, la paroi épithéliale qui la délimite, se réfléchit à angle aigu dans la paroi de la vésicule vitelline, au pourtour antérieur de l'ombilic intestinal.

Cette formation examinée sur le moulage (moulage A, pl. VII, *G H*) se présente sous l'aspect d'un renflement du pourtour ventral du tube digestif dirigé, dans son ensemble, d'avant en arrière et un peu de haut en bas. Ce renflement, développé surtout à son extrémité caudale, va en diminuant vers son extrémité crâniale. Sa paroi inférieure, oblique de haut en bas et d'avant en arrière, est légèrement creusée en gouttière dans le sens transversal, là où elle répond à l'extrémité postérieure du sinus veineux.

Déjà un léger étranglement, marchant dans la direction crânio-caudale, commence à isoler sa portion toute crâniale de la paroi ventrale du tube digestif.

Le moulage A montre également que son extrémité caudale est séparée de la paroi de la vésicule vitelline par une échancrure

assez profonde, dans laquelle s'engage l'extrémité postérieure de la cavité péricardique (comparez avec fig. 3, pl. VIII, *C p e*). Les parois de cette saillie creuse du tube intestinal sont lisses, libres de toute prolifération. Néanmoins, par sa situation, son aspect général, elle est absolument comparable au *renflement hépatique primaire* ou *ébauche hépatique primitive* des Sélaciens, Amphibiens, Reptiles et Mammifères (*Renflement hépatique longitudinal* de *Brachet* (3); *Leberfalte* de *Hammar* (12). C'est d'ailleurs aux dépens de cette ébauche que nous sommes autorisés à appeler *gouttière hépatique* (*G H*), que vont se constituer les deux diverticules hépatiques décrits par les auteurs.

Stade II. — Sur un embryon de 52 heures (moulage B, pl. VII) l'ombilic intestinal a progressé d'arrière en avant, en même temps qu'un étranglement marchant en sens inverse a isolé la gouttière hépatique du pourtour inférieur du tube digestif.

Le premier de ces deux processus a eu pour effet d'amener le déplissement de toute la portion caudale et ventrale de la gouttière hépatique primitive dont les parois ont passé, en partie, dans celles de la vésicule vitelline et du pourtour antérieur de l'ombilic intestinal. D'autre part, l'étranglement dont nous avions déjà signalé l'apparition à la phase précédente a isolé, d'avant en arrière, du tube digestif, toute la portion crâniale et dorsale de la gouttière hépatique jusqu'au pourtour antérieur de l'ombilic intestinal.

Actuellement, la gouttière hépatique (*G H*) occupe, en réalité, ce pourtour, n'y faisant plus qu'une légère saillie, mais se prolongeant en avant dans deux bourgeons creux séparés l'un de l'autre par le bord postérieur du sinus veineux.

Chez l'embryon de 47 heures (voir plus haut), le bord postérieur de ce sinus répondait directement à la saillie oblique en bas et en arrière que présentait derrière lui la gouttière hépatique. A présent, il se trouve encore en rapport avec cette saillie; mais, au-dessus de ce bord, la gouttière hépatique se prolonge dans un bourgeon creux : le *bourgeon hépatique dorsal* (*B D*); tandis qu'au-dessous de lui, elle se continue dans une légère proéminence ne pouvant être reconnue que sur le moulage et qui représente l'origine du *bourgeon hépatique ventral* (*B V*).

Ces deux bourgeons doivent être considérés comme des restants

de la portion saillante de la gouttière hépatique primitive, laquelle, par suite de la progression caudo-crâniale de l'ombilic, a été forcée de se mouler sur le bord postérieur du sinus veineux. Ils ont persisté et se sont développés là où ils pouvaient le faire, c'est-à-dire, l'un au-dessus, l'autre au-dessous du bord postérieur de ce sinus. Ils s'insèrent au pourtour antérieur de l'ombilic intestinal que constitue, pour l'instant, une partie de la gouttière hépatique déplissée.

Nous ajouterons enfin que le bourgeon dorsal doit en grande partie sa formation à l'étranglement crânio-caudal qui a isolé la partie antérieure et dorsale de la gouttière hépatique du pourtour inférieur du tube intestinal.

Ce qui démontre l'exactitude de notre interprétation, c'est le fait que la gouttière hépatique, que l'on voyait oblique de haut en bas et d'avant en arrière sur l'embryon précédent (stade I), est actuellement oblique de haut en bas et d'arrière en avant. (Comparez les moulages A et B, pl. VII.)

La cloison mésentérique ne présente, à ce stade, aucune modification digne d'être signalée.

Stade III. — Quoique plus avancé dans son développement, l'embryon que nous allons décrire n'est arrivé qu'à la cinquantième heure d'incubation.

Le pourtour antérieur de l'ombilic intestinal commence à reculer et la gouttière hépatique se trouve, en réalité, insérée sur lui (moulage C, pl. VII, *G H*). On constate, en effet, qu'elle présente ici une extrémité inférieure ou ventrale bien isolée de la paroi de la vésicule vitelline. Vers le haut, elle se continue dans le tube digestif (*I*); en arrière, elle s'ouvre dans l'ombilic tandis qu'en avant elle se prolonge dans deux bourgeons creux à présent bien développés. Le bourgeon dorsal (*B D*) s'étend assez loin au-dessus du sinus veineux entre ce dernier et la paroi inférieure du tube digestif. Le bourgeon ventral (*B V*), moins développé, longe au contraire le pourtour inférieur de ce sinus.

Entre les deux bourgeons, la paroi céphalique de la gouttière hépatique répond au bord postérieur du méat veineux qui commence à prolonger vers l'arrière le sinus de ce nom; tandis que ses parois latérales sont longées par les veines omphalo-mésentériques qui aboutissent à ce bord (fig. 4, pl. VIII, *VOM'*, *VOM''*, *GH*).

Au-dessous de la veine omphalo-mésentérique droite, cette gouttière présente déjà vers la droite une saillie en forme de crête, bien visible sur le moulage, qui se continue en avant dans le pourtour droit du bourgeon ventral. D'autre part, de l'origine de ce bourgeon lui-même se détache un prolongement creux, dirigé vers la gauche qui contourne, au contraire, la face inférieure de la veine omphalo-mésentérique gauche.

De la sorte, du bourgeon ventral et de la partie voisine de la gouttière hépatique, nous voyons déjà naître deux prolongements creux contournant le pourtour ventral des deux veines omphalo-mésentériques. De ces deux saillies, la droite seule est destinée à se développer; la gauche, au contraire, fera ultérieurement très peu de progrès et cette différence tient, très probablement, aux changements particuliers que subissent dans la suite les deux veines avec lesquelles ces saillies se trouvent en rapport.

A la suite du recul de l'ombilic intestinal, la cloison mésentérique s'est allongée vers l'arrière de toute l'étendue de ce recul. Seulement, le mésentère ventral de cette portion nouvellement formée de la cloison mésentérique est un *mésentère ventral complet*, en ce sens qu'il s'étend de la face ventrale du tube digestif à la paroi supérieure de la vésicule vitelline (fig. 4, pl. VIII, *L V*). La portion qui le complète vers le bas (futur ligament ventral primaire du foie de *Ravn*) a acquis une certaine étendue crânio-caudale. Elle s'étend, au devant de l'ombilic intestinal, jusqu'un peu en arrière de l'origine du bourgeon ventral.

La cloison mésentérique, à ce niveau, contient le tube digestif et la gouttière hépatique. De chaque côté de cette dernière, elle s'épanouit pour loger les deux veines omphalo-mésentériques accolées à ses parois latérales (fig. 4, pl. VIII). Dans l'épaisseur de cette masse conjonctive largement étalée, s'engage d'avant en arrière l'extrémité postérieure de la cavité péricardique, *C p e*. En avant, cette partie inférieure du mésentère ventral se rétrécit et se termine par un bord libre dévié vers la gauche.

Tandis que s'accroissait, dans le sens crânio-caudal, la cloison mésentérique, les mésocardes latéraux sont restés en place, et dans l'espace compris entre eux et l'ombilic les cavités pleuro-péritonéales et péricardique communiquent largement (fig. 4, pl. VIII). Dans cette étendue s'est développé le méat veineux dont nous avions annoncé l'apparition au stade précédent.

Stade IV. — Embryon de poulet de 64 heures (Moulage D_1, D_2, pl. VII). — L'ombilic intestinal a continué sa progression crânio-caudale et la gouttière hépatique qui, au stade précédent, se trouvait encore sur son pourtour antérieur, en est devenue indépendante. La paroi de cet ombilic ayant progressivement passé, vers le haut, dans la paroi ventrale du tube digestif, ce dernier s'est allongé de tout le recul de l'ombilic et la gouttière hépatique en occupe actuellement le pourtour ventral. Elle affecte donc maintenant la situation qu'on lui trouve chez les autres embryons de Vertébrés.

En même temps qu'elle a changé de rapports, la gouttière hépatique a aussi changé de direction, et, au lieu d'être verticale comme à la phase précédente, elle est à présent oblique en arrière et en bas. Comme conséquence de cette modification, le bourgeon dorsal est devenu *antérieur ou crânial*; le bourgeon ventral *postérieur ou caudal*. Entre ces deux bourgeons la paroi céphalique de la gouttière hépatique répond, comme au stade III, au bord postérieur du méat veineux, qui, en s'allongeant vers l'arrière par suite de la réunion des deux veines omphalo-mésentériques, a isolé plus complètement les deux bourgeons aux dépens de cette gouttière.

En outre, les parois épithéliales de ces conduits ont proliféré et les travées de tissu hépatique ainsi développées se sont répandues, pour la plus grande part, dans le tissu conjonctif qui entoure le méat veineux.

Mais la gouttière hépatique ne fournit plus uniquement les deux bourgeons dont nous avons vu l'origine. Son extrémité primitivement inférieure s'est allongée et forme l'extrémité caudale de la gouttière hépatique; elle se continue vers la droite dans un troisième conduit, encore très court, qui se dirige en arrière le long du pourtour inférieur de la veine omphalo-mésentérique droite (Moulage D, pl. VII). Nous désignerons ce conduit qui naît, indépendamment du bourgeon postérieur, du pourtour droit de la région postérieure de la gouttière hépatique sous le nom de *bourgeon hépatique postérieur et droit* (Moulage D, pl. VII, et fig. 6, pl. VIII, *B P d*).

Nous allons voir dans les stades ultérieurs, comment le restant de cette extrémité postérieure de la gouttière, c'est-à-dire son pourtour ventral et gauche, donne naissance à la vésicule biliaire. Dans l'état actuel des choses, l'ébauche du foie du poulet est de nouveau comparable à celle des autres groupes de Vertébrés et l'on

peut conclure de la description des quatre premiers stades, que chez cet oiseau la gouttière hépatique, en raison des rapports qu'elle offre avec le pourtour antérieur de l'ombilic intestinal, présente une différenciation plus lente que chez les autres Vertébrés, et n'arrive à son complet développement qu'après avoir repris sa place habituelle au pourtour ventral du tube digestif en avant de l'ombilic.

Dans les stades ultérieurs, nous désignerons, pour la facilité de la description, sous le nom de *duodenum primitif*, la partie de l'intestin dans laquelle s'ouvre cette gouttière.

Le recul notable de la paroi antérieure de l'ombilic intestinal a entraîné un développement considérable dans la direction crânio-caudale de la partie inférieure du mésentère ventral. Ce dernier s'étend toujours de l'origine du bourgeon ventral à la paroi crâniale de l'ombilic, formant là une cloison assez étendue, un peu oblique en bas et à gauche, qui réunit le pourtour inférieur de la gouttière hépatique à la paroi supérieure de la vésicule vitelline. En avant, ce méso se termine par un bord libre. La cavité péricardique ne pousse plus dans son épaisseur aucun cul-de-sac, mais elle se divise au niveau de son bord antérieur en deux portions latérales et postérieures dont la droite loge l'extrémité caudale du cœur (fig. 6, pl. VIII, *LV*).

Il nous reste à signaler l'apparition, à ce stade, d'une anastomose entre les deux veines omphalo-mésentériques. Peu développée encore, cette anastomose, décrite par *Hochstetter* (17), contourne, en arrière de l'ombilic, la face supérieure et les faces latérales de la gouttière intestinale, les veines qu'elle relie longeant, à ce niveau, la ligne suivant laquelle les parois latérales de cette gouttière se continuent dans celles de la vésicule vitelline. Elle décrit ainsi, en contournant le pourtour dorsal de l'ébauche du tube digestif, une courbe en fer-à-cheval ouverte vers le bas.

En même temps que cette anastomose s'est produite, le segment antérieur de la veine omphalo-mésentérique gauche a subi une réduction de calibre tandis que la veine omphalo-mésentérique droite est devenue plus large (fig. 6, pl. VIII, *VOM'*, *VOM''*).

Ces dispositions sont importantes, non seulement pour expliquer les transformations réalisées au stade suivant dans les caractères du tube digestif, mais surtout pour comprendre comment l'extrémité caudale du foie est développée autour du segment antérieur

de la veine omphalo-mésentérique droite devenue partie constituante de la veine porte. (Voyez § I, chap. II, p. 330.)

Nous reviendrons plus tard (chap. II, § II) sur les modifications que subit, à partir de ce stade, la cloison mésentérique.

Stade V. — Embryon de poulet de 68 heures. — Le moulage E (pl. VII) présente surtout une modification considérable dans la disposition du tube digestif. Actuellement la portion formée du tube digestif en avant de l'ombilic intestinal est un canal circonscrit de toute part, qui s'ouvre de haut en bas dans la vésicule vitelline. En arrière de ce point, le tube digestif n'est plus représenté que par la paroi supérieure de cette vésicule sur laquelle l'on ne voit plus

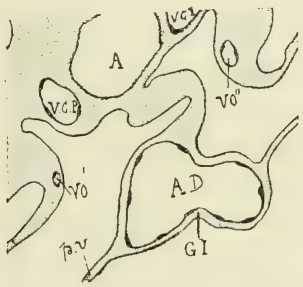

Fig. *a*. — Partie de coupe transversale d'un embryon de 68 heures. (Voir abréviations, page 361.) Zeiss, obj. A, oc. II.

qu'une très légère dépression longitudinale, trace de la gouttière intestinale du stade précédent (fig. *a* texte, GI).

Le tube digestif, après avoir longé d'avant en arrière la paroi dorsale de l'embryon, change, en un point donné, brusquement de direction. Déplacé légèrement vers la gauche dans sa portion horizontale, il gagne peu à peu, en se portant vers l'ombilic, le plan médian sagittal. Il se dirige ainsi obliquement en bas, à droite et un peu en arrière, décrivant avec sa portion initiale une courbe, à concavité antérieure et inférieure, dans un plan oblique en bas et à droite. A l'extrémité de cette courbe, ses parois se continuent dans la paroi supérieure de la vésicule vitelline. C'est cette portion à peu près verticale de son trajet qui, recevant la gouttière hépatique, constitue le duodenum primitif. Ce dernier est orienté de telle manière que son pourtour primitivement ventral (modèle D_2, pl. VII) doit être décrit dès à présent comme céphalique ou antérieur.

En sorte que la gouttière hépatique qui s'insère sur ce pourtour, s'ouvre en arrière dans le tube digestif, tandis qu'elle se prolonge en avant dans la série des conduits qui en naissent. Cette gouttière elle-même est plus nettement délimitée vis-à-vis du tube intestinal. Elle se présente comme un canal cholédoque assez court, mais très large et aplati transversalement (fig. 10, pl. VIII, *DCh*).

En avant, ce canal se subdivise en deux parties : l'une, supérieure, qui se continue directement dans l'ancien bourgeon dorsal; l'autre, inférieure, représente toute la partie postérieure de la gouttière hépatique du stade précédent avec son bourgeon hépatique postérieur et droit et l'origine du bourgeon ventral. Aussi cette dernière branche constitue-t-elle à présent un conduit qui se prolonge vers l'avant dans l'ancien bourgeon ventral *BV*; vers la droite, dans l'ancien bourgeon postérieur et droit *BPd*, et enfin offre au niveau de son pourtour ventral et gauche le premier vestige de la vésicule biliaire *VB*. (Comparez les fig. 6, 8 et 9, pl. VIII, *BPd*, *VB*, et les moulages D_1, D_2 et E, pl. VII.) Celle-ci est caractérisée par une légère dilatation du conduit dont elle naît et surtout par l'épithélium qui la délimite. Plus élevé que celui du restant des conduits hépatiques et formé de plusieurs assises de cellules cylindriques (fig. 9, pl. VIII, *VB*), cet épithélium représente évidemment le pourtour ventral et gauche de l'extrémité caudale de la gouttière hépatique du stade précédent.

La disposition actuelle de la gouttière hépatique semble due à l'action simultanée de deux processus. D'une part, un étranglement qui s'est produit au niveau de la continuité de cette gouttière avec le duodenum primitif et qui, en réduisant l'étendue de cette continuité, a isolé plus complètement la gouttière hépatique et l'a transformée en un véritable canal cholédoque.

Le second facteur est la progression crânio-caudale du bord postérieur du méat veineux qui a continué l'isolement du bourgeon dorsal et amené ainsi la division du canal cholédoque en deux canaux : l'un dorsal (ancien bourgeon dorsal), l'autre ventral comprenant l'ancien bourgeon ventral, le bourgeon hépatique postérieur et droit et la vésicule biliaire. Celle-ci, qui apparaît sur le pourtour gauche de cette branche de bifurcation inférieure du canal cholédoque, finira au stade suivant par occuper le pourtour tout à fait inférieur de ce dernier à l'extrémité caudale de la gouttière hépatique du stade IV (*GH*, fig. D_2, D_1, pl. VII).

Au stade que nous étudions, le *pancréas dorsal* fait son apparition sous la forme d'un cul-de-sac du bord postérieur du duodenum primitif. Logé dans l'épaisseur du mésentère dorsal, ce cul-de-sac se développe au-dessus de l'ancienne anastomose dorsale des veines omphalo-mésentériques (moulage E, pl. VII, *PD*).

Enfin, au point où le tube digestif commence à décrire sa courbe à concavité inférieure et antérieure pour se continuer dans le duodenum primitif, il présente, suivant son bord postérieur, une saillie destinée à prendre un grand développement : c'est l'ébauche du *Gésier*. (Voir moulage E, G.)

L'apparition de cette ébauche permet de distinguer à présent dans le tube digestif deux portions : l'une, située au-devant d'elle et aux dépens de laquelle se développera l'estomac; l'autre, qui s'étend de l'origine du gésier au duodenum primitif.

Cette dernière partie formera presque tout le duodenum de l'adulte, la partie de ce dernier dans laquelle s'abouchent les conduits hépatiques et pancréatiques devant occuper à la fin du développement la courbe qui unit ce duodenum au restant de l'intestin.

Pour la facilité de la description, nous continuerons à employer comme précédemment le nom de duodenum primitif pour désigner la partie du tube intestinal sur laquelle s'insère le canal cholédoque, réservant celui de *duodenum* à la partie du tube digestif qui la relie au gésier et à l'estomac.

Chez cet embryon, la disposition des *veines omphalo-mésentériques* s'est modifiée considérablement. L'anastomose dorsale de ces veines a acquis un calibre beaucoup plus fort et, au lieu de contourner en fer-à-cheval la gouttière intestinale (stade IV), elle passe transversalement derrière le duodenum primitif. (V. fig. *a* texte, AD).

Le segment de la veine omphalo-mésentérique gauche, situé en avant de cette anastomose, est complètement atrophié à l'exception de sa terminaison dans le méat veineux qui marque encore l'extrémité caudale de ce dernier (fig. 8, pl. VIII, *VOM″x*).

Le segment correspondant de la veine omphalo-mésentérique droite, au contraire, est devenu très volumineux et l'on peut dire qu'il constitue dès à présent la portion céphalique de la veine porte (fig. 10, pl. VIII, *VP*).

Ce sont les changements survenus dans la disposition des veines, joints à l'allongement de la partie du tube digestif situé en avant

du duodenum primitif qui expliquent les modifications qu'a subies ce dernier.

Si l'on compare les moulages D_2 et E, pl. VII, l'on constate aisément que la paroi postérieure du duodenum primitif du stade V (moulage E), longeant le pourtour crânial de l'anastomose dorsale, doit en partie sa formation au développement considérable qu'a subi cette dernière (fig. *a*, texte). C'est, en effet, en gagnant le calibre consdérable que nous lui voyons à ce stade, que cette anastomose a refoulé vers le bas la paroi entière de la gouttière intestinale et entraîné dans ce sens l'extrémité du duodenum qui se continue avec elle. Cette gouttière se confond alors avec la paroi supérieure de la vésicule vitelline, tandis que la paroi dorsale du duodenum primitif, entraînée vers le bas, est devenue postérieure par rapport à la cavité de ce dernier.

De la sorte, le duodenum primitif, au lieu de s'ouvrir en arrière dans la gouttière intestinale, s'ouvre, à présent, vers le bas, dans la vésicule vitelline.

D'autre part, l'allongement crânio-caudal de la portion du tube digestif située en avant de ce duodenum, a reporté vers l'arrière l'extrémité antérieure de ce dernier. Ce processus est intervenu lui aussi pour sa part dans le changement de direction du duodenum.

Notons avant d'en finir avec ce stade que l'embryon de 68 heures dont la figure 392, pl. XXIV de l'atlas de *Duval* (6), représente une coupe médio-sagittale, établit une excellente transition entre nos deux embryons de 64 et de 68 heures, moulages D_1, D_2 et E.

Stade VI. — Embryon de 84 heures. — Le moulage F (pl. VII) nous montre que les processus précédemment étudiés n'ont fait que s'accentuer encore. Le canal cholédoque (*DCH*) se continue en avant dans une série de conduits qui sont en allant de haut en bas : le conduit hépatique dorsal *BD* (ancien bourgeon dorsal); le conduit hépatique ventral *BV* (ancien bourgeon ventral); le conduit hépatique postérieur et droit *BPd* (ancien bourgeon de ce nom), et enfin tout à fait en bas la vésicule biliaire *VB*. Celle-ci occupe donc actuellement l'extrémité inférieure de l'ancienne gouttière hépatique et se trouve nettement séparée de l'ancien bourgeon postérieur et droit qui s'ouvre au-dessus d'elle sur la face latérale droite du canal cholédoque (*BPd*, fig. 13, pl. IX).

Il faut remarquer que, chez cet embryon, les conduits hépatiques

dorsal et ventral se bifurquent après un trajet très court, ce qui est probablement, tout au moins en ce qui concerne le conduit dorsal, une disposition individuelle.

Stade VII. — Embryon de 100 heures (moulage G, pl. VII). — Cet embryon va nous offrir, entre autres particularités, l'apparition première des ébauches pancréatiques ventrales.

Le duodenum s'est considérablement allongé et a reporté vers le bas, au voisinage de la paroi ventrale du corps, le duodenum primitif. En même temps, il a imprimé à ce dernier un mouvement de rotation qui le fait actuellement se diriger presque transversalement de gauche à droite. De cette manière, la face latérale droite du duodenum primitif est devenue une face supérieure, sa face latérale gauche une face inférieure; son bord dorsal regarde à présent en arrière et à gauche, son bord ventral en avant et à droite.

C'est de ce dernier que naît toujours le canal cholédoque qui apparaît maintenant comme aplati de haut en bas et allongé dans le sens transversal (fig. 15, pl. IX, *D C H*). Ce canal, beaucoup plus court qu'auparavant, se partage très rapidement en deux branches dont l'une, gauche, le conduit hépatique dorsal, se dirige vers l'avant pour se continuer après un trajet assez long dans les travées du foie (*C H I*).

L'autre branche de division (*C C y*), reportée vers la droite, se dirige en avant et à droite et se bifurque bientôt en deux troncs : l'un, postérieur et inférieur (*V B*), qui aboutit à la vésicule biliaire; l'autre, antérieur, qui ne tarde pas à se ramifier à l'intérieur du foie (*C H C y*).

Cette deuxième branche (*C C y*) du canal cholédoque constitue ce que l'on désigne habituellement sous le nom de *canal cystique*. Elle doit son apparition à la subdivision plus complète du canal cholédoque (restant de la gouttière hépatique) dont la moitié inférieure est devenue canal cystique, la moitié supérieure ayant contribué à l'allongement du canal hépatique dorsal (*C H I*).

Ainsi que le faisait au stade précédent la partie inférieure du canal cholédoque, le canal cystique actuel se continue d'une part dans la vésicule biliaire, mieux isolée encore, et, d'autre part, dans un conduit, provenant de la réunion de l'ancien conduit hépatique ventral et du conduit hépatique droit et postérieur. Il se perd très

vite dans l'épaisseur du foie et constitue dès à présent un véritable *canal hépato-cystique* (*C H C y*).

En somme l'on peut dire que la gouttière hépatique, au fur et à mesure qu'elle se développe, se subdivise, grâce à un étranglement marchant dans la direction crânio-caudale, en deux parties : dorsale et ventrale. La partie dorsale constitue d'abord le bourgeon dorsal, et plus tard quand ce dernier a fourni du tissu hépatique, elle forme le conduit hépatique dorsal.

Aux dépens de la partie ventrale de cette gouttière apparaissent successivement dans l'ordre chronologique et dans la direction crânio-caudale : le bourgeon hépatique ventral, le bourgeon postérieur et droit, la vésicule biliaire et le canal cystique.

Chez l'*embryon de cent heures* le gésier s'est fortement développé. Il en est de même du pancréas dorsal qui longe dans le mésentère dorsal la face latérale gauche de la veine porte (fig. 15, pl. IX, *P D*). Le conduit excréteur de cette glande se porte directement vers le bas et s'abouche sur le bord postérieur et gauche du duodenum primitif (moulage G, pl. VII, *P D*).

Il nous reste à parler maintenant de deux nouvelles formations, très nettes déjà : les bourgeons pancréatiques ventraux. Ceux-ci se présentent sous la forme de deux petits tubes épithéliaux terminés en cul-de-sac à l'une de leurs extrémités et qui s'abouchent, par l'autre, sur les anciennes faces latérales droite et gauche, actuellement supérieure et inférieure, du canal cholédoque au point où ce dernier se continue dans la paroi du duodenum primitif. (Moulage G, pl. VII, *P V C*, *P V D*, et fig. 15, pl. IX.) Ces tubes constituent, le supérieur, l'ébauche du *pancréas ventral droit*, l'inférieur, celle du *pancréas ventral gauche*.

Sur un embryon intermédiaire entre les stades VII et VIII, j'ai pu observer une particularité signalée par *Félix* (7) et que *Hammar* (11) a vainement recherchée sur toute une série d'embryons de poulet de la première semaine. Il s'agit de l'oblitération momentanée du conduit hépato-cystique qui est remplacé par des travées épithéliales pleines en continuité avec l'épithélium du canal cystique. Cette disposition ne persiste que très peu de temps, car déjà sur l'embryon suivant un canal hépato-cystique s'est reconstitué aux dépens de ces travées.

Stade VIII. — Embryon de cent vingt-quatre heures (mou-

lages H_1, H_2, pl. VII). — Le duodenum s'étant considérablement allongé, l'orientation du duodenum primitif s'est encore modifiée. Il se dirige à présent de bas en haut, de gauche à droite et un peu d'avant en arrière. La paroi primitivement droite de ce duodenum primitif (stades IV, V, VI), devenue ensuite dorsale (stade VII), regarde à présent en haut et à gauche; sa paroi primitivement droite, au contraire, regarde en bas et à droite (V. H_2, pl. VII).

Du pourtour antérieur du duodenum primitif naît encore un court canal cholédoque qui se prolonge bientôt dans quatre conduits que nous pouvons décrire comme naissant des quatre angles d'un losange. (Voyez schéma ci-joint.) L'angle gauche et inférieur constitue l'origine du conduit hépatique dorsal (*C H I*); l'angle droit et supérieur est l'origine du canal cystique (*C C y*). Les deux

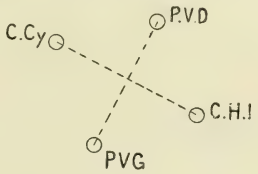

autres angles, l'un supérieur et gauche, l'autre inférieur et droit, répondent respectivement à l'origine du pancréas ventral droit (*P V D*) et du pancréas ventral gauche (*P V G*).

Le duodenum primitif ayant été reporté vers l'arrière par suite de l'allongement du duodenum, les conduits qui s'y abouchent se sont considérablement accrus en longueur, tandis que leur calibre semble s'être réduit d'une façon sensible.

Dans son trajet caudo-crânial le canal cystique s'écarte le plus rapidement des autres, vers la droite, et se continue bientôt dans la vésicule biliaire d'une part et d'autre part dans le conduit hépato-cystique. (V. fig. H_1 H_2, pl. VII, *CCY*, *CHCY*, *VB*.)

Le conduit hépatique dorsal se porte directement vers l'avant en décrivant une légère courbe à convexité gauche. Il suit un trajet assez long avant de se subdiviser et de se ramifier dans le foie (*C H I*).

Les deux conduits pancréatiques ventraux se dirigent en avant et un peu à gauche de façon à croiser obliquement le conduit hépatique dorsal; l'un se plaçant au-dessus, l'autre au-dessous de ce dernier. Actuellement, ces deux conduits se continuent à une cer-

taine distance de leur origine dans des tubes pancréatiques ramifiés qui forment déjà deux masses glandulaires assez considérables débordant vers la gauche le canal hépatique dorsal (V. H_1 H_2, pl. VII, *P V D*, *P V G*).

Le pancréas ventral droit, qui longe le bord inférieur du pancréas dorsal, est déjà réuni à ce dernier par un pont de substance très étroit (V. H_2, pl. VII). Quant au pancréas dorsal (*P D*), il se moule sur le pourtour latéral gauche de la veine porte, tandis que son conduit excréteur s'abouche à présent sur la face dorsale et gauche du duodenum primitif. Son embouchure s'est donc rapprochée de celle du canal cholédoque.

Stade IX. — Embryon de cent cinquante-quatre heures. — Le duodenum a continué à s'allonger et le changement de direction

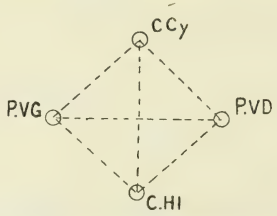

du duodenum primitif s'est encore accentué. Ce dernier se dirige actuellement de bas en haut, de telle sorte que sa paroi primitivement droite regarde à gauche, son ancienne paroi gauche regardant à droite. De son pourtour céphalique naissent encore les quatre conduits du stade précédent. Seulement la division du canal cholédoque s'étant étendue jusqu'à la paroi de ce duodenum primitif, ces conduits s'abouchent directement dans la cavité intestinale. Le losange que formaient leurs points d'origine a aussi changé d'orientation, ainsi que le montre le schéma ci-joint.

Le conduit excréteur de l'ancien pancréas dorsal s'est encore rapproché des précédents, et aboutit au bord antérieur de la face latérale gauche du duodenum primitif.

Les trois conduits pancréatiques aboutissent à une masse glandulaire unique dont la portion dorsale moulée sur le pourtour gauche de la veine porte (ancien pancréas dorsal) se continue vers le bas dans une portion ventrale, moins volumineuse, qui résulte de la fusion des deux pancréas ventraux (comparez avec moulage H_2, pl. VII).

Le canal hépatique dorsal devenu enfin conduit hépato-entérique et le canal cystique se comportent comme précédemment.

La disposition réalisée à ce stade est celle que l'on retrouve chez l'adulte.

En résumé, chez le Poulet, le *foie* se développe comme chez les autres Vertébrés aux dépens d'une gouttière hépatique siégeant primitivement à la paroi ventrale du tube digestif immédiatement en avant de l'ombilic intestinal. De cette gouttière naissent *successivement* : un bourgeon dorsal ou céphalique, un bourgeon ventral ou caudal, un bourgeon postérieur et droit et enfin la vésicule biliaire.

De même que chez tous les Vertébrés, dans cette gouttière on peut distinguer une *portion cystique* occupant l'extrémité postérieure de l'ébauche et une *région hépatique* qui, comme chez les Reptiles, se partage en deux parties : le bourgeon dorsal d'une part, le bourgeon ventral et le bourgeon postérieur et droit d'autre part.

Les particularités de ce développement résultent surtout des rapports intimes de la gouttière hépatique avec l'ombilic intestinal et de l'apparition successive des différentes parties qui émanent de cette gouttière, la portion cystique se formant en dernier lieu.

Elles tiennent aussi, en partie, à cet étranglement progressant dans la direction crânio-caudale qui finit par subdiviser en deux parties dorsale et ventrale la gouttière hépatique dans toute son étendue jusqu'à son insertion au duodenum primitif.

Chez le Poulet, les *ébauches pancréatiques ventrales* naissent sous forme d'évaginations du point de continuité du canal cholédoque (gouttière hépatique) avec le duodenum primitif. Toutes deux se développent et contribuent à la formation du pancréas définitif.

Dans les conclusions que nous venons de tirer de l'étude faite chez le Poulet, il s'en trouve deux surtout qui sont importantes : c'est, d'une part, la relation existant entre les changements de l'ombilic intestinal et les aspects successifs que présente la gouttière hépatique ; et, d'autre part, la subdivision crânio-caudale de cette gouttière liée à l'extension, dans ce sens, du méat veineux.

J'ai voulu rechercher si ce double phénomène, qui imprime au développement du foie du Poulet sa physionomie si particulière, se présentait encore chez d'autres Oiseaux et quelques embryons

de *Pigeon* que j'ai étudiés suivant la même méthode (voir p. 307) me semblent en avoir fourni une démonstration suffisante.

Ils montrent l'existence, chez cet Oiseau, d'une *ébauche hépatique primitive simple* dans laquelle on retrouve, à l'extrémité caudale, une *région cystique*.

Sur un *premier embryon de Pigeon* (cinquante-neuvième heure d'incubation) l'ébauche hépatique primitive occupe en partie le pourtour ventral du tube digestif, en partie la paroi crâniale de l'ombilic intestinal. Seulement ici, une particularité de cette formation, la différenciant complètement de l'ébauche hépatique du

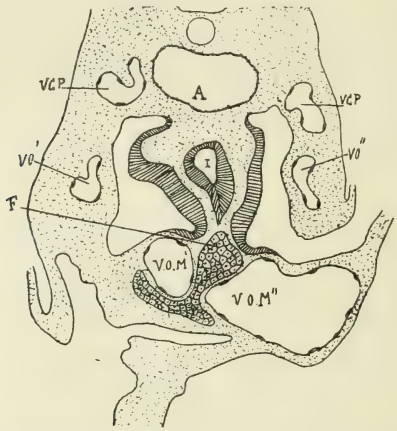

Fig. *b*. — Coupe transversale d'un embryon de pigeon de 59 heures. (Voir liste des abréviations, page 361.) Grossissement : 80 diamètres.

Poulet, est que, loin d'être formée par une gouttière creuse, elle consiste en une masse cellulaire pleine, due à la multiplication de l'épithélium de la paroi ventrale du tube digestif en avant de l'ombilic et du pourtour céphalique de ce dernier.

Si l'on examine des coupes transversales successives de cette région, on trouve d'abord cette ébauche, comprimée entre les deux veines omphalo-mésentériques, offrant à la coupe la configuration d'un sablier à extrémités très élargies, à portion moyenne très mince (fig. *b*, texte). L'extrémité inférieure de la masse compacte de cellules qui la constitue envoie des expansions latérales qui montrent une tendance à contourner le pourtour ventral des deux veines précitées. Plus en arrière cette masse, dont l'aspect est resté le même, s'unit à la paroi inférieure du tube digestif. Plus en arrière

encore, et d'une façon tout à fait brusque, la masse cellulaire a disparu, mais on se trouve au niveau de l'ombilic intestinal.

Sur le moulage de cette région (V. fig. VII, pl. I, *F*) l'ébauche du foie apparaît comme une saillie assez volumineuse siégeant sur le pourtour antérieur de l'ombilic intestinal et se prolongeant vers le haut jusqu'au bord inférieur de l'intestin.

Les empreintes des veines omphalo-mésentériques, qui longent cette ébauche d'arrière en avant, la divisent en deux masses : l'une, supérieure, à peu près cylindrique, qui suit le bord ventral du tube digestif; l'autre, inférieure, qui s'étale transversalement et se prolonge de chaque côté le long du pourtour ventral des deux veines omphalo-mésentériques. Ces deux masses sont réunies entre elles par une portion intermédiaire dont le pourtour antérieur répond à l'extrémité postérieure du méat veineux. Chacune d'elles se prolonge très légèrement sur la face correspondante de ce méat; de telle sorte qu'une échancrure très nette divise en deux parties le pourtour crânial de l'ébauche hépatique.

En arrière, cette dernière se continue directement dans l'épithélium du pourtour antérieur de l'ombilic intestinal.

Vers le haut, dans sa portion crâniale, elle se trouve séparée du tube digestif par un étranglement profond; tandis qu'elle s'unit à ce dernier dans sa partie postérieure.

Les empreintes si marquées des veines omphalo-mésentériques, l'échancrure du pourtour antérieur de l'ébauche hépatique, due au bord postérieur du sinus veineux, sont l'indice certain de la subdivision imminente de cette ébauche en deux bourgeons. Les dispositions nous indiquent de plus que le facteur de ce phénomène consiste dans l'allongement crânio-caudal du méat veineux se produisant grâce à la fusion progressive, dans cette direction, des deux veines omphalo-mésentériques. C'est, en réalité, cette fusion qui amène la séparation plus complète des deux bourgeons ventral et dorsal déjà indiqués dans la masse cellulaire pleine (fig. *b*, texte, et moul. I, pl. VII). Il résulte de cette description que chez le pigeon la première ébauche du foie est, non pas un repli ou une gouttière de la paroi ventrale du tube digestif, comme c'est le cas chez le poulet, mais une masse cellulaire pleine fournie par la prolifération des éléments de cette paroi ventrale.

Au stade que nous venons de décrire, un étranglement marchant dans la direction crânio-caudale a déjà isolé la partie crâniale de

la masse hépatique, de la paroi ventrale du tube digestif; tandis que, d'autre part, la progression caudo-crâniale de l'ombilic déjà accomplie, en a fait passer la portion caudale sur le pourtour céphalique de l'ombilic intestinal (comparez avec les stades I et II du poulet, moulages *A* et *B*, pl. VII).

Que le méat veineux s'allonge caudalement, ainsi que nous l'indiquions tout à l'heure, tandis que la masse pleine se creuse d'une cavité; que l'ombilic recule, et apparaîtront successivement des stades absolument comparables aux stades III et IV du poulet. (Moulages *C* et *D*, pl. VII.)

Le moulage II (pl. VII), qui provient d'un embryon de pigeon de

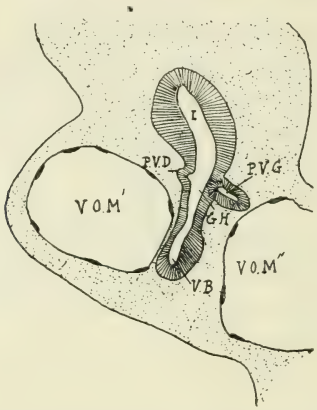

Fig. *c*. — Partie de coupe transversale d'un embryon de pigeon de 100 heures. (Voir liste des abréviations, page 361.) Grossissement : 80 diamètres.

cent heures, montre le résultat de ces transformations. Il est presque identique au moulage *D*, pl. VII, du poulet. Il présente, en effet, insérée sur le pourtour inférieur du tube digestif en avant de l'ombilic, une gouttière hépatique oblique de haut en bas et d'avant en arrière. La portion crâniale de cette gouttière se trouve nettement divisée en deux conduits : l'un, dorsal et céphalique, *BD* (conduit hépatique dorsal); l'autre, ventral et caudal, *BV* (conduit hépatique ventral), qui se continuent dans les travées hépatiques à une certaine distance de leur origine.

Mais, ici, de plus, l'extrémité caudale de la gouttière hépatique offre déjà vers la gauche la disposition de l'épithélium marquant la première ébauche de la *vésicule biliaire* (fig. *c*, texte), laquelle n'apparaît chez le poulet qu'à un stade plus avancé. (Voyez stade

V, page 318; et comparez les fig. 8 et 9, pl. VIII, et la fig. *c*, ci-dessus.)

Chez les embryons de pigeon le processus de la différenciation de l'ébauche hépatique marche donc plus rapidement que chez le poulet. Il en est de même des *ébauches pancréatiques* qui existent déjà toutes trois à ce stade. Le pancréas dorsal se présente comme un cul-de-sac notable de la portion encore à l'état de gouttière du tube digestif (moulage II, Pl. VII). Les deux bourgeons pancréatiques ventraux, l'un droit, l'autre gauche, existent manifestement sous forme de très légères évaginations des parois latérales de la gouttière au point où elles se continuent dans les parois du tube digestif (fig. *c*, texte, et fig. II, pl. VII).

Ces deux phases du développement du foie chez le pigeon nous semblent démontrer que chez cet oiseau comme chez le poulet, les modifications subies par l'ébauche hépatique sont dues, d'une part, *aux changements de position de l'ombilic intestinal et, d'autre part, au rapport que présente cette ébauche avec l'extrémité postérieure du méat veineux.*

CHAPITRE II

§ I. — Développement du foie.

Selon *Félix* (7) et *Hammar* (11), les deux bourgeons hépatiques appliqués l'un sur la face dorsale, l'autre sur la face ventrale du méat veineux, s'envoient mutuellement des « Anastomosenplatten » qui, en se réunissant sur les pourtours latéraux de ce méat, lui forment une sorte de gaine cylindrique de tissu hépatique.

La majeure partie de cette gaine hépatique donnerait naissance à un lobe droit; tandis que son pourtour gauche engendrerait, grâce à une prolifération très active, un lobe gauche.

A la vérité, les faits se passent bien, en partie, comme le disent ces auteurs, et les travées de tissu hépatique qui proviennent des différents bourgeons, en pénétrant et en se développant dans le tissu conjonctif qui enveloppe le méat veineux, finissent par former à ce dernier une gaine hépatique complète. Mais il nous semble que cette description, tout en étant exacte, n'est pas suffisamment complète.

En réalité, non seulement les travées hépatiques se développent autour du méat veineux, mais elles pénètrent en avant jusqu'au pourtour du sinus veineux qu'elles envahissent sur toute sa périphérie.

D'autre part, les travées hépatiques les plus postérieures émanant du bourgeon hépatique ventral et surtout du bourgeon postérieur et droit se ramifient d'abord à la face ventrale de la veine omphalo-mésentérique droite, et, plus tard, au pourtour ventral et au pourtour latéral droit de la veine porte.

Il y a donc lieu de distinguer dans le foie *non pas deux lobes hépatiques droit et gauche*, distinction que rien ne justifie, mais *différentes parties du foie se succédant d'arrière en avant* : une partie postérieure développée le long de la veine omphalo-mésentérique droite, plus tard segment antérieur de la veine porte ; une partie moyenne entourant le méat veineux et une partie antérieure développée autour du sinus veineux.

Dans les stades un peu avancés du développement, il devient impossible de retrouver une limite nette entre le méat veineux et la veine porte, tandis qu'il nous paraît toujours pouvoir indiquer comme point de séparation entre le méat et le sinus veineux, l'embouchure dans ce dernier des deux veines ombilicales ou de la veine ombilicale gauche seulement, quand la droite s'est atrophiée.

Entrons dans quelques détails au sujet de chacune de ces trois régions du foie.

Portion caudale. — C'est chez un embryon de soixante-quatre heures qu'apparaissent les premières traces de ce lobe caudal du foie. Nous avons vu qu'à ce stade (chapitre I, stade IV) l'extrémité postérieure du méat veineux est marquée par sa bifurcation en deux veines omphalo-mésentériques dont la droite, de calibre beaucoup plus considérable, semble presque à elle seule le prolonger caudalement. Il a également été fait mention de l'anastomose qui relie ces deux veines en contournant la gouttière intestinale encore largement ouverte. A ce stade cette anastomose dorsale avec le bord postérieur du méat veineux et les segments des veines omphalo-mésentériques compris entre ces deux formations, constituent le *premier anneau veineux péri-intestinal. Hochstetter* (17) a parfaitement montré comment le pourtour gauche de cet anneau s'atrophiant, l'ancienne anastomose dorsale et le segment de la

veine omphalo-mésentérique droite situé au devant d'elle, forment dès lors la portion crâniale de la veine porte.

Sur l'embryon de soixante-quatre heures, ce processus est à son début et déjà la veine omphalo-mésentérique gauche montre une notable réduction de calibre (fig. 6, pl. VIII. *VOM' VOM''*).

Or, dans le tissu conjonctif qui tapisse le pourtour ventral de sa congénère du côté droit, s'engagent dans la direction crânio-caudale quelques travées hépatiques qui proviennent en partie du bourgeon ventral, en partie du bourgeon postérieur et droit (voyez chapitre I, stade IV, et fig. 6, pl. VIII. *F* et *B P D*); ce sont ces travées, se développant en arrière de l'extrémité caudale du méat veineux, le long de la veine omphalo-mésentérique droite, qui représentent l'ébauche de la portion caudale du foie.

Chez un embryon plus âgé (soixante-huitième heure d'incubation; chapitre I, stade V), le pourtour gauche de l'anneau veineux péri-intestinal est définitivement atrophié. Vers l'arrière le méat veineux se continue exclusivement dans l'ancienne veine omphalo-mésentérique droite devenue veine porte (fig. 8 et fig. 10, pl. VIII). Son extrémité postérieure reste cependant encore marquée par un prolongement qu'elle pousse vers la gauche dans le tissu de la cloison mésentérique et qui correspond à l'embouchure dans le sinus de la veine omphalo-mésentérique gauche dont le restant s'est atrophié (fig. 8, pl. VIII, *VOM''x*).

Actuellement la portion caudale du foie, considérablement accrue, se prolonge le long du pourtour droit et ventral de la veine porte sur une étendue notable.

Dans la suite du développement (embryons de 84, 92, 100, 108, 124 et 154 heures), cette portion caudale du foie s'étend progressivement le long de cette veine porte jusqu'au point où elle va contourner la face dorsale de l'intestin, c'est-à-dire jusqu'au voisinage de l'ancienne anastomose dorsale.

En cet endroit, l'extrémité postérieure du foie abandonne même cette veine pour faire saillie et se développer, vers l'arrière, dans la moitié droite de la cavité abdominale.

Il est à remarquer que dans son trajet le long de la veine porte, le lobe caudal du foie passe avec cette dernière du mésentère ventral, qui loge l'extrémité postérieure du meat veineux, dans le mésentère dorsal que traverse la portion de la veine porte procédant de l'ancienne anastomose dorsale.

Nous avons cru utile d'insister sur ce développement de l'extrémité postérieure du foie de poulet parce qu'il est identique à celui de la portion caudale du lobe droit du foie des mammifères et de l'homme (*Swaen*, 23, 24.)

Portion antérieure. — Cette partie du foie devant se développer autour de l'extrémité postérieure du sinus veineux, il nous paraît utile d'étudier d'abord l'évolution des veines en rapport avec cette extrémité ; et particulièrement celle des veines ombilicales.

Dans les jeunes stades (de 45 à 52 heures), ainsi que nous l'avons déjà vu (chapitre I, stades I, II et III), la séparation entre les cavités péricardique et pleuro-péritonéales n'existe qu'au niveau des mésocardes latéraux. Ceux-ci forment avec la portion de la cloison mésentérique qu'ils relient à la paroi du corps un septum transversum complet très peu étendu dans la direction crânio-caudale.

La portion moyenne de ce septum, en arrière des mésocardes latéraux, redevient libre dans un cœlome unique (chapitre I; stades III et IV).

Dans la portion complète du septum transversum au niveau des mésocardes latéraux se trouve logé le sinus veineux ; en arrière de ces mésocardes, le méat veineux occupe ce que *Ravn* a nommé la portion moyenne du septum.

Le sinus veineux, par l'intermédiaire des mésocardes latéraux, reçoit les veines de la paroi du corps. Celles-ci sont surtout représentées par les *canaux du Cuvier*, qui passent obliquement de haut en bas, d'avant en arrière et de dehors en dedans, de la paroi du corps dans le septum transversum pour s'aboucher dans le sinus veineux.

A ces stades peu avancés, les veines de Cuvier ne sont, à vrai dire, que les prolongements postérieurs des *veines jugulaires* qui, seules, sont différenciées dans la paroi du corps. Il n'existe ni veines cardinales postérieures, ni veines ombilicales et l'on ne trouve dans la paroi du corps en arrière des canaux de Cuvier qu'une série de petites veines, reliées entre elles par des anastomoses. Ces dernières s'abouchent soit directement sur la paroi dorsale du sinus veineux, soit sur le pourtour postérieur des canaux du Cuvier (fig. 2, 3, pl. VIII, V *p*) et schéma V_1, page 333.

Chez des embryons un peu plus avancés (62, 64, 68 heures), l'on assiste à une différenciation de cette espèce du plexus veineux

pariétal en deux troncs entre lesquels les anastomoses se font de plus en plus rares.

Sur le moulage des veines et du sinus veineux d'un embryon de soixante-deux heures, on constate de chaque côté dans la paroi du corps la présence d'un véritable réseau veineux formé par les anastomoses étendues entre deux vaisseaux extrêmes, l'un supérieur, l'autre inférieur. (Moulage V_{1d} et V_{1g}, pl. VII, et schéma V_2 ci-joint.) Le tronc veineux supérieur est l'ébauche de la *veine cardinale postérieure VCP*; l'inférieur, l'ébauche de la *veine ombilicale VO' VO''*.

A droite (moulage V_{1d}, pl. VII) la veine ombilicale s'ouvre dans le canal de Cuvier correspondant au point où ce dernier s'abouche

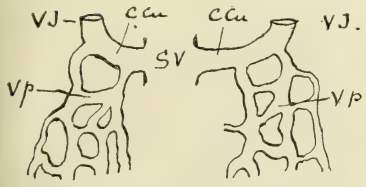

Schéma V_1. — Représentant la disposition des veines aboutissant au sinus veineux chez un embryon de 47 heures.

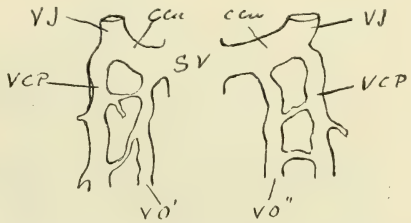

Schéma V_2. — Représentant les veines aboutissant au sinus veineux chez un embryon de 62 heures.

dans le sinus veineux; à gauche, c'est sur le trajet du canal de Cuvier et à une distance assez grande du sinus veineux, que se fait l'abouchement de la veine ombilicale (moulage V_{1g}, pl. VII). Quant aux veines cardinales *VCP*, encore très peu développées, elles aboutissent au canal de Cuvier au-dessus et en avant des veines ombilicales.

Chez un embryon de soixante-huit heures (moulage V_{2d} et V_{2g}, pl. VIII, et schéma V_3, page 334), les veines ombilicales et cardinales sont presque complètement indépendantes. Du côté gauche cependant on peut encore observer entre ces deux veines une dernière anastomose, à vrai dire assez volumineuse.

La veine ombilicale gauche s'ouvre toujours dans le canal de Cuvier, à une bonne distance du sinus veineux (V_{2g}, pl. VIII); la droite, au contraire, au point où le canal de Cuvier s'abouche dans le sinus (moulage V_{2d}, pl. VIII). Quant aux veines cardinales, bien développées à présent, elles marquent par leur réunion avec les veines jugulaires les origines des canaux de Cuvier.

Enfin chez un embryon de soixante-seize heures (moulage V_{3d} et

V_{3g}, pl. VIII et schéma V_4 ci-joint), l'on observe une disposition très importante que *Hochstetter* (17) a décrite du côté gauche, mais qu'il n'a pas vue du côté droit. Cet auteur, en effet, admet qu'à un certain stade du développement, la veine ombilicale gauche envoie au sinus veineux, par l'intermédiaire du réseau capillaire hépatique, une branche collatérale destinée à devenir la portion terminale de la veine. Ce résultat est amené par l'atrophie ultérieure du

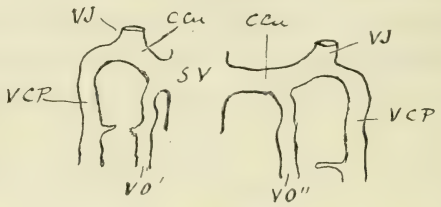

Schéma V_3. — Représentant les veines aboutissant au sinus veineux chez un embryon de 68 heures.

segment céphalique de cette dernière, segment qui, auparavant, se rendait au canal du Cuvier.

Du côté droit, au contraire, il ne s'établirait jamais de relation

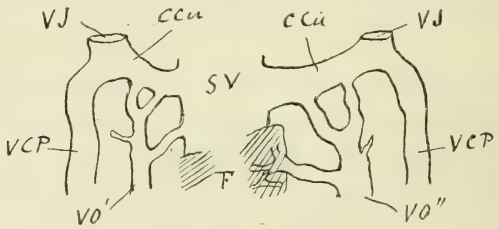

Schéma V_4. — Représentant les veines aboutissant au sinus veineux chez un embryon de 72 heures.

entre le sinus veineux et la veine ombilicale dont le segment céphalique subit plus tard une simple atrophie.

Or, déjà l'embryon de soixante-seize heures nous montre l'existence, à droite comme à gauche, de connexions entre le sinus veineux et les veines ombilicales. Celles-ci vont encore s'aboucher dans le canal de Cuvier plus ou moins loin du sinus veineux, mais fournissent, dans leur trajet, des branches collatérales presque aussi volumineuses que le tronc lui-même. De telle sorte que ce dernier semble se diviser en avant en différentes branches. L'une de celles-ci continue à aboutir au canal de Cuvier : c'est l'ancien

tronc de la veine ombilicale V. V_{3d}, Pl. VIII, *VO'*. Les autres branches, du côté droit, aboutissent l'une au canal de Cuvier en aval de la précédente, l'autre directement au sinus veineux; V. V_{3d}, Pl. VIII, *VO'p*. Du côté gauche, de même, une branche aboutit encore au canal de Cuvier; l'autre, plus postérieure, se ramifie dans le septum transversum au milieu des travées hépatiques qui s'y trouvent développées autour du sinus veineux et ne communique avec ce dernier que par l'intermédiaire du réseau des capillaires hépatiques. V. V_{3g}, Pl. VIII, *VO" VO"p*.

Sur l'embryon de quatre-vingt-quatre heures (chap. I, stade VI) les deux veines ombilicales n'aboutissent plus qu'au sinus veineux,

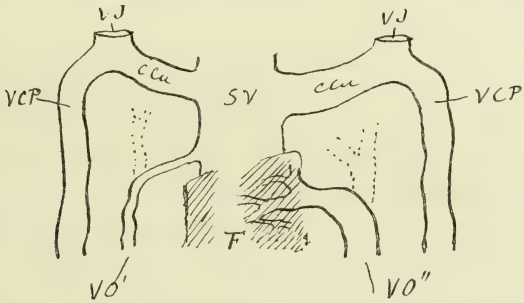

Schéma V_5. — Comme plus haut; embryon de 84 heures.

la droite, directement; la gauche, par l'intermédiaire du réseau vasculaire du foie (schém a_5 ci-joint). Elles ont donc perdu toute relation avec le canal de Cuvier, et cela évidemment grâce à un processus identique : celui que *Hochstetter* a décrit pour la veine ombilicale gauche (voir plus haut).

En effet, les parties antérieures des veines ombilicales se sont atrophiées jusqu'à l'origine des branches collatérales qu'elles fournissaient au sinus veineux.

A des stades plus avancés (embryons de cent et de cent huit heures), le foie, se développant d'arrière en avant autour du sinus veineux, la veine ombilicale droite finit par être englobée dans cet organe dont elle doit traverser l'extrémité antérieure pour aboutir au sinus veineux. Cette disposition complète l'analogie qui existe entre les deux veines ombilicales.

Nous verrons (§ III) que plus tard sur des embryons de cent quarante-six à cent cinquante-quatre heures le segment antérieur de la

veine ombilicale droite s'atrophie. Il n'en est pas moins vrai que jusqu'à un stade relativement avancé du développement (jusqu'au sixième jour) les deux veines ombilicales se comportent à peu près de la même manière.

Il nous sera facile, à présent, d'exposer en quelques mots le développement de la portion antérieure du foie.

Cette dernière apparaît très tôt et chez l'embryon de soixante-quatre heures, nous la trouvons sous l'aspect de quelques travées hépatiques qui de la face dorsale du méat veineux s'engagent à la face dorsale du sinus de ce nom.

Chez l'embryon de soixante-huit heures (chap. I, stade V), le tissu hépatique commence à apparaître également à la face inférieure du sinus veineux.

Chez l'embryon de soixante-seize heures, le foie se développe dans le septum transversum au pourtour du sinus veineux et s'étend du côté droit jusqu'un peu en arrière de l'embouchure de la branche de la veine ombilicale droite qui aboutit directement au sinus veineux. Du côté gauche, les travées hépatiques se sont développées sur le trajet de la branche postérieure de la veine ombilicale gauche. Celle-ci, ainsi que nous l'avons vu, se ramifie au milieu d'elles avant d'aboutir au sinus veineux.

Chez l'embryon de quatre-vingt-quatre heures, cette disposition se maintient; mais, à présent, le segment antérieur de la veine ombilicale gauche s'étant atrophié, tout le sang de cette veine, dont l'ancienne branche de ramification postérieure constitue le segment terminal, n'aboutit au sinus veineux qu'après avoir traversé une partie du réseau vasculaire du foie. Les travées hépaiques de cette région, baignées de sang, prennent naturellement un grand développement (fig. 11, pl. VIII).

Du côté droit, le foie s'arrête encore à quelque distance de la terminaison de la veine ombilicale dont le segment céphalique est constitué par son ancienne branche collatérale postérieure.

Enfin plus tard encore (embryon de cent huit heures), la portion gauche de la région antérieure du foie s'est notablement développée au-dessus du septum transversum, dans la moitié gauche de la cavité cœlomique (fig. 16, pl. IX). L'extrémité antérieure de la veine ombilicale gauche, reportée vers la ligne médiane, s'ouvre à présent directement à la paroi ventrale du sinus veineux. Cette disposition est vraisemblablement due à ce qu'une partie du réseau

vasculaire intra-hépatique dans lequel l'extrémité antérieure de cette veine se répandait auparavant, s'est transformée en un canal plus large prolongeant la veine ombilicale jusqu'au sinus veineux (voir fig. 16, pl. IX, *V O″*).

Du côté droit, le tissu hépatique a fini par envahir la paroi du sinus veineux jusqu'en avant de l'embouchure de la veine ombilicale droite; celle-ci, réduite de calibre, n'arrive plus à ce sinus qu'en traversant cette portion tout antérieure du foie (voir fig. 16, *V O′*).

Actuellement, les embouchures des deux veines ombilicales sont reportées à la face ventrale du sinus veineux et se trouvent à peu près au même niveau (fig. 16, pl. III, *V O′*, *V O″*).

D'autre part, le septum transversum s'étant développé vers l'arrière (voyez § III) dans la région qu'occupait précédemment le méat veineux, il devient très difficile de distinguer ce dernier du sinus veineux également entouré par le foie. On peut cependant admettre que toute la partie de l'appareil veineux de cet organe située au niveau et en avant des embouchures des veines ombilicales appartient au sinus veineux.

Toute la région du foie développée autour de ce sinus, c'est-à-dire la portion antérieure de cet organe, s'étend d'une paroi latérale du corps à l'autre, présentant une face inférieure presque plane, insérée sur la paroi dorsale du péricarde, et une face supérieure fortement excavée dans sa portion moyenne. Au niveau de cette dernière portion, la face supérieure du foie donne insertion à la cloison mésentérique, tandis que ses parties latérales, qui font saillie dans la cavité cœlomique entre le tube digestif et la paroi du corps, donnent insertion aux méso-latéraux (fig. 16, pl. III).

C'est la dépression de cette face et l'insertion du méso entéro-hépatique qui semble partager le foie en deux lobes, droit et gauche. Cette subdivision n'est d'aucune importance embryologique. Elle résulte uniquement de ce fait que le foie se développe là où il trouve de la place. En arrière, en effet, au niveau de sa portion moyenne, la partie gauche du foie se réduit progressivement au fur et à mesure qu'augmente l'épaisseur dorso-ventrale de la portion moyenne de la cloison mésentérique, qui ne tarde pas à occuper en totalité la moitié gauche de la cavité abdominale (fig. 17, pl. IX).

Portion moyenne. — La portion antérieure du foie étant trans-

versale comme le septum transversum qui la contient, la partie postérieure se trouvant, au contraire, dans la moitié droite de la cavité abdominale, il en résulte que la portion moyenne doit affecter une position intermédiaire. Presque transversale, en effet, à son extrémité céphalique, elle devient peu à peu latérale droite vers l'arrière.

Dès le début (embryon de soixante-quatre heures), le tube digestif étant déplacé vers la gauche de la cavité péritonéale, le méat veineux et le tissu hépatique qui l'enveloppe se trouvent déjà reportés vers la droite de cette cavité (fig. 5, pl. VIII). Ce déplacement s'accentue plus tard et se fait de telle sorte que, dans cette étendue, c'est-à-dire au niveau de la portion moyenne du foie, le bord droit de cet organe devient supérieur, son bord gauche, inférieur; sa face primitivement dorsale devient une face latérale gauche; sa face primitivement ventrale, une face latérale droite (fig. 8, pl. VIII, et fig. 12 et 14, pl. IX). De la sorte, le méso entéro-hépatique, inséré d'abord sur la face dorsale de la portion moyenne du foie à son extrémité gauche (fig. 5, pl. VIII), s'insère à la fin de cette évolution, sur la face latérale gauche de cette partie du foie au voisinage de son extrémité inférieure (fig. 12 et 14, pl. IX).

Sur ces entrefaites, la veine cave postérieure apparaît dans l'épaisseur du méso-latéral droit (voyez § II). Le tissu hépatique envahit les enveloppes de cette veine (20) et fait progresser vers l'arrière le bord postérieur de ce méso-latéral. Ce dernier relie alors, non seulement la portion antérieure, mais encore la portion moyenne du foie à la paroi dorsale du corps. Néanmoins, il ne se produit pas de lobe de la veine cave postérieure comparable à celui du lapin.

Enfin, mais à une époque où, déjà, elle ne peut plus être nettement distinguée du lobe caudal, la portion moyenne du foie envahit la partie inférieure et gauche de la cavité abdominale (fig. 17, pl. IX) au-dessous de l'estomac.

§ II. — Développement des cavités hépato-entériques et de la cloison mésentérique.

Étudiées par *Hochstetter* (15) et plus récemment par *Ravn* (20), les cavités hépato-entériques des Oiseaux (Saccus omenti — Recessus supérieur) possèdent, de même que chez les Amphi-

biens (1) et les Mammifères (1, 23), la valeur de formations primitives. Pas plus que dans ces groupes, ces cavités ne résultent uniquement des déplacements du tube digestif ou de la croissance des poumons; mais, ici comme là, leur apparition se trouve essentiellement liée à la pénétration active de l'épithélium cœlomique dans l'épaisseur de la cloison mésentérique.

Ce fait, que *Ravn* (20) ne semble pas encore complètement admettre, s'apprécie surtout nettement, soit dans les tout jeunes stades, alors que s'ébauchent seulement les cavités hépato-entériques; soit dans les stades beaucoup plus avancés où l'on assiste à la formation d'une dépendance de la cavité hépato-entérique droite, non encore décrite chez les Oiseaux : le *cul-de-sac épiploïque* de cette cavité.

Ravn a très bien observé les premières phases du développement des cavités hépato-entériques chez les embryons de Poulet. Mes observations qui, d'ailleurs, confirment les siennes, m'ont cependant amené à une interprétation assez différente de leur mode de formation.

Chez les embryons de Pigeon que j'ai étudiés, les dispositions constatées me paraissent encore plus favorables à ma manière de voir. Je crois donc utile de les relater ici.

Nous passerons ensuite brièvement sur les différentes modifications que présentent chez le Poulet les *cavités hépato-entériques*, les *méso-latéraux* et les *prolongements caudaux* de ces derniers, pour nous occuper enfin d'une façon un peu plus complète d'une disposition qui offre beaucoup d'analogie avec la *crête et le cul-de-sac épiploïques* des *Mammifères* et de l'*Homme* (23, 24).

Chez un embryon de pigeon de cinquante-neuf heures, l'ébauche des poumons est représentée par deux gouttières latérales et ventrales du tube digestif, qui ne s'isolent pas encore en tubes pulmonaires (fig. *d*, texte). Au niveau de leur extrémité postérieure, à droite comme à gauche, l'épithélium de la cavité pleuro-péritonéale, au point où se fait sa réflexion de la face latérale du tube digestif sur la face dorsale du sinus veineux, s'enfonce brusquement vers la ligne médiane de façon à réduire à l'état d'un mince méso la large nappe conjonctive qui unit plus en avant le tube intestinal au sinus veineux. (Comparez les fig. *d* et *e* du texte.) Il en résulte la formation de deux gouttières horizontales qui atteignent en dedans presque la ligne médiane, tandis qu'en dehors elles s'ouvrent dans la cavité pleuro-péritonéale correspondante (fig. *e*, texte).

Vers l'arrière ces gouttières s'élargissent et dans une étendue notable leur paroi dorsale se continue avec la paroi interne de la cavité pleuro-péritonéale suivant un angle saillant qui forme une crête longitudinale plus marquée à droite qu'à gauche (fig. *f*, texte, page 341).

Enfin, plus caudalement encore, ces gouttières disparaissent en se confondant peu à peu avec les cavités pleuro-péritonéales.

Chez un embryon de Pigeon de 80 heures, immédiatement en arrière des ébauches des poumons, désormais isolées en tubes pulmonaires (fig. *h*, texte, page 341), nous trouvons encore les deux gouttières transversales; mais, actuellement chacune d'elles, à son

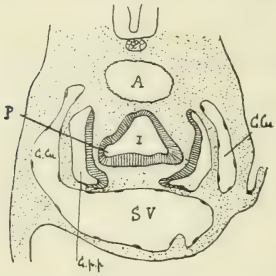

Fig. *d*. — Coupe transversale d'un embryon de Pigeon de 59 heures.

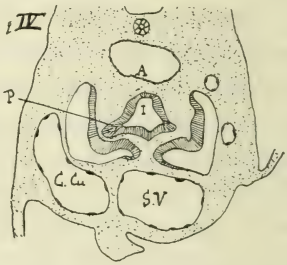

Fig. *e*. — Coupe transversale d'un embryon de Pigeon de 59 heures pratiquée en arrière de la précédente. (Voir abréviations, page 361.) Grossissement : 46 diamètres.

extrémité interne, remonte en dehors et en haut dans l'épaisseur de la cloison mésentérique de telle sorte que, du côté droit surtout, on peut y distinguer une partie interne oblique de haut en bas et de dehors en dedans.

Tout à fait en avant (fig. *g*, page 341), cette dernière partie se prolonge seule sous forme d'une fente offrant la même obliquité. Cette fente qui se trouve en dedans du tube pulmonaire et qui, très rapidement, se termine en cul-de-sac est la *cavité hépato-entérique*. *CHE'*.

La lame mésentérique que cette cavité isole de la cloison mésentérique est le *méso-latéral* (*Brachet* [1]). Celui-ci se continue en arrière dans la paroi externe de la *gouttière hépato-entérique* ou *prolongement caudal du méso-latéral* (*Brachet* [1], fig. *h* et *k*, page 341), *GHE' PCd GHE'' PGg*.

Les prolongements caudaux des méso-latéraux persistent, à ce stade, sur une étendue de 0,3 millimètre, en diminuant progressivement d'importance vers l'arrière. Dans la direction crânio-cau-

dale, les gouttières hépato-entériques dont ils forment la paroi externe, obliques en haut et en dehors à leur extrémité antérieure, là où elles se continuent dans les cavités de même nom, deviennent peu à peu verticales; puis, finalement au voisinage de leur terminaison caudale, elles sont obliques en haut et en dedans. En même

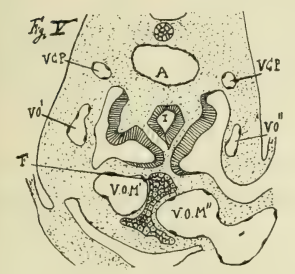

Fig. *f*. — Coupe transversale d'un embryon de Pigeon de 59 heures, pratiquée assez bien en arrière de la précédente. (Voir abréviations, p. 361.) Gros. : 46 diamètres.

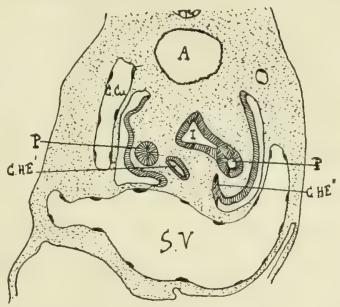

Fig. *g*. — Coupe transversale d'un embryon de Pigeon de 80 heures. Grossissement : 46 diamètres.

temps, elles ont passé, le long des faces latérales du tube digestif,

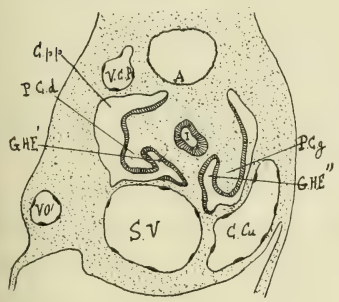

Fig. *h*. — Coupe transversale d'un embryon de Pigeon de 80 heures passant en arrière de la précédente. Grossissement : 46 diamètres.

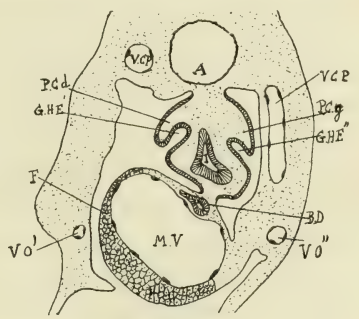

Fig. *k*. — Coupe transversale d'un embryon de Pigeon de 80 heures. Grossissement : 46 diamètres. (Voir abréviations, page 361.)

du mésentère ventral dans le mésentère dorsal (fig. *h* et *k*, texte, *GHE' PCd GHE" PCg*).

La description de cet embryon de 80 heures nous paraît démontrer qu'il est impossible d'expliquer la formation des cavités hépato-entériques par la soudure de l'aile pulmonaire avec la face dorsale du sinus veineux, attendu que cette aile pulmonaire fait saillie, en

dehors et au-dessus du méso-latéral, dans la cavité cœlomique (fig. *g*, texte, page 341).

Il nous semble, au contraire, résulter de la comparaison des dispositions réalisées chez ces deux embryons de 59 et de 80 heures que l'apparition des gouttières et des cavités hépato-entériques est due à la pénétration active de l'épithélium cœlomique dans le tissu de la cloison mésentérique. (Comparez la fig. *g* à la fig. *d*, texte, et la fig. *h* à la fig. *e*.) Cet épithélium offre d'ailleurs les caractères d'un épithélium en voie de prolifération énergique : il est élevé, formé de plusieurs assises de cellules dont beaucoup montrent des figures karyokinétiques.

Dans la suite de l'évolution de ces cavités hépato-entériques, de multiples facteurs tels que les déplacements du foie et du tube digestif, le développement de la veine cave postérieure et l'envahissement de ses parois par les travées hépatiques, interviennent activement pour en modifier l'aspect. Nous croyons néanmoins pouvoir affirmer que les cavités hépato-entériques des Oiseaux sont essentiellement des formations primitives au même titre que celles des Amphibiens et que l'arrière-cavité du péritoine des Mammifères.

Le rôle actif de l'épithélium cœlomique dans le développement de la cavité hépato-entérique se montre encore, ainsi que nous l'avons annoncé au début de ce paragraphe, lors de l'apparition d'une dépendance de cette cavité, que nous avons appelée *cul-de-sac épiploïque* de la cavité hépato-entérique droite, du nom que porte la formation homologue des Mammifères (23).

Afin de bien comprendre le développement de ce cul-de-sac, que nous allons décrire chez des embryons de poulet, il sera nécessaire d'étudier avec quelques détails la constitution de la cloison mésentérique d'embryons un peu plus jeunes que ceux chez lesquels il apparaît.

Dans le même but, il importera de se rémémorer, à propos de chaque stade, les dispositions du tube digestif exposées au chapitre Ier.

Chez un embryon de 68 heures (chapitre Ier, stade V, moulage E, pl. VII), la cloison mésentérique, au niveau du sinus veineux (fig. 7, pl. VIII), se trouve subdivisée par les cavités hépato-entériques en trois portions : l'une, moyenne, la cloison mésentérique proprement dite, contenant le tube digestif; les deux autres latérales, dans

lesquelles s'engagent déjà les tubes pulmonaires, constituent les méso-latéraux. Ces trois lames conjonctives se réunissent à leur insertion dorsale en un mésentère unique, tandis qu'à leur extrémité inférieure elles s'insèrent isolément sur la face dorsale du sinus veineux. Ce dernier, à son extrémité caudale, commence à être envahi par les travées hépatiques sur ses deux faces dorsale et ventrale (§ I de ce chapitre).

Les cavités hépato-entériques se présentent sous la forme de fentes étroites, dirigées obliquement de haut en bas et de dehors en dedans (fig. 7, pl. VIII), *CHE′ CHE″*.

Vers l'arrière, la gauche, peu étendue, s'ouvre rapidement dans le cœlome et se prolonge caudalement dans une gouttière hépato-entérique qui ne tarde pas à se terminer.

La cavité hépato-entérique droite, au contraire, s'étend beaucoup plus loin et atteint l'extrémité antérieure du méat veineux. A ce niveau, elle s'ouvre inférieurement dans le cœlome, tandis qu'elle se continue en arrière, non seulement dans la gouttière hépato-entérique proprement dite qui se trouve sur le prolongement de sa partie supérieure, mais encore dans une gouttière inférieure assez profonde que délimitent, d'une part, le tube digestif et son enveloppe mésentérique et, d'autre part, l'ancienne face dorsale, devenue dorsale et gauche, de la portion moyenne du foie (fig. 8, pl. VIII, *GHE′*). Cette gouttière inférieure résulte du déplacement du foie et du tube digestif (§ I de ce chapitre) et est destinée à constituer une partie de la cavité hépato-entérique complète; elle nous donne l'exemple d'une complication secondaire de cette dernière.

Quant à la gouttière hépato-entérique proprement dite, elle change, vers l'arrière, peu à peu de direction et finit par former, dans la partie postérieure de son étendue, une gouttière frontale pénétrant de droite à gauche dans l'épaisseur du mésentère dorsal (fig. 8 et 10, pl. VIII).

Le méso-latéral droit s'étend naturellement aussi, en arrière, jusqu'à l'extrémité antérieure du méat veineux et lorsque la cavité hépato-entérique s'ouvre dans le cœlome, il se continue dans son prolongement caudal.

Ce dernier se poursuit en dehors, puis au-dessus de la gouttière hépato-entérique proprement dite dans toute son étendue (fig. 8 et 10, pl. VIII, *Pcd*).

Les changements de position du foie et du tube digestif ont égale-

ment amené des modifications de la cloison mésentérique au niveau du méat veineux (fig. 8, pl. VIII). Le mésentère dorsal, entraîné vers la gauche, est devenu oblique dans cette direction. D'autre part, la portion moyenne du mésentère ventral avec le foie qu'elle contient, se trouvant reportée dans la partie droite de la cavité abdominale, la partie supérieure de ce mésentère ventral, c'est-à-dire le méso entéro-hépatique, se trouve dirigé obliquement de haut en bas et de gauche à droite, s'insérant, vers le bas, sur l'extrémité inférieure et gauche de la face dorsale du foie (fig. 8, pl. VIII).

Or, dans une grande étendue de la portion moyenne du foie, la partie inférieure du mésentère ventral existe. Dans cette région le mésentère ventral peut être suivi depuis le tube digestif jusqu'à la paroi dorsale de la vésicule vitelline comme une cloison continue. Elle contient dans sa portion moyenne les canaux hépatiques, la vésicule biliaire et l'extrémité gauche du méat veineux et, vers la droite, s'élargit considérablement pour envelopper la portion moyenne du foie (fig. 8, pl. VIII).

Plus en arrière, le méat veineux se trouve remplacé par la veine porte longée sur son pourtour externe par le lobe caudal du foie. (Voyez § 1 de ce chapitre.) Le mésentère ventral se comporte de la même façon vis-à-vis de ces organes (fig. 10, pl. VIII) et enveloppe en même temps le canal cholédoque.

Enfin, plus en arrière encore, la veine porte croise la face latérale droite du duodénum primitif pour contourner ensuite sa face postérieure, c'est-à-dire aboutir à l'anastomose dorsale (fig. *l*, p. 345 et X, pl. VIII). Dans ce trajet, la veine porte passe du mésentère ventral dans la portion moyenne de la cloison mésentérique, puis dans le mésentère dorsal. Dans toute cette région, la gouttière qui sépare plus en avant la face latérale gauche du foie du tube digestif n'existe naturellement plus et le duodenum primitif avec la veine porte se trouvent, à ce niveau, appendus à l'extrémité inférieure du mésentère dorsal (fig. *l*, page 345) dans la portion moyenne de la cloison mésentérique.

Chez l'*embryon de 84 heures* (stade VI, chapitre Ier et moulage F, pl. VII), le bord postérieur du méso-latéral droit a progressé vers l'arrière par l'union du bord libre de son prolongement caudal avec la face dorsale du foie.

Dans l'épaisseur du prolongement caudal est apparue la veine cave postérieure encore très faible de calibre (fig. 12 et 13, pl. IX, *VCi*.)

Crânialement, cette veine pénètre dans le méso-latéral et s'abouche bientôt dans le méat veineux en traversant le tissu hépatique développé à l'extrémité droite de la face dorsale de ce méat. C'est en envahissant les parois de cette veine, dont le calibre ne tarde pas à s'accroître, que, plus tard, les travées hépatiques déterminent le recul du bord postérieur du méso-latéral droit et l'extension vers l'arrière de la cavité hépato-entérique correspondante (20).

Le méso-latéral gauche, chez cet embryon, ne s'est que très peu allongé dans la direction crânio-caudale. Son prolongement caudal, au contraire, a pris un grand développement, car il s'étend sous

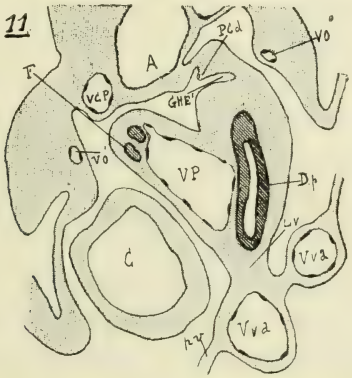

Fig. *l*. — Coupe transversale d'un embryon de poulet de 68 heures. (Voir abréviations, page 361.) Zeiss. obj. A, oc. II.

forme d'une crête latérale gauche du mésentère dorsal jusque dans la région du canal cholédoque.

Les cavités et les gouttières hépato-entériques se sont naturellement accrues parallèlement aux méso-latéraux et à leurs prolongements caudaux.

La cloison mésentérique commence à se modifier sous l'influence du développement du tube digestif. Sa portion moyenne, qui se trouve voisine de la paroi dorsale du corps tant qu'elle contient la partie horizontale du tube digestif (fig. 12, pl. IX), se rapproche peu à peu du plan ventral de l'embryon à partir du point où le tube intestinal, changeant de direction, se porte obliquement en bas et en arrière (fig. 13, pl. IX). En même temps, le mésentère dorsal s'allonge dans le sens dorso-ventral et, d'une épaisseur très considérable, il forme bientôt presque à lui seul le pourtour latéral droit

de la gouttière hépato-entérique, tant de la portion supérieure de celle-ci (gouttière hépato-entérique primitive) que de sa portion inférieure (gouttière hépato-entérique secondaire). Ce mésentère dorsal relie, dans cette région, le duodenum et le duodenum primitif à la paroi supérieure de la cavité abdominale; nous lui réserverons le nom de *méso-duodenum*.

Comme chez l'embryon précédent, au niveau de la partie postérieure du foie, il existe un mésentère ventral complet; ce dernier n'unit plus le tube digestif à la paroi supérieure de la vésicule vitelline que dans la partie postérieure de son étendue. Dans sa partie antérieure, la paroi ventrale du corps s'est constituée d'une façon presque définitive, transformant une partie du mésentère ventral en ligament primaire du foie (*Ravn*, 20) (fig. 12, pl. IX, *LV*).

Cette formation de la paroi abdominale est due au rapprochement et à la réunion au-dessous du cœur des bords inférieurs des parois latérales du corps. Ces derniers (angles somato-amniotiques) s'accroissent vers le bas et en dedans, s'insinuent entre le cœur et la paroi supérieure de la vésicule vitelline, se rapprochent l'un de l'autre et finissent par se réunir sur la ligne médiane.

Au niveau du mésentère ventral ils s'accolent aux faces latérales de ce dernier et le subdivisent en trois parties. L'une supérieure, le mésentère ventral proprement dit, étendu de la portion moyenne de la cloison mésentérique aux angles somato-amniotiques; la deuxième, intermédiaire, unit ces derniers; la troisième enfin, reliant la précédente à la paroi dorsale de la vésicule vitelline (fig. 13, pl. IX, *LV*).

Le processus marche dans le sens crânio-caudal, et sur l'embryon que nous étudions il s'est étendu jusqu'assez bien en arrière du bord céphalique du mésentère ventral. En arrière de ce point, les angles somato-amniotiques s'en séparent et ce dernier se présente, comme auparavant, sous l'aspect d'un méso reliant le tube digestif à la paroi dorsale de la vésicule vitelline. Quant au mésentère ventral, dans cette région, il comprend encore, comme chez l'embryon précédent : un méso entéro-hépatique; une portion moyenne, considérablement développée vers la droite pour loger le foie; une portion inférieure enfin ou ligament ventral primaire du foie (20) qui unit cet organe et les conduits qui en émanent à la paroi ventrale du corps (fig. 12, pl. IX).

Plus en arrière, lorsque la veine porte avec le lobe caudal du foie

s'engagent, à la droite du tube digestif, dans la portion moyenne de la cloison mésentérique, le mésentère ventral, considérablement réduit dans la direction verticale, n'offre plus la subdivision dont il vient d'être question et s'étend simplement du tube digestif à la paroi dorsale de la vésicule vitelline.

Au niveau du méso-duodenum les dispositions décrites chez l'embryon précédent ne présentent aucune modification importante.

En résumé, cet embryon nous a montré l'apparition de la veine cave postérieure, l'allongement dorso-ventral du mésentère dorsal en arrière de l'origine du duodenum, et enfin la formation de la paroi inférieure du corps dans une partie de la région qui nous intéresse, processus qui détermine la constitution du ligament ventral primaire du foie aux dépens d'une partie du mésentère ventral.

Chez un embryon de cent heures, les modifications de la cloison mésentérique sont beaucoup plus prononcées et l'on peut dire qu'elles préparent immédiatement les dispositions intéressantes réalisées au stade suivant.

Ces changements sont intimement liés au développement du tube digestif. Nous avons vu, en effet (chapitre I, stade VII; moulage G, pl. VII) qu'ici le duodenum primitif a changé d'orientation et se trouve dirigé presque transversalement de gauche à droite, dans la portion ventrale de la cavité abdominale (fig. 15, pl. IX). Le duodenum, dont l'allongement a déterminé cette disposition, s'étend actuellement de l'origine du gésier à l'extrémité gauche du duodenum primitif, décrivant dans ce trajet une longue courbe à convexité gauche dans un plan oblique en arrière et en bas (moulage fig. *G*, pl. VII). Le mésentère dorsal, dans l'étendue de ce duodenum, s'allonge de plus en plus dans le sens vertical au fur et à mesure qu'on se rapproche du duodenum primitif et forme une énorme masse de tissu conjonctif qui remplit la moitié gauche de la cavité abdominale. Dans la partie dorsale de cette masse (méso-duodenum) s'engage, d'avant en arrière, le gésier encore peu développé (fig. 14, pl. IX, *G*).

Dans ces conditions, au niveau du duodenum primitif devenu transversal, la portion moyenne de la cloison mésentérique se continue vers le haut dans cet énorme méso-duodenum et il devient très difficile d'établir la distinction entre ces deux parties (fig. 15, pl. IX).

Il y a plus, le canal cholédoque et ses branches de division qui, au

stade précédent, se trouvaient logés dans la partie moyenne du mésentère ventral, s'engagent à présent dans une partie de la cloison mésentérique qui se confond aussi vers le haut avec l'extrémité inférieure du méso-duodenum (mésentère dorsal).

D'autre part, le duodenum primitif, qui a été reporté en bas et en arrière, se trouve actuellement plus ventralement placé que la veine porte. Cette dernière, en effet, s'observe à droite et au-dessus de lui, encore située, en réalité, le long de son ancienne face latérale droite, dans l'épaisseur de la portion moyenne de la cloison mésentérique, mais, en apparence, engagée avec le lobe caudal du foie qui l'accompagne, dans la partie droite du mésentère dorsal.

Pour les différentes raisons que nous venons d'énumérer, il est impossible, dans la région du duodenum primitif, de distinguer encore les portions dorsale, moyenne et ventrale de la cloison mésentérique. C'est pourquoi dès à présent, en vue d'éviter la création d'un mot nouveau, nous entendrons sous le nom de méso-duodenum toute cette partie du mésentère qui enveloppe le duodenum primitif, le foie, la vésicule biliaire et les conduits hépatiques et qui relie ces organes à la paroi dorsale du corps.

La cavité hépato-entérique droite s'est fortement accrue vers l'arrière par suite de l'allongement du méso-latéral correspondant. Ce dernier s'étend actuellement jusqu'en arrière de l'origine du gésier; son prolongement caudal est fortement épaissi par la veine cave inférieure qui a acquis un calibre considérable. Cette cavité hépato-entérique offre à présent l'aspect d'une fente à peu près sagittale, dont la partie supérieure se prolonge dans une gouttière frontale qui pénètre de dehors en dedans dans l'épaisseur du mésentère dorsal, isolant de ce dernier une lame conjonctive qui forme un véritable « mésogastre dorsal » (23) (fig. 14, pl. IX). De même que le mésogastre dorsal qui la délimite vers le haut, cette gouttière se prolonge vers l'arrière dans la portion dorsale du méso-duodenum bien au delà du fond du gésier et ne s'arrête qu'un peu en avant de l'origine du duodenum primitif. Au-dessous d'elle, le méso-duodenum s'épaissit brusquement, enveloppe le gésier et, se prolongeant vers le bas, forme la paroi gauche de la portion verticale de la cavité hépato-entérique (gouttière hépato-entérique secondaire) (fig. 14, pl. IX).

Dans cette région, le méso entéro-hépatique qui unit le duode-

num au foie, s'insère sur l'extrémité inférieure de la face latérale gauche (ancienne face dorsale du foie) (fig. 14, pl. IX).

Mince d'abord, ce méso, comme auparavant, s'épaissit vers l'arrière, tandis que la gouttière sagittale dont il forme la limite inférieure diminue de profondeur. Finalement cette gouttière s'arrête un peu en avant du duodenum primitif et précisément à l'endroit où cessent également le mésogastre dorsal et la gouttière frontale qu'il délimite vers le haut. (Voir plus haut.) A ce niveau, le mésogastre dorsal n'étant plus isolé de la partie dorsale du méso-duodenum, cette dernière s'élargit notablement, et c'est en ce point qu'un cul-de-sac pénètre d'avant en arrière dans la partie supérieure du méso-duodenum sur le prolongement de la portion sagittale de la cavité hépato-entérique droite : c'est l'ébauche du *cul-de-sac épiploïque* de cette cavité (fig. 15, pl. IX, *C e p*).

Encore très court, ce cul-de-sac isole de la face latérale droite du méso-duodenum une crête verticale peu saillante qui contient le segment vertical de l'artère hépatique. Ce vaisseau naît, en effet, de l'aorte au voisinage de l'extrémité antérieure du foie. Très rapidement, il gagne le repli de l'artère hépatique (*plica arteriæ hepaticæ* de *Toldt* (26) développé dans le mésentère dorsal le long de l'insertion dorsale du mésogastre dorsal. Il parcourt ensuite d'avant en arrière ce repli jusqu'au point où, changeant brusquement de direction, il devient vertical, traverse la crête dont il vient d'être question et arrive ainsi sur la face dorsale du foie, qu'il suit, d'arrière en avant, dans une certaine étendue, avant de se ramifier dans cet organe. (V. fig. 14, 15, *a h*, pl. IX.)

Or *Ravn* (20) considère chez un embryon voisin de celui que nous venons de décrire cette portion verticale de l'artère hépatique comme marquant l'extrémité postérieure de l'hiatus de Winslow. Ce dernier se présente, selon l'auteur, sous la forme d'une étroite fente allongée dans la direction crânio-caudale, délimitée : en avant, par le bord postérieur du méso-latéral; ventralement par la face dorsale du foie et la veine porte; vers le haut, par le bord libre du prolongement caudal du méso-latéral et enfin en arrière par ce que *Ravn* appelle le « fond même de la cavité hépato-entérique », qui se trouve contourné par la portion verticale de l'artère hépatique.

Cette description est exacte avec cette réserve que l'artère hépatique ne correspond pas du tout à l'extrémité postérieure de la

cavité hépato-entérique, car, en réalité, la partie externe de celle-ci à droite de la crête qui loge cette artère, se prolonge encore vers l'arrière dans une véritable gouttière hépato-entérique délimitée en dehors et en haut par le prolongement caudal du méso-latéral droit (fig. 15, pl. IX). Nous verrons d'ailleurs qu'aux dépens de cette gouttière se formera dans la suite toute une partie caudale de la cavité hépato-entérique droite, développée en arrière de l'endroit que *Ravn* considère comme le fond de cette cavité.

Quant au ligament ventral primaire du foie (portion inférieure du mésentère ventral), il est resté parfaitement distinct. Ce ligament s'étend de la portion du méso-duodenum qui enveloppe le foie, la vésicule biliaire, les canaux hépatiques et le duodenum primitif à la paroi ventrale du corps dont la formation a progressé vers l'arrière jusqu'immédiatement en avant de l'ombilic intestinal. (Fig. 15, pl. IX, LV.)

Dans toute sa partie postérieure, cette portion inférieure du mésentère ventral se réduit à l'état d'une membrane très délicate et cet amincissement en annonce l'atrophie prochaine dans cette étendue.

Il nous reste à dire un mot d'une formation nouvelle : la *crête splénique*, qui apparaît comme une saillie de la face latérale gauche du méso-duodenum et du mésentère dorsal qui le prolonge caudalement. Très développée au niveau de la portion de l'intestin qui fait suite au duodenum primitif, cette crête s'atténue vers l'avant et se termine au voisinage du segment vertical de l'artère hépatique (fig. 15, pl. IX, *R*). Le tissu qui la constitue commence à se différencier : il représente l'ébauche de la *rate*.

Cet embryon de cent heures nous a montré la cavité hépato-entérique droite se continuant à son extrémité postérieure, vers la gauche, dans un cul-de-sac épiploïque à peine ébauché; en arrière dans une gouttière hépato-entérique très nette (fig. 15, pl. IX, *GHE'* : *C e p*). Nous trouverons, chez un *embryon de cent huit heures*, d'une part ce cul-de-sac profondément engagé dans une dépendance du méso-duodenum, la *crête du gésier*; et d'autre part cette gouttière transformée en cavité hépato-entérique (fig. 18, pl. IX).

Chez cet embryon, le gésier a pris un développement beaucoup plus considérable. Vers l'arrière, il s'enfonce très loin dans la partie dorsale du méso-duodenum qui lui forme une enveloppe

très épaisse faisant saillie sur la face latérale gauche de ce méso (fig. 18, pl. IX). Lorsque le gésier s'arrête, cette saillie se prolonge notablement en arrière de lui et s'isole même du méso-duodenum à son extrémité postérieure. C'est à cette saillie comparable, en partie, à la crête épiploïque des Mammifères (23) que nous réservons le nom de *crête du gésier*. Elle est, en effet, destinée à loger cet organe qui commence à peine à s'engager dans son épaisseur (fig. 18, pl. IX, *C G*). Il en est tout autrement du cul-de-sac épiploïque, qui, à présent bien développé, précède de beaucoup le gésier dans la crête de ce nom. Ce cul-de-sac pénètre dans cette crête immédiatement à gauche de la portion verticale de l'artère hépatique et la parcourt dans toute sa longueur jusqu'au point où elle abandonne la paroi latérale du méso-duodenum. Dans tout ce trajet, il se présente à la coupe sous la forme d'une fente courbe à concavité gauche et isole du méso-duodenum, qui lui forme une paroi droite, l'épaisse crête du gésier qui lui constitue une paroi gauche (fig. 18, pl. IX, *C e p*). La partie supérieure de sa paroi droite, qui se continue en avant dans le mésogastre dorsal, peut être considérée comme un futur *méso-gésier*.

Il est évident que le cul-de-sac épiploïque, tel que nous venons de le décrire, qui atteint déjà l'extrémité de la crête du gésier, tandis que le gésier lui-même pénètre à peine dans cette crête, représente une formation primitive indépendante, à son origine, du développement de cette partie du tube digestif.

A la vérité, plus tard, la croissance énorme du gésier exerce une influence prépondérante sur les dimensions qu'atteint ce cul-de-sac.

Chez l'embryon de cent huit heures, la gouttière hépato-entérique qui, au stade précédent, se prolongait en arrière le long de la face latérale droite du méso-duodenum, constitue l'extrémité postérieure de la cavité hépato-entérique grâce à la progression vers l'arrière du bord postérieur du méso-latéral (comparez fig. 15 et 18, pl. IX, *C H E'*, *G H E'*).

De cette disposition il résulte que la crête formée par la portion verticale de l'artère hépatique occupe, à présent, l'extrémité antérieure d'une portion du méso-duodenum libre sur ses deux faces latérales.

L'une de celles-ci, la droite, forme la paroi interne de la cavité hépato-entérique, l'autre constitue la paroi interne du cul-de-sac épiploïque de cette cavité. Cette crête de l'artère hépatique, ici comme

chez les Mammifères, forme au méso-duodenum *un bord antérieur libre*. Au niveau de ce bord, la cavité-hépato-entérique se divise, comme chez les embryons humains (24,25), en deux parties : l'une droite, l'extrémité postérieure de la cavité hépato-entérique; l'autre gauche, comparable au cul-de-sac épiploïque des embryons de Mammifères.

Chez un embryon un peu plus âgé (*cent vingt-quatre heures*), la similitude est encore plus grande, attendu que le tissu du lobe caudal du foie ayant envahi, à ce niveau, le pourtour gauche de la veine porte, le bord antérieur libre du méso-duodenum s'insère vers le bas sur la face latérale gauche de ce lobe caudal et constitue un méso-hépatique semblable à celui des embryons humains (25). Chez le Poulet comme chez l'Homme, la portion caudale de la cavité hépato-entérique se trouve délimitée en dedans par le méso hépatique; en dehors, par le foie; en haut et à droite par le méso-latéral et la veine cave; en bas par l'insertion du méso hépatique sur le foie. L'entrée de la cavité hépato-entérique (hiatus de Winslow) se trouve alors à l'extrémité postérieure de cette cavité au point où, la veine cave s'engageant dans la paroi dorsale du corps, le méso-latéral s'arrête.

Chez l'embryon de cent huit heures, la portion inférieure du *mésentère ventral* s'est atrophiée dans sa partie postérieure; son extrémité antérieure seule persiste, s'étendant du foie à la paroi ventrale du corps et formant à cet organe un véritable ligament primaire que nous étudierons au § III de ce chapitre.

La crête splénique, plus volumineuse, fait toujours une saillie très notable sur la face latérale gauche du mésentère dorsal. Suivie d'avant en arrière, cette saillie, au niveau de la crête du gésier, se réduit rapidement de volume et s'étend, entre le prolongement caudal du méso-latéral gauche et l'insertion du futur méso-gésier, jusqu'un peu en arrière du bord libre du méso-duodenum.

Il résulte des faits exposés dans ce paragraphe : en premier lieu, que chez le Poulet, comme chez les Mammifères et chez l'Homme, la cavité hépato-entérique droite envoie un *cul-de-sac* (*cul-de-sac épiploïque*) dans l'épaisseur d'une *saillie* (*crête du gésier*) développée sur la face latérale gauche du méso-duodenum. En outre, et cela complète sur ce point l'analogie entre ces deux groupes de Vertébrés, ce cul-de-sac possède un développement propre.

Enfin, nous croyons pouvoir affirmer que les *cavités hépato-*

entériques des Oiseaux possèdent le caractère de formations primitives qui reconnaissent comme origine l'invagination active de l'épithélium cœlomique dans l'épaisseur du mésentère.

§ III. — Fermeture de la cavité péricardique.

D'après *Hochstetter* (16) et *Ravn* (20), la séparation de la cavité péricardique et des cavités pleuro-péritonéales se produit, en arrière des mésocardes latéraux, grâce au développement de deux replis (Schlüssfalten) qui se soulèvent sur la face interne de la paroi du corps suivant deux trajets obliques d'avant en arrière, de haut en bas et de dehors en dedans.

Ces deux replis, qui s'étendent du bord postérieur du septum transversum complet (bord postérieur des mésocardes latéraux) au ligament ventral primaire du foie, s'insèrent progressivement d'avant en arrière par leur bord interne sur les faces latérales d'abord, puis plus en arrière sur la face ventrale du foie; de telle sorte que leurs deux lignes d'insertion sur cet organe circonscrivent entre elles un V dont le sommet postérieur correspond au ligament ventral primaire du foie.

Cette description est exacte, au moins pour ce qui concerne la majeure partie du processus de séparation. Mais l'achèvement de celle-ci nécessite l'intervention de facteurs spéciaux, intéressants en ce qu'ils nous expliquent la situation qu'occupe en dernière analyse la veine ombilicale gauche à la face ventrale du foie, ainsi que le rôle du ligament ventral primaire du foie dans la constitution du ligament suspenseur de l'organe.

Nous avons vu au § I de ce chapitre (p. 308) que dans les tout jeunes stades (embryon de quarante-sept heures) les cavités pleuro-péritonéales ne sont séparées de la cavité péricardique que dans une petite étendue, au niveau d'un septum transversum, très peu développé dans le sens crânio-caudal.

Chez les embryons de soixante-deux, soixante-huit et soixante-douze heures, ce septum transversum s'étend en même temps que se produisent les changements signalés déjà (§ II) dans l'abouchement des veines ombilicales.

La première apparition du processus destiné à amener la fermeture de la cavité péricardique ne s'observe que sur l'*embryon de quatre-vingt-quatre heures.*

A ce stade, la paroi ventrale définitive du corps s'est constituée, (nous l'avons vu, § II), jusqu'assez bien en arrière du bord antérieur du mésentère ventral. Une portion de ce dernier se trouve ainsi transformée en ligament ventral primaire du foie (voir p. 346).

Sur la face interne de cette paroi du corps, en regard de l'intervalle qui sépare la face supérieure du cœur de la face ventrale du foie et du tube digestif, se sont développées deux crêtes.

En raison de la disposition même du cœur (dont le volume diminue d'avant en arrière) ces crêtes, que nous appellerons *crêtes pariétales*, se dirigent obliquement d'avant en arrière et de haut en bas. Elles convergent de plus à leur extrémité postérieure et tandis que l'une d'elles, la gauche, peut être suivie jusqu'à l'extrémité antérieure du ligament ventral du foie, la crête pariétale droite s'efface peu à peu et disparaît au voisinage du bord antérieur de ce ligament. A leurs extrémités antérieures, elles se comportent aussi différemment : à droite, la crête pariétale se continue dans la portion externe du bord postérieur du septum transversum ; à gauche, la crête pariétale s'efface progressivement et se termine un peu au-dessous de ce bord.

La *veine ombilicale droite* longe dans la paroi du corps la base de la crête pariétale correspondante, la *veine ombilicale gauche* se trouve placée un peu au-dessus d'elle.

Chez des embryons plus âgés (*quatre-vingt-dix et cent heures*), le septum transversum s'est étendu vers l'arrière et le foie se développant au-dessus de ses parties latérales, celles-ci se réduisent progressivement à l'état de minces membranes, tendues librement de la paroi du corps à la face ventrale du foie.

Chez un *embryon de cent-huit heures*, ces membranes, auxquelles *Ravn* a donné le nom de *replis de fermeture* (Schlüssfalten), se continuent à la face ventrale du foie avec le restant du septum transversum et s'insèrent sur cette face à une assez forte distance de la ligne médiane.

Le bord postérieur de chacun de ces replis, qui a déjà notablement progressé vers l'arrière, se continue en arrière, à droite comme à gauche, dans la crête pariétale. Ces *crêtes* se comportent encore à leurs extrémités postérieures comme chez l'embryon de quatre-vingt-quatre heures et les veines ombilicales présentent vis-à-vis d'elles, à peu près les mêmes rapports.

La *veine ombilicale gauche* parcourt d'arrière en avant la paroi

du corps un peu au-dessus de la base de la crête pariétale (fig. 17, pl. IX, *C P*, *V O''*). Quand cette dernière se continue dans le bord postérieur du repli de fermeture, la veine ombilicale gauche se maintient encore dans ce rapport sur une courte étendue, puis brusquement s'engage de dehors en dedans, dans ce repli, pour aller s'aboucher, en traversant le foie, dans le sinus veineux au niveau de sa paroi ventrale (fig. 16, pl. IX, *V O''*).

La *veine ombilicale droite* longe également la base de la crête pariétale; mais, à son extrémité antérieure, c'est très obliquement qu'elle pénètre dans le repli de fermeture pour gagner la paroi ventrale du sinus veineux à travers l'extrémité céphalique du foie (fig. 17 et 16, pl. IX, *c p V O'*).

Seulement, à ce stade, la crête pariétale droite se trouve occupée par un tronc veineux assez notable, branche collatérale de la veine ombilicale droite très réduite de calibre. Il ne paraît jouer d'autre rôle que celui d'accroître momentanément le volume de la crête qui le loge.

Toute la région caudale de la portion inférieure du mésentère ventral s'étant atrophiée (voyez § II), et la formation de la paroi abdominale ayant progressé vers l'arrière, le *ligament ventral du foie* est définitivement constitué. Tendu obliquement de bas en haut et d'arrière en avant, dans le plan médian sagittal, de la paroi ventrale du corps à la face inférieure du foie, ce ligament présente une particularité non encore signalée. En effet, dans son épaisseur, est apparue une veine de nouvelle formation. Cette veine, que nous appellerons : *veine médiane*, encore peu développée, naît dans la paroi ventrale du corps immédiatement en arrière du bord postérieur du ligament ventral. Elle pénètre dans ce dernier, le parcourt d'arrière en avant, gagne avec lui la face inférieure du foie et se perd, après un trajet très court, dans le réseau des capillaires hépatiques.

Remarquons enfin qu'à ce stade, l'étendue de la communication entre la cavité péricardique et la cavité abdominale s'est réduite assez fortement, et cela uniquement du chef du processus décrit par *Hochstetter* (16) et *Ravn* (20), c'est-à-dire de l'allongement vers l'arrière des replis de fermeture aux dépens des crêtes pariétales.

A un stade plus avancé (*embryon de 124 heures*), la partie postérieure du septum transversum s'est notablement développée. Les replis de fermeture se sont allongés dans la direction crânio-cau-

dale et ils s'insèrent à la face inférieure du foie d'autant plus près de la ligne médiane qu'on se rapproche de leur bord postérieur. Ces insertions se font donc suivant deux lignes obliques d'avant en arrière et de dehors en dedans. A leur extrémité postérieure ces deux replis se réunissent par leur bord interne et dans la nappe conjonctive qui résulte de leur fusion, nous trouvons, à la face ventrale du foie, la veine médiane qui a pris un développement considérable (fig. 19, pl. IX, *RF*, *VM*).

En un point donné, l'union des replis de fermeture avec le foie cesse et les *crêtes pariétales* prolongent caudalement ces replis (fig. 20, pl. IX, *CP*).

Ces crêtes convergent elles-mêmes l'une vers l'autre et aboutissent, à présent, toutes deux au ligament ventral primaire au point où ce dernier s'engage dans la paroi ventrale du corps (fig. 20 et 21, *CP*, *VM*, pl. IX).

Chacune d'elles loge actuellement la *branche collatérale* de la veine ombilicale correspondante, *VO'S*, *VO''S*.

La *veine ombilicale gauche* occupe la base de la crête pariétale (fig. 20, pl. IX, *VO''*, *CP*).

Vers l'avant, elle s'engage peu à peu dans l'épaisseur de cette crête pour pénétrer ensuite dans le repli de fermeture. Au point où ce dernier fait suite à la crête pariétale, la veine ombilicale fournit une petite branche collatérale récurrente qui se porte vers l'arrière en suivant le bord libre de cette crête (fig. 20, pl. IX, *VO''S*). Plus en avant, la veine ombilicale parcourt obliquement le repli de fermeture, gagne la face ventrale du foie et s'ouvre, en interrompant le tissu hépatique, dans le sinus veineux.

La *veine ombilicale droite*, d'un calibre extrêmement réduit, longe d'arrière en avant la base de la crête pariétale dont le bord libre est épaissi par la volumineuse collatérale de cette veine (fig. 20, pl. IX, *VO'S*). Elle pénètre ensuite dans le repli de fermeture en dehors de cette collatérale, qu'elle reçoit bientôt. Elle se divise alors en plusieurs rameaux qui vont successivement se perdre dans le réseau des capillaires hépatiques, à l'exception du plus externe qui se rend encore directement au sinus veineux.

La branche collatérale de cette veine ombilicale, qui existait déjà au stade précédent, constitue, pour l'instant, un vaisseau d'un calibre très considérable. C'est lui qui détermine la forte saillie de la crête pariétale.

Vers l'arrière, il se termine en cul-de-sac dans la paroi du corps, un peu en arrière de la cavité péricardique (fig. 21, pl. IX, *VO'S*).

Si nous suivons à présent le *ligament ventral primaire* d'arrière en avant, nous constatons qu'il naît de la paroi abdominale sous la forme d'une crête dont la saillie est due à la présence de la veine médiane (fig. 21, pl. IX, *VM*), un peu en avant de l'ombilic cutané, cette veine, devenue très volumineuse, s'engage d'arrière en avant dans l'épaisseur du ligament ventral qui ne lui forme qu'une mince enveloppe (fig. 21, pl. IX, *VM*).

Immédiatement en avant des extrémités postérieures des crêtes pariétales, elle passe brusquement, avec le ligament qui la contient, à la face ventrale du foie, où elle pénètre dans une crête médiane qui représente la partie antérieure ou hépatique du ligament ventral primaire (fig. 20, pl. IX, *VM*). Cette dernière s'unit aux deux crêtes pariétales au niveau du bord postérieur des replis de fermeture. La veine médiane se perd dans les capillaires du foie, à quelque distance en avant de ce point.

En raison de ces dispositions, la cavité péricardique ne communique plus avec la cavité abdominale que par l'intermédiaire de deux fentes délimitées comme suit : en dehors, elles se trouvent circonscrites par les bords saillants des crêtes pariétales et en dedans, par la saillie que forme à la face ventrale du foie la portion hépatique du ligament ventral avec la veine médiane (fig. 20, pl. IX). En avant, ces deux fentes se terminent au niveau des bords postérieurs des replis de fermeture, et enfin, en arrière, elles ont pour limite l'union des crêtes pariétales avec le ligament ventral au point où il s'engage dans la paroi abdominale.

L'occlusion de ces fentes qui déterminera la séparation de la cavité péricardique et de la cavité abdominale, va se produire d'avant en arrière par l'union des crêtes pariétales à la saillie longitudinale que forme à la face inférieure du foie la portion antérieure du ligament ventral primaire.

Le facteur principal de ce phénomène est le déplacement des veines ombilicales et de leurs branches collatérales qui s'engagent progressivement de dehors en dedans dans les crêtes pariétales. Cet engagement se fait de telle sorte que l'obliquité des veines ombilicales par rapport au plan médian s'atténue de plus en plus, ces veines tendant à devenir parallèles à ce plan.

Les crêtes pariétales épaissies, la droite par la branche collaté-

rale de la veine ombilicale correspondante, la gauche par la veine ombilicale gauche elle-même, se rapprochent ainsi et se fusionnent d'avant en arrière par leurs bords libres avec la saillie longitudinale de la face inférieure du foie.

Chez un *embryon du même âge, mais plus avancé dans son développement*, la longueur des fentes de communication s'est réduite.

Les veines ombilicales complètement engagées dans les crêtes pariétales en occupent à peu près le bord libre (fig. 22, pl. IX, *VO'*, *VO''*, *CP*). De la sorte, au point où ces crêtes, à leur extrémité antérieure, se réunissent à la portion hépatique du ligament ventral, ces deux veines aboutissent immédiatement à la face inférieure du foie de chaque côté de la veine médiane.

Chez un *embryon de 146 heures*, le processus est presque achevé. Les fentes qui font communiquer la cavité abdominale avec la cavité péricardique n'existent plus qu'au voisinage de leurs extrémités postérieures.

Du côté gauche même il n'existe plus qu'un canal très étroit contournant la crête pariétale gauche.

Immédiatement en avant de ces fentes (fig. 23, pl. IX), nous trouvons à la face inférieure du foie les trois veines réunies, marchant, d'arrière en avant, parallèlement les unes aux autres. La *veine ombilicale gauche*, dont le volume est très considérable, s'ouvre après un long trajet dans le sinus veineux.

La *veine ombilicale droite* et la *veine médiane*, après s'être anastomosées entre elles, se perdent très rapidement dans le réseau des capillaires hépatiques.

Ce n'est donc qu'à ce stade, déjà très avancé, que cesse toute relation directe entre la veine ombilicale droite et le sinus veineux.

En arrière, les trois veines passent comme précédemment dans la paroi ventrale du corps : la veine médiane, par le ligament ventral primaire ; les deux autres, par les crêtes pariétales. Là, chaque veine ombilicale envoie une petite branche collatérale à la veine médiane qui se termine en cul-de-sac, un peu en arrière de cette double anastomose.

On ne trouve plus alors dans la paroi abdominale, jusqu'à l'ombilic, qu'une veine ombilicale de chaque côté du plan médian.

Quant à ces branches collatérales qui occupaient le bord libre des crêtes pariétales (fig. 20, pl. IX), elles ont disparu, leur rôle terminé, avec la transformation des crêtes en replis de fermeture.

Enfin, chez un *embryon de 154 heures*, les deux fentes sont complètement fermées. Les replis de fermeture forment, jusqu'à son extrémité postérieure, la voûte de la cavité péricardique. En même temps leurs bords d'insertion à la face ventrale du foie se sont rapprochés de la ligne médiane de façon à réduire l'étendue transversale de la nappe conjonctive qui unit le foie à la paroi dorsale du péricarde et qui représente le *ligament suspenseur de l'organe*. A son extrémité postérieure, ce dernier se continue dans l'ancien ligament ventral primaire qui forme à présent son segment caudal, étendu directement du lobe postérieur du foie à la paroi ventrale du corps.

Dans celle-ci l'on retrouve encore deux veines ombilicales dont la droite est extrêmement réduite. Au niveau de l'extrémité caudale du ligament suspenseur du foie (c'est-à-dire au niveau de l'ancien ligament ventral primaire), la *veine ombilicale droite* se réunit à sa volumineuse congénère.

Un peu plus en avant du tronc qui en résulte se détache vers la droite une petite branche collatérale qui, se bifurquant elle-même très rapidement en deux rameaux secondaires, gagne la face inférieure du foie en traversant la partie postérieure du ligament suspenseur.

Sur cette face, ces deux rameaux se mettent en relation avec le réseau des capillaires hépatiques, puis se réunissent de nouveau en un tronc unique qui se perd bientôt dans le tissu conjonctif du ligament suspenseur.

La *veine ombilicale gauche* gagne la face inférieure du foie par la partie latérale gauche du ligament suspenseur, c'est-à-dire par l'ancienne crête pariétale gauche. Elle longe cette face sur une étendue considérable en se rapprochant de plus en plus du plan médian et finalement s'ouvre dans le sinus veineux au point où s'abouchent également dans ce sinus, les deux veines efférentes droite et gauche décrites par *Hochstetter* (17).

A ce stade donc, la veine ombilicale droite est atrophiée dans toute la région du foie; son segment postérieur qui persiste seul se présente désormais comme une branche collatérale de la veine ombilicale gauche.

De la description qui précède, il résulte que si la fermeture de la cavité péricardique est bien due, ainsi que *Hochstetter* (17) et *Ravn* (20) l'ont décrit, à la transformation progressive des crêtes parié-

tales en replis de fermeture dont les bords internes convergent à la face inférieure du foie vers le ligament ventral primaire de l'organe, il est évident que *le développement des veines et du ligament ventral primaire joue, à la fin de ce processus, un rôle considérable qui n'a pas été reconnu.* C'est, en effet, dans ce ligament ventral que se forme la veine médiane (non signalée encore) qui en amène l'épaississement et la constitution d'une forte saillie médiane le long de son trajet à la face inférieure du foie.

D'autre part, les veines ombilicales et leurs branches collatérales s'engageant progressivement de dehors en dedans dans les crêtes pariétales, celles-ci s'accentuent et arrivent à se fusionner d'avant en arrière à la crête médiane de la face ventrale du foie. Ce processus s'étend caudalement jusqu'au point où cette crête (partie antérieure du ligament ventral primaire) abandonne le foie pour s'engager dans la paroi abdominale, et de la sorte il aboutit à la fermeture de la cavité péricardique.

Ces faits établissent en outre l'*intervention du ligament ventral primaire du foie dans la constitution du segment postérieur du ligament suspenseur de l'organe.*

Enfin, ils nous expliquent *comment la veine ombilicale gauche* primitivement située dans la paroi latérale du corps, *arrive à longer la face inférieure du foie* immédiatement à gauche du plan médian.

Liège, février 1898.

Index bibliographique.

1. Brachet. — Recherches sur le développement de la cavité hépato-entérique de l'axolotl et de l'arrière-cavité du péritoine chez les mammifères, *Archives de Biologie*, t. XIII.
2. — . — Recherches sur le développement du diaphragme et du foie chez le lapin, *Journal de l'Anatomie et de la Physiologie*, 1895.
3. — . — Recherches sur le développement du pancréas et du foie (Sélaciens, Reptiles, Mammifères), *Journ. de l'Anat. et de la Physiol.*, 1896.
4. Brouha. — Sur les premières phases du développement du foie et sur l'évolution des pancréas ventraux chez les oiseaux, *Anat. Anzeig.*, 1898.
5. Broman. — Beschreibung eines menschlichen Embryo von beinah 3 mm. Länge, *Schwalbe's morphologische Arbeiten.*, Bd. V.
6. Duval. — *Atlas d'embryologie*, Paris.
7. Félix. — Zur Leber-und Pankreasentwickelung, *Arch. für Anat. und Entwick.*, 1892.
8. Frobeen. — Zur Entwickelung der Vogelleber, *Anat. Heft*, I, 1892.
9. Götte. — *Entwicklungsgeschichte der Unke*, Leipzig, 1875.
10. — . — *Beiträge zur Entwicklung des Darmkanals in Hühnchen*, Tubingen, 1867.

11. Hammar. — Einige Plattenmodelle zur Beleuchtung der früheren embryonalen Leberentwicklung, *Arch. fur Anat. und Entwick.*, 1893.
12. — . — Ueber einige Hauptzüge der ersten embryonalen Leberentwicklung, *Anat. Anzeig.*, 1897.
13. — . — Ueber Duplicität der ventralen Pankreas, *Anat. Anzeig.*, 1897.
14. His. — *Anatomie menschlicher Embryonen.*
15. Hochstetter. — Ueber das Gekröse der hinteren Hohlvene, *Anat. Anzeig.*, 1888.
16. — . — Beiträge zur Entwicklungsgeschichte des Venensystem der Amnioten, II. Reptilien; *Morphologisches Jahrbuch*, 1893.
17. — . — Beiträge zur Entwicklungsgeschichte des Venensystem der Amnioten, Hühnchen, *Morphologisches Jahrbuch*, t. XIII.
18. Kölliker. — *Entwicklungsgeschichte des Menschen und der höheren Thiere*, 2. Auflage.
19. Ravn. — Ueber die Bildung der Scheidewand zwischen Brust und Bauchhöle in Säugethierembryonen, *Arch. für Anat. und Physiol.* Anat. Abth., 1889.
20. — . — Ueber die Bildung des Septum transversum beim Hühnchen, *Archiv. für Anat. und Entwickl.*, 1896.
21. Saint-Remy. — Recherches sur le développement du pancréas, *Journal de l'Anat. et de la Physiolog.*, 1893.
22. Stoss. — *Untersuchungen uber die Entwicklung der Verdauungs-organe, vorgenommen an Schafsembryo.*, Inaug. Dissert., Leipzig, 1892.
23. Swaen. — Recherches sur le développement du foie, du tube digestif, de l'arrière-cavité du péritoine et du mésentère (1re partie), *Journal de l'Anat. et de la Physiol.*, 1896.
24. — . — Recherches sur le développement du foie, du tube digestif, de l'arrière-cavité du péritoine et du mésentère (IIe partie), 1897.
25. — . — Recherches sur le développement du foie, du tube digestif, de l'arrière-cavité du péritoine et du mésentère (IIe partie) (*suite et fin*), 1898.
26. Toldt. — Bau und Wachstums-Veranderungen der Gekröse des menschlichen Darmkanal, *Denkschriften der Kaiserl. Acad. der Wissenchaften zu Wien*, 1879.

Explication des planches VII, VIII et IX.

Liste des abréviations employées.

A. — Aorte.
AD. — Anastomose dorsale des *VoM'* et VoM''.
ah. — Artère hépatique.
Am. — Amnios.
Asa. — Angle somato-amniotique.
BD. — Bourgeon hépatique dorsal.
B.Pd. — Bourgeon hépatique postérieur et droit.
BV. — Bourgeon hépatique ventral.
C. — Cœur.
C.am. — Cavité amniotique.
C.Cu. — Canal de Cuvier.
C.Cy. — Canal cystique.
C.H.Cy. — Conduit hépato-cystique.
Cœ. — Cœlome.
C.cp. — Cul-de-sac épiploïque.
C.G. — Crête du gésier.
C.H.E'. — Cavité hépato-entérique droite.
C.H.E''. — Cavité hépato-entérique gauche.
C.H.l. — Conduit hépatique dorsal ou hépato-entérique.
C.p. — Crête pariétale.
C.pe. — Cavité péricardique.
C.p.p. — Cavité pleuro-péritonéale.
D. — Duodenum.
DCH. — Canal cholédoque.
D.p. — Duodenum primitif.
F. — Foie.
G. — Gésier.
GH. — Gouttière hépatique.
GHE'. — Gouttière hépato-entér. droite.
GHE''. — Gouttière hépato-entér. gauche.
GHE's. — Gouttière hépato-entérique secondaire.
GI. — Gouttière intestinale.
I. — Tube digestif.
LV. — Portion inférieure du mésentère ventral et ligament ventral primaire du foie.
MDd. — Méso-duodenum.
Mg. — Mésogastre.
MIH. — Méso entéro-hépatique.
MLd. — Méso latéral droit.
MLg. — Méso latéral gauche.
MV. — Méat veineux.

P. — Poumon.
PD. — Pancréas dorsal.
PCd. — Prolongement caudal du méso latéral droit.
PCg. — Prolongement caudal du méso latéral gauche.
p.v. — Paroi vitelline.
PVD. — Pancréas ventral droit.
PVG. — Pancréas ventral gauche.
R. — Rate.
RF. — Repli de fermeture.
RH. — Réseau des capillaires hépatiques.
SV. — Sinus veineux.
VCI. — Veine cave postérieure.
VCP. — Veine cardinale postérieure.
VJ. — Veine jugulaire antérieure.
VM. — Veine médiane.
Vo'. — Veine ombilicale droite.
Vo''. — Veine ombilicale gauche.
Vo's. — Branche collatérale de la *Vo'*.
Vo''s. — Branche collatérale de la *Vo''*.
Vo'p. — Branche collatérale la plus postérieure de *Vo'*.
Vo''p. — Branche collatérale la plus postérieure de *Vo''*.
VoM'. — Veine omphalo-mésentérique droite.
VoM''. — Veine omphalo-mésentérique gauche.
VoM''x. — Embouchure de *VoM''* dans le sinus veineux.
V.p. — Veines pariétales.
V.va. — Veine vitelline antérieure.

Planche VII.

A. — Vue latérale droite du moulage de la région préombilicale du tube digestif d'un embryon de poulet de 47 heures. (Stade I.)

B. — Vue latérale droite du moulage de la région préombilicale du tube digestif d'un embryon de poulet de 52 heures. (Stade II.)

C. — Vue latérale droite du moulage de la région préombilicale du tube digestif d'un embryon de poulet de 50 heures. (Stade III.)

D_1. — Vue droite et postérieure du moulage de la région préombilicale du tube digestif d'un embryon de poulet de 64 heures. (Stade IV.)

D_2. — Vue latérale gauche et antérieure du même moulage.

E. — Vue latérale gauche du moulage de la région préombilicale du tube digestif d'un embryon de poulet de 68 heures. (Stade V.)

F. — Vue latérale gauche du moulage de la région préombilicale du tube digestif d'un embryon de poulet de 84 heures. (Stade VI.)

Pour rendre l'éclairage plus parfait on a dû photographier ces moulages redressés, c'est-à-dire en dirigeant leurs extrémités céphaliques vers le haut.

G. — Vue antérieure du moulage de la région du tube digestif comprise entre l'estomac et l'intestin proprement dit d'un embryon de 100 heures (stade VIII) (le conduit hépatique dorsal *CHI* est sectionné à son insertion au *DCH*).

H_1. — Vue inférieure du moulage de la région du tube digestif comprise entre l'estomac et l'intestin proprement dit d'un embryon de 124 heures (stade VIII).

H_2. — Vue antérieure du moulage de la région du tube digestif comprise entre l'estomac et l'intestin proprement dit du même embryon de 124 heures. (Le conduit hépatique dorsal est également sectionné à une faible distance de son insertion au canal cholédoque.)

I. — Vue latérale gauche du moulage de la région préombilicale d'un embryon de pigeon de 59 heures.

II. — Vue latérale gauche du moulage de la région préombilicale d'un embryon de pigeon de 100 heures.

V^1d. — Vue latérale droite du moulage des ve nes et du sinus veineux d'un embryon de 62 heures.

V_1g. — Vue latérale gauche du même moulage.

Planche VIII.

V_2d. — Vue latérale droite du moulage des veines et du sinus veineux d'un embryon de poulet de 68 heures.

V_2g. — Vue latérale gauche du moulage des veines et du sinus veineux d'un embryon de poulet de 68 heures.

V_3d. — Vue latérale droite du moulage des veines et du sinus veineux d'un embryon de poulet de 72 heures.

V_3g. — Vue latérale gauche du moulage des veines et du sinus veineux d'un embryon de 72 heures.

Fig. 1, 2, 3. — Coupes transversales d'un embryon de poulet de 47 heures (stade I). (Zeiss, obj. A [tube tiré], oc. II.)

Fig. 4. — Coupes transversales d'un embryon de poulet de 50 heures (stade III). (Zeiss, obj. A [tube tiré], oc. II.)

Fig. 5 et 6. — Coupes transversales d'un embryon de poulet de 64 heures (stade IV). Zeiss., obj. A, oc. II.

Fig. 7, 8, 10. — Coupes transversales d'un embryon de poulet de 68 heures (stade V). Zeiss., obj. A, oc. II.

Fig. 9. — Partie de la coupe de la figure 8. (Zeiss., obj. D, oc. II.)

Fig. 11. — Coupe transversale d'un embryon de poulet de 84 heures (stade VI). (Zeiss., obj. A, oc. II.)

Planche IX.

Fig. 12 et 13. — Coupes transversales d'un embryon de poulet de 84 heures (stade VI). (Zeiss., obj. A, oc. II.)

Fig. 14 et 15. — Coupes transversales d'un embryon de poulet de 100 heures (stade VII). Grossissement 29 diamètres.

Fig. 16, 17 et 18. — Coupes transversales d'un embryon de poulet de 108 heures. Grossissement 29 diamètres.

Fig. 19, 20, 21. — Coupes transversales d'un embryon de poulet de 124 heures (stade VIII). Grossissement 29 diamètres.

Fig. 22. — Coupes transversales d'un second embryon de poulet de 24 heures. Grossissement 29 diamètres.

Fig. 23. — Coupes transversales d'un embryon de poulet de 146 heures. Grossissement 29 diamètres.

Sur la Fig. 13 l'angle somato-amniotique gauche est uni au mésentère ventral, celui du côté droit en est déjà séparé.

L'ÉTAT DES YEUX PENDANT LE SOMMEIL

ET LA THÉORIE DU SOMMEIL

PAR

E. BERGER (de Paris) et **Robert LŒWY**

Correspondant étranger de l'Académie Royale de Médecine de Madrid.

Interne des Hôpitaux de Paris.

Les causes du sommeil ont été étudiées dès la plus haute antiquité, par nombre de philosophes, de naturalistes et de médecins, sans que les recherches minutieuses auxquelles ils se sont livrés aient amené de résultats satisfaisants. Nous n'en voulons d'autre preuve que la définition qu'un éminent savant, Preyer, donnait du sommeil en 1889 : « un état de repos opposé à celui de veille »[1]. Kant[2] est le premier qui, considérant le sommeil comme un phénomène physiologique, ait dit que les physiologistes seuls étaient en état d'en donner une théorie satisfaisante, et c'est, en effet, du jour où la physiologie s'en est emparée que la question a pu réaliser de sérieux progrès.

Après l'excellent résumé historique qu'en ont fait le Pr Mathias Duval[3] et Pupin dans sa remarquable thèse sur le Neurone[4], il nous suffira d'esquisser rapidement les différentes théories qui se sont produites.

I. — *Théories expliquant le sommeil par une modification quantitative de la circulation cérébrale.* — Les anciens attribuaient le

1. « Der Schlaf ist der dem Wachsein entgegengesetzte Ruhezustand », Preyer, dans l'Encyclopædie der mediz. Wissenschaften de Eulenburg, 1887.
2. Kant, *Anthropolog. Didactik. ed. Schubert*, Leipzig, 1838, p. 126.
3. Mathias Duval, Article Sommeil du *Dictionnaire* de Jaccoud.
4. Ch. Pupin, *Le Neurone et les hypothèses histologiques sur son mode de fonctionnement*, Thèse 1896.

sommeil à une hyperhémie du cerveau, déterminant une compression de la substance cérébrale. — A cette théorie se rattachent les noms d'Albert de Haller, Cabanis, Redford-Brown, Marshall Hall.

Par contre, les modernes, Mosso, Blumenbach, Bruns, Salathé, Mathias Duval, penchent pour l'anémie cérébrale : 1° sommeil, 2° repos du cerveau, 3° anémie; de même qu'il y a, selon Claude Bernard, anémie dans les glandes et les muscles pendant leur repos : et cette anémie très légère, il est vrai, serait plutôt la conséquence que la cause du sommeil.

Enfin, d'autres auteurs éclectiques admettent l'hyperhémie et l'anémie; hyperhémie à la base du crâne, anémie dans les parties corticales (Sergouyef).

Cette théorie semble en accord parfait avec la définition si fréquemment donnée, suivant laquelle le sommeil ne serait qu'une « suspension réparatrice des fonctions de relation des organes des sens avec le cerveau et les muscles », sans que pour cela diminue l'activité des organes de la vie nutritive, et particulièrement de ceux qui président aux phénomènes d'assimilation.

Brown-Séquard, qui avait à plusieurs reprises en effet constaté sur des animaux une congestion de la base du crâne pendant le sommeil, a prouvé que ce dernier se produit cependant de la même façon, qu'il y ait hyperhémie (à la suite de la section bilatérale des deux grands sympathiques) ou anémie cérébrale.

II. — *Théories chimiques.* — Déjà Reil, Madei et A. de Humboldt avaient admis que le sommeil était un phénomène biochimique, et pourtant, malgré la ressemblance du sommeil naturel avec le sommeil déterminé par les narcotiques, ce n'est qu'en 1860 qu'apparaît avec Durham l'idée féconde d'auto-intoxication par des produits d'échange.

Pettenkofer et Voit avaient établi qu'on exhale plus d'acide carbonique et moins d'oxygène le jour que la nuit pendant le sommeil. — On se basa sur leurs expériences pour édifier (Pflüger, Kohlschütter) des théories d'auto-intoxication par l'acide carbonique ou l'anoxie, diminution de l'oxygène; mais l'intoxication par l'acide carbonique donna des symptômes tout différents de ceux du sommeil, et Voit confessait bientôt qu'il avait commis des erreurs dans ses expériences.

Ces hypothèses firent place à d'autres.

En 1872, Obersteiner admit que le sommeil était provoqué par

une certaine quantité de détritus acides encombrant la substance cérébrale, et dus à l'activité du cerveau pendant la veille. — Preyer, en 1875, crut trouver des substances ponogènes, dues au travail cérébral, dans l'acide lactique et la créatine; cependant, les expériences faites sur les animaux n'ont donné qu'un faible appui à sa théorie.

Errera [1], en 1887, attribua le sommeil moins à une diminution de l'oxygène qu'à une auto-intoxication par les leucomaïnes du Pr A. Gautier; ces leucomaïnes sont engendrées par tous les tissus, mais « en particulier par ceux qui sont les plus actifs, à savoir le tissu nerveux et le tissu musculaire ». Elles amènent à la longue la fatigue et le sommeil. — Les travaux du Pr Bouchard vinrent confirmer cette théorie de l'auto-intoxication —; les urines recueillies pendant le sommeil et injectées à un animal déterminent toujours des convulsions; les urines de l'état de veille produisent peu ou ne produisent pas de convulsions et amènent la narcose : l'accumulation des substances convulsivantes pendant le sommeil est la cause du réveil.

III. — Sans rappeler ici toutes les théories du sommeil, mentionnons néanmoins celle de Brown-Séquard qui explique la perte de connaissance pendant le sommeil par une inhibition de l'activité cérébrale due à des irritations périphériques. — Il cite à l'appui de sa théorie le sentiment de lourdeur dans le globe oculaire, le rétrécissement pupillaire, l'occlusion de la fente palpébrale, la contraction des muscles droits supérieurs et internes des yeux, le resserrement des vaisseaux rétiniens et des vaisseaux des hémisphères cérébraux.

IV. — *Théories de la localisation du sommeil.* — La théorie des anciens auteurs admettant comme cause du sommeil des phénomènes localisés dans les hémisphères cérébraux est réfutée par les expériences de Goltz qui prive un chien de ses hémisphères cérébraux, et constate chez lui des alternatives de veille et de sommeil; même observation sur les oiseaux (pigeons) dont l'encéphale a été enlevé (Brown-Séquard, 1889).

Mauthner [2], et après lui Errera, localisent le sommeil dans la substance grise centrale des ventricules cérébraux. — Mauthner

1. Errera, *Société d'anthropologie de Bruxelles,* 1887, t. V.
2. Mauthner, *Wiener med. Woch.,* 1890, n° 3.

base sa théorie sur le fait clinique que l'on constate une certaine somnolence dans quelques maladies dues aux lésions de cette région (maladie de Gayet); de plus, certains signes observés au début du sommeil (lourdeur des paupières, etc.) parleraient en faveur de cette localisation.

Mais rien ne prouve que la prostration et l'apathie que l'on remarque dans les maladies dues aux lésions de ces régions, soient identiques au sommeil physiologique. — L'un de nous [1], au laboratoire de Brown-Séquard, a constaté sur un chien après lésion d'une certaine partie de la fosse losangique une somnolence continuelle.

Enfin Luys [2] rapporte le cas d'une malade en état de somnolence permanent, à l'autopsie de laquelle on trouva de petits foyers de ramollissement dans la substance grise du collet du bulbe.

V. — La théorie des neurones du Pr M. Duval, attaquée par Ramon y Cajal et chaleureusement défendue par Pupin, est, comme le dit justement Lépine, une théorie à part, expliquant les phénomènes histologiques qui accompagnent le sommeil, sans s'occuper de la cause de ces phénomènes; c'est une théorie du mécanisme du sommeil.

De nouvelles recherches sur l'état des yeux pendant le sommeil nous ont semblé présenter un certain intérêt, en raison des rapports intimes de l'organe de la vision avec le système nerveux central dont il n'est qu'une partie; on conçoit aisément que les troubles fonctionnels et circulatoires de ce dernier se répercutent sur l'organe visuel : fait d'ailleurs déjà bien connu dans les affections du système nerveux central.

Nous avons non seulement examiné les yeux de sujets de différents âges pendant le sommeil; mais nous avons étendu ces recherches à des états similaires (sommeils toxicologique, hypnotique, coma des fiévreux, agonie).

Enfin, nous nous sommes demandé si les symptômes que l'organe de la vision présente pendant le sommeil peuvent être expliqués par les différentes théories du sommeil.

1. E. Berger, *Revue de médecine*, 1890, p. 238.
2. Luys, *Journal de méd. de Paris*, 1896, n° 3.

L'état des yeux dans la période précédant le sommeil.

Le sentiment de lourdeur dans la paupière supérieure est un des premiers symptômes précurseurs du sommeil.

On sent dans la conjonctive un picotement que les auteurs allemands [1] expliquent par une sécheresse de la cornée, résultant d'une diminution de la sécrétion lacrymale. L'action de se frotter les yeux aurait pour but d'augmenter cette sécrétion lacrymale; cependant ce même symptôme existait chez l'un de nous, alors qu'il souffrait de larmoiement.

Chez l'un de nous se manifeste également dans la paupière supérieure vers l'angle interne de l'œil un léger picotement, qui gagne le cul-de-sac inférieur, le rebord orbitaire, en même temps que survient un engourdissement dans le front, la joue de la région sous-orbitaire et l'extrémité du nez. Intéressante serait l'étude chez plusieurs sujets de ce symptôme précurseur de la diminution de sensibilité des nerfs. On a constaté cette même sensation de picotement dans la conjonctive au début de la narcose par le chloroforme.

Cette sensation de picotement ou de gêne dans les globes oculaires, l'engourdissement dans le pourtour de l'œil, le sentiment de lourdeur dans la paupière supérieure peuvent d'ailleurs surgir assez longtemps avant le sommeil. Certaines gens, surtout des hystériques ou neurasthéniques, s'en plaignent pendant toute la soirée, et de même la « fatigue » du nerf optique dont nous parlerons plus loin apparaît chez eux longtemps avant le sommeil.

Chez d'autres, au contraire, le passage de l'état de veille au sommeil se fait très rapidement, et Lasègue cite l'exemple d'une femme qui s'endormait chaque soir instantanément, restant figée pour ainsi dire dans l'action commencée au moment du sommeil. D'ailleurs, les faits seraient plus fréquents qu'on ne le pense, d'après les communications personnelles que nous a faites le Dr A. Voisin. L'engourdissement de la sensibilité générale et des sens spéciaux, l'anéantissement de la motricité volontaire, se manifestent déjà dans la période précédant le sommeil, comme dans la narcose par le chloroforme, et semblent dus, nous le ver-

1. Voir E. Rosenbaum, *Warum müssen wir schlafen*, Thèse de Berlin, 1892, p. 8.

rons, à l'action des substances narcotiques sur les nerfs périphériques. De fait, la *diminution de sensibilité des nerfs sensitifs* est, dans le sommeil, plus ou moins prononcée, comme l'avait déjà constaté J.-Ch. Reil [1] en 1794. A. Maury [2] dit qu'il est des dormeurs dont le sommeil est si complet qu'on peut les frapper sans les réveiller. M. Prévost [3] (de Genève) cite l'exemple d'une malade à laquelle il brûla pendant le sommeil un callus au pied sans qu'elle le sentît.

Pendant le sommeil, l'engourdissement de chacun des sens (comme dans la narcose par le chloroforme) ne se produit pas en même temps. D'après Marvaud [4], ce serait d'abord la vue qui se trouble et s'affaiblit, puis le toucher, le goût, l'odorat, enfin l'ouïe. Pour quelques auteurs allemands, Rosenbaum par exemple, l'assoupissement des sens commencerait par l'odorat, puis le goût, la vue, le toucher, enfin l'ouïe. Nous avons cherché, mais en vain, sur quels arguments se fondent les différents auteurs pour établir cette échelle de diminution de sensibilité des divers organes au moment du sommeil.

L'un de nous a constaté sur lui-même, pendant la période qui précède le sommeil, un rétrécissement périphérique du champ visuel (on pourrait objecter cependant que ce rétrécissement est dû à la fatigue de la rétine [5] comme on le constate après un examen répété de la vue chez les neurasthéniques [6]); les caractères fins de Snellen deviennent indistincts : ce qui semblerait dû, en partie tout au moins, à la fatigue du muscle de l'accommodation, puisqu'avec un verre convexe la vue s'améliore, mais incomplètement; enfin une diplopie croisée apparaît, due à une insuffisance d'influx nerveux dans les muscles droits internes, diplopie que Donders a signalée.

Comment admettre, avec certains auteurs, que les sensations disparaissent en quelque sorte par gradations régulières, et ne semble-t-il pas, au contraire, que, suivant les individus, ce sera tel

1. J. Ch. Reil, *Functiones organis animalis peculiares*. Diss. inaugural. med., Halle, 1794.
2. Cité par Bernheim, *loc. cit.*, p. 113.
3. Cité par Bernheim, *ibidem*.
4. Marvaud, *loco cit.*, p. 6.
5. *Ermüdungs-Typus de Förster*.
6. Pour les uns, ce symptôme résulte d'un trouble fonctionnel des parties périphériques de la rétine; pour les autres, il est d'origine corticale.

ou tel organe des sens qui prédominera sous l'influence de telles ou telles impressions extérieures?

D'ailleurs, l'engourdissement dans la période précédant le sommeil commence-t-il toujours dans les parties périphériques? La vue, par exemple, s'affaiblit-elle toujours au moment du sommeil avant la disparition de la coordination des pensées? Assurément non, et n'arrive-t-il pas souvent quand le sommeil vous envahit, de lire mécaniquement en quelque sorte plusieurs fois la même page, sans qu'on sache ce que cette page contient? On lit des yeux sans comprendre [1].

Notons que ce symptôme se manifeste également quand une idée vous obsède, ou quand la fatigue cérébrale est considérable.

D'une façon analogue à celle de certains hypnotiques (morphine, chloroforme), les substances narcotiques du sommeil semblent produire, au moins dans quelques nerfs, de l'excitation avant la diminution de leur fonctionnement. Dans quelques cas, en effet, les sujets ont des secousses musculaires dans la période précédant le sommeil, et M. A. Voisin nous cite à ce propos son observation personnelle; au moment où, le sommeil le gagnant, il perd connaissance, un spasme unique apparaît chez lui, caractérisé par une extension brusque des deux jambes. D'ailleurs, le bâillement est, à notre avis, un exemple journalier de ce fait.

Passons maintenant à l'étude de la période précédant le sommeil hypnotique :

De deux choses l'une, ou le sujet est entraîné, et dans ce cas s'endort brusquement au commandement ou par l'attouchement d'une zone rendue hypnogène par suggestion, ou le sujet s'endort peu à peu, d'un sommeil caractérisé généralement par la disparition de la sensibilité, l'exagération de l'automatisme, la *conser-*

1. Voici une observation personnelle que nous a communiquée M. Lévy-Bruhl : Quand je suis fatigué, il m'arrive, le soir, de sentir le sommeil survenir pendant que je lis. Je continue de lire, mais je perds l'aperception de ce que je lis, quoique mes yeux n'aient pas cessé de parcourir les lignes. Pendant ce temps je rêve, et des images très nombreuses défilent en un temps très court dans ma conscience : par exemple, je rencontre quelqu'un, je lui parle, il me répond; ou j'ai fait un voyage, je revois tel paysage, etc. A la fin de la page que je lisais, je prends brusquement conscience de mon état. Si je m'applique à reprendre ma lecture, avec un effort d'attention, le même phénomène se reproduit, avec d'autres rêves. Je sais si bien que la lutte finira par le triomphe du sommeil que souvent, après le premier rêve fugitif, je me laisse aller à m'endormir. Je dors quelques minutes (un quart d'heure au plus) et je peux me remettre à ma lecture

vation de l'ouïe et de la vue, enfin l'augmentation de la suggestibilité.

Souvent, au moment de passer à l'état second, les malades font une grande inspiration et sont agités d'une ou de plusieurs *secousses* (tantôt généralisées, tantôt localisées de préférence dans les parties supérieures du tronc).

Mais un des signes précieux que nous avons toujours retrouvés — et nous sommes d'accord sur ce point avec M. A. Voisin, dont l'autorité est si considérable sur cette question, — est ce que nous appellerons le « tremblement fin » (*blépharospasme clonique*) des paupières annonçant presque infailliblement chez les sujets l'arrivée du sommeil hypnotique.

Enfin bien souvent la *sensibilité* générale devient obtuse un peu avant le sommeil hypnotique pour disparaître avec lui. Dans quelques cas, au contraire, mais très rares, il y a conservation de la sensibilité et même hyperesthésie.

Symptômes se manifestant pendant le sommeil.

Paupières.

Les *muscles volontaires* étant privés de tout influx nerveux d'origine centrale, pendant le sommeil, sont *seulement soumis à leur tonus physiologique*. Il est très intéressant d'étudier à ce point de vue l'attitude que les différents animaux présentent pendant leur sommeil.

En général, chez tous les extrémités sont fléchies, car les fléchisseurs l'emportent sur les extenseurs, comme le prouvent les faits suivants : les petits chats [1] et les petits chiens dorment enroulés sur eux-mêmes, et prennent dans le sommeil la position qu'ils ont avant de naître.

Les bébés, quand on veut bien leur laisser prendre une position naturelle, quand ils ne sont pas emmaillotés ou entourés de couvertures, dorment aussi enroulés sur eux-mêmes. Neuf fois sur dix [2], les jeunes enfants à qui on laisse le libre mouvement de leurs membres fléchissent leurs membres inférieurs, et penchent leur tête entre les bras. Au-dessus de quatre à cinq ans, la position change, les

1. Voir *Revue de l'hypnotisme*, 1897.
2. Voir *Medical Record*, 1897.

enfants se couchent alors sur le côté, les jambes fléchies, et se servent de leurs bras comme d'un oreiller. C'est aussi la position prise par les singes supérieurs dans le sommeil. Ce n'est qu'à un âge plus avancé que les enfants étendent leurs membres dans toute leur longueur pour dormir. Plus tard l'habitude intervient pour beaucoup dans la position du dormeur, de même que son état organique.

L'interprétation du phénomène de la *fermeture des paupières* pendant le sommeil physiologique présentait donc une certaine difficulté pour les physiologistes. En effet, s'il y a défaut d'influx nerveux dans l'orbiculaire des paupières et le releveur de la paupière supérieure, les yeux sont *demi-ouverts*, comme dans l'agonie, l'état comateux et la stupeur des fiévreux.

Müller et Galezowski, ainsi que Truc et Valude [1], ont constaté sur les cadavres que 10 p. 100 seulement avaient les yeux fermés, 15 p. 100 ouverts, et 65 p. 100 demi-ouverts; dans le reste des cas, un œil était ouvert, et l'autre fermé [2]. L'état palpébral paraît indépendant du genre de mort.

Landois [3], s'appuyant sur l'explication donnée par Plotke, pour le myosis du sommeil, admet pendant le sommeil le relâchement de tous les muscles, sauf des sphincters, qui resteraient en état de spasme, en particulier l'*orbiculaire des paupières* : il suffit d'examiner les yeux pendant le sommeil profond pour se convaincre de la facilité avec laquelle on peut à l'aide des doigts écarter les deux paupières sans éprouver la moindre résistance. Et, en effet, il n'y a pas de spasme de l'orbiculaire ; si nos paupières sont closes pendant le sommeil, c'est que nous les avons fermées avant de nous endormir.

De même, quand, sur le cadavre, les paupières sont closes, c'est que le malade les avait fermées avant d'entrer en agonie ou qu'on les a baissées après la mort.

Dans le sommeil hypnotique, au contraire, nous avons toujours constaté une certaine *résistance* dans l'ouverture des paupières. Il s'agit d'un véritable blépharospasme toujours bilatéral se traduisant par une vibration constante des paupières, vibration d'ail-

1. Voir Valude et Truc, *Nouveaux éléments d'ophtalmologie,* Paris, 1896, t. II, p. 632.

2. Rappelons les cas où la fermeture complète des paupières est impossible par insuffisance de largeur de la paupière supérieure. Fuchs, *Archiv. f. Ophtalm.*, 1885, t. XXXI, S. 2.

3. Landois, *Traité de physiologie*, p. 765.

leurs de petite amplitude. Nous l'avons toujours constatée sur nos sujets et fait constater à MM. A. Voisin et E. Leroy.

D'après Bernheim [1], ce symptôme serait fréquent, mais non constant. Gilles de la Tourette [2] dit que ce pourrait servir d'élément de diagnostic différentiel entre le sommeil hypnotique et la léthargie, dans laquelle on ne l'observe pas ou on l'observe beaucoup plus rarement.

Le tremblement continuel des paupières fermées, à l'état de veille, a d'ailleurs été constaté chez des hystériques par Bernutz; on l'observe aussi dans d'autres affections nerveuses ; ataxie locomotrice (E. Berger), neurasthénie (Wolfberg), goitre exophtalmique (Homèn).

Nous sommes parvenus à endormir des sujets hystériques en leur faisant tenir les yeux ouverts et fixer un objet très éloigné.

Pendant l'hypnose, les paupières restaient immobiles, sans clignotement, comme dans le somnambulisme (Lépine) [3]. Nous reviendrons sur ces expériences.

Conjonctive. — Appareil lacrymal.

Nous avons fréquemment constaté, dans le sommeil, une hyperhémie plus ou moins prononcée de la *conjonctive* et surtout de la conjonctive tarsale de la paupière inférieure; en même temps la face, les joues sont injectées. D'aucuns ont interprété ce symptôme en faveur d'une *hyperhémie artérielle* cérébrale pendant le sommeil; nous savons cependant que les artères de la face et des paupières, branches de la carotide externe, ont des nerfs vasomoteurs absolument indépendants de ceux du cerveau ou du globe.

On ne peut donc, en raison de l'injection de la face ou des paupières, préjuger en rien de l'état des vaisseaux du globe oculaire et du cerveau. Par contre, une hyperhémie *veineuse* cérébrale pourrait se manifester par une congestion veineuse palpébrale.

Les veines palpébrales sont, en effet, en connexion intime avec les veines orbitaires qui se déversent en partie dans le sinus caver-

1. Bernheim, *loc. cit.*, p. 97.
2. Gilles de la Tourette, *Traité clinique et thérapeutique de l'hystérie*, 1891, p. 393.
3. Lépine, *Revue de médec.*, 1894.

neux par les veines ophtalmiques, en partie dans les veines de la face.

En examinant l'*humidité* de l'œil, nous avons toujours été frappés, comme d'autres auteurs, du fait que la sécrétion lacrymale est diminuée comme d'autres sécrétions : telle la sécrétion nasale; cependant, la sécheresse du globe n'est pas très prononcée. En se rendant compte que l'occlusion des paupières empêche l'évaporation du liquide lacrymal et que les larmes ne s'écoulent pas au dehors, on est en droit de conclure que les substances narcotiques du sommeil agissent aussi sur les nerfs sécréteurs de la glande lacrymale et des glandes accessoires.

Cependant, cette diminution de la sécrétion lacrymale pendant le sommeil n'est pas aussi prononcée que dans certaines maladies infectieuses où les toxines agissent sur les nerfs sécréteurs de la glande lacrymale.

Notons toutefois que dans le sommeil physiologique, même une *hypersécrétion* lacrymale peut *persister*, soit d'origine centrale (ataxie locomotrice [1], goitre exophtalmique [2]), soit d'origine réflexe (affections de la partie antérieure du globe). On a signalé des cas de goitre exophtalmique où les malades ont été réveillés par une sécrétion lacrymale profuse.

Dans les conjonctivites ou les affections de la partie antérieure du globe de l'œil, la diminution de la sécrétion lacrymale semble également *peu accentuée* pendant le sommeil; les larmes coulent au dehors à travers les fentes palpébrales, déterminant aux angles externes de l'œil une irritation chronique de la peau des plus nettes.

En constatant l'existence de cette dermite chronique, nous nous sommes bien souvent rendu compte de la position du dormeur, qui le plus fréquemment repose du côté droit (dermite angulaire droite), rarement du côté gauche (dermite angulaire gauche), parfois sur le dos (dermite angulaire double).

Dans le sommeil hypnotique, nous avons constaté fréquemment une injection plus ou moins prononcée de la *conjonctive* et surtout de la conjonctive tarsale de la paupière inférieure, accompagnée d'une hyperhémie de la *face* allant quelquefois jusqu'au cou.

Parfois aussi, la face et la conjonctive ne changent pas d'aspect;

1. Voir Kœnig, *Progrès médical*, 1891.
2. E. Berger, *Bulletin médical*, 1893.

dans d'autres cas enfin la face devient pâle sans qu'il y ait anémie conjonctivale.

L'hyperhémie conjonctivale se manifeste aussi dans le sommeil hypnotique, même dans les cas où nous endormons les sujets sans leur faire fixer un objet, procédé auquel Binswanger semble attribuer cette hyperhémie.

Cet auteur éminent fait remarquer avec raison qu'il suffit de fixer pendant un certain temps un miroir placé à la hauteur et près des sourcils, pour provoquer une « conjonctivite », nous dirons plutôt injection conjonctivale, disparaissant assez rapidement par l'application d'eau froide.

Nous n'avons jamais constaté de diminution de la *sécrétion lacrymale* pendant le sommeil hypnotique. Dans plusieurs cas, il y avait même *hypersécrétion* très prononcée, plus développée d'un côté que de l'autre, fait analogue à l'hyperhydrose de la tête et des mains pendant le sommeil hypnotique, constatée par plusieurs auteurs [1].

Notons que cette hypersécrétion se manifestait chez des sujets qui en dehors de l'hypnose n'avaient jamais trace de larmoiement. Nous n'avons pu constater de rapport entre ce larmoiement et d'autres troubles fonctionnels de la vue. Ainsi, par exemple, une hystérique, S..., atteinte d'anesthésie de la face droite, endormie les yeux ouverts, présentait du côté gauche, où les larmes tombaient par gouttes sur les joues, une hypersécrétion lacrymale très intense, alors que le larmoiement était peu prononcé du côté droit. Même phénomène lorsque le sujet était endormi les paupières fermées.

Il y avait, chez elle, pendant l'hypnose, une diminution de la sensibilité conjonctivale et cornéenne du côté gauche, cette sensibilité comparée bien entendu à celle de l'état de veille.

Nous avons d'ailleurs constaté aussi cette *diminution des sensibilités conjonctivale et cornéenne* chez d'autres malades en état d'hypnose. Dans le sommeil physiologique profond il y a quelquefois aussi une diminution prononcée de la sensibilité conjonctivale.

On peut chez des enfants toucher très légèrement la conjonctive sans provoquer de contraction spasmodique réflexe de l'orbiculaire des paupières; mais cette contraction se produit dès que l'attouchement est un peu plus fort.

1. Binswanger, Encyclopédie d'Eulenburg, Article Hypnotismus, p. 64.

Dans le coma des fiévreux, la conjonctive est fréquemment injectée par suite de l'action phlogogène des toxines [1]. La diminution de sécrétion des larmes résultant de l'action de ces toxines [2], et plus prononcée que dans le sommeil physiologique, présente un certain danger; car la fente palpébrale apparaît demi-ouverte, et le clignotement étant absent ou rare, il en résulte un *desséchement cornéen* avec ses conséquences désastreuses. Dans les couches superficielles de l'épithélium, dont les cellules à protoplasma succulent sont pourvues d'un noyau, des éraillures apparaissent semblables aux craquelures d'un vieux vernis, véritables portes d'entrée pour les microbes pathogènes : d'où abcès cornéen. Cette invasion microbienne dans la cornée provient du bord libre des paupières, qui contiennent, comme l'ont bien montré Panas et Terson, toute une flore de microbes pathogènes. (D'après l'ancienne théorie de Foerster, les abcès cornéens chez les fiévreux résultaient de la pression de la paupière supérieure sur la cornée.)

Pratiquement on peut éviter le développement d'une kératomalacie dans les maladies infectieuses en surveillant l'état d'humidité de l'œil, et en suppléant à l'insuffisance de la sécrétion lacrymale par l'instillation répétée dans l'œil d'une solution physiologique de chlorure de sodium.

Pupille.

Pendant le sommeil, la pupille est fortement contractée. Raehlmann et Witkowski [3] affirment que le myosis est d'autant plus prononcé qu'on dort plus profondément; ce myosis est plus accentué au début du sommeil que vers le réveil : car dans la première heure le sommeil est plus intense que vers le réveil (Köhlschütter). Landois [4] dit que lorsque le sommeil est profond, le rétrécissement pupillaire est tel qu'il ne peut plus être augmenté si l'on éclaire l'œil. Dans tous les cas que nous avons examinés, enfants, adultes, vieillards, nous avons constaté en effet que dans le sommeil profond la pupille était punctiforme : elle nous a semblé plus resserrée chez les vieillards que chez les enfants.

1. E. Berger, *Les maladies des yeux dans leurs rapports avec la pathologie générale*, 1892, p. 381.
2. Mmée auteur, *Revue d'ophtalmologie*, 1894, mai.
3. Raehlmann et Witkowski, cités par Mathias Duval.
4. Landois, *loc. cit.*

Dans quelques cas la pupille resserrée prenait un aspect ovale.

A la lumière, la contraction pupillaire a fait défaut; exceptionnellement, dans un cas où le sommeil était superficiel, une très légère contraction s'est produite.

Les excitations des nerfs sensitifs, des organes des sens (ouïe, toucher, etc.) provoquent une *dilatation pupillaire*. En approchant de l'œil un foyer lumineux, nous avons constaté, comme d'autres auteurs, une dilatation très manifeste de la pupille. Mais notre explication de ce phénomène diffère de celles que l'on a fournies jusqu'à présent : on disait tout simplement que la pupille, qui réagit à la lumière à l'état de veille par une contraction, réagit pendant le sommeil par une dilatation. Voici notre explication :

Nous savons qu'au moment du réveil, la pupille se dilate au maximum pour redevenir ensuite normale; tout ce qui provoque une diminution de la profondeur du sommeil détermine une dilatation pupillaire : la dilatation constatée par une excitation des organes des sens (nerfs optique, auditif, etc.) est donc un symptôme de demi-réveil. Nous reviendrons d'ailleurs, plus tard, sur ces faits.

Voici le résultat de nos expériences :

1° Nous avons instillé de la pilocarpine dans un œil à l'état de veille; pendant le sommeil, le myosis était égal aux deux yeux.

2° Nous avons instillé de l'atropine dans un œil à l'état de veille; pendant le sommeil, la dilatation pupillaire a subsisté identique.

3° En mettant de l'atropine dans un œil pendant le sommeil, nous avons provoqué comme Plotke une mydriase au maximum.

L'explication du myosis pendant le sommeil a été tentée par nombre d'auteurs.

Théoriquement, *a priori*, on pourrait penser qu'il doit y avoir pendant le sommeil dilatation pupillaire; et ce, pour trois raisons :

1° Parce que les yeux pendant le sommeil sont portés en haut et en dehors; or, lorsque ce mouvement s'effectue à l'état de veille, la pupille se dilate.

2° Parce que les paupières étant closes, la lumière n'agit plus sur le nerf optique, et dans l'obscurité la pupille se dilate.

3° Parce que la diminution de sensibilité du nerf optique pendant le sommeil entraînerait de par elle-même une dilatation.

Or, en réalité, la pupille est contractée, et ce resserrement pupil-

laire existe même chez les aveugles; chez les anémiques la dilatation persiste même pendant le sommeil.

On peut énoncer de la sorte les théories de ce myosis :

1° Le Pr Bouchard constatant le myosis dans l'urémie provoquée chez les animaux par injection dans les veines d'urines normales, attribue ce myosis comme celui du sommeil à l'auto-intoxication.

Le phénomène résulterait d'une paralysie des vaso-constricteurs de l'iris.

2° Quelques auteurs allemands [1] (Rosenbaum en particulier) expliquent le myosis par une parésie du dilatateur de la pupille.

Cet auteur base son opinion sur les expériences de Claude Bernard, Budge et Waller, qui ont constaté le même phénomène après la section du grand sympathique cervical. A l'appui viendrait encore ce fait que le globe oculaire, pendant le sommeil, est plus enfoncé dans l'orbite qu'à l'état de veille par suite de parésie du muscle orbitaire de Muller.

Nous n'avons pas constaté ce dernier fait. D'ailleurs, avec Grünhagen et Retterer [2] nous n'admettons pas l'existence d'un muscle dilatateur de la pupille, contrairement à l'opinion de savants distingués (Schaefer, Dogiel, Juler [3], Gabriélidès, Vialleton). Les fibres décrites comme dilatatrices de la pupille sont de natures différentes. 1° Des fibres radiées existent situées dans la trame irienne en avant de la membrane de Bruch. Eversbusch, qui, en 1884, au congrès ophtalmologique de Heidelberg, en avait présenté des préparations, a modifié ensuite son opinion, en disant qu'il les avait reconnues comme fibres nerveuses extrêmement nombreuses dans l'iris. Il a pu montrer même plusieurs de ces fibres se continuant à la périphérie de l'iris, avec des fibres nerveuses myéliniques. 2° On décrit des fibres qui ne sont que des raies de la membrane de Bruch et des noyaux qui ne sont que des parties des cellules pigmentaires de la portion rétinienne de l'iris. 3° On a considéré les fibres pigmentaires de la couche pigmentaire de l'iris comme fibres lisses; mais cette manière de voir est infirmée par l'embryologie, qui nous montre que ces fibres sont d'origine ectodermique.

1. Rosenbaum, *loc. cit.*, 8. « Weil die Contraction (Tonus) des Dilatator pupillae nachlässt. »
2. Retterer, *Société de biologie*, 7 avril 1888.
3. Juler, *Congrès ophtalmolog. internat. d'Édimbourg*, 1894.

Il serait d'ailleurs étrange de voir le dilatateur de la pupille relâché pendant le sommeil, alors que le constricteur ne l'est pas.

3° Rählmann et Witkowski donnent une explication basée sur les résultats de Schiff [1] qui montrent que toute excitation de la sensibilité amène une dilatation pupillaire d'autant plus forte que la sensation productrice est plus vive et dure plus longtemps. « La pupille est donc un esthésiomètre ; son resserrement marque l'absence, sa dilatation la présence d'une excitation cérébrale sensitive. »

Voici l'explication de ces deux auteurs : le diamètre pupillaire ne dépendrait pas seulement de la quantité de lumière et des effets de l'accommodation, mais aussi de l'état d'activité de l'influx cérébral. L'iris reflète pour ainsi dire les émotions internes, et traduit par sa dilatation le degré d'excitation des centres nerveux.

A l'état de veille, l'équilibre est complet, et les excitations cérébrales maintiennent la pupille dans un état intermédiaire à la dilatation et à la constriction. Durant le sommeil, l'absence d'excitations venues du dehors fait que la pupille ne se dilate pas.

Nous savons aujourd'hui que pendant le sommeil, la sensibilité n'est nullement absente, elle est simplement diminuée; par suite il est inadmissible de parler d'une absence d'excitations venues du dehors. D'ailleurs si cette théorie était juste, il faudrait que la pupille fût resserrée chez des malades présentant des anesthésies nombreuses et étendues des organes des sens, comme chez les hystériques; or, chez ces derniers, au contraire, la pupille est très fréquemment dilatée.

4° La théorie de Plotke [2], aujourd'hui en faveur, dit que le myosis du sommeil n'est pas dû à un relâchement paralytique du muscle dilatateur, mais à un spasme du sphincter irien. Plotke base sa théorie sur ce fait que l'atropine dilate la pupille pendant le sommeil, en paralysant le sphincter irien. Deux jours après l'atropinisation, la pupille de l'œil atropinisé se contracte déjà pendant le sommeil, mais non si fortement que du côté non atropinisé.

Plotke tend à montrer par son expérience que le rétrécissement de la pupille pendant le sommeil est dû à un spasme du sphincter irien. Rosenbach et après lui Landois [3] admettent la justesse de la

1. Mathias Duval, Dict. de Jaccoud; article : Sommeil.
2. Plotke, Über das Verhalten des Auges im Schlafe, *Arch. f. Psychiatrie u. Nervenkrankheiten*, 1879, t. X, p. 205.
3. *Loc. cit.*, p. 765.

manière de voir de Plotke et expliquent même de cette façon l'occlusion des paupières pendant le sommeil. Il semble, dit Landois, que certains sphincters, tels que ceux qui resserrent la pupille et déterminent l'occlusion des paupières, soient plus actifs pendant le sommeil, sous l'influence d'innervations centrales. Schirmer [1] va encore plus loin en disant : « Comme *tous* les sphincters, le sphincter pupillaire est pendant le sommeil légèrement contracté [2] ».

Il est aisé de prouver que la théorie de Plotke est inadmissible.

a. Il est invraisemblable que pendant le sommeil tous les muscles soient relâchés, sauf les sphincters.

b. Le myosis pendant le sommeil ne présente pas les caractères du myosis spasmodique ; en consultant les traités d'ophtalmologie, celui de Knies [3], par exemple, nous trouvons cette définition que dans le myosis spasmodique la pupille est « plus ou moins immobile ». Or, *pendant le sommeil, la pupille n'est pas immobile*, elle réagit surtout très vivement aux excitations sensitives. Dans le myosis spasmodique la pupille est, en effet, immobile, et nous en donnerons pour preuve l'expérience suivante faite chez une hystérique, à laquelle nous avons instillé dans l'œil droit une goutte de pilocarpine. Nous avons hypnotisé cette malade, qui présente comme symptôme post-hypnotique un myosis par spasme du sphincter de la pupille.

Des excitations diverses de la peau n'ont produit aucun mouvement pupillaire ; quinze minutes après l'hypnose, au moment où le spasme du sphincter irien diminuait, il y eut une légère dilatation pupillaire de l'œil non pilocarpinisé résultant des excitations cutanées faites soit du côté droit, soit du côté gauche ; la pupille de l'œil pilocarpinisé restait au contraire immobile.

c. Plotke cite comme preuve du spasme pour le myosis du sommeil ce fait que le myosis cesse sous l'action de l'atropine : l'un de nous a constaté ce même fait dans le myosis des ataxiques, qui cependant n'est pas spasmodique, mais incontestablement paralytique (paralysie des vaso-constricteurs iriens). Il serait d'ailleurs bien difficile de comprendre pourquoi, dans l'ataxie locomotrice,

1. Encyclopédie d'Eulenburg, t. XIII, p. 612.
2. « Wie alle Sphincteren unseres Körpers ist während des Schlafes der Sphincter pupillae *mässig* contrahirt. »
3. Knies, *Die Beziehungen des Sehorganes und seiner Erkrankungen zu den übrigen Krankheiten*, Wiesbaden, 1893, p. 120.

où la paralysie du muscle de l'accommodation accompagne fréquemment le myosis, de deux muscles intrinsèques de l'œil, dont les noyaux sont situés l'un près de l'autre, dont les fibres nerveuses out un trajet commun depuis leur origine jusqu'à leur terminaison, l'un serait paralysé alors que l'autre serait en état de spasme.

d. Le myosis du sommeil fait défaut lorsqu'il y a des symptômes d'anémie cérébrale.

Ainsi chez une malade qui eut une hémorragie post-opératoire très abondante après une ablation du col utérin, nous avons constaté la dilatation de la pupille pendant le sommeil. Donc le myosis du sommeil n'est dû qu'à une hyperhémie irienne n'existant pas à l'état normal chez les anémiques (Schirmer), par suite de la diminution de la quantité de sang dans le cerveau. Il n'y a donc pas de spasme du sphincter de la pupille, car s'il y avait spasme, il devrait persister dans le sommeil en cas d'anémie cérébrale.

5° Nous arrivons à une cinquième hypothèse sur le myosis pendant le sommeil, soutenue par Gubler, Drouin et Langlet[1], et d'après laquelle ce phénomène serait la conséquence d'une congestion cérébrale; c'est l'idée première de Rouget, qui explique *le resserrement pupillaire par une turgescence des vaisseaux de l'iris*; *le myosis serait donc la conséquence de l'hyperhémie cérébrale* pendant le sommeil.

Et nous sommes amenés ainsi à toucher à une des questions les plus controversées de la théorie du sommeil : savoir l'état des vaisseaux cérébraux pendant le sommeil, leurs rapports avec l'état des vaisseaux du globe oculaire et spécialement des vaisseaux iriens.

Nous jugeons utile de traiter ici cette question à fond, en nous occupant :

1° Des relations de la circulation cérébrale avec la circulation du globe oculaire, spécialement de l'iris ou de la rétine.

2° Des constatations faites sur l'état des vaisseaux dans le sommeil physiologique chez l'homme et chez les animaux.

3° Enfin des mêmes constatations faites sur la circulation cérébrale dans le sommeil provoqué par les substances hypnogènes.

I. *Relations de la circulation cérébrale avec la circulation du globe oculaire.* — Les artères iriennes et rétiniennes sont des

1. Langlet, *Étude critique sur quelques faits de la physiologie du sommeil.* Paris, Thèse, 1872.

branches de l'ophtalmique issue elle-même de la cérébrale antérieure et les veines iriennes se déversent par l'intermédiaire des vasa vorticosa, dans les veines orbitaires, d'où le sang se répartit soit vers le sinus caverneux, soit vers la face.

Nous pouvons donc admettre *a priori* que les troubles de la circulation cérébrale se répercutent sur la circulation de l'œil ; la constatation en est aisée : dans l'émotion vive (colère), dans la congestion de la tête, il y a rougeur de la face, injection des vaisseaux de la conjonctive, et resserrement de l'iris. Pour montrer le rétrécissement irien consécutif à une hyperhémie *veineuse*, il suffit de suspendre un lapin la tête en bas ; — on constate alors un myosis [1].

Nous avons pu constater le même phénomène chez un enfant que nous avons fait coucher; quand on le lève brusquement, la pupille se dilate quelques instants après le mouvement; inversement lorsqu'on le couche, mais seulement au bout de quelques secondes, la pupille se resserre. Nous avons observé quelquefois, de même, ce changement de diamètre pupillaire, en modifiant brusquement la position des sujets pendant le sommeil hypnotique.

D'ailleurs il est facile de vérifier soi-même ce phénomène, de la façon suivante : en regardant la flamme d'une lampe à travers un petit trou percé dans un papier de teinte sombre ou une carte, on voit le champ visuel entoptique, délimité par un cercle qui n'est que l'ombre circulaire du rebord pupillaire de l'iris [2]. On peut de cette façon se rendre compte de la forme et des mouvements de sa propre pupille avec une finesse impossible dans l'examen objectif d'un œil.

Nous avons ainsi constaté en nous couchant la tête basse que la pupille se resserre, quelques instants après le mouvement. Si de cette position nous nous relevons, la pupille se dilate.

On pourrait objecter à la première expérience qu'il s'agit d'un resserrement pupillaire dû à une action de l'accommodation. Cependant le fait contraire dans la deuxième expérience infirme ce reproche, et on observe la dilatation de la pupille seulement quelques secondes après le changement de position : ce qui prouve que le phénomène résulte d'une modification survenue dans la circula-

1. Soury, *Dict. de physiologie*, t. II, f. 3, p. 782.
2. Voir Helmholtz, *Physiologische Optik*, 1867, p. 150.

tion sanguine de l'iris, consécutive elle-même à l'apparition d'une hyperhémie cérébrale.

De toutes ces expériences résulte ce fait qu'il faut quelques secondes pour que l'hyperhémie cérébrale produise une congestion de l'iris se traduisant par un myosis. Réciproquement, la déconges-tion irienne se fait un peu plus tard que la cérébrale.

Il conviendrait, pensons-nous, d'interpréter d'une façon analogue ce que Haab [1] a décrit comme « réflexe cortical de la pupille ».

Cet auteur a constaté un resserrement des pupilles sans mise en action de l'accommodation ou de la convergence; lorsqu'on fixe l'attention sur un objet clair quelconque, d'autant plus grand est le myosis que clair est l'objet. Pour lui, l'attention détermine un influx nerveux venu du centre cortical de la vision (probablement des sphères visuelles du lobe central de la vision), influx agissant sur tous les muscles oculaires, mais uniquement perceptible sur le muscle qui n'a pas d'antagoniste volontaire, savoir le sphincter irien.

Voici notre explication : l'attention, le travail cérébral sont accompagnés d'une hyperhémie active du cerveau, fait nettement constaté à l'aide du pléthysmographe ; le resserrement de la pupille, dans l'expérience de Haab, n'est dû qu'à cette hyperhémie [2].

L'un de nous, à l'aide de la méthode entoptique, a constaté également un resserrement pupillaire, quand il fait, en concentrant son attention, des multiplications en anglais, par exemple.

II. Étudions maintenant les *faits physiologiques*.

Nous savons que le cerveau, le globe oculaire et la face ont des centres vaso-moteurs indépendants; même les différentes parties du globe, rétine, choroïde, iris, possèdent leur autonomie vaso-motrice [3]. La tension intra-vasculaire du cerveau et du globe est dépendante de la pression générale ; toutes deux sont de cette façon « quelque peu solidaires [4] » ; mais nous avons vu, d'autre part, que leur indépendance vaso-motrice ne permet pas de conclure de l'état de congestion ou d'anémie du cerveau à celui de l'iris ou de la rétine.

D'après les remarquables travaux de Cavazzini [5], il existe deux

1. *Festschrift*, Zurich, 1891.
2. L'attention agit d'ailleurs également sur la respiration et la circulation cardiaque ; il pourrait en résulter de l'hyperhémie cérébrale.
3. Article Cerveau dans le *Dict. de physiologie*, p. 782.
4. *Ibidem*.
5. Cavazzini, *Rivista sperim. di freniatria e di med. leg.*, t. XVIII, p. 262-291.

espèces de fibres dans le sympathique cervical, agissant sur la *circulation cérébrale*. Les plus faciles à exciter et à épuiser sont les fibres *vaso-constrictrices*; elles sont actives, tant que les conditions de la circulation se maintiennent normales. Les fibres *vaso-dilatatrices*, au contraire, sont appelées à agir, quand surviennent les conditions pathologiques, et leur majeure excitabilité est causée par l'anémie. Il y a donc, dans le cerveau, prédominance des vaso-dilatateurs sur les vaso-constricteurs. On connaît mieux le parcours des *nerfs vaso-moteurs de l'iris*. D'après Salkowski, les vaso-moteurs naîtraient de la moelle allongée. Leeser admet cependant que des *vaso-dilatateurs* naissent aussi de la partie supérieure de la moelle cervicale et du grand sympathique cervical.

Schiff a constaté par la section hémilatérale de la moelle allongée un *myosis* du côté correspondant. Les expériences de l'un de nous [1] faites au laboratoire de Brown-Sequard prouvent qu'une lésion d'une certaine partie de la fosse losangique produit un myosis très prononcé; de plus, la lésion de certaines parties de la moelle allongée amène de la mydriase, de l'hyperhémie cérébrale, et dans un cas produisit de l'hyperhémie rétinienne.

Les *vaso-constricteurs de l'iris* sortent de la moelle avec les nerfs 6e et 7e cervical, 1er dorsal, et passent ensuite, par l'intermédiaire des rami-communicantes et du grand sympathique cervical, dans le plexus sympathique carotidien. Les vaso-dilatateurs des autres parties du globe oculaire suivraient le même parcours, d'après François Franck.

Les vaso-dilatateurs accompagnent le trijumeau, d'après Snellen, Hippel, Grünhagen et Leber, en traversant le ganglion de Gasser (Baloghi). En ce qui concerne spécialement les vaisseaux rétiniens, leurs vaso-constricteurs viennent par le grand sympathique ; les vaso-dilatateurs, d'après Doyon, accompagnent le trijumeau.

Enfin, dans le réseau nerveux superficiel des procès ciliaires, il existe, d'après N. Andogsky [2], des centres vaso-moteurs régulateurs automates.

Les centres vaso-moteurs de l'encéphale, de l'iris, et probablement ceux de la rétine situés dans le bulbe, sont sous l'influence réflexe des différents nerfs sensitifs. Il y a même, dans un certain

1. E. Berger, *Revue de méd.*, 1890.
2. Andogsky, *Arch. f. Augenheilkunde*, 1897, t. XXXIV, f. 2; Frédéricq, 1892, *Manipulations de physiologie*, Paris, p. 274.

sens, antagonisme entre le cerveau et les organes périphériques, puisque la même cause, une excitation centripète douloureuse, par exemple, produit une constriction vasculaire générale, en même temps qu'une dilatation des artérioles du cerveau [1].

Le rétrécissement périphérique du champ visuel, dans les affections du trijumeau, est dû à un resserrement des artères rétiniennes (E. Berger). La dilatation de l'iris, résultant d'un resserrement des artères iriennes à la suite d'excitations sensitives des plus diverses, est un fait des plus connus, qui lui a valu le nom d'esthésiomètre (Schiff).

Les vaso-dilatateurs du cerveau sont également sous l'influence du cerveau même (Burckhardt et Mays); c'est de cette façon que Mosso explique la congestion cérébrale à la suite d'émotions.

Nous pensons de même que *les vaso-moteurs de l'iris entrent en jeu sous l'influence du cerveau*, et c'est probablement ainsi qu'il faut expliquer le myosis observé après la suppression d'un hémisphère cérébral, myosis qui existerait, d'après Knies [2], du même côté que la lésion, en même temps qu'une dilatation des vaisseaux de la face.

III. *Faits cliniques sur les relations de la circulation cérébrale avec la circulation oculaire.* — Nous avons vu l'autonomie des vaso-moteurs des artères cérébrales iriennes et rétiniennes; or, Bouchut avait espéré pouvoir conclure de l'état des vaisseaux rétiniens à celui des vaisseaux cérébraux, méthode qu'il appelait cérébroscopie; mais la cérébroscopie donne des résultats encore moins précis que ceux que l'on tire de l'iris. L'iris, en effet, représente une nappe vasculaire; et l'hyperhémie se fait plus facilement reconnaître par myosis que par dilatation des artères rétiniennes. De plus le diamètre des vaisseaux rétiniens est chose très variable à l'état normal, et le degré de rougeur (injection capillaire) de la papille optique varie beaucoup chez les différents sujets. On a constaté fréquemment des cas d'hyperhémie cérébrale, coïncidant avec l'hyperhémie de l'organe de la vision : injection des vaisseaux du globe, de la conjonctive, et myosis par dilatation des vaisseaux iriens; des faits cliniques existent pouvant faire croire à une inégalité de répartition du sang dans les deux hémisphères; en effet, d'un côté on

1. Wertheimer, *Arch. de physiologie*, 1893, p. 308-309.
2. Knies, *Bez. des Sehorg. n. seiner Krankheiten*, 1893, p. 113.

trouvait du myosis (hyperhémie cérébrale), de l'autre une pupille normale (Jacobson).

On a vu, chez des enfants, une hyperhémie de la conjonctive et du myosis précéder l'apparition de convulsions attribuables à de l'hyperhémie du cerveau.

Assez souvent, dans l'*hyperhémie cérébrale*, on constate une rougeur appréciable de la papille optique. Par contre, on trouve dans l'anémie cérébrale des pupilles dilatées, une diminution de calibre des rameaux rétiniens et la pâleur de la papille. Mais bien souvent tout symptôme oculaire peut faire défaut, dans un trouble très marqué de la circulation cérébrale.

L'*hyperhémie veineuse* du cerveau est, quelquefois, d'après Jacobson, accompagnée de mydriase ; il y a myosis vaso-paralytique sans hyperhémie cérébrale (ataxie), et il est, en résumé, bien établi qu'on ne peut conclure de l'absence des troubles circulatoires dans les rameaux rétiniens, à l'état normal de la circulation cérébrale.

Quant au *myosis dû à l'hyperhémie cérébrale*, il n'est bien prononcé que lorsque celle-ci est très forte. Nous n'avons jamais observé, dans une hyperhémie cérébrale de cause quelconque, de myosis aussi accentué que celui du sommeil : ce qui semble indiquer que le myosis du sommeil n'est peut-être dû qu'à la paralysie des vaso-dilatateurs.

Voyons d'ailleurs les renseignements que nous donnent les recherches faites sur l'état des vaisseaux cérébraux et de la pupille dans le sommeil physiologique, ou dû à des substances médicamenteuses.

IV. *État des vaisseaux cérébraux pendant le sommeil physiologique* (chez l'homme). — Hammond (1854), qui a eu l'occasion d'observer le sommeil naturel chez un homme dont le cerveau avait été mis à nu sur une certaine étendue, établit l'anémie.

Bruns, pendant le sommeil d'une femme atteinte de nécrose syphilitique du crâne, dispose un levier coudé *amplifiant* les mouvements du cerveau et constate une diminution de l'amplitude de ces mouvements.

Mosso [1], en 1881, à l'aide de son pléthysmographe, constate sur des sujets analogues une anémie cérébrale.

1. Mosso, *Über den Kreislauf des Blutes im menschlichen Gehirn*, Leipzig, 1881.

Langlet, à l'aide du pléthysmographe de Marey, arrive au même résultat, en utilisant les fontanelles des nouveau-nés.

Salathé[1] constate que « les mouvements de la fontanelle liés à l'action du cœur, offrent une excursion plus développée pendant le sommeil que pendant la veille : « ce qui dénoterait une diminution de la tension intra-crânienne; on sait, en effet, que l'amplitude des oscillations de la tension vasculaire est d'autant plus grande que cette tension est moindre, et inversement ».

Les recherches de Rummo et Ferranini (en mars 1882), faites sur des malades, tendent à faire admettre une très légère anémie cérébrale.

Rummo distingue dans le sommeil trois phases, de deux à trois heures chacune : une première d'hyperhémie générale et spécialement du cerveau; une seconde d'ischémie des organes périphériques (avant-bras) coïncidant avec une hyperhémie plus marquée du cerveau; une troisième avec ischémie du cerveau, et état variable de l'avant-bras.

Enfin Czerny (de Heidelberg)[2] a étudié un enfant de dix-huit mois, qui, à l'âge de neuf mois, avait fait une chute sur le crâne déterminant une solution de continuité de 13 centimètres de long sur 3 de large : au niveau de la solution de continuité Czerny fixa une coque protectrice (bandelette d'emplâtre adhésif) pour enregistrer sur un tambour à rotation lente les pulsations du cerveau pendant la veille et le sommeil.

Il résulte de ses expériences que le volume du cerveau subit une augmentation parallèle à celle de l'amplitude des pulsations cérébrales.

On peut conclure des observations de Czerny que le cerveau pendant le sommeil est le siège d'une hyperhémie artérielle atteignant son maximum au moment où le sommeil est le plus profond.

V. *Sommeil physiologique. Expériences faites sur les animaux.* — Durham, en 1861, établit l'anémie en trépanant des animaux sur lesquels une plaque de verre remplaçait une portion de la boîte cranienne; au moment où l'animal se réveillait, il constatait de la turgescence et de la rougeur du cerveau. Hammond confirma ces données.

1. Salathé, *Recherches sur les somniférents du cerveau*, Paris, Thèse, 1872.
2. Czerny, *Jahrbuch f. Kinderheilkunde*, 1896, t. XLI, f. 3 et 4.

Mais des méthodes expérimentales plus rigoureuses sont venues modifier ces conclusions (Mosso, Ferranini et Rummo, François Franck) et montrer que ni la théorie pure de l'anémie, ni celle de l'hyperhémie (Soury) n'étaient acceptables. Il existerait tout au plus, ou une très légère anémie ou une très légère hyperhémie, non pas cause, mais conséquence du sommeil.

VI. *Hypnotiques.* — Étudions maintenant l'état des vaisseaux, anémie et hyperhémie du cerveau, de la face et de l'iris, dans le sommeil provoqué par les substances toxiques, en commençant par les auto-intoxications.

Dans le *coma des typhiques*, l'un de nous[1] a constaté que dans la plupart des cas la pupille était resserrée, mais pas autant que dans le sommeil physiologique. Les réactions lumineuse et consensuelle existaient; la face était tantôt pâle, tantôt légèrement rouge.

Sur dix cas de *fiévreux* en état de stupeur que nous avons examinés récemment[2], nous avons constaté deux fois une dilatation pupillaire, avec — une fois — conservation de la réaction lumineuse (pneumonie grippale) et — une fois — suppression de cette réaction (carcinose).

Dans un cas (typhique), la pupille était resserrée, cinq fois parfaitement resserrée, avec réactions lumineuses et consensuelles conservées, mais plus faibles et plus lentes qu'à l'état normal.

En ce qui concerne l'état des vaisseaux cérébraux, nous renvoyons à la thèse de Rosenbaum[3], qui a réuni des résultats d'autopsies prouvant l'*hyperhémie cérébrale dans différentes maladies fébriles* (scarlatine, fièvre typhoïde, etc.).

A propos des *auto-intoxications*, disons aussi quelques mots de l'*agonie*.

L'iris contracté pendant l'agonie ne se dilate qu'au moment de la mort, et se rétracte ensuite au fur et à mesure que l'humeur aqueuse disparaît. Pour des raisons faciles à comprendre, nous n'avons pas examiné la réaction lumineuse de la pupille pendant l'agonie; mais nous avons remarqué que, chez un typhique mort à la suite d'hémorragies intestinales profuses, la pupille resta dilatée pendant l'agonie.

1. E. Berger, *Rev. générale d'ophtalm.*, 1894, mai.
2. Grâce à l'amabilité de MM. Bertherand, Fraenkel, Rosenthal, internes des hôpitaux de Paris.
3. Rosenbaum, *loc. cit.*, p. 26.

Notons aussi la dilatation pupillaire pendant l'agonie, à la suite d'intoxication par l'atropine et la morphine[1].

Action du chloral. — Il y a deux phases à considérer dans l'action du chloral.

Dans la première, rougeur de la face et myosis; dans la deuxième, pâleur de la face et myosis. Pour les vaisseaux cérébraux, Mosso admet d'abord une hyperhémie cérébrale, bientôt suivie d'anémie.

Rummo et Ferrari affirment constamment l'hyperhémie; Roy et Sherrington, l'anémie; cette dernière est admise également par Binz qui y voit plutôt comme une conséquence que la cause de la narcose.

Action du chloroforme. — Dans la narcose par le chloroforme (Schroff), la pupille dans la première phase (excitation) est dilatée, la face injectée; ensuite s'établit du myosis : la pupille devient ponctiforme (cependant chez les anémiques elle reste dilatée), sa face restant toujours injectée; enfin il y a myosis avec pâleur simultanée de la face. Au moment du coma, la mydriase s'établit[2].

Durham (1866) admet qu'il y avait d'abord hyperhémie, puis anémie cérébrale. Ernest Samson examinant les animaux d'après la méthode de Donders (verre remplaçant un os de la boîte crânienne) conclut en faveur de l'anémie. Redfort-Brown, dans un cas de fracture du crâne avec perte de substance cérébrale, a cru observer de l'hyperhémie et de la turgescence du cerveau. Pierre Bonnier[3] a constaté chez des animaux une congestion interne du labyrinthe et de l'oreille moyenne avec hémorragies, ce qui confirme l'opinion précédente.

Action de l'éther. — Dans la narcose par l'éther[4], la face est rouge, vultueuse; il n'y a généralement, d'après les auteurs, aucun symptôme à noter du côté de la pupille. Jacobson, sur 1 200 cas, n'a constaté que 6 cas de mydriase. Il y aurait, d'après Ernest Samson (1864), anémie cérébrale; enfin d'après Sablo et Bernardini, l'éther

1. Voir Lewin, Encyclopédie d'Eulenburg, t. XIII, p. 498.

2. Au point de vue clinique, voici ce que dit de la pupille M. E. Schwartz (*Memento thérapeuthique des praticiens*, t. II, p. 261) : Quand l'anesthésie est complète, la pupille est généralement ponctiforme et le reste pendant toute la durée de cette anesthésie; dès que la pupille se dilate lentement, cela indique que l'anesthésie va cesser, et qu'il faut accentuer la dose de chloroforme; si elle se dilate brusquement, ajoute l'éminent chirurgien, il faut immédiatement supprimer tout chloroforme; c'est l'indice d'une syncope qui va arriver presque aussitôt.

3. Pierre Bonnier, *Vertige*, p. 151.

4. Au point de vue clinique M. le Pr Le Dentu recommande de surveiller pendant l'anesthésie le pouls des malades, surtout dans les cas où la dégénérescence des fibres cardiaques est possible.

serait un tonique de la circulation cérébrale, et rendrait la pulsation cérébrale catacrotique. Pierre Bonnier constate une congestion interne du labyrinthe et de l'oreille moyenne.

Action de la morphine et de la narcéine. — La morphine et la narcéine provoquent une pâleur de la face, un myosis très prononcé qui ne cesse qu'au moment où le sommeil se transforme en convulsions précédant la mort[1].

D'après Rummo et Ferrari, la circulation cérébrale ne serait pas sensiblement modifiée. Guinard (1896) a constaté qu'il y a dans l'empoisonnement et le sommeil par la morphine, tantôt vaso-dilatation, tantôt vaso-constriction.

Saoury veut conclure de la pâleur de la face à une anémie cérébrale (déduction inadmissible, nous le savons). Sablo et Bernardini ont constaté, sur des animaux, que l'opium provoque une hyperhémie cérébrale ; même remarque a été faite par Hoffmann sur les cadavres, dans l'intoxication morphinique.

Action de l'atropine, hyoscyamine. — Dans l'intoxication par l'atropine et l'hyoscyamine (que nous employons souvent comme hypnotique), il y a rougeur de la face et de la conjonctive, mydriase et resserrement des vaisseaux cérébraux (Sablo et Bernardini).

Action du haschich. — Dans l'intoxication par le haschich, il y a pâleur de la face avec sentiment de chaleur, mydriase, resserrement des vaisseaux cérébraux (Sablo et Bernardini).

Action de l'alcool. — Il y a deux périodes : 1re d'excitation, hyperhémie; 2e de sommeil, anémie [2]. Pas de changement dans le diamètre de la pupille, qui ne se dilate qu'au moment du coma. — Cerveau : anémie (Ernest Samson, Sablo et Bernardini).

Cependant, sur le cadavre, on a trouvé des vaisseaux sanguins gorgés de sang, et des hémorragies cérébrales.

Action de la paraldéhyde. — Dans le sommeil par la paraldéhyde, il y a rougeur de la face et mydryase d'après Bokai[3]. D'après Rommo et Ferrari, il y a hyperhémie cérébrale.

Résumons maintenant les résultats que nous avons obtenus dans les sommeils physiologiques et médicamenteux. Il y a dans le *sommeil physiologique* un myosis qu'on ne peut considérer comme une

1. L'un de nous a pu constater que ce myosis est un signe précoce de l'intoxication par la morphine, symptôme précieux d'intolérance dans le traitement de l'aliénation par la morphine à hautes doses, suivant la méthode de A. Voisin.
2. Schroff, *Lehrbuch der Pharmakologie*, p. 470.
3. Bokai, *Pesth. med. chir. Presse*, 1885, n° 37.

conséquence de l'hyperhémie cérébrale, car cette hyperhémie, si tant est qu'elle existe (Czerny, Rummo), ne produirait jamais un myosis aussi fort que celui du sommeil.

Le myosis du sommeil présente toutes les qualités du *myosis paralytique*. Comment l'expliquer? — Il ne peut s'agir de spasme sphinctérien, et le fait qu'il est dû à une paralysie des vaso-constricteurs, sans qu'il existe constamment de symptômes concomitants de paralysie du grand sympathique, nous oblige à admettre l'hypothèse d'une paralysie centrale (moelle allongée) et non d'une paralysie périphérique.

Même hypothèse pour le myosis des ataxiques (voir page 380).

C'est donc l'*action des substances narcotiques du sommeil sur le bulbe* qui provoque ce myosis, comme elle provoque par les vaso-moteurs des vaisseaux cérébraux (situés dans la moelle allongée) une hyperhémie cérébrale du sommeil qu'admettent les plus récents travaux. En faveur de notre hypothèse, nous pouvons invoquer les modifications de la respiration et de la circulation du cœur pendant le sommeil, indiquant que les substances toxiques agissent, en effet, sur le bulbe.

Et à ce propos, remarquons qu'on n'a pas suffisamment tenu compte, dans les recherches sur la tension intra-vasculaire des vaisseaux du cerveau pendant le sommeil, de la modification du système circulatoire entier, y compris le cœur; on s'est longtemps à tort attaché à tirer une conclusion de la comparaison des deux tracés pléthysmographiques de la circulation cérébrale, aux deux états de veille et de sommeil, tandis qu'il convient de ne la tirer que du parallèle entre les tracés correspondants du cœur et du cerveau, dans ces deux états.

L'*hyperhémie cérébrale*, si elle existe pendant le sommeil, n'est due comme le myosis, l'hyperhémie de la face et de la conjonctive, qu'à un *engourdissement des centres vaso-moteurs* (vaso-constricteurs).

Les recherches sur les *hypnotiques* nous ont montré que *le sommeil peut avoir lieu, qu'il y ait hyperhémie ou anémie cérébrale.* Ajoutons que, si le sommeil résultait de l'un ou de l'autre de ces phénomènes, il ne faudrait qu'un changement de position de la tête pour provoquer soit le sommeil, soit le réveil : ce qui n'est pas.

Il est toutefois des faits qui sembleraient prouver la part de l'*hyperhémie cérébrale dans la production du sommeil* : 1° Quand nous dormons assis, le sommeil est moins profond et moins long

que d'ordinaire; aussi a-t-on recommandé aux malades atteints d'insomnie de dormir tête basse. L'un de nous, souffrant d'insomnie neurasthénique, a constaté sur lui-même qu'en couchant tête basse le sommeil était plus long; mais au réveil subsistait une lourdeur de la tête.

2° Les recherches de Th. Beer [1] ont montré que seuls les animaux qui dorment couchés ont un sommeil profond : tel l'éléphant, dont le sommeil dure quatre heures. D'autres animaux dorment debout, le cheval entre autres, ils n'ont que de l'engourdissement (demi-sommeil). Ce travail nous montre aussi l'attitude des différents êtres pendant le sommeil : les poissons dorment sur le flanc, mais après extirpation de toutes les nageoires, ils dorment dans une position verticale, la tête en bas. Tous les *vertébrés*, d'après Beer, présentent du myosis pendant sommeil. Le myosis est probablement dû aux causes suivantes :

1° L'*engourdissement* (*interruption de la contiguïté des neurones*) *de l'écorce cérébrale.* — Nous avons déjà parlé du myosis que l'on constate après la suppression d'un hémisphère. Les vaso-constricteurs sont sous l'influence de l'écorce cérébrale; des rêves suffisent pendant le sommeil pour provoquer une *dilatation pupillaire* [2].

2° L'*engourdissement des nerfs sensitifs*, — qui agissent également *par voie réflexe*, *sur les vaso-constricteurs de l'iris.*

Voici maintenant notre explication de ce fait qu'au moment du réveil la pupille se dilate au maximum. Le réveil se produit, soit par excitation d'un organe des sens, soit spontanément par cessation de « l'engourdissement de l'écorce cérébrale ».

Dans le premier cas, cette excitation agit sur les centres vaso-moteurs du bulbe et sur l'écorce cérébrale. Le réveil de cette écorce cérébrale lui permet de mettre en jeu son influence propre sur le bulbe et augmente de cette façon l'action des centres vaso-moteurs : de l'iris. Dans le deuxième cas, c'est seulement ce dernier mode d'action qui cause la forte et brusque dilatation de la pupille, au moment du réveil; donc dans le deuxième cas, *a priori*, la dilatation ne peut être aussi forte que dans le premier, puisque l'écorce cérébrale seule la provoque.

1. Nous n'avons pu nous procurer les travaux de ce savant viennois et ne les connaissons que par le court résumé paru dans un journal politique de Vienne : disons toutefois, d'après les recherches de l'un de nous, que le pur-sang et la grande majorité des chevaux dorment couchés; 4 à 5 p. 100 des chevaux dorment debout.

2. Voir Mathias Duval, *loc. cit.*, p. 280.

Cette *mise en action des centres vaso-moteurs des vaisseaux cérébraux* par le *réveil* de l'écorce cérébrale nous explique pourquoi chez les athéromateux, par augmentation subite de la tension artérielle (due également à la reprise du fonctionnement du cœur et des poumons à l'état de veille), les hémorragies cérébrales surviennent si fréquemment au moment du réveil. Une excitation périphérique ou un rêve peuvent produire une *forte dilatation pupillaire*, et des signes de trouble accentué du sommeil, sans que le réveil soit complet; c'est un état dont le dormeur est parfois conscient, et que nous appellerons *demi-réveil*, ou réveil incomplet.

L'explication des phénomènes pupillaires pendant le *coma des fiévreux* est plus difficile à donner, par la simple raison qu'il s'agit alors d'une auto-intoxication des plus compliquées. Il est possible que les toxines retentissent sur le système nerveux en général, en modifiant en particulier l'action des vaso-constricteurs iriens dans leur centre bulbaire; hypothèse que viennent corroborer les troubles de la circulation et de la respiration dans les maladies fébriles.

Dans le cas où la pupille est fortement *resserrée*, ne s'agirait-il pas d'un sommeil physiologique surajouté à la stupeur des fiévreux? Il faudrait, pour conclure, suivre le même malade pendant des journées. La *dilatation* pupillaire est peut-être due à l'action paralysante des toxines sur les muscles intrinsèques de l'œil. Cette action se manifeste généralement dans la convalescence, et bien rarement déjà dans le cours de la maladie.

Quant au myosis pendant l'*agonie*, personne ne songerait à l'attribuer à une hyperhémie cérébrale. Il résulte, au moins en partie, de l'action des substances toxiques assez complexe sur le bulbe, comme en témoignent les troubles circulatoires et respiratoires.

Les recherches des auteurs sur les hypnotiques confirment qu'on ne peut conclure de l'état de la pupille à celui de la circulation cérébrale.

L'autonomie des vaso-moteurs de la face, du cerveau et de l'iris apparaît encore des plus nettes dans la narcose chloroformique, où les manifestations vaso-dilatatrices de la face et de l'iris surgissent à des phases différentes. L'action des divers narcotiques sur les circulations respectives du cerveau, de l'iris et de la face, sur la circulation en général et la respiration variant suivant les

cas, il semblerait possible *a priori* de créer une classification des substances narcotiques basée sur ces manifestations.

Résumons maintenant l'*action des différentes substances narcotiques sur les circulations de l'iris, du cerveau et de la face.* Parmi les hypnotiques, c'est la morphine qui produit les symptômes du sommeil se rapprochant le plus de ceux du sommeil physiologique : myosis, probablement très légère hyperhémie cérébrale, diminution de la fréquence et de la tension du pouls, de la fréquence de la respiration.

Quant à la pâleur de la face dans l'intoxication morphinique, nous ne pouvons y prêter grande importance : car la rougeur de la face dans le sommeil physiologique est chose trop inconstante. Le myosis morphinique s'explique par une action sur le bulbe : d'après Lewin [1], en effet, ce médicament agit d'abord sur le cerveau, puis sur le bulbe.

Le chloroforme, qui provoque une rougeur de la face, de la conjonctive, un myosis et une hyperhémie cérébrale plus manifestes, se distingue des substances narcotiques du sommeil physiologique par l'augmentation de la fréquence du pouls et de la respiration. Quoique le chloroforme agisse plus sur le cœur que l'éther, dont l'effet se produit surtout sur le bulbe, l'action du chloroforme sur ce dernier ne peut être contestée, et le myosis d'origine bulbaire ne peut être nié.

Certains hypnotiques n'amènent aucun changement dans le diamètre pupillaire. Tels sont l'éther et l'alcool; le premier provoque une vaso-dilatation, le deuxième une vaso-constriction de la face; tous deux sont des anémiants du cerveau. Quant à leur action sur le bulbe, voici ce que dit à ce sujet J. Munk : « L'action de l'éther sur le bulbe est démontrée par l'arrêt de la respiration [2] ».

L'hyosciamine et le haschich provoquent de la mydriase, la première une rougeur, le deuxième une pâleur de la face; tous deux sont anémiants pour le cerveau.

Pour l'atropine (dont l'action est analogue à celle de l'hyosciamine) Binz et Bloebaum ont constaté une action paralysante sur les vaso-constricteurs, et sur les terminaisons des nerfs moteurs (d'où la dilatation pupillaire).

1. Lewin, Encyclopédie d'Eulenburg, t. XIII, p. 497.
2. Munk, Encyclopédie d'Eulenburg, t. I, p. 291.

Mentionnons, en même temps, la rougeur de la face, l'hyperhémie cérébrale, la mydriase, qu'on observe également avec la paraldéhyde.

Passons maintenant à l'étude des *pupilles pendant le sommeil hypnotique*.

Les auteurs donnent des renseignements très différents sur l'état de la pupille pendant l'hypnose. Landois [1] dit que l'hypnose produit un spasme de l'accommodation. En effet, plusieurs auteurs français et étrangers signalent une contraction spasmodique de la pupille pendant l'hypnose. D'autre part, on a constaté « des phénomènes d'excitation se manifestant dans les nerfs sympathiques unis de la moelle allongée : dilatation de la fente palpébrale et des pupilles, exophtalmie, accélération de la respiration et du pouls [2] ».

Binswanger [3], dans un savant article, résume ainsi les constatations faites sur la pupille : « Parmi les premiers symptômes, il y a dans l'hypnose une entrave de l'accommodation, due à un spasme du muscle accommodateur provoqué par la fixation prolongée. Le *punctum remotum* est rapproché du *proximum*; il en résulte des erreurs dans l'appréciation des distances, l'orientation dans le champ visuel devient nécessairement plus difficile, puis impossible, d'autant que la pupille ne se contracte plus d'une façon normale quand la clarté augmente. Fréquemment elle se dilate ensuite, et l'on a constaté quelquefois une légère exophtalmie. »

Il y aurait, d'après cet auteur, deux cas : dans l'un, l'appareil accommodateur est normal; au moment de l'hypnose il y a spasme du muscle accommodateur et myosis consécutif; assez fréquemment la pupille se dilate ensuite; dans le second, il y a paralysie préalable qui persiste pendant la fixation du regard.

Cependant le même auteur admet que le début de l'hypnose se manifeste seulement par l'expression de stupeur du visage (suppression de la mimique de la face) et non pas par l'apparition ou la disparition d'une dilatation pupillaire ou d'un spasme de l'accommodation.

Quant à la réaction lumineuse de la pupille, voici ce qu'en dit Binswanger. Déjà au début de l'hypnose, la pupille se contracte moins qu'à l'état normal, lorsqu'on augmente subitement l'intensité

1. Landois, *Traité de physiologie*, p. 765.
2. Landois, *loc. cit.*, p. 765.
3. Binswanger, article Hypnotismus, dans l'Encyclopédie d'Eulenburg.

de la lumière; elle peut même être immobile dans l'hypnose profonde; mais fréquemment, au contraire, la réaction lumineuse est augmentée.

Pour éviter toute influence des procédés d'hypnose sur l'état de la pupille, l'un de nous endormit les sujets en leur laissant les paupières tantôt fermées, tantôt ouvertes, et leur faisant regarder un objet très éloigné. Sans vouloir entrer ici dans le détail de nos expériences, résumons seulement leurs résultats. Le plus fréquemment, la *pupille* présentait dans l'hypnose des symptômes différents de ceux du sommeil physiologique, et toujours nous avons constaté que, dans l'état post-hypnotique, la pupille présentait d'autres symptômes qu'avant l'hypnose.

1° La pupille dans les premiers cas avait, avant le sommeil, un diamètre normal, se resserrait pendant le sommeil (mais pas si fortement que dans le sommeil physiologique complet), les réactions lumineuse et consensuelle étaient nettes; une fois (observation I), nous avons observé qu'au moment du réveil la pupille se dilatait, comme dans le sommeil physiologique; mais bientôt apparut un spasme du sphincter irien, que nous avons bien fréquemment constaté : le myosis léger se transformant directement au moment du réveil en myosis plus fort.

2° Dans un cas nous avons constaté que la pupille large (mydriase spasmodique probablement avant l'hypnose) restait large pendant et après, de même que l'œil atropinisé [1] ou pilocarpinisé, qui ne change de diamètre ni avant, ni après l'hypnose.

3° Dans la mydriase spasmodique [2] que nous expliquons par un spasme vasculaire de l'iris, le spasme disparaît déjà pendant l'hypnose et diminue dans l'état post-hypnotique.

Observation I [3]. — Mlle Mais..., vingt et un ans, hystérique. Pupilles larges, la gauche plus grande que la droite. Il y a spasme du droit interne de l'œil gauche. Réactions lumineuse et accommodative de l'O. D. normales. Le mouvement de l'O. G. vers le côté interne est suivi d'une dilatation, vers le côté temporal d'un resserrement pupillaire (réaction paradoxale de la pupille [4]).

1. Voir Grützner, *Centralbl. f. Nervenheilkunde*, 1880.
2. Voir Giraud-Teulon, Dict. de Dechambre, article Mydriase; Gilles de la Tourette, *Hystérie*, t. I, 423.
3. Nombre de malades dont nous rapportons ici les observations ont été mis à notre disposition avec une extrême amabilité par M. le Dr Aug. Voisin, auquel nous sommes heureux d'adresser ici nos plus sincères remerciements.
4. Déjà décrite par von Graefe.

Pendant le sommeil hypnotique, les pupilles se contractent. Le spasme du droit interne de l'O. G. augmente. Au moment du réveil, légère dilatation des pupilles, qui se contractent ensuite plus fortement que pendant le sommeil hypnotique.

Après quelques minutes ce spasme cesse, mais cependant les pupilles sont moins larges qu'avant l'hypnose.

4° Nous avons pu constater pendant l'hypnose une augmentation du myosis dans un cas de myosis spasmodique hystérique[1] qui cesse dans l'état post-hypnotique (observation II).

D'autres auteurs ont observé déjà la cessation du spasme du sphincter irien pendant l'hypnose.

Observation II. — M..., hystérique.

L'œil gauche atteint d'une taie cornéenne présente un strabisme divergent; il est très légèrement dévié en haut. Myosis spasmodique bilatéral.

Pendant l'hypnose, le myosis augmente, l'iris réagit à la lumière, les pupilles deviennent plus resserrées encore au moment du réveil, et se dilatent après, pour devenir plus larges qu'avant l'hypnose.

Quant aux *réactions lumineuse et consensuelle* pendant l'hypnose, nous avons constaté :

1° Une augmentation de cette réaction persistant après l'hypnose.

Observation III. — Mlle G..., dix-neuf ans, mydriase bilatérale, réactions lumineuse et accommodatrice très peu accentuées.

Pendant l'hypnose, les yeux étaient portés en haut lorsqu'on ouvrait les paupières; le diamètre pupillaire n'a pas changé.

Réaction lumineuse plus fortement accentuée qu'à l'état de veille. Au moment du réveil la pupille se contracte fortement et se dilate ensuite peu à peu. La pupille reste plus resserrée et la réaction lumineuse plus accentuée qu'avant l'hypnose.

2° Au même état avant et après l'hypnose, réaction moins nette au moment du spasme irien post-hypnotique.

3° Diminution de cette réaction, due à un myosis spasmodique plus accentué parfois dans la période post-hypnotique (voir observation II).

Étudiant la *réaction pupillaire due aux excitations cutanées*, nous l'avons trouvée :

1° Semblable dans l'état hypnotique;

1. Voir Galezowski, *Progrès médical*, 1878, p. 39, et Gilles de la Tourette, *Hystérie* t. I. p. 421.

2° Augmentée dans les deux états hypnotique et post-hypnotique (observation III);

3° Diminuée (cas de spasme du sphincter irien, se développant déjà pendant l'hypnose).

Quant à la *pupille*, voici l'aspect qu'elle présente dans l'état post-hypnotique.

1° La plupart du temps, au moment du réveil, il y a spasme du sphincter irien, sauf dans certains cas.

Ce spasme ne serait-il pas la conséquence d'un effort de l'accommodation des sujets, qui, se réveillant, regardent avec surprise et curiosité les gens qui les entourent?

Ce spasme cesse bientôt et rarement peut se prolonger un certain temps.

2° Il peut y avoir cessation d'un spasme du sphincter irien (observation II);

3° Cessation d'un spasme des vaisseaux iriens (vaso-constricteurs);

4° Même état qu'avant l'hypnose.

Nous avons trouvé la réaction pupillaire à la lumière et la réaction consensuelle dans l'état post-hypnotique, tantôt diminuée ou abolie (observation I), tantôt augmentée, tantôt semblable à l'état normal.

En définitive, la pupille présente donc pendant l'hypnose des états assez divers [1].

Il peut y avoir :

1° Un myosis (paralysie des vaso-constricteurs);

2° Un spasme du sphincter irien résultant de l'hypnose;

3° Une mydriase due au spasme des vaisseaux iriens;

4° Un état normal de la pupille par cessation d'un spasme des vaso-constricteurs (mydriase) ou d'un spasme du sphincter irien (myosis).

Et bien téméraire serait, étant données la complication et la multiplicité des causes agissant sur le diamètre pupillaire, celui qui voudrait conclure de l'état de la pupille pendant l'hypnose à l'état de la circulation cérébrale, même s'il ne tenait pas compte de la différence d'innervation des deux circulations déjà mentionnée.

1. Voir O. Berger, *Breslauer Arztl. Zeitschr.*, 1880, n°s 10, 11, 12.

Fond de l'œil.

Les anciens auteurs ont cru pouvoir observer à l'ophtalmoscope *pendant le sommeil physiologique* un resserrement des vaisseaux rétiniens, et c'est sur cette constatation qu'est basée en partie la théorie du sommeil de Brown-Séquard. Nous n'avons pu contrôler cette constatation, par la simple raison que nos sujets à examiner se sont réveillés par suite de l'examen même; il faut en effet avoir à sa disposition des personnes à sommeil très profond.

L'examen du fond de l'œil pendant l'hypnose, pratiqué par différents auteurs[1], leur a fait émettre des opinions différentes sur l'état des vaisseaux rétiniens. Les uns ont observé une dilatation, les autres un resserrement.

Nous avons étudié huit hystériques chez lesquelles nous avions dilaté la pupille à l'aide de l'atropine.

Nous les avons endormies, les paupières restant ouvertes, et avons pu observer ainsi à l'ophtalmoscope le fond de l'œil, *avant, pendant et après l'hypnose*.

Nous n'avons pu constater de changement bien net dans l'aspect des vaisseaux rétiniens, ni dans la coloration de la pupille. Dans un cas seulement il nous a semblé percevoir une légère dilatation vasculaire à laquelle nous ne voulons pas accorder une trop grande importance, car elle pourrait être expliquée par l'agitation de la malade pendant la manœuvre de l'hypnose.

Comme conclusion, on ne peut rien déterminer de précis quant aux changements survenus dans le fond de l'œil pendant l'hypnose.

Rêves visuels.

La question de savoir si le rêve existe toujours pendant le sommeil normal, ou s'il n'est qu'une manifestation d'un sommeil agité, a été posée dès la plus haute antiquité. A une époque plus rapprochée, Descartes et Leibnitz pensaient qu'il n'y a pas de sommeil sans rêves, et les récents auteurs insistent sur ce fait que nous nions le rêve au moment du réveil, parce que nous l'avons déjà oublié (Mauthner). Ce qui caractérise la plupart des rêves, c'est l'incoordination des idées, bien souvent la reproduction de faits qui nous ont

1. Voir Binswanger, *loc. cit.*, p. 83; Luys et Bacchi, *Soc. de Biologie*, 1889.

frappés dans la journée [1], et enfin l'existence d'illusions et hallucinations : c'est sur cet ensemble que se base une théorie voulant assimiler le sommeil à une folie transitoire (Moreau de Tours).

D'après Esquirol, l'illusion succède à une impression périphérique; c'est ainsi qu'une flamme de bougie promenée devant les yeux d'un dormeur lui donne un rêve dans lequel les éclairs, l'incendie, etc., jouent un rôle considérable; l'hallucination naîtrait sans excitation périphérique ou sensorielle. D'après les anciennes théories, les illusions seraient donc d'origine *périphérique*, les hallucinations d'*origine centrale*, *corticale* [2].

Brewster [3] avait admis que toutes les hallucinations impliquent la mise en jeu d'un organe périphérique. Cependant la plupart des aliénistes modernes admettent l'origine psycho-sensorielle des hallucinations; *le point de départ de l'hallucination serait tout à la fois périphérique et central.* Beaucoup de récents auteurs philosophes ou aliénistes (Sully, Calmeil, d'Aubanel, Dechambre) n'admettent plus de distinction absolue entre l'illusion et l'hallucination et ne font de *l'illusion qu'une simple variété de l'hallucination.*

D'après Ball, l'hallucination serait une perception sans objet, différant de l'illusion en ce que dans celle-ci il y a simplement fausse interprétation d'une sensation perçue.

Binet [4] distingue deux formes d'hallucinations : 1° une d'origine périphérique; *a*) soit avec impression sensitive objective [5] (ce qui correspondrait à l'illusion); *b*) soit sans impression sensitive objective; 2° une d'origine centrale.

L'examen approfondi des hallucinations et particulièrement des *hallucinations visuelles, pendant le sommeil*, semble confirmer cette théorie de Binet.

1. Observation IV. — Il s'agit d'une jeune femme de vingt et un ans, D..., qui faisait tout haut la nuit des révélations qu'elle niait avec énergie, à son réveil; mais dont le mari reconnut à ce point l'exactitude qu'il s'en autorisa pour demander le divorce. L'un de nous, en présence du Dr Eugène Leroy, l'a endormie du sommeil hypnotique, et en l'interrogeant a constaté qu'elle retraçait des scènes qu'elle décrivait dans son sommeil physiologique. Ce n'est qu'au bout d'un certain temps qu'elle s'est enfin décidée à avouer, à l'état de veille, ce que son mari avait appris par ses rêves et nous-même par le sommeil hypnotique.

2. Cette théorie est encore admise aujourd'hui par quelques auteurs. Voir Seglas et Bezancon, *Annales medico-ps.*, 1889, p. 29.

3. Voir Hack Tuke, *Les Hallucinations et les sensations subjectives à l'état sain*, 1889.

4. Binet, *Revue philosophique*, 1884, 2e p.

5. Cette origine périphérique est indéniable, puisque, bien souvent, on provoque expérimentalement l'apparition d'hallucinations, chez des hystériques, par une excitation cutanée.

L'origine *périphérique* de certaines hallucinations visuelles pendant le sommeil n'est pas douteuse dans le cas où elles sont produites par des lésions physiques de l'œil (Voisin), ulcérations cornéennes, blessures du globe, etc. Les *hallucinations unilatérales* plaident aussi en faveur de l'origine périphérique de certaines hallucinations pendant le sommeil [1].

La même explication est-elle valable pour quelques *hallucinations visuelles chez les aveugles*? Assurément, et des faits indéniables l'établissent. Il faut souvent rapporter ces hallucinations à l'irritation atrophique des nerfs optiques, dont l'étude, après autopsie, a permis de constater une dégénérescence complète [2].

Nous avons observé récemment une femme aveugle depuis douze ans, à la suite d'opérations de la cataracte; elle souffre d'hallucinations visuelles, elle voit des démons qui la menacent, etc.; ces hallucinations prennent naissance, dit-elle, dans l'œil gauche, où le globe oculaire est très sensible au toucher, où nous constatons une ossification choroïdienne très étendue, où du trichiasis existe, pouvant contribuer également aux sensations douloureuses dont elle se plaint.

L'*origine centrale* (corticale) ne semble pas douteuse dans les cas de cécité datant de plus de vingt ans (Stricker), l'atrophie des fibres optiques étant certaine, d'après les travaux classiques de Henschen [3].

Il serait très intéressant d'examiner les rêves visuels chez les *hémianopsiques*; dans le cas d'hémianopsie corticale, les hallucinations visuelles seront également hémianopsiques, dans le cas d'hémianopsie d'origine sous-corticale, les hallucinations pourront occuper le champ visuel tout entier.

Parmi les hallucinations visuelles, notons celles qui surviennent dans la période d'invasion du sommeil. Elles ont été décrites par Alfred Maury et Baillarger sous le nom d'*hallucinations hypnagogiques*, « dans lesquelles des figures fantastiques vagues et confuses se succèdent », hallucinations fort bien étudiées par le Prof. Charles Richet [4].

1. Voir *Les hallucinations unilatérales*, Sepelli, 1891, II, 109; *Les hallucinations unilatérales*, Aigier, 1895, II, 221, et *Wiener Klinik*, 6 juin 1894.
2. Voir les travaux de Calmeil, Romberg, Leubuscher.
3. *Klinische und anatomische Beiträge zur Pathologie des Gehirns*, I, th. Upsala, 1890.
4. Charles Richet, *De l'hallucination chez les individus sains*. Pour moi-même, dit Richet, souvent les impressions fortes de la journée me reparaissent dans l'ombre

Les recherches de Maury prouvent que les hallucinations de la vue, de l'ouïe, du toucher, etc., se manifestant dans le passage de la veille au sommeil sont, dans quelques cas, d'origine périphérique et peuvent être produites par une action sur les sens.

Ces hallucinations hypnagogiques nous semblent avoir une certaine importance clinique, comme en témoigne un cas de terreurs nocturnes que nous avons observé chez un enfant, terreurs qui résultaient d'hallucinations hypnagogiques. Le Dr Chibret (de Clermont-Ferrand) nous a communiqué un fait analogue.

Les hallucinations visuelles sont beaucoup plus fréquentes que les hallucinations des autres organes des sens, même l'*ouïe*. Les hallucinations des *sens du toucher*, *de la chaleur*, *du goût*[1], *de l'odorat*, semblent être dans le sommeil très rares. Quand ces sens interviennent, c'est le plus souvent secondairement[2].

Bien que les *hallucinations de l'organe de l'équilibre* (ampoule avec ses terminaisons nerveuses) ne rentrent pas directement dans le cadre de notre travail, nous jugeons utile d'en dire quelques mots.

Ces hallucinations pendant le sommeil n'ont pas encore obtenu des auteurs l'attention qu'elles méritent.

Le dormeur croit rouler à terre, tomber dans un précipice : il semble que ces hallucinations se rencontrent surtout chez les neurasthéniques[3].

L'*interprétation des hallucinations pendant le sommeil* nous

de la nuit à l'état d'images, quand je ferme les yeux avant de m'endormir. Ainsi quand j'ai été à la chasse, je vois le soir, en fermant les yeux, des lièvres qui courent dans la plaine. Ayant étudié les microbes des poissons pendant toute une journée, je voyais, en fermant les yeux, le champ du microscope bien éclairé, avec des bacilles au milieu.

1. Voir Murray, « Rêvons-nous parfois de sensations de goût? » *Proc. Americ. Psych. Association*, 1893, p. 20.

2. M. A. Voisin nous a donné cet exemple personnel qui l'a vivement frappé. Il y a quinze ans, rêvant qu'il avait une coquille dans la main, il vit sortir de cette coquille un serpent lumineux dont la tête se dressa à trente mètres de hauteur, puis ce serpent rentra brusquement en lui-même, telle une longue-vue, en déterminant un choc dans la main. La sensation de choc dans la main fut si violente que M. A. Voisin fut réveillé.

3. Ces rêves peuvent avoir leur origine soit dans les centres corticaux spéciaux, soit dans les nerfs servant au sens musculaire. Les rêves moteurs ont été longtemps niés, même par Charcot, *Leçons du mardi*, I, p. 351 ; plus tard, l'illustre maître semble avoir été moins affirmatif à ce sujet. En réalité les rêves moteurs sont fréquents.

1° Il y a presque dans tous les cauchemars, des rêves moteurs concernant la mobilité générale : sensation de chute dans un abîme, de déplacement, de natation, etc.

Voir à ce sujet les travaux de H. Rosny et Marc Farue, Paris, 1888, p. 19 à 26.

2° Il existe des rêves verbo-moteurs. M. Pierre Janet rêve fréquemment qu'il fait une

semble importante pour la théorie du sommeil. Ces hallucinations ont été expliquées de façons différentes. D'après la théorie de Janet, à l'état de sommeil, la perception extérieure étant supprimée, la force de pensée serait très inférieure à ce qu'elle est à l'état de veille, et par suite le contenu pauvre de l'esprit expliquerait la facilité avec laquelle se développent les hallucinations. La même explication a été donnée par cet auteur éminent, pour expliquer les hallucinations chez les hystériques par le rétrécissement du champ de conscience.

Sans rejeter absolument cette opinion qui contient probablement une part de vérité, nous croyons cependant devoir insister sur *l'analogie qui existe entre les hallucinations du sommeil et celles des délires toxiques*; dans toutes deux en effet les *hallucinations visuelles*, par exemple, sont composées d'images fréquemment associées d'une manière illogique, disparaissant aussi brusquement qu'elles prennent naissance, si bien que le dormeur, ou le fumeur de haschich peut avoir conscience de l'absurdité de son rêve. Fait important à noter, les hallucinations visuelles l'emportent souvent sur les hallucinations des autres sens dans le sommeil physiologique, rapprochant de celui-ci l'état d'ivresse par l'*alcool*. Lasègue a montré que certaines formes de délire ne sont que des rêves, le délire alcoolique notamment ne serait pas un délire, mais un rêve. Lasègue fait remarquer que tandis que chez l'*aliéné* le sommeil est suspensif du délire, comme il est suspensif des mouvements involontaires chez le choréique, chez l'alcoolique, au contraire, le délire est identique au rêve et a toujours été préparé par des rêveries avec hallucinations véritables [1].

C'est même cette *prédominance des hallucinations visuelles chez le dormeur et l'alcoolique* qui les distingue *des aliénés, chez qui les hallucinations auditives sont beaucoup plus fréquentes.* Aussi

leçon; voir aussi : Séglas, *Troubles du langage chez les aliénés* (Bibliothèque Charcot-Debove).

Chez les hystériques, les hallucinations semblent être fréquentes. Beaucoup de sujets hystériques à qui l'on fait une suggestion exigeant des mouvements coordonnés, ne l'accomplissent pas, mais la rêvent et croient l'avoir faite. M. E. Leroy a fréquemment observé le fait.

1. Au point de vue pratique, cette question d'hallucinations visuelles ou auditives est des plus importantes, car les malades souffrant des premières sont le plus souvent des hystériques, tandis que ceux qui se plaignent d'hallucinations auditives sont bien souvent en route vers la folie vésanique. De plus, ces dernières cèdent beaucoup plus difficilement à la suggestion que les premières.

dèvons-nous nous élever contre l'élégant paradoxe de Moreau de Tours, qui considère le sommeil comme une folie transitoire, et la folie comme un rêve de l'homme éveillé. D'ailleurs, les anciens philosophes et médecins avaient déjà fait un rapprochement entre le rêve et la folie, en s'appuyant sur ce fait que dans l'un et l'autre existent des perceptions imaginaires et des associations incohérentes.

En résumé, les hallucinations, et spécialement les hallucinations visuelles pendant le sommeil, sont dues au moins *en partie à l'auto-intoxication par les substances narcotiques du sommeil*, que ces substances agissent directement sur les parties périphériques ou centrales, ou sur toutes deux à la fois, *en partie à une excitation périphérique faussement interprétée*.

Ces hallucinations, en dernier chef, ne permettent pas de conclure au sujet de la circulation cérébrale; elles se produisent, qu'il y ait hyperhémie ou anémie cérébrales : on les observe, en effet, dans les délires toxiques (belladone, quinine, alcool etc.), dont l'action diffère sur la circulation cérébrale.

Muscles extrinsèques de l'œil.

On a étudié la *position des globes oculaires pendant le sommeil*, chez des sujets atteints de *staphylome cornéen* (globes formant relief sous les paupières supérieures). On peut cependant faire, et facilement, les mêmes constatations sur des yeux *normaux*, où l'on aperçoit, vu la minceur des paupières, le relief de la partie inférieure de la cornée avec la dépression sous-jacente.

Nous avons, de plus, étudié la position des globes pendant le sommeil, en relevant très doucement les deux paupières supérieures. Si l'on pratique légèrement cette manœuvre, on ne sent aucune résistance de l'orbiculaire des paupières. C'est un critérium que cette passivité de la paupière supérieure; si l'orbiculaire se contracte, ce qui survient par mouvement réflexe, on peut craindre que le dormeur ne s'agite et l'on n'a pas le droit de conclure que les yeux sont dans la position qu'ils occuperaient à l'état de sommeil profond.

La plupart des auteurs admettent que *pendant le sommeil les globes sont dirigés en haut et en dehors*. Cependant, voici ce qu'on

lit dans Viault et Jolyet [1] : « Les globes oculaires dirigés en haut et en dedans d'après les uns, en haut et en dehors d'après les autres, seraient pour d'autres dirigés en avant, avec leurs axes parallèles ».

Dans la plupart des cas, chez les *adultes*, nous avons constaté que les yeux étaient dirigés pendant le sommeil en haut et en dehors, mais dans le cas où il y avait *strabisme convergent très développé*, avec raccourcissement du muscle droit interne, l'œil strabique était, pendant le sommeil, également tourné en dedans.

On trouve la même position (en haut et en dehors) dans tous les états où *l'innervation centrale des muscles extrinsèques des yeux fait défaut* (état comateux profond, agonie). On a constaté d'ailleurs aussi la même position des yeux sur le cadavre, « les globes divergent et se redressent de telle sorte que les individus morts et couchés paraissent regarder au plafond, ou un objet situé derrière leur tête [2] ».

Chez des *enfants*, au contraire, de l'âge d'un à deux ans, nous avons constaté que pendant le sommeil, les yeux n'étaient pas portés en haut, ou s'ils l'étaient, c'était très légèrement, alors que la divergence était nette. Exceptionnellement, nous avons rencontré le même fait chez un garçon de treize ans.

La position des globes pendant le sommeil nous donne des indications très intéressantes sur leur *état de repos*. En effet, étant donné ce fait que tout influx d'origine centrale fait défaut, la position des yeux ne dépend que du *tonus physiologique* des muscles.

Chez les adultes, les muscles qui tournent les yeux en haut (droit supérieur, oblique inférieur) sont plus puissants que ceux qui les tournent en bas (droit inférieur, oblique supérieur); ceux qui tournent le globe en dehors (droit externe, droit inférieur, oblique inférieur) sont plus forts que ceux qui tournent le globe en dedans (droit interne, droit supérieur, oblique supérieur).

L'état de repos des yeux chez les enfants diffère donc, d'après nos recherches, de celui des adultes, et c'est là un fait de la plus haute importance clinique. Le changement de l'équilibre musculaire pendant la croissance est dû : 1° aux modifications d'insertions muscu-

1. Viault et Jolyet, *Traité de physiologie*, p. 796.
2. Truc et Valude, *Nouveaux éléments d'ophtalmologie*, t. II, p. 632.

laires sur le globe, changements récemment étudiés par Weiss [1]; 2° aux différences de leurs insertions orbitaires (dépendant du changement de forme de l'orbite pendant la croissance); 3° probablement aussi au changement de proportion dans l'épaisseur des différents muscles au cours de la croissance.

Cette dernière question mérite d'être plus minutieusement examinée au point de vue anatomique, et pourrait donner des renseignements très intéressants sur les causes de l'insuffisance des droits internes externes et du strabisme.

La constatation du fait que chez l'adulte les yeux sont pour la grande majorité, pendant l'état de repos, portés en haut et en dehors, est en contradiction apparente avec les résultats de Stilling [2]. Stilling, à l'aide de l'expérience de Græfe avec un prisme vertical, est arrivé à déterminer l'existence d'une divergence chez les myopes, d'une convergence chez la plupart des emmétropes et surtout des hypermétropes; mais les recherches de cet auteur comparées aux nôtres prouvent simplement que même, dans l'expérience de Græfe, l'influx nerveux d'origine corticale destiné aux droits internes existe, malgré son hypothèse : ce qui prouve que cet influx nerveux est très intense chez les hypermétropes. Il suffit d'ailleurs de fermer les paupières, supprimant ainsi toute innervation centrale des muscles extrinsèques des yeux, pour que ceux-ci se portent en haut et en dehors.

C'est également la *position des yeux* que l'on constate chez ceux qui sont depuis un certain temps *frappés d'amaurose*. Il est donc logique de recommander, dans le massage de la cornée, de faire ouvrir l'œil du côté opposé, pour empêcher que les yeux ne se portent en haut, car l'on ne masserait plus alors que la sclérotique et la partie inférieure de la cornée.

Ce fait que les muscles tournant les yeux en haut, sont plus puissants que les antagonistes, nous explique aussi pourquoi un œil dont la vision est défectueuss se porte en haut plus fréquemment qu'on ne le pense.

Dans un cas très intéressant rapporté par Landolt [3], une interruption de l'innervation centrale due à une tarsoraphie perma-

1. Weiss L., *Über das Wachsthum des menschlichen Auges und über die Veränderungen der Muskel Insertionem am wachsenden Auge*, 1897.
2. Stilling, *Archiv f. Augenheilkunde*, t. XV, f. 1.
3. Landolt, Etiologie du strabisme, *Arch. d'ophtalm.*, 1897, février, p. 9.

nente de dix semaines pour assurer le résultat d'une blépharoplastie très étendue, en donne un exemple très net. Après ouverture de la fente palpébrale à l'aide d'un bistouri, « la malade accusait très nettement une diplopie verticale correspondant à une différence de niveau des yeux de 2°. Le lendemain, ce strabisme vertical ne se manifestait déjà plus; mais il reparut pendant longtemps encore, aussitôt qu'au moyen de prismes adducteurs on produisait une diplopie horizontale [1]. »

Nous avons cependant constaté, dans un certain nombre de cas de *strabisme divergent* d'un œil fortement amblyopique, que cet œil était légèrement porté en haut.

Nous estimons également que la *position oblique de la tête* dans le strabisme convergent, position que l'on ne peut encore expliquer, résulte de ce que, de par la diplopie apparaissant au début du strabisme, l'œil strabique dévie non seulement en dedans [2], mais aussi légèrement en haut.

Bordier et Frenkel [3] ont communiqué une observation clinique intéressante de la tendance des yeux à se dévier en haut, aussitôt que l'innervation centrale fait défaut : « Lorsqu'on engage un malade atteint de *paralysie faciale périphérique* à fermer les yeux au moment où ils se trouvent en position primaire, on constate que l'œil du côté sain se ferme énergiquement, tandis que du côté malade, après une légère diminution de la fente palpébrale, le globe reste visible à l'observateur, se porte d'abord en haut et ensuite légèrement en dehors, pendant que la paupière finit par s'abaisser d'une certaine quantité variable avec le degré de paralysie du muscle orbiculaire des paupières. »

Voici l'explication des auteurs : « L'excitation volontaire du nerf facial ne pouvant aboutir à la contraction de l'orbiculaire, la décharge nerveuse se répand sur une autre voie. »

Pierre Bonnier [4] a bien reconnu qu'il s'agit simplement de la transition de la position du globe oculaire fixé vers un but quelconque par l'influx central, à la position de repos. Cependant, dit-il, « il y a évidemment quelque chose de plus. L'appareil ampullaire

1. Il ne faut pas confondre ce cas avec celui de diplopie verticale spasmodique que Borel, *Archives d'ophtalmologie*, 1886, a constatée.
2. Antonelli constate également chez les strabiques une dénivellation qu'il explique par une dissymétrie du crâne et de la face (*Soc. franç. d'ophtalm.*, 1896, p. 59).
3. Bordier et Frenkel, *Semaine médicale*, 1897, 8 sept.
4. P. Bonnier, *Gazette hebdom.*, 1897, n° 91.

est-il en cause? Cela est presque absolument certain, puisqu'il s'agit d'une paralysie faciale surtout périphérique. »

Pour nous, nous ne voyons en ce phénomène autre chose que ce qui se passe tous les soirs quand nous fermons les yeux pour dormir, avec la seule différence qu'en cas de paralysie faciale, la fermeture des paupières se faisant plus lentement, les phases de la transition des yeux dans la position du repos se font plus lentement.

L'*irrégularité* constatée par P. Bonnier existe, mais elle est physiologique. La *loi de Listing* nous enseigne en effet qu'il existe une position (la position primaire) dans laquelle l'œil peut être tourné dans une autre position quelconque, en tournant autour d'un axe fixe; et pendant ce mouvement, le point de fixation décrit sur la surface sphérique un cercle de direction. Tscherning [1] dit à ce sujet : « La loi de Listing ne donne que la possibilité de ce mouvement; elle ne nous dit point qu'il soit nécessaire ni qu'il soit généralement employé ».

Les mouvements réflexes des yeux pendant le sommeil sont conservés, mais ces mouvements sont exécutés avec un certain retard.

Si l'on soulève la paupière d'un enfant qui dort, et que l'on touche la conjonctive bulbaire, ou que l'on approche une bougie, l'œil fait un mouvement qui l'éloigne de l'objet, de manière à fuir l'excitation. Fait curieux, l'autre œil ne suit pas ce mouvement. Nous avons à plusieurs reprises constaté ce phénomène; d'ailleurs, Plotke a signalé la *dissociation des mouvements des yeux pendant le sommeil.* Warner [2] avait fait la même constatation dans la narcose chloroformique.

Dans le *sommeil hypnotique*, nous avons noté en général que les yeux étaient portés en haut et en dehors comme dans le sommeil physiologique; abstraction faite bien entendu des cas où existait un spasme des muscles extrinsèques pouvant augmenter, diminuer, ou même se développer pendant le sommeil hypnotique.

Nous renvoyons à ce sujet aux travaux de Borel, O. Berger, Binswanger, Bernheim, etc.

Le tremblement convulsif qu'on constate sur les paupières, dans l'hypnose, peut également exister sur les muscles extrinsèques de

1. Tscherning, *La loi de Listing*, Paris, thèse, 1887.
2. Cité par Knies, *loc. cit.*, p. 339.

l'œil. L'un de nous, en présence du Dr Chibret (de Clermont-Ferrand), endormit une hystérique présentant des mouvements de *nystagmus*; ces mouvements continuèrent pendant le sommeil hypnotique.

Quant au spasme, nous sommes parvenus à endormir des sujets les yeux ouverts ; les globes restaient pendant l'hypnose absolument immobiles ; pas de mouvements réflexes ; si l'on touchait la conjonctive, tout au plus provoquait-on un abaissement de 1 à 2 millimètres. Il y avait donc aussi un spasme du releveur de la paupière supérieure.

Symptômes dans la période qui suit le sommeil.

Le passage du sommeil à l'état de veille est assez rapide et la pupille se dilate au maximum en même temps que réapparaissent les types de la respiration et du pouls à l'état de veille. Cette transition rapide peut s'expliquer *par les théories des neurones et non par les théories de l'auto-intoxication seule*; car cette auto-intoxication ne cesse pas avec le réveil, et se manifeste encore pendant un temps plus ou moins long, proportionnel à la quantité ou qualité des substances narcotiques. Riant [1] prétendait à tort que le sommeil trop prolongé engourdissait trop l'organisme.

Il y a des familles où le sommeil est très profond, et l'on constate chez leurs membres des symptômes d'auto-intoxication analogues à ceux de l'ivresse par l'alcool. On connaît ces crimes dans l'état d'ivresse par le sommeil qui ont été si bien décrits par Krafft-Ebing [2] (assassinats, manque de discipline chez les soldats, etc.); ils résultent de rêves subsistant après le réveil apparent.

Il est des gens dont la marche est chancelante après le sommeil. Quant à l'organe de la vision, il présente des symptômes laissant supposer qu'après le réveil le centre cortical de la vision reste encore engourdi. Ces symptômes sont analogues à ceux qui ont été décrits par les auteurs allemands sous le nom de cécité de l'âme (Munk).

Nous avons soigné une femme qui se plaint d'avoir toujours une lourdeur de la tête accompagnée de lourdeur de la paupière après le sommeil, symptômes qui font défaut quand le sommeil est super-

1. Riant, cité dans le *Dict. de Dechambre*, article Sommeil.
2. Krafft-Ebing, *Gerichtliche Psycho-pathologie*, p. 250.

ficiel. Elle appartient à une famille où le sommeil est généralement très profond.

Au moment du réveil, certaines gens sont incapables du moindre travail, même la lecture les fatigue; ils sont encore engourdis par les substances narcotiques du sommeil. Il est curieux de noter *combien ces symptômes ressemblent à ceux qu'on constate après l'emploi de certains hypnotiques* : chloral, morphine, etc. Suivant que les substances narcotiques du sommeil sont plus ou moins rapidement éliminées, les uns choisissent pour le travail les heures qui suivent immédiatement leur sommeil; d'autres attendent encore quelque temps pour accomplir leur tâche. De Fleury dans sa *Médecine de l'esprit* en cite de nombreux exemples des plus intéressants [1].

Résumé. Théorie du sommeil.

Nos recherches montrent (et cela semblerait confirmer la théorie chimique du sommeil) que les *symptômes* que présente *l'organe de la vision pendant le sommeil* offrent une *certaine analogie avec ceux que l'on constate à la suite de l'action de certains hypnotiques.*

S'il est vrai, comme l'enseigne Preyer, qu'il n'y ait pas de symptôme particulier au sommeil physiologique qui permette de le différencier du sommeil toxicologique ou hypnotique, nous estimons cependant que, pour ce dernier, une réserve s'impose. On ne peut expliquer les symptômes du sommeil par une action des substances narcotiques soit sur l'écorce cérébrale seule, soit sur la substance grise centrale, soit sur le bulbe; ces substances agissent sur le système nerveux entier, et le fait est bien établi pour d'autres produits narcotiques (chloroforme, morphine [2]).

Les expériences de Goltz sur l'animal privé de ses hémisphères cérébraux n'ont pas seulement marqué un pas décisif dans l'histoire de la physiologie cérébrale, mais aussi dans celle de la théorie du sommeil.

L'ancienne conception du sommeil invoquant l'inactivité tempo-

1. Les uns travaillent au matin après le réveil : Victor Hugo, Michelet, Dumas père, Darwin, Zola. Brown-Séquard se mettait au travail à 2 heures du matin. Les autres dans la soirée, Littré par exemple.

2. Voir les travaux de Bernstein et Lewison (cité dans l'*Encyclopédie d'Eulenburg*, t. II, p. 208).

raire de l'écorce cérébrale avec hyperactivité des organes de la vie nutritive est en complet désaccord avec les faits. Les anciens auteurs avaient même admis, à la suite de cette théorie, que pendant le sommeil il y a non seulement conservation mais hyperactivité des réflexes, surtout de la moelle épinière, analogue à celle qu'on constate à la suite de l'ablation des hémisphères (Setchenow).

Dans des ouvrages plus récents nous trouvons que les mouvements réflexes à centre médullaire subsistent et sont même devenus plus faciles[1] et que tous les mouvements exécutés souvent en dormant sont purement réflexes et consécutifs à des impressions périphériques non senties[2].

Nous avons constaté que *les substances narcotiques du sommeil agissent non seulement sur les parties centrales, mais aussi sur les parties périphériques du système nerveux.* Les sensations d'*engourdissement dans le front* et le pourtour des yeux, les sensations de picotement dans la conjonctive (analogues à celle de la narcose chloroformique), impossibles à expliquer par la sécheresse conjonctivale, puisqu'elles existent malgré l'hypersécrétion lacrymale, sont dues à un *engourdissement des nerfs sensitifs de la peau*; cet engourdissement peut quelquefois être intense et faire place, exceptionnellement, il est vrai, à de l'analgésie (observ. de Prévost, voir p. 369).

D'ailleurs, *tous les organes des sens s'engourdissent*, mais dans un ordre sur lequel les auteurs ne sont pas d'accord. Pour l'organe visuel, de nouvelles recherches sont nécessaires; il est toutefois un fait établi, c'est que même avant l'engourdissement de la conscience, la sensibilité de l'œil est dans certains cas diminuée.

Tous les auteurs s'accordent à dire que le *nerf auditif* est celui qui résiste d'ordinaire le plus longtemps aux substances narcotiques du sommeil, et reprend le plus vite ses fonctions : cette notion est bien intéressante au point de vue pratique, et ne semble pas avoir beaucoup préoccupé les architectes et hygiénistes des grandes villes[3].

Les *nerfs moteurs* subissent également l'action des substances narcotiques du sommeil; preuve : le sentiment de faiblesse dans les muscles volontaires, la lourdeur de la paupière supérieure, etc.

1. Voir Mathias Duval, *loc. cit.*
2. Viault et Jolyet, *loc. cit.*, p. 796.
3. Sans vouloir confondre l'hibernation avec le sommeil, notons toutefois cette remarque de T. de Berneaud qui nous apprend qu'avant l'hibernation « l'animal s'éloigne du bruit et de toute autre cause d'excitation du mouvement vital ».

La diplopie résulterait en partie de cette *intoxication périphérique*, en partie de l'*insuffisance d'influx nerveux central*.

Nous avons prouvé qu'il faut absolument abandonner l'ancienne théorie d'après laquelle les muscles sphincteriens, au lieu d'être relâchés pendant le sommeil, sont au contraire en état de spasme. L'occlusion des paupières pendant le sommeil est due à ce que nous avons volontairement fermé les yeux avant de dormir.

Les différentes parties du corps conservent pendant le sommeil la position dans laquelle celui-ci les a surpris.

Le *myosis pendant le sommeil* n'est pas non plus un spasme, et, de fait, il ne présente pas les caractères du myosis spasmodique.

Pendant le sommeil, les *mouvements réflexes* subsistent, mais ils sont *ralentis* et *moins intenses* qu'à l'état de veille.

Le *réflexe pupillaire* est également diminué (sommeil incomplet), et peut même faire défaut si la pupille est ponctiforme (sommeil complet).

La *dilatation pupillaire* résultant de l'excitation des nerfs sensitifs subsiste, les mouvements réflexes des yeux persistent mais ralentis.

La contraction de l'orbiculaire des paupières, si l'on ouvre les yeux du dormeur, n'est qu'une contraction réflexe pouvant faire défaut, si le sujet est profondément endormi.

La *diminution de l'excitabilité réflexe* est d'ailleurs prouvée pour les autres parties du système nerveux central, et particulièrement pour la moelle épinière [1].

Il y a donc une diminution fonctionnelle de l'action des nerfs centrifuges, centripètes, et des centres nerveux eux-mêmes. La dissociation des mouvements oculaires pendant le sommeil, parlerait en faveur de l'engourdissement des centres sous-corticaux (corps quadrijumeaux [2]).

Les *hallucinations visuelles hypnagogiques* et celles du sommeil complet sont analogues aux délires produits par les narcotiques (haschich, alcool, hyoscyamine).

Le *myosis* n'est explicable que par une *parésie des nerfs vasoconstricteurs situés dans le bulbe* (en majeure partie d'après les uns, en totalité d'après Salkowski).

L'*engourdissement du bulbe* est d'ailleurs démontré par un change-

1. Voir Landois, *loc. cit.*, p. 765.
2. Voir les travaux de Gowers et de Thompson, *Ophthalmic Review*, avril 1897.

ment de rythme de la respiration et du pouls [1] pendant le sommeil.

La *rougeur de la face et de la conjonctive*, l'*hyperhémie cérébrale, très légère, si tant est qu'elle existe, sont également dus à un engourdissement du bulbe, origine des vaso-moteurs.* L'autonomie des centres des nerfs vaso-moteurs de la face, du cerveau et de l'iris, nous ont expliqué la dissemblance de la circulation dans les différentes régions, à la suite de l'intoxication par les différents hypnogènes.

La *position des yeux* tournés pour la plupart des adultes en dehors et en haut est la position de repos : elle n'est due qu'à un *défaut d'influx nerveux central.*

Si chez les enfants en bas âge la position diffère, c'est en raison de la différence même de la position de repos des yeux (en raison même de la différence des muscles, des insertions et de la forme de l'orbite).

La *théorie chimique* du sommeil ne nous explique cependant pas la transition assez rapide quelquefois de la veille au sommeil, et presque toujours rapide du sommeil à l'état de veille : en effet, les symptômes d'une intoxication n'apparaissent et ne disparaissent pas aussi brusquement ; nous avons montré toutefois qu'après le réveil, les symptômes d'auto-intoxication ne cessent pas immédiatement ; dans certains cas, ils peuvent subsister encore un certain temps après le réveil (*ivresse par le sommeil*).

Ces faits sont seulement explicables par la *théorie des neurones jointe à celle de l'auto-intoxication.* D'après Ramon y Cajal, les cellules de l'écorce cérébrale, comme celles de tout l'axe cérébro-spinal, ne communiquent pas entre elles par des prolongements directs, allant d'une cellule à l'autre, sans solution de continuité ; elles sont en relation par des arborisations extrêmement ténues naissant des cylindres-axes. S'il y a simplement *contiguïté sans continuité* entre ces prolongements, on peut concevoir aisément que, pour une cause ou pour une autre (influence psychique), cette contiguïté cesse par défaut d'adhérence de ces prolongements ; l'influx nerveux ne passe plus et ne pourra plus être rétabli que par un « certain éréthisme de la cellule corrélatif à la volonté [2] ».

L'interruption du passage de l'influx nerveux résulterait donc du défaut de contiguïté parfaite entre les ramifications des cellules,

1. Ce fait, déjà connu de Galien, a fort bien été étudié par Bouchut.
2. *Académie Roy. de méd. de Belgique*, 7 nov. 1897.

comme l'admet le Pr Mathias Duval dans sa théorie du sommeil.

Cette théorie a trouvé récemment une confirmation dans les travaux de Jean Demvor et de Mme Stefanowska [1].

Ces derniers auteurs ont examiné les détails des arborescences nerveuses, notamment les prolongements protoplasmiques, boutons, épines, appendices piriformes, aspérités, dents, varicosités, qui peuvent être considérés comme les appareils terminaux des neurones doués précisément de plasticité. Ils ont pu mettre en évidence la variabilité plastique des neurones de l'écorce cérébrale chez le chien, le cobaye, la souris, suivant l'état de sommeil physiologique ou de veille, de l'intoxication morphiniqne ou chloroformique.

C'est donc à ces changements histologiques dans le sommeil qu'il faut attribuer la mise hors fonctions de certains neurones ou certaines fibres d'association (rêves avec des idées incohérentes), la dissociation de l'action du bulbe se manifestant par un affaiblissement des centres vaso-moteurs de l'iris, de la face et probablement aussi du cerveau.

Les recherches faites sur la *circulation cérébrale*, qui se basent sur la comparaison de la tension artérielle cérébrale pendant le sommeil et la veille, ne sont pas suffisamment convaincantes : car on n'a pas tenu compte de ce qu'au moment du sommeil la tension artérielle baisse en général (voir page 391).

Si le *myosis* était dû à l'auto-intoxication elle-même, on devrait constater son apparition avant, et sa cessation après le sommeil : ce qui n'a pas lieu. En effet le *myosis*, la *rougeur de la face* et l'*altération de la circulation cérébrale pendant le sommeil*, ainsi que le changement du rythme respiratoire et de la diminution de fréquence du pouls, *ne sont pas les causes, mais les conséquences du sommeil*; c'est-à-dire des modifications histologiques, provoquées par une action chimique (substances narcotiques). La dilatation pupillaire pendant un rêve (nous avons constaté l'action de l'écorce cérébrale sur les vaso-moteurs du bulbe), la dilatation par une excitation sensorielle, ne sont dues qu'à une action sur le bulbe, dont l'activité est augmentée : d'où, reprise de l'action des vaso-constricteurs (dilatation pupillaire), augmentation de la circulation cérébrale constatée à l'aide du pléthysmographe, augmentation de l'activité cardiaque; — c'est un demi-réveil prouvé par le fait que le dormeur s'agite,

1. *Académie roy. de méd. de Belgique*, 7 nov. 1897.

qu'il a souvent conscience de ce demi-réveil, et qu'il y a changement de la tension artérielle.

Si la pupille dans le *sommeil profond* est plus resserrée que dans le demi-sommeil, c'est que l'engourdissement du bulbe est aussi plus profond.

D'ailleurs, que le malade sorte d'un sommeil profond ou d'un demi-sommeil, *la pupille se dilate toujours subitement au maximum* par *reprise subite de l'action des vaso-constricteurs de l'iris*, en même temps que se fait un changement brusque du rythme cardiaque et du type de la respiration, après une inspiration profonde. Il faut expliquer de la même façon, par action sur le bulbe, le myosis pendant la narcose chloroformique et l'intoxication morphinique, de même que dans l'agonie, où le myosis n'est pas explicable par une hyperhémie cérébrale.

Si, dans le commencement de l'*agonie*, les yeux se portent en haut et en dehors, si la pupille se resserre, cela prouve que l'innervation centrale des muscles oculaires fait défaut, et que les *centres vaso-constricteurs de l'iris* situés dans le bulbe cessent de fonctionner.

L'interruption du passage de l'influx nerveux résulte donc du défaut de contiguïté parfaite entre les ramifications des cellules. Cette interruption ne se ferait-elle pas plus ou moins tôt et facilement pour les uns que pour les autres, soit par défaut de chimisme (disproportion entre la production des substances narcotiques et convulsivantes), soit par une particularité de la cellule nerveuse? Ne pourrait-on pas voir dans cette interruption du passage de l'influx nerveux par défaut de contiguïté des fibres d'association (d'origine toxique, les auto-intoxications jouant probablement un rôle très important dans l'étiologie des maladies mentales) la cause de certains troubles mentaux, et dans le rétablissement de cette contiguïté la cause des *lucida intervalla* ?

Le sommeil physiologique, le coma des fiévreux, le délire des narcotiques, ont, en effet, comme symptômes, ceux qu'on peut attribuer à ce défaut de contiguïté.

Le *défaut de contiguïté* se produirait *plus difficilement*, lorsqu'une cause psychique ou périphérique (douleur, excitation des organes des sens, etc.) viendrait y mettre obstacle [1]. Et nous savons en

1. D'après ces différentes causes d'*insomnie*, on pourrait établir une classification des hypnotiques :

1° Hypnotiques agissant sur l'écorce cérébrale : paraldéhyde, sulfonal, trional, etc.,

effet qu'une préoccupation, une émotion, la volonté même peuvent, par suite de l'éréthisme de la cellule nerveuse et de ses prolongements, empêcher l'interruption de la contiguïté : c'est pourquoi les neurasthéniques dorment si mal, la peur de ne pas dormir les empêche de dormir (Krafft-Ebing).

Au contraire, la *diminution des excitations périphériques des organes* des sens favorise la production du sommeil, surtout lorsque l'écorce cérébrale surexcitée n'empêche pas l'interruption de la contiguïté des prolongements nerveux, témoin le cas célèbre de Strümpell [1] : il s'agit d'uue jeune fille de seize ans, ayant de l'anesthésie générale de la peau et des muqueuses; de la paralysie des sens musculaires, olfactifs, etc., et ne communiquant en définitive avec le monde extérieur que par l'œil droit et l'oreille gauche. Il suffisait de masquer l'œil droit et de boucher l'oreille gauche : deux ou trois minutes après, le sujet était profondément endormi. Impossible de le réveiller, sauf en agissant par excitation sur ces deux organes.

Ces dernières considérations nous expliquent pourquoi, chez les hystériques en général, le sommeil se produit si facilement : cela résulte 1° des anesthésies étendues des organes des sens; 2° de la diminution de l'action de l'écorce cérébrale (rétrécissement du champ de conscience).

Nous avons vu que le resserrement pupillaire avec conservation des réflexes par excitation de différents organes des sens, n'est nullement imputable à un spasme du sphincter irien, mais résulte d'une paralysie des vaso-constricteurs de l'iris.

Les symptômes du début du sommeil varient suivant les cas, suivant le degré d'entraînement du sujet. Grande inspiration, secousse unique ou multiples surtout des parties supérieures du tronc, tremblement fin des paupières, diminution de la sensibilité, voilà ce qu'on constate le plus souvent au début du sommeil hypnotique.

Quant à l'*état particulier de l'écorce cérébrale, pendant l'hypnose*, état fort insuffisamment connu, malgré les recherches de Delbœuf,

indiqués surtout dans les cas d'hyperactivité de l'écorce cérébrale, surmenage intellectuel, chagrins, psychoses.

2° Hypnotiques agissant sur l'élément douleur : hyoscyamine, antipyrine, etc.

3° Hypnotiques remplaçant les substances narcotiques du sommeil produites insuffisamment (haschisch, morphine).

1. *Archiv für Physiologie*, 1878.

Beard, Forel, A. Voisin, cet état s'accompagne d'une série de faits, modification de la sensibilité, de la respiration, de la circulation, etc., variables suivant les cas, suivant les sujets, et suivant le mode opératoire de suggestion.

En ce qui concerne les *yeux*, nous avons constaté qu'ils sont dans le sommeil hypnotique profond dirigés en haut et en dehors comme dans le sommeil physiologique, ce qui indiquerait l'absence d'influx nerveux central. Enfin, dans quelques cas, se produisent cependant des spasmes et toujours un tremblement convulsif de l'orbiculaire des paupières : ce qui prouve que si l'innervation musculaire fait défaut pour certains muscles, elle augmente au contraire chez d'autres.

En résumé, les substances narcotiques du sommeil agissent d'abord sur le système nerveux tout entier, provoquent après une courte irritation, une diminution de sa fonction, puis déterminent l'interruption de la contiguïté des neurones, qui augmente encore cette diminution fonctionnelle. De plus certains symptômes dus à l'action des substances narcotiques du sommeil ou de différents hypnotiques sur le bulbe (modifications de la respiration, myosis, diminution de fréquence du pouls), ne sont produits que par l'interruption de la contiguïté de certains neurones, comme le prouve ce fait que tous les phénomènes d'origine bulbaire n'apparaissent et ne disparaissent qu'avec le sommeil.

La *théorie des neurones* pourrait peut-être aussi expliquer les *phénomènes de l'hypnotisme* [1], une excitation d'un sens périphérique entraîne dans une certaine partie de l'écorce cérébrale (lobes frontaux surtout qui président aux actes de volonté) une interruption de la contiguïté des neurones, et par suite suppression des mouvements volontaires du sujet. Les mouvements sont d'ailleurs exécutés par l'action intermédiaire de l'organe de l'ouïe sur les centres moteurs (automatisme).

Dans les cas où les lobes frontaux, à l'état de veille, agissent par

1. Notre explication des phénomènes de l'hypnotisme permet de comprendre pourquoi le sommeil hypnotique est reposant à l'égal du sommeil naturel : tous deux déterminent une interruption de la contiguïté des neurones. Citons à ce propos le cas d'une jeune femme que M. A. Voisin endort du sommeil hypnotique au moment de ses règles depuis plusieurs années et qui reste couchée 8 à 10 jours. Elle conserve toujours la faculté d'entendre et de répondre à toute heure du jour ou de la nuit avec l'inflexion de voix douce particulière aux hypnotisées. A son réveil, elle a l'allure d'une personne qui s'est reposée.

inhibition sur certaines autres parties de l'écorce cérébrale et suspendent leurs fonctions, la suppression de cette action inhibitrice des lobes frontaux mettrait en action pendant l'hypnose ces dernières parties corticales. On pourrait expliquer de cette façon pendant le sommeil hypnotique, la réapparition de phénomènes de sensibilité faisant défaut à l'état de veille, la réapparition de souvenirs pendant l'hypnose qui manque à l'état de veille, les phénomènes de double conscience, etc. Lorsque le sujet dort du sommeil hypnotique, il est anesthésique. On pourrait expliquer ainsi cette anesthésie : l'action périphérique détermine une mise hors fonctions des neurones servant à la conscience des phénomènes de sensibilité.

Si par entraînement cette interruption de la contiguïté de neurones se fait de plus en plus facilement, il arrive un moment où il suffit d'un ordre pour que le sujet passe de l'état premier à l'état second.

Et c'est pour cette raison qu'on pourrait expliquer les inconvénients de l'hypnose.

Un sujet entraîné, et sur ce point MM. A. Voisin et Leroy sont de notre avis, arrive à se laisser endormir par n'importe qui. On conçoit toutes les conséquences de ce fait au point de vue médico-légal ; mais en réalité ces conséquences ont moins de portée réelle qu'elles n'en présentent au premier abord : car on peut toujours, en endormant le sujet auteur ou victime d'un fait délictueux, arriver à en connaître l'instigateur. On a prétendu que, lorsqu'un médecin expérimenté endort un sujet en lui ordonnant de ne plus se laisser endormir par qui que ce soit, ce sujet n'est plus hypnotisable. Nous avons bien souvent constaté que l'effet de semblables suggestions ne persiste jamais indéfiniment, et c'est pour cela que nous n'admettons pas l'usage courant de l'hypnose, et la réservons pour les états morbides caractérisés ou les vices.

Si l'on accepte notre théorie, il en faudra conclure que l'hypnose n'est pas une névrose, comme l'a dit Charcot, mais une psychose expérimentale.

1er janvier 1898.

SUR QUELQUES POINTS D'ANATOMIE

DES

MUSCLES DE L'APPAREIL RESPIRATOIRE

Par A. GUIEYSSE

(*Travail du laboratoire de M. Mathias Duval, 1896.*)

Dans les études que l'on a faites sur la division des grosses bronches au niveau du hile du poumon, on s'est surtout servi comme méthode d'investigation de l'anatomie descriptive, aidée de l'anatomie comparée, et de l'embryologie. Aeby à l'aide de l'anatomie comparée a montré que les bronches lobaires n'avaient pas la même importance ; d'Hardiviller a fait la même démonstration au moyen de l'embryologie. On n'a pas accordé autant de soins à l'étude de l'anatomie microscopique, surtout en ce qui concerne la couche des muscles lisses. Cette couche, qui est continue depuis le larynx jusqu'aux bronches intra-pulmonaires les plus fines, ne présente pas la même disposition dans la trachée que dans le poumon ; le muscle trachéal se transforme au hile en muscle de Reisseissen. On peut donc se demander comment s'effectue cette transformation, si elle se fait de la même façon pour toutes les bronches, et si les résultats trouvés peuvent être rapprochés de ceux d'Aeby et d'Hardiviller. Ce sont ces trois questions que je me suis efforcé de résoudre.

J'ai étudié dans ce but les trachées et les poumons de plusieurs mammifères ; on sait que la musculature de la trachée chez ces animaux est bien différente suivant les sujets examinés, alors que leurs muscles de Reisseissen sont disposés sur un plan analogue. Lorsqu'en effet on compare les trachées de quelques mammifères, on est immédiatement frappé des différences qui existent dans la disposition des fibres musculaires lisses qui forment une partie de la paroi postérieure ; ces différences sont très marquées lorsqu'on compare des

animaux d'espèces très distinctes, tels que le chat et le lapin; mais elles sont aussi marquées entre des animaux plus semblables anatomiquement et physiologiquement, c'est ainsi que les muscles lisses du lapin et du cobaye sont placés d'une façon tout à fait opposée. Or dans le poumon, les muscles chez les animaux sont disposés de même façon; pour pouvoir faire une étude complète de cette question, il faut donc bien connaître les muscles trachéaux.

Les différences que l'on constate dans la disposition du muscle trachéal portent surtout sur l'insertion des fibres, insertion qui se fait soit à la face interne du cartilage, soit à sa face externe, quelfois mais rarement cette insertion se fait sur le sommet du cartilage en se prolongeant à sa face externe et à sa face interne; ce sont ces différences qui sont les plus importantes au point de vue de ce travail. Il y a aussi de grandes différences au point de vue des dimensions du muscle par rapport au calibre de la trachée et de son homogénéité.

Quain[1] a étudié l'anatomie comparée du muscle de la trachée. Stirling a repris cette étude dans un travail intitulé : « The trachealis muscle of man and animals »; les investigations de ces auteurs n'ont porté que sur les muscles de la trachée; les muscles de Reisseissen sont disposés de la même façon chez les mammifères, il n'y a donc aucun intérêt à faire plusieurs descriptions choisies parmi des animaux différents. Mais, il est évident que, pour passer d'un type particulier au type commun, il y a une transition à étudier et un plan à trouver : c'est ce que je me suis proposé de faire.

Les animaux que j'ai examinés à cet égard sont l'homme (enfant), le chat, le chien, le rat, le lapin, le cobaye et le hérisson; enfin grâce à la complaisance du professeur Filhol, j'ai pu avoir la trachée et les poumons de trois singes, une guenon Patas, un cynocéphale et un lémurien.

I. — Muscle trachéal.

Avant de décrire les différences, je donnerai la forme schématique du muscle, forme qui répond à tous les cas.

La coupe du muscle présente un trapèze à petite base externe ou interne suivant la position de ses insertions; lorsque l'insertion se

1. *Quain's anatomy*, p. 891; *Stirling journal of anatomy and physiology*, 1883, p. 204.

fait au sommet du cartilage et aux deux faces, la coupe figure deux trapèzes dont les petites bases sont appliquées l'une contre l'autre. Je ne m'étendrai pas sur l'histologie de ce muscle, il est formé de fibres cellules toutes semblables entre elles, très longues et présentant un noyau très nettement en bâtonnet; elles arrivent non perpendiculairement, mais tangentiellement au cartilage; elles ne s'y insèrent pas, l'insertion se fait sur le périchondre. On décrit souvent de petits tendons élastiques qui serviraient à l'insertion du muscle; mais il semble que ce n'est pas ainsi que se fait cette insertion; en effet, chez les petits animaux, chat, rat, lapin, cobaye, la fibre musculaire elle-même arrive jusqu'au périchondre, et là, elle s'insère sans l'interposition d'aucune fibre élastique; chez ces animaux le périchondre est très mince et très intimement appliqué sur le cartilage; chez les animaux plus gros dont le périchondre est plus lâche et nettement élastique, on voit parfois la fibre élastique, sur laquelle la cellule musculaire s'attache, se tendre et imiter un petit tendon élastique formé d'un seul élément; mais, en regardant soigneusement, on voit que l'insertion musculaire sur cette fibre se fait en un point quelconque de sa longueur et non à une extrémité libre; par conséquent on doit considérer cette fibre, bien plutôt comme faisant partie intégrante du périchondre que comme un tendon distinct.

Je commencerai cette étude comparée par les deux types les plus opposés que j'ai rencontrés, le hérisson et le chat.

Hérisson. — Chez le hérisson l'insertion est interne; elle se fait très loin des extrémités cartilagineuses; le cartilage laissé libre dans le tissu conjonctif rétro-trachéal sur une longueur assez considérable se prolonge directement en arrière et en dedans, de sorte que les deux cornes se touchent presque par leur extrémité; l'ensemble forme un triangle dont la base est le muscle; l'espace dans ce cas est comblé par du tissu conjonctif. Le muscle est formé, comme chez tous les animaux, d'une masse allant transversalement d'une corne à l'autre; il présente, outre les faisceaux transversaux, les plus importants, des faisceaux obliques et verticaux; ces faisceaux, assez grêles, sont disposés sans ordre et tous en dehors du faisceau principal; je n'ai vu cette disposition que chez le hérisson. Le faisceau transversal n'est pas très homogène et présente des interruptions longitudinales par introduction de tissu conjonctif dans sa masse; de plus il est traversé de place en place par les

canaux excréteurs de quelques glandes, peu nombreuses d'ailleurs.

D'après Stirling, la disposition des cornes cartilagineuses formant derrière la trachée une sorte de canal serait encore plus accentuée chez le porc.

Chat. — Chez le chat, la disposition est absolument inverse; autant chez le hérisson le muscle s'insérait en dedans, autant chez le chat il s'insère en dehors; cette disposition, ainsi que le dit Stirling, donne à son action une grande force; mais il ne parle pas de la dispositon vraiment caractéristique que cette insertion donne aux cartilages; les deux cornes se recouvrent à la manière d'un

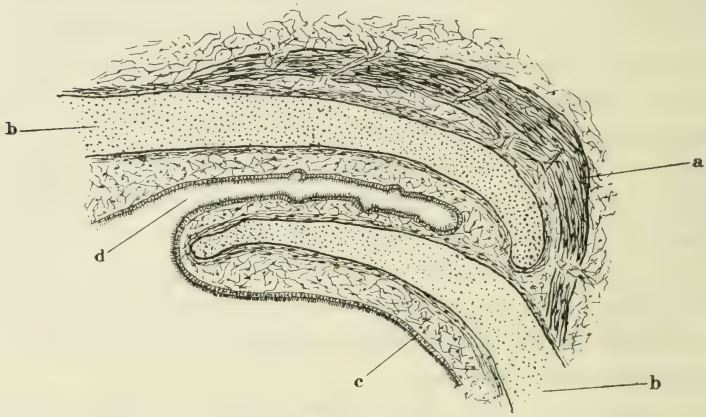

1. — Trachée de chien, paroi postérieure. — A, muscle trachéal; B, cartilages; C, muqueuse; D, cul-de-sac de la muqueuse.

anneau brisé; de plus comme le tissu sous-muqueux est très peu abondant, la muqueuse s'insinue entre les deux cornes; tapissant intimement le cartilage, elle l'accompagne jusqu'au sommet d'une de ces cornes; là, au lieu d'aller tapisser l'autre corne, elle contourne le sommet de la première, tapisse sa face externe presque jusqu'à l'insertion musculaire, puis passant sur l'autre corne elle en tapisse la face interne; elle forme ainsi un cul-de-sac ouvert sur le côté. L'une des cornes est entourée par la muqueuse sur ses deux faces, tandis que l'autre corne n'est tapissée que sur sa face interne. Le muscle passe sur le tout à la manière d'une sangle; il est formé de faisceaux très homogènes d'une corne à l'autre, mais assez peu hauts, de sorte que sur une coupe verticale, il semble formé de petits parallélogrammes. La muqueuse présente une quantité de glandes placées entre le cartilage et la muqueuse.

Chien. — Chez le chien (fig. 1), le muscle est construit absolument sur le même type, il est cependant un peu plus grêle; on y retrouve la disposition en sangle du muscle, en anneau brisé du cartilage et le canal muqueux parallèle au canal de la trachée.

Cobaye. — Chez le cobaye, l'insertion est interne; une certaine longueur de cartilage est libre dans le tissu conjonctif, mais la partie libre est bien moins importante que chez le hérisson; quelquefois, presque à l'extrémité du muscle, on remarque un très petit faisceau récurrent qui, abandonnant la masse principale, vient se terminer à l'extrémité ou presque à l'extrémité du cartilage; ce petit faisceau est très grêle et ne présente guère qu'une épaisseur de quatre à cinq cellules. Le muscle est épais, il présente une grande homogénéité; aucune glande ne le traverse, d'ailleurs il n'en existe nulle part dans le reste de la trachée.

Rat. — Chez le rat, la musculature est très forte; cette musculature vu la dimension de la trachée est aussi développée que celle du cobaye et du hérisson. C'est chez le rat que j'ai observé l'insertion musculaire se faisant sur le sommet et les deux faces du cartilage; la partie externe du muscle est plus importante que la partie interne et existe seule en plusieurs endroits, c'est ce qui a fait dire à Stirling que l'insertion était uniquement extérieure; mais un grand nombre de préparations m'ont montré la disposition que je viens de décrire. Les fibres placées au milieu et qui s'insèrent sur le sommet des cornes arrivent perpendiculairement au périchondre et s'insèrent par leur extrémité; les autres s'insèrent tangentiellement comme chez les autres animaux. Le muscle est en rapport très intime par sa face postérieure avec l'œsophage; il n'en est séparé que par une très mince couche de tissu conjonctif.

Lapin. — Chez le lapin, la musculature est moins puissante, mais cependant elle est encore très forte; le muscle est environ moins large de moitié que le cartilage. Ce muscle est très homogène et très compact; l'insertion se fait à la face externe et va jusqu'au sommet du cartilage sans le dépasser; l'insertion est franchement externe, mais l'extrémité du cartilage n'est pas libre. On observe une grande quantité de vaisseaux verticaux entre la muqueuse et le cartilage, mais il n'y en a pas entre la muqueuse et le muscle, disposition qui, nous le verrons plus loin, est l'inverse de ce que l'on observe chez l'homme.

Singe. — Chez la guenon Patas, la trachée vue à l'œil nu ne semble pas avoir de partie membraneuse postérieure; les anneaux cartilagineux paraissent complets, mais en réalité ils se recouvrent sur une grande longueur et sont unis par une mince couche de tissu conjonctif. Cependant ici, comme chez les autres vertébrés que j'ai examinés, la couche musculaire existe plus nette que chez l'homme; elle est fort longue, occupant environ le tiers postérieur de la trachée, et située exactement entre la muqueuse et le cartilage; elle vient s'insérer à la face interne; elle est mince, assez homogène, mais à la face externe on voit quelques fibres obliques,

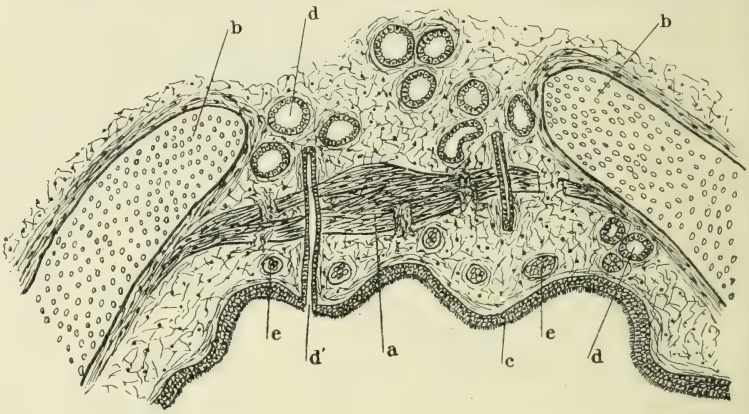

Fig. 2. — Trachée d'enfant, partie postérieure. — A, muscle trachéal; B, cartilages; C, muqueuse; D, glandes; D', canaux excréteurs; E, vaisseaux.

en très petit nombre; on constate l'absence de glandes. C'est, au seul point de vue des cartilages, la même disposition que chez le chat et le chien; mais ici le muscle est en dedans et sépare la muqueuse des cartilages, aussi le cul-de-sac que j'ai décrit ne pourrait y exister.

Même disposition chez les deux autres singes que j'ai eu l'occasion d'étudier.

Veau. — Chez le veau, la disposition est semblable; cartilages se recouvrant par les extrémités en forme d'anneau brisé, muscle long et grêle, absence de glandes.

Homme. — Ce qui frappe, chez l'homme, c'est le nombre et les dimensions des glandes qui perforent le muscle, et, tandis que chez les autres animaux ce muscle est parfaitement homogène, ici sur une coupe on le voit transpercé par tous les canaux excréteurs.

Chez l'enfant il se présente sous la forme de petits tronçons séparés et unis par du tissu conjonctif; il est très mince; son insertion se fait à la partie interne des cornes qui ont leur extrémité libre dans le tissu conjonctif; elles sont plus éloignées que chez les animaux précédents, chez lesquels si souvent elles se recouvrent. L'abondance des glandes est ici un fait exceptionnel (fig. 2); chez les animaux que j'ai examinés, il n'y en a pas le plus souvent, ou s'il y en a elles sont petites et peu nombreuses. Nous devons aussi noter une couche de vaisseaux verticaux entre la muqueuse et le muscle.

Nous voyons donc par l'examen de ces quelques animaux qu'il y a de grandes différences dans la disposition du muscle trachéal; c'est l'insertion qui est surtout différente, tantôt interne, tantôt externe, sans qu'il soit possible d'en comprendre la raison; on ne voit pas en effet quel avantage il peut y avoir pour l'animal à avoir son muscle interne ou externe, alors que l'action est identique dans les deux cas : la raison de ces différentes dispositions nous échappe absolument.

II. — Muscles des bronches extra-pulmonaires.

Chez tous les animaux, les muscles des deux bronches extra-pulmonaires sont semblables à ce qu'ils sont dans la trachée; ces bronches devraient plutôt porter le nom de petites trachées, car elles reproduisent absolument le modèle de la trachée en plus petit; elles n'ont aucunement la structure des bronches intra-pulmonaires. Ce n'est qu'à partir du hile que commence une modification dans la structure.

III. — Muscle de Reisseissen.

Dans le poumon, quelle que soit la disposition antérieure du muscle dans la trachée, le muscle de Reisseissen se présente comme un anneau complet placé entre la muqueuse et le cartilage; c'est un sphincter qui en se contractant fait former à la muqueuse de la bronche une série de plis assez analogues à ceux que l'on voit sur la coupe d'une artère. Chez tous les animaux, j'ai toujours vu cette disposition : d'abord, à l'extérieur, les plaques cartilagineuses, puis le muscle, puis la muqueuse.

Les différences que l'on observe sur le muscle de Reisseissen

sont en rapport avec celles déjà vues pour le muscle trachéal; elles ont trait à l'homogénéité et à l'épaisseur; de plus, chez certains animaux, le cartilage accompagne le muscle plus loin que chez d'autres; ainsi chez le hérisson on retrouve du cartilage autour des bronches de très petit calibre.

IV. — Passage du muscle trachéal aux muscles de Reisseissen [1].

Il faut étudier maintenant le passage, la transition entre les fibres musculaires trachéales et les fibres bronchiques. On sait, depuis les mémoires d'Aeby et les études du développement des bronches, que la bronche du lobe inférieur est la continuation directe de la grosse bronche; la bronche du lobe supérieur à gauche, des lobes supérieur et moyen à droite, en sont des ramifications. S'il en est ainsi les muscles et les cartilages trachéaux doivent se retrouver dans la bronche du lobe inférieur; un nouveau muscle doit se former dans les bronches des lobes supérieurs et du lobe moyen droit; on va voir que c'est effectivement de cette manière que les choses se passent. Pour cette étude j'ai coupé en série des poumons de lapin et de cobaye, puis j'ai examiné quelques coupes d'autres animaux à des hauteurs différentes et les faits ont toujours été semblables.

Lapin. — Nous commencerons par l'animal le plus typique, le lapin; cet animal en effet se prête facilement à l'observation. Le cartilage trachéal recevant l'insertion musculaire à l'extérieur, ainsi que je l'ai dit plus haut, se reconnaît toujours, même très loin; à cause même de cette insertion, lorsqu'il n'est plus représenté que par un petit nodule, on le reconnaît encore, car les nouveaux cartilages ne reçoivent point d'insertions.

Commençons par le poumon droit qui, recevant trois branches, est un peu plus compliqué que le gauche. Au hile la grosse bronche a toujours un muscle semblable à celui de la trachée. La première bifurcation donne naissance à la bronche du lobe supérieur (fig. 3); elle se fait en dehors du muscle, au niveau du cartilage, sur la partie latérale de la grosse bronche. Le muscle trachéal n'envoie aucune

1. Dans cet exposé j'emploie les termes de muscle trachéal, cartilages trachéaux pour désigner le muscle et les cartilages des bronches extra-pulmonaires; nous avons vu en effet qu'ils sont semblables à ceux de la trachée, et nous éviterons ainsi des confusions, muscles et cartilages bronchiques devant désigner les muscles et les cartilages des bronches intra-pulmonaires.

fibre à la nouvelle bronche, d'ailleurs le muscle de Reisseissen se forme un peu plus loin et pendant une faible longueur la muqueuse n'est séparée du cartilage que par le tissu sous-muqueux; puis, d'emblée, la bronche s'entoure de son muscle; dès qu'il apparaît il

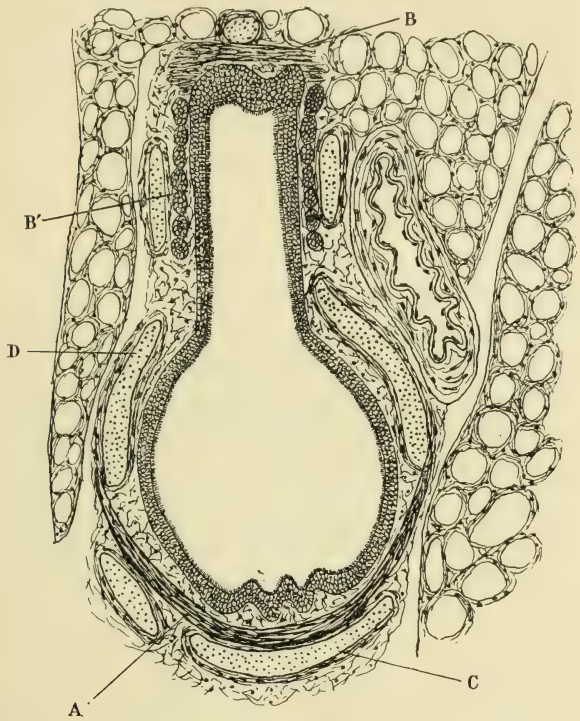

Fig. 3. — Coupe de la grosse bronche du lapin à la naissance de la bronche du lobe supérieur. — A, muscle trachéal; B, muscle de Reisseissen, coupé en B'; C, cartilages bronchiques; D, cartilages trachéaux.

présente les caractères du muscle de Reisseissen que j'ai décrit plus haut.

Au-dessous de la première bifurcatiòn la bronche extra-pulmonaire continue sa direction et atteint la deuxième bifurcation. Mais dans ce court intervalle il s'est produit des modifications qui transformeront plus loin le muscle trachéal en muscle de Reisseissen. Le muscle a grandi, il occupe bientôt la moitié de la coupe transversale de la bronche; le cartilage trachéal a diminué d'autant et la bronche n'étant plus soutenue en arrière par le cartilage trachéal risquerait de s'écraser si des plaques de cartilage n'étaient venues

se mettre derrière le muscle. Le squelette est donc formé à ce moment du cartilage trachéal très diminué, recevant toujours les insertions musculaires sur sa face externe, et de plaques cartilagineuses placées comme celles des bronches intra-pulmonaires, n'ayant avec le muscle que des rapports de voisinage.

La bifurcation qui donne naissance à la bronche du lobe moyen, intéresse quelquefois le muscle, puisque celui-ci occupe déjà les parties latérales de la grosse bronche; mais cela ne change pas sa manière d'être vis-à-vis la nouvelle bronche; il l'entoure d'un demi-anneau à son origine sans envoyer de fibres sur sa longueur. L'apparition du muscle de Reisseissen se fait comme pour la bronche du lobe supérieur.

Reste la bronche du lobe inférieur; nous avons déjà vu qu'elle s'était transformée par l'agrandissement de son muscle et par l'apparition derrière celui-ci de plaques de cartilages bronchiques. Cette transformation ne fait que s'accentuer, bientôt le muscle fait les 2/3 du tour, le cartilage trachéal a diminué en proportion de l'agrandissement du muscle et n'est bientôt plus représenté que par un petit nodule sur lequel s'insèrent toujours les extrémités musculaires; d'autres plaques cartilagineuses ont apparu. Enfin, un peu plus loin, le dernier vestige de cartilage trachéal ayant disparu, les extrémités du muscle se soudent et le muscle est transformé en muscle de Reisseissen.

Pendant que cette transformation s'effectue, la bronche entre dans le lobe inférieur; elle est donc pendant quelque temps intra-pulmonaire, avec les caractères de bronche extra-pulmonaire.

Ensuite la bronche se divise, la division ne présente rien de particulier et se fait en intéressant toutes les couches, comme partout ailleurs dans l'intérieur des lobes.

La division sur le poumon gauche se fait exactement de la même façon, sauf qu'il n'y a qu'une bifurcation donnant la bronche du lobe supérieur.

Cobaye. — Chez le cobaye on observe le même passage, lent et progressif pour la bronche du lobe inférieur, d'emblée pour les bronches des lobes supérieurs et du lobe moyen; ici il faut un peu plus d'attention car, le muscle s'insérant à l'intérieur, le cartilage trachéal ne se différencie pas aussi facilement du cartilage bronchique; mais si l'on se souvient que le cartilage trachéal reçoit des insertions, alors que les cartilages bronchiques n'en reçoivent

pas (fig. 4), il est facile de constater sa présence, même lorsqu'il n'en existe plus qu'un petit nodule.

Homme. — Chez l'homme, le passage est semblable, ainsi que je l'ai vu en examinant des coupes d'ensemble sur le hile du poumon d'un enfant. De même pour le *singe*.

Chien, chat. — Chez le chien et le chat, il existe une réelle difficulté pour bien voir la transition; le passage se fait sur un très

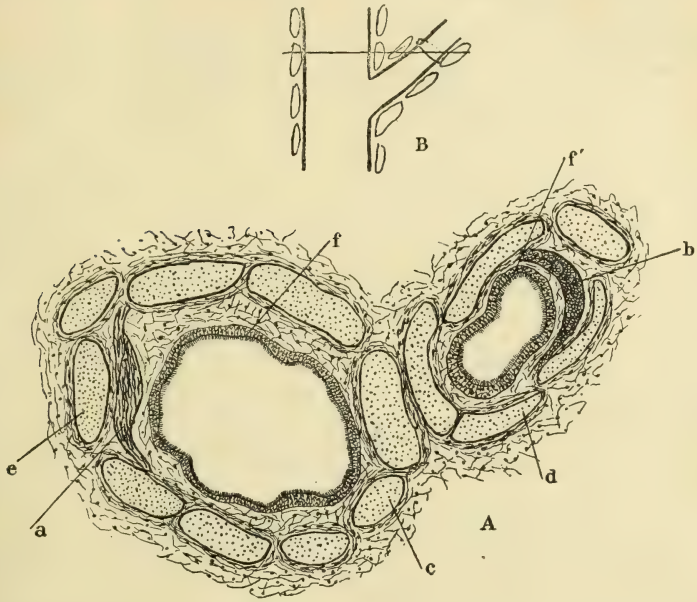

Fig. 4. — A, coupe de la grosse bronche du cobaye un peu avant la naissance de la bronche supérieure; B, schéma de la hauteur de la coupe. — *a*, muscle trachéal; *b*, muscle bronchique; *c*, cartilages trachéaux; *d*, cartilages bronchiques de la nouvelle bronche; *e*, cartilages bronchiques de la bronche extra-pulmonaire; *f* et *f'*, muqueuse.

petit espace et il est difficile de tomber sur ce point, mais cependant, on voit bien que tandis que les bronches supérieures ont leur muscle d'emblée, le passage se fait progressivement pour la bronche inférieure.

La présente étude offre un intérêt particulier au point de vue de la disposition des bronches et de la division de la grosse bronche. Ce point d'anatomie est controversé, ou plutôt, jusqu'à ces dernières années, les auteurs avaient uniquement parlé du mode dichotomique pour la division des bronches; les études d'anatomie comparée ont montré quelle importance majeure il fallait accorder à la branche du lobe inférieur; les études d'embryologie sont venues

corroborer ce fait; ainsi que je l'ai dit plus haut, il restait un point à étudier, l'anatomie microscopique de ces bronches au point même de leur bifurcation; j'espère que par les résultats de mes recherches je suis arrivé à élucider ce point, et comme ce que j'ai vu s'accorde avec les travaux d'anatomie comparée et d'embryologie, le tout formera un ensemble de preuves en faveur de la ramification monopodique des bronches.

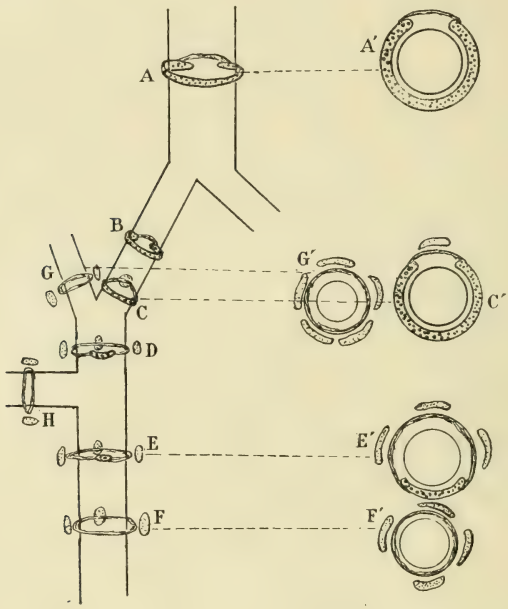

Fig. 5. — Schéma de la division bronchique. — AA', trachée; B, grosse bronche semblable à la trachée; CC' et GG', grosse bronche avec une plaque cartilagineuse bronchique et bronche du lobe supérieur avec muscle de Reisseissen complet; D, grosse bronche dans l'intervalle des lobes supérieur et moyen, avec plusieurs plaques cartilagineuses; H, bronche du lobe moyen; EE' et FF', transformation complète du muscle trachéal en muscle de Reisseissen.

C'est au contraire la division bronchique par le mode dichotomique qui était admise par les auteurs les plus classiques.

Cruvelhier, revu par Marc Sée, dit que les grosses bronches fournissent une branche pour les lobes supérieur, moyen et inférieur sans insister sur la division.

Sappey mentionne les différences de calibre des bronches des lobes supérieur, moyen et inférieur sans parler du mode de division.

De même dans le Traité de Beaunis et Bouchard.

Testut, d'après Aeby, distingue les bronches en épartérielles et hypartérielles, mais il admet que la grosse bronche s'est divisée pour donner naissance aux bronches des lobes.

Tous ces auteurs admettent donc que la grosse bronche arrivée au hile se divise, celle de gauche en deux branches, celle de droite en trois et qu'il s'agit là d'une dichotomie irrégulière, car les bronches sont de calibre très inégal, la bronche inférieure ayant un calibre plus fort.

Or Aeby[1] a décrit la division par le mode monopodique; étudiant sur des moules les arbres respiratoires d'un grand nombre de vertébrés, il a émis l'hypothèse suivante : la grosse bronche arrivée au hile se continuerait directement dans le lobe inférieur; les bronches des lobes supérieur et moyen en seraient des ramifications. Ces ramifications sont épartérielles ou hypartérielles, suivant qu'elles siègent au-dessus ou au-dessous de l'artère pulmonaire. Une seule bronche est épartérielle, c'est la bronche du lobe supérieur droit; les autres ainsi que les ramifications intra-pulmonaires de la bronche du lobe inférieur sont hypartérielles.

Il s'agit donc là d'un mode de division monopodique.

Cette théorie est maintenant admise par beaucoup d'auteurs et Nicolas (Anatomie de Poirier) décrit la division bronchique de cette façon.

L'embryologie d'ailleurs s'accorde avec cette manière de voir. D'Hardiviller, qui a étudié cette question[2], décrit ainsi l'apparition des bronches : « Chez le lapin, c'est au commencement du douzième jour de la vie fœtale qu'existent deux conduits épithéliaux, origines de chacune des bronches souches des poumons; à douze jours et demi, chacune des bronches souches des poumons offre sur sa paroi externe une boursouflure ou bourgeon creux.

Chez un embryon du même âge, mais à un stade plus avancé, il existe sur la bronche souche du poumon droit deux bourgeons creux et sur la bronche souche du poumon gauche une seule éminence creuse. »

Poumon droit. — Le bourgeon supérieur donnera la bronche souche du lobe supérieur; le bourgeon moyen fournira la bronche souche du lobe moyen, la bronche souche du poumon produira les ramifications bronchiques du lobe inférieur.

1. Der Bronchialbaum der Saügethiere und des Menschen, par le Prof. Dr Aeby.
2. D'Hardiviller, *Thèse et bibliographie anatomique*, 1895-96, p. 194.

Poumon gauche. — Le bourgeon supérieur est l'origine de la bronche souche du lobe supérieur; la bronche souche du poumon gauche est la souche de la ramification bronchique du lobe inférieur.

Même disposition chez le mouton [1].

Donc l'anatomie comparée et l'embryologie sont d'accord sur ce point que la bronche du lobe inférieur est la bronche mère et qu'elle continue la grosse bronche.

Si l'on compare ces résultats aux faits que je présente plus haut, on voit qu'il y a une concordance absolue. En effet, par division dichotomique les bronches supérieures ou inférieures devraient être semblables dans tous leurs éléments; or il n'en est rien : tandis que les bronches supérieures s'entourent d'emblée de leur muscle, la bronche inférieure utilise le muscle de la grosse bronche; cette disposition prouve bien que l'on a affaire au prolongement de la grosse bronche.

Plus loin, la bronche s'est complètement transformée et a acquis les caractères des autres bronches, mais cette transformation, nécessaire pour le jeu de cette bronche qui a même action que les autres bronches, s'est faite progressivement par agrandissement du muscle trachéal.

Donc la morphologie de la musculature de l'arbre respiratoire est d'accord avec l'anatomie comparée et l'embryologie.

Conclusions. — Chez les différents vertébrés examinés, le type du muscle de la trachée diffère considérablement non seulement d'un genre à l'autre, mais encore d'une espèce d'un genre à une autre du même genre, sans qu'il soit possible actuellement d'en comprendre la raison.

Si le muscle trachéal est différent, il n'en est pas de même des muscles de Reisseissen qui sont semblables d'un animal à un autre.

La transition se fait de la même façon quelle que soit la disposition du muscle trachéal; la manière dont s'effectue cette transition semble prouver, d'accord avec l'anatomie comparée et l'embryologie, que la bronche du lobe inférieur est la bronche souche de l'arbre respiratoire.

1. D'Hardiviller, *Société de biologie*, 1897, p. 1002.

Le propriétaire-gérant : Félix Alcan.

Coulommiers. — Imprimerie Paul BRODARD.

SEP 23 1898

CONTRIBUTIONS A L'EMBRYOLOGIE DES REPTILES

I

SUR UN ORGANE DES EMBRYONS DE REPTILES

COMPARABLE A L'HYPOCORDE DES ICHTHYOPSIDÉS [1]

Par A. PRENANT
Professeur à l'Université de Nancy.

(Planches X, XI, XII.)

Dans ces derniers temps ont paru plusieurs travaux, de *Stöhr* (8), de *Klaatsch* (2), de *Bergfeldt* (3), de *Franz* (5), sur le développement et la signification morphologique de l'hypocorde ou tige subnotocordale chez les Batraciens et les Poissons. Des coupes d'embryons de diverses espèces de Reptiles, destinées à l'étude du développement du thymus et de la glande thyroïde dans cette classe de Vertébrés, m'ont révélé l'existence d'une formation qui avait jusqu'ici à peu près complètement échappé à l'observation des embryologistes et qui, comme on en pourra juger par la description qui suit, offre des traits de ressemblance avec l'hypocorde des Ichthyopsidés. Aussi ai-je cru opportun, en ce moment où l'attention est tournée du côté de l'hypocorde, de publier les résultats qui suivent.

Le matériel que j'ai utilisé pour ce travail comprend des embryons de divers âges appartenant aux espèces suivantes : *Anguis fragilis*

1. Travail fait avec l'aide et sous les auspices de la *Fondation Elizabeth Thompson*.

L., *Lacerta viridis L.*, *Tropidonotus natrix Gessn.* J'ai aussi examiné quelques embryons des espèces *Lacerta agilis* L., *Callopeltis Aesculapii Gessn.*, *Agama Bibronii.* Pour les trois premières espèces, j'ai eu à ma disposition une série très suivie de stades, dont chacun était représenté par plusieurs individus, 3 en moyenne, parfois 8 ou 10.

Chez *Anguis fragilis*, les embryons examinés avaient une longeur totale (du vertex à l'extrémité de la queue) de 10 mm., 22 mm., 24 mm., 28 mm., 30 mm., 50 mm. Je disposais en outre de stades plus avancés, mais qui au point de vue qui m'a occupé étaient sans intérêt.

Chez *Lacerta viridis*, mon examen a porté sur les stades suivants : embryon de 3 mm., de 5 mm. de longueur totale, de 5 mm. 5 de longueur totale et de 2 mm. 5 de longueur de tête (du vertex au museau), de 4 mm. et de 6 mm. de longueur de tête, de 4 mm. 5 de longueur totale et de 2 mm. 5 de longueur céphalique, de 6 mm. de longueur totale sur 3 mm. de longueur céphalique, de 4 mm. de longueur de tête (2 pontes différentes), de 4 mm. 5 de longueur de tête (2 pontes différentes), enfin des embryons mesurant 6 mm. de longueur céphalique et âgés de vingt-quatre jours à trente-quatre jours.

Chez *Tropidonotus natrix*, les embryons examinés mesuraient : 3 mm., 4 mm. 5 (un grand nombre d'individus), 5 mm., 5 mm., 5 de longueur céphalique (du museau au vertex).

La mesure de la longueur du diamètre antéro-postérieur de la tête (du museau au vertex) me semble la plus utile et la plus exacte; celle de la longueur totale du corps a beaucoup moins de valeur; chez la Couleuvre, d'ailleurs, elle est à peu près impossible à prendre. J'ai noté aussi l'âge des embryons, c'est-à-dire le temps écoulé depuis la ponte des œufs. Mais on sait combien variable est le développement de l'embryon de Reptile dans l'œuf pondu, de sorte qu'un embryon d'une ponte *A* âgé de quinze jours peut n'être pas plus avancé qu'un embryon d'une ponte *B* qui vient d'être faite. La connaissance de l'âge des embryons n'aurait d'importance que si l'on pouvait déterminer quelle différence il y a dans la marche du développement (et il y en a certainement une) entre l'embryon dans l'œuf non encore pondu et l'embryon situé dans l'œuf pondu, si l'exposition de l'œuf à l'extérieur accélère ou ralentit le développement et dans quelle mesure. Le stade vrai qu'on doit marquer

sur un embryon de Reptile paraît être fonction de ces deux données : la longueur et l'âge de l'embryon.

Dans la description qui suit, j'ai présenté d'une façon sommaire les résultats que j'ai obtenus. De plus j'ai fait un choix de ces résultats et n'ai retenu que les plus saillants. Enfin je n'ai pas voulu, de peur de répétitions, décrire successivement toutes les dispositions observées dans chaque embryon, et me suis en général borné à prendre dans chaque embryon ce qu'il offrait de plus caractéristique. Ainsi faite, la description que je donne de cet organe de l'embryon des Reptiles que je compare à l'hypocorde, n'est qu'un aperçu et n'a pas la prétention d'être complète. Il paraît d'ailleurs illusoire, en raison des variations presque illimitées de cet organe, de vouloir les connaître et les décrire toutes, et faire une description complète.

Anguis fragilis.

Si on examine chez des embryons de 22, 24, 28 ou 30 millimètres une coupe transversale intéressant le pharynx, et passant par l'ébauche de la glandule thyroïdiennne et par l'entrée du larynx par exemple, on constate que la paroi dorsale du pharynx est surmontée sur la ligne médiane d'un appendice considérable (fig. 1, n° 43; fig. 2, n° 98; fig. 3). Il se présente comme un bourgeon cellulaire de la paroi pharyngienne, assez étroit et passablement long, qui s'enfonce dans le tissu mésenchymateux ambiant, dans le plan médian du corps, se dirigeant vers la corde dorsale dont son extrémité distale cependant demeure très éloignée. La constitution histologique de ce bourgeon n'offre rien d'ailleurs qui la distingue de celle de la paroi pharyngienne; les figures mitotiques sont peut-être un peu plus nombreuses dans le bourgeon que dans la paroi même du pharynx.

Partant de cette coupe et de l'observation qui vient d'être faite, examinons d'une part la série des coupes plus proximales, d'autre part celle des coupes distales.

Sur ces dernières, on voit à mesure qu'on descend vers le tronc et que le pharynx change de forme pour devenir l'œsophage, le bourgeon pharyngien diminuer de hauteur et devenir plus épais (comp. fig. 1, n°s 43 et suiv.). Il perd en même temps l'aspect caractéristique qui le distinguait dans la figure précédente, et devient de

moins en moins indépendant du pharyngo-œsophage, dont il est alors partie intégrante (fig. 1, nos 64 et 91; fig. 2, nos 165 et suiv.; fig. 9). Il est néanmoins toujours bien distinct; et lors même que la paroi dorsale du pharyngo-œsophage émet deux cornes latéro-dorsales (ce qui s'observe assez fréquemment) (fig. 2. n° 175), le bourgeon médian se distingue bien de ces cornes et persiste sur des coupes plus distales, alors que ces cornes ont déjà disparu. Quand une couche musculaire s'ébauche tout autour du pharyngo-œsophage, elle englobe le bourgeon médian en même temps que le conduit œsophagien (fig. XVII). Puis le bourgeon diminue toujours de hauteur et se confond toujours davantage avec le reste de la paroi œsophagienne. On le reconnaît toujours cependant, lors même que l'œsophage a pris la forme d'un conduit régulièrement cylindrique, sous l'aspect d'un court pointement triangulaire qui surmonte la paroi dorsale œsophagienne sur la ligne médiane (fig. 2, n° 190). Non seulement le bourgeon pharyngien est absorbé par la paroi de l'œsophage, mais encore il contribue à la formation de la cavité œsophagienne. Quand en effet la lumière du pharyngo-œsophage, qui avait la forme d'une fente étroite étendue transversalement, s'élargit d'une façon irrégulière en plusieurs cavités plus spacieuses, et que par la confluence de ces cavités prend naissance la lumière cylindrique de l'œsophage, le bourgeon pharyngien n'échappe pas à ce creusement (fig. 17); les trous dont il se perfore communiquent avec la cavité œsophagienne, à l'agrandissement de laquelle ils contribuent. Le bourgeon pharyngien, du côté distal, est donc incorporé à l'œsophage, et concourt à la formation de sa paroi et de sa cavité.

Étudions maintenant les coupes plus proximales que celle de la figure 1, et commençons par les premières, nous rapprochant peu à peu de celle qui nous a servi de point de départ.

Tout à fait en avant, le pharynx forme une fente très étendue transversalement. Dans le plan médian, à quelque distance au-dessus, c'est-à-dire au côté dorsal du pharynx, passe la corde dorsale, qui est très rudimentaire à cet endroit et réduite à quelques cellules qui paraissent en voie de dégénérescence. Vis-à-vis de la corde dorsale, l'épithélium pharyngien ne présente aucune particularité digne de remarque.

Sur des coupes plus distales, intéressant par exemple le labyrinthe auditif, on voit le tissu mésenchymateux se condenser entre la

corde et l'épithélium pharyngien sous la forme d'une masse quadrangulaire qui relie l'une à l'autre (fig. 1, n° 1, *ph. pch*; fig. 15, *ph. pch*). Les cellules de cette masse mésenchymateuse, comme celles de la corde dorsale elle-même, présentent des signes évidents de dégénérescence; ce sont des boules rouges safranophiles et des gouttelettes graisseuses noircies par l'acide osmique; l'épithélium pharyngien offre d'ailleurs les mêmes indices de dégénération (fig. 15). De chaque côté de la masse mésenchymateuse et de la corde dorsale se trouvent à quelque distance des amas cellulaires dont l'extrémité effilée est tournée vers le plan médian; ce sont les masses mésenchymateuses vertébrales ou bourgeons vertébraux des sclérotomes (fig. 1, *s*).

Plus loin, en direction distale, on voit la masse mésenchymateuse quadrangulaire entourer la corde dorsale et se condenser autour d'elle en une écorce (fig. 1, n°s 15 et suiv.,) dont les cellules et dont les fibres déjà dessinées se disposent concentriquement à la corde, formant ainsi un tissu péricordal spécial, qui paraît correspondre à la gaine péricordale externe des auteurs.

Puis sur des coupes plus distales, les masses mésenchymateuses vertébrales se réunissent à cette écorce péricordale, avec laquelle elles ne forment plus qu'une masse unique (fig. 1).

Telles sont les dispositions que nous avons observées par exemple chez plusieurs embryons de 22 millimètres de long.

Dans cette observation nous avons négligé la question de savoir si la masse mésenchymateuse et le tissu péricordal qui en dérive sont ou non en connexion avec l'épithélium pharyngien. La réponse à cette question doit être affirmative, non pas seulement après examen de ces embryons de 22 millimètres, mais d'autres encore d'âge un peu différent. On voit sur la figure 15 que la connexion existe bien réellement. Nous ne voulons pas décider du reste si cette connexion s'établit au profit de la masse mésenchymateuse et du tissu péricordal, qui recevraient de l'épithélium pharyngien des éléments cellulaires et auxquels cet épithélium servirait ainsi de matrice cellulaire. Cependant cela est très probable, et on aurait ici par conséquent un exemple de plus de la part contributive importante que l'entoderme prend à l'édification du mésenchyme.

Chez des embryons d'âge un peu plus avancé, de 28 et de 30 millimètres par exemple, les dispositions observées sont essentiellement les mêmes, et le fait capital, c'est-à-dire l'absence de limite

entre le tissu péricordal et l'épithélium pharyngien, se retrouve ici. Toutefois chez des embryons de 28 millimètres les différences d'avec les faits décrits ci-dessus étaient assez marquées pour rendre utile une description de ces embryons. Une coupe, passant par la pointe de la langue, montre que la corde dorsale est située à quelque distance de l'épithélium pharyngien, et que celui-ci, un peu plus épais au niveau de la corde que partout ailleurs, est légèrement déprimé en une gouttière large; au-dessous de la corde passe une traînée de tissu mésenchymateux, qui la sépare de l'épithélium du pharynx (fig. 2, n° 1). Sur une coupe plus distale, intéressant le labyrinthe auditif, l'épithélium pharyngien s'épaissit encore et forme deux ou trois pointements qui se dirigent vers la corde (fig. 2, n° 4). Plus loin, la paroi pharyngienne éprouve sur la ligne médiane un épaississement bien marqué; la traînée mésenchymateuse mentionnée plus haut a englobé la corde en formant un tissu péricordal: une masse mésenchymateuse, de forme quadrangulaire sur la coupe, relie le tissu péricordal à la paroi pharyngienne irrégulièrement épaissie (fig. 2, n° 24). Plus loin, dans une coupe intéressant par exemple le milieu de la langue et le recessus du vestibule auditif, la corde s'est beaucoup rapprochée du pharynx, l'épithélium pharyngien se confond avec le tissu péricordal: sur cette coupe et les suivantes les connexions pharyngo-péricordales sont très évidentes (fig. 2, n° 35). Puis la paroi pharyngienne se déprime en une gouttière large et peu profonde, taillée à pic de chaque côté, dont le fond est formé par l'épithélium assez fortement épaissi: au fond de cette gouttière l'épithélium se soulève en plusieurs pointements qui se continuent plus ou moins nettement avec le tissu péricordal (fig. 2, n°s 52, 66). La gouttière s'approfondit davantage sur les coupes suivantes, et devient plus étroite, tandis que l'épithélium s'épaissit encore à son niveau; la continuité de cet épithélium avec le tissu péricordal est toujours bien évidente (fig. 2, n° 71).

Il est donc établi par les observations qui précèdent que chez des embryons d'*Anguis* de 22 à 30 millimètres de long, l'épithélium pharyngien plus ou moins épaissi, plus ou moins déprimé en une gouttière suivant les points qu'on considère et selon les embryons auxquels on s'adresse, affecte des connexions intimes avec le tissu péricordal, qui y puise peut-être une partie du matériel cellulaire nécessaire à son accroissement.

Dans les coupes plus distales, on reconnaît les dispositions sui-

vantes, un peu variables suivant les embryons examinés. Chez des embryons de 22 et de 24 millimètres, l'épithélium pharyngien, qui était uniformément épaissi, au niveau de la corde dorsale, subit dans le plan médian un épaississement localisé et proémine en un bouton ou bourgeon arrondi qui se dirige vers la corde. Ce bourgeon devient un cordon de plus en plus long, épais de deux ou trois rangs de cellules; il s'avance vers la corde, qui recule du côté de la face dorsale de l'embryon. Sur certaines coupes (sans qu'on puisse mettre le fait sur le compte de la coupe et du rasoir), l'extrémité dorsale du cordon, au lieu d'être limitée par une membrane basale nette, qui revêt tout le reste de la surface du cordon, est comme ouverte, par suite de l'absence de la membrane limitante à ce niveau. Il paraît alors s'échapper de l'extrémité dorsale du cordon pharyngien un certain nombre de cellules mésenchymateuses, comme si le cordon servait à la constitution du mésenchyme du voisinage (fig. 11). D'ailleurs, là où le bourgeon est nettement délimité à son extrémité dorsale, celle-ci se montre toujours coiffée d'un certain nombre de cellules mésenchymateuses, qui paraissent s'insérer sur la membrane basale par leurs prolongements.

Chez d'autres embryons (de 28 millimètres), les dispositions sont un peu différentes. L'épithélium pharyngien, après s'être épaissi et après être entré en connexion avec le tissu péricordal, se déprime en une gouttière qui devient de plus en plus profonde (fig. 2, n°s 66, 71). La gouttière pharyngienne, dont les parois sont épaissies, se coiffe d'un bourgeon épithélial. Puis, par accolement des deux parois de la gouttière, se constitue un cordon grêle et très long, riche en figures mitotiques, qui, s'enfonçant dans le mésenchyme, atteint presque la corde et le tissu péricordal, bien que ceux-ci soient très éloignés de la paroi pharyngienne (fig. 2, n° 86). Ce cordon, à son extrémité, paraît ouvert et semble laisser échapper comme dans le cas précédent quelques cellules mésenchymateuses.

Un autre embryon (de 28 mm., fig. A) montre une gouttière pharyngienne (*ph*), surmontée, ainsi que précédemment, d'une masse épithéliale claviforme (*hy*) qui est en continuité évidente avec le tissu péricordal (*pch*). Puis la gouttière se transforme en un cordon plein, analogue à celui que présentaient les embryons précédents. De chaque côté de ce cordon les éléments mésenchymateux constituent une sorte de ligament par leur agencement symétrique et régulier.

Le cordon pharyngien (fig. B, *hy*) d'embryons de 30 millimètres, formé de la même façon que précédemment, offrait à son extrémité dorsale une sorte de prolongement ligamenteux (*l*), qui le rattachait au tissu péricordal (*pch*) et par son intermédiaire à la corde dorsale (*ch*).

En suivant maintenant la série des coupes en direction distale, pour se rapprocher de la coupe qui nous a servi de point de départ, on constate que le cordon pharyngien des coupes proximales ou bien se continue directement et sans interruption avec le bourgeon des figures 1 n° 43, 2 n° 98, et 3, qui n'en est que la suite, ou bien s'efface et disparaît. Le premier cas s'observait par exemple chez un embryon de 22 millimètres et un autre de 30 millimètres; il nous a paru plus rare que le second. Dans celui ci, on voit donc le cordon pharyngien des coupes proximales disparaître, de telle sorte que dans une certaine région du pharynx la paroi de cet organe est parfaitement lisse; puis apparaît un bourgeon nouveau. La disparition du cordon pharyngien se fait par un mécanisme variable. Ou bien le cordon s'amincit, diminue de hauteur et disparaît purement et simplement. Ou bien après que le cordon s'est épaissi en massue à son extrémité libre, la massue se fend en deux et une gouttière pharyngienne prend naissance; la gouttière s'efface ensuite, et il ne reste pour en indiquer l'existence et pour marquer le point médian de la paroi pharyngienne qu'un petit épaississement triangulaire ; plus loin, cet épaississement augmente considérablement de hauteur et devient le bourgeon pharyngien de la fig. 1. Dans ce second cas, il n'y a donc pas, à proprement parler, interruption de l'appendice dorsal du pharynx, puisqu'il en reste toujours un vestige appréciable. Il est possible que là où on croit à une lacune dans la présence de cet appendice, cette lacune soit plus apparente que réelle.

Telles sont les données que l'on peut acquérir par l'examen d'une série de coupes transversales.

Des coupes longitudinales et médianes donnent une vue d'ensemble des résultats fournis par les précédentes. La figure 4 représente une pareille coupe chez un embryon de 24 mm. de long. On voit que tout à fait en avant la corde, très mince et très rapprochée du pharynx, est enfouie dans un tissu qui résulte de la confluence à ce niveau du tissu péricordal et de l'épithélium pharyngien. Plus en arrière, l'épithélium du pharynx s'isole du tissu

péricordal, en se soulevant en une protubérance arrondie. Puis l'épithélium pharyngien, s'éloignant toujours davantage du tissu péricordal et de la corde, diminue de hauteur, pour s'épaissir plus loin d'une façon considérable. En suivant la série des coupes sagittales on peut se convaincre que dans les coupes juxtamédianes l'épaississement disparaît, l'épithélium pharyngien reprenant sa hauteur ordinaire. Nous avons donc affaire ici à une lame pharyngienne implantée sur le pharynx, exactement dans le plan médian, très haute, c'est-à-dire très étendue dans le sens dorso-ventral, très mince au contraire dans le sens transversal. Le bord libre de la lame pharyngienne est sinueux, ce qui tient à une hauteur variable suivant les endroits; et il est limité presque partout par une membrane nette. Cette lame pharyngienne des coupes sagittales est le bourgeon pharyngien des coupes transversales. Elle règne sans discontinuité sur une très grande étendue du pharyngo-œsophage.

Après ces constatations faites sur des embryons de 22 à 30 mm., nous avons voulu chercher quelles dispositions on trouverait dans des stades moins avancés, et aussi ce que deviendraient chez des embryons plus âgés les formations signalées plus haut.

Comme stade moins développé nous n'avons eu à notre disposition que des embryons de 10 mm. de longueur totale. Les résultats obtenus sur des coupes transversales et sagittales de ces embryons n'ont pas été sensiblement différents de ceux que les autres nous avaient fournis. Tout à fait en avant, la corde très amincie est accolée au pharynx, mais ne contracte pas de connexions évidentes avec lui. Ces connexions deviennent au contraire manifestes sur des coupes plus distales; le tissu péricordal est adhérent à l'épithélium pharyngien épaissi et semble formé par ce dernier. On peut observer en ces points la transformation graisseuse du protoplasme de l'un et de l'autre tissus, ainsi que de la corde dorsale. Vient ensuite une gouttière à paroi très épaissie. Puis c'est un bourgeon pharyngien, de plus en plus élevé, dont l'extrémité dorsale se fusionne avec le tissu péricordal. Ce bourgeon se poursuit jusque dans l'œsophage.

Une coupe sagittale d'un embryon de 10 mm. coïncide presque exactement avec celle qui a été décrite plus haut. A quelque distance en arrière de la poche hypophysaire, il existe une région où la corde est très rapprochée de l'épithélium pharyngien et où cet

épithélium se confond avec le tissu péricordal. En arrière de cette région, la corde s'étant éloignée du pharynx, celui-ci développe une lame pharyngienne qui s'élève à une grande hauteur.

Nous avons examiné d'autre part des séries d'embryons de 43 mm. et de 50 mm. de longueur totale. Mais les observations laissent quelque peu à désirer, parce que les séries n'étaient pas en général assez étendues. Les coupes que nous avions à notre disposition, étant destinées en effet à l'étude du thymus et de la glande thyroïde, ne remontaient pas assez loin dans la tête et ne descendaient pas assez bas dans le thorax pour nous permettre de voir ce que les formations dont il s'agit étaient devenues dans des régions correspondantes à celles que nous avions examinées chez de plus jeunes embryons.

Chez plusieurs embryons de 43 mm., la connexion pharyngienne péricordale a disparu dans la région céphalique, bien que la corde soit très voisine de l'épithélium pharyngien. Chez d'autres individus du même âge, il y a dans cette région un léger épaississement triangulaire médian de l'épithélium pharyngien, duquel part une sorte de ligament qui le relie à la corde dorsale. Toute la partie antérieure de la lame pharyngienne a disparu chez ces embryons. Cette lame ne commence à apparaître qu'au niveau de l'ébauche médiane de la glande thyroïde, c'est-à-dire déjà assez bas, puisque cette ébauche, on le sait, descend dans le cou avec les progrès de l'âge. La lame pharyngienne est d'ailleurs bien développée; chez un de ces embryons elle était même exceptionnellement haute. Plus bas, au niveau de l'œsophage, la lame cellulaire œsophagienne (*hy*) est recouverte et paraît comme arrêtée dans son développement par la couche musculaire (*cm*) de l'œsophage (*oe*) contre la face interne de laquelle vient s'appliquer son extrémité libre (fig. C). Il se peut même qu'elle perfore la couche musculaire; le conduit musculeux de l'œsophage se montre alors largement ouvert du côté dorsal; comme, chez des embryons plus jeunes, la lame pharyngienne est entourée de tous côtés par le muscle, cela témoigne d'un accroissement secondaire puissant de la lame pharyngienne chez des embryons de cet âge. Plus bas, la lame pharyngienne disparaît, en se creusant de lumières qui communiquent avec la cavité œsophagienne principale.

Chez des embryons de 5 cm., dont nous possédions une série assez étendue pour comprendre la région de la lame pharyngienne

PRENANT. — Sur un organe des embryons de reptiles.

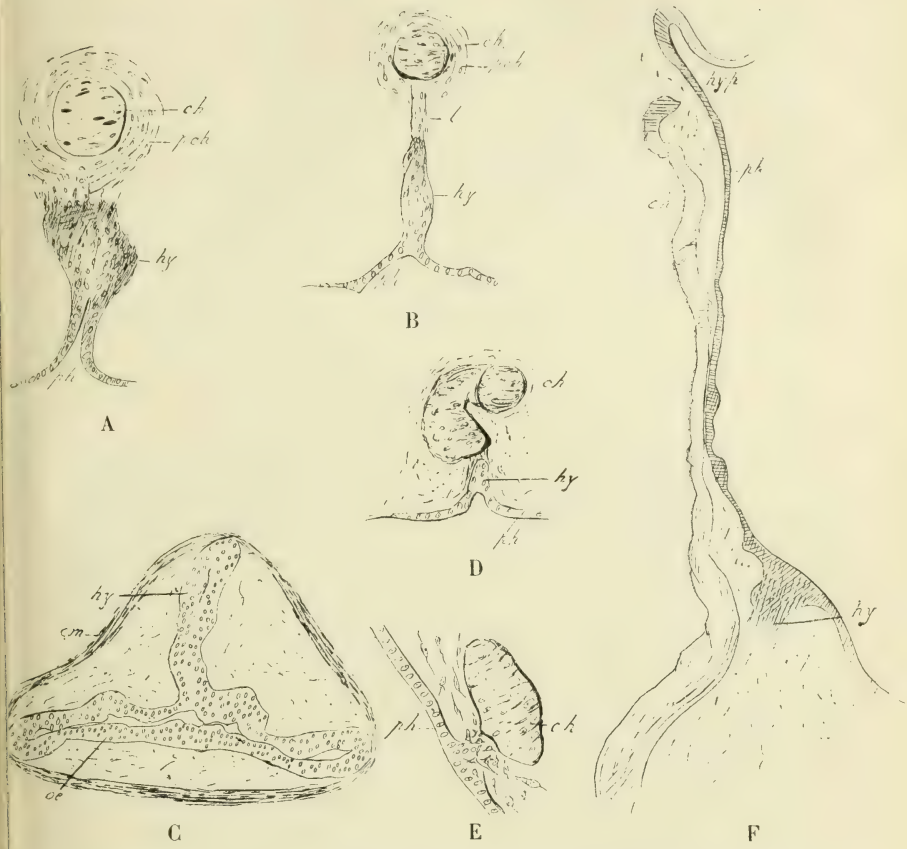

Fig. A. — *Anguis fragilis.* — Embryon de 28 mm. Gouttière pharyngienne *ph*, surmontée d'une masse épithéliale claviforme *hy*, en continuité avec le tissu péricordal *pch* (voir page 439).

Fig. B. — *Anguis fragilis.* — Embryon de 30 mm. Cordon pharyngien *hy*, rattaché au tissu péricordal *pch* et à la corde *ch* par une sorte de ligament *l* (voir page 440).

Fig. C. — *Anguis fragilis.* — Embryon de 43 mm. La lame œsophagienne (*hy*) est recouverte et comme arrêtée par la couche musculaire *cm* de l'œsophage *oe* (voir page 442).

Fig. D. — *Lacerta viridis.* — Embryon de 6 mm. Corde dorsale *ch*, très tortueuse, rattachée à la gouttière pharyngienne *hy* et au pharynx *ph* (voir page 444).

Fig. E. — *Lacerta viridis.* — Embryon du même âge. Coupe sagittale. Connexion entre la corde dorsale *ch* et le pharynx *ph* (voir page 444).

Fig. F. — *Lacerta viridis.* — Embryon mesurant 4,5 mm. de tête. L'épithélium pharyngien *ph*, demeure éloigné de la corde dorsale *ch*, sur une certaine étendue à partir de la poche hypophysaire (*hyp*). Puis les deux organes s'accolent. Plus loin, la corde s'éloigne du pharynx qui émet une lame *hy* assez haute (voir page 445).

et la région d'attache pharyngo-péricordale, il apparaît au niveau de la glande thyroïde déjà très développée à cet âge un bourgeon assez court creusé en une gouttière ouverte dans la cavité du pharynx. Plus bas, ce bourgeon augmente de hauteur, et se troue de plusieurs cavités qui communiquent bientôt les unes avec les autres ainsi qu'avec la cavité œsophagienne.

Un embryon de la même longueur ne présentait par contre plus aucune trace de la formation primitive, sinon un très petit épaississement triangulaire de la paroi pharyngienne.

Bien que les stades un peu plus avancés aient été insuffisamment examinés, nous croyons cependant pouvoir conclure qu'il ne reste chez des embryons âgés et chez l'adulte aucun vestige de la lame pharyngienne non plus que de la connexion pharyngo-péricordale que présentaient de plus jeunes embryons.

Lacerta viridis.

Sur les plus jeunes embryons (de 3 et de 5 millimètres) que j'ai débités soit en coupes transversales, soit en coupes sagittales, je n'ai observé aucune trace de la connexion pharyngo-péricordale, aucun rudiment non plus de la lame pharyngienne. Tout au plus pouvait-on voir en un certain point une gouttière très peu profonde du pharynx, à laquelle la corde et le tissu qui l'entoure n'adhèrent d'ailleurs pas; à cette gouttière faisait suite un épaississement triangulaire peu marqué de la paroi pharyngienne. Çà et là chez ces embryons, l'épithélium offrait une transformation graisseuse considérable, notamment au niveau du point d'insertion de la membrane pharyngienne actuellement détruite, ainsi qu'à l'endroit des invaginations de la paroi telles que la poche de Rathke, la poche de Seessel, l'ébauche médiane de la glande thyroïde.

Chez deux embryons de 55 mm. de longueur totale et de 25 mm. de longueur céphalique, les coupes transversales n'ont montré qu'une gouttière dorsale du pharynx, dont la paroi était un peu épaissie et graisseuse; cette gouttière régnait sur une certaine longueur à partir de la glande thyroïde médiane. Sur la série longitudinale, on voyait la corde dorsale s'effiler beaucoup en avant; l'épithélium du pharynx n'offrait pas d'épaississement; il n'y avait entre les deux organes aucune adhérence; en un point

seulement la corde était infléchie à angle très obtus et se rapprochait du pharynx, par lequel elle semblait être attirée.

Je décrirai ensemble, comme offrant à peu près les mêmes dispositions, un embryon de 2 mm. 5 de longueur céphalique et de 4 mm. 5 de longueur totale et âgé de sept jours après la ponte, trois autres examinés sept jours et huit jours après la ponte et mesurant 6 millimètres de longueur totale sur 3 millimètres de longueur céphalique, enfin un embryon de onze jours après la ponte ayant aussi 6 millimètres de longueur totale du corps et 3 millimètres de longueur de la tête. Sur ces embryons, l'épithélium pharyngien présente, dans une coupe intéressant la glande thyroïde médiane et les trois premiers arcs branchiaux, un petit pointement triangulaire; il se poursuit jusque dans une coupe passant par le cœur et par la dernière poche branchiale, en diminuant insensiblement de hauteur. Sur un d'eux (fig. D), la corde (*ch*), très tortueuse, décrivant des sinuosités latérales très prononcées, est comme attirée du côté du pharynx (*ph*). D'une gouttière pharyngienne bien marquée, dont la paroi est épaissie en une pointe triangulaire (*hy*), part une sorte de court ligament qui s'attache à la corde dorsale. Cette connexion, évidente sur les coupes transversales, a pu être retrouvée sous une forme un peu différente, dans les coupes sagittales d'un embryon du même âge (fig. E). Sur l'embryon de onze jours, de 6 millimètres de longueur totale et de 3 millimètres de diamètre céphalique, le pharynx forme une gouttière profonde dont les lèvres s'accolent et donnent lieu à un court bourgeon pharyngien. Plus en avant, l'épithélium offre un petit épaississement triangulaire, qui est très rapproché de la corde. En somme, par sa gouttière et par son bourgeon pharyngien, cet embryon réalise un stade manifestement plus avancé que les précédents.

J'ai examiné plusieurs états plus avancés qui peuvent être sériés de la façon suivante : un embryon *A* de dix jours après la ponte, tête de 4 millimètres de long; un autre *B*, d'un œuf pondu depuis onze jours appartenant à une autre ponte que le précédent, mesurant aussi 4 millimètres de tête; un troisième *C* après quatorze jours, tête de 45 mm.; deux autres enfin *D* et *E*, provenant de la même ponte que *A*, âgés de quinze ou seize jours et mesurant 45 mm. de tête.

L'embryon *A* montre que la cavité pharyngienne, qui est une

fente très étendue dans le sens transversal, se soulève en une gouttière, dont la paroi est un peu épaissie; en se rapprochant de l'extrémité antérieure, la gouttière et l'épaississement qui la surmontent augmentent; il en résulte un bourgeon qui se dirige vers la corde sans l'atteindre, affleurant seulement le tissu péricordal; plus en avant encore, la gouttière disparaît complètement.

Chez l'embryon *B*, on voit, en suivant la série des coupes dans le sens proximal, d'abord un bourgeon pharyngien peu élevé, qui augmente ensuite de hauteur, et atteint le tissu péricordal dans lequel il s'engage (fig. 8, *hy*, *pch*). Il se continue même manifestement avec ce tissu, en s'entr'ouvrant, semble-t-il, à son extrémité; il atteint même la corde, dont la gaine paraît s'être résorbée au niveau du point de contact du bourgeon pharyngien. Celui-ci n'est d'ailleurs pas plein; mais il est fendu sur presque toute sa hauteur par la cavité pharyngienne qui y a pénétré en formant une gouttière très profonde. Puis, plus en avant, la corde se rapproche du pharynx; le bourgeon pharyngien diminue d'importance jusqu'à n'être plus qu'un petit épaississement triangulaire insignifiant. Plus haut encore, cet épaississement a disparu; la corde est étroitement accolée au pharynx.

La description de l'embryon *C* est très analogue à celle du précédent. Sur une coupe passant par le cœur et la dernière paire de poches branchiales, le pharynx offre une légère gouttière surmontée d'un pointement triangulaire. La gouttière prend plus en avant une forme quadrangulaire, et s'approfondit; par sa paroi épaissie, elle entre en connexion et paraît même se confondre avec la corde dorsale, qui paraît s'entr'ouvrir par sa paroi ventrale. Puis, sur les coupes antérieures, la gouttière s'efface, la corde conservant toujours des relations intimes avec le pharynx, mais ne paraissant plus à cet endroit que lui être accolée.

Des deux embryons *D* et *E*, l'un a été débité en coupes transversales, l'autre en une série sagittale de coupes.

Dans la série sagittale (fig. F), on voit l'épithélium pharyngien (*ph*) demeurer éloigné de la corde dorsale (*ch*) sur une certaine étendue à partir du cul-de-sac hypophysaire (*hyp*). Puis les deux organes se rapprochent, s'accolent, sans qu'il y ait fusion entre eux ni même entre l'épithélium et le tissu péricordal; la limite profonde de la paroi pharyngienne demeure très nette dans toute cette étendue. En arrière de cette région d'accolement, la corde se

sépare de nouveau du pharynx, dont la paroi se montre épaissie à ce niveau en quelques nodosités irrégulières. Plus en arrière encore, à un niveau où la corde s'infléchit par un coude brusque du côté dorsal pour s'éloigner définitivement du pharynx, celui-ci émet un bourgeon assez haut (*hy*), qui paraît se confondre avec le tissu péricordal.

Les coupes de la série transversale chez le second de ces embryons montrent des faits assez exactement superposables aux précédents. En procédant d'avant en arrière, on voit la corde dorsale, très mince, s'accoler au pharynx. Elle s'en éloigne ensuite ; la paroi pharyngienne est épaissie en une petite saillie triangulaire. Puis cette paroi se soulève en un bourgeon assez haut, qui correspond manifestement à celui qu'on distinguait sur la coupe sagittale, et qui, ici comme là, entre en connexion avec le tissu péricordal et même avec la corde, comme entr'ouverte en ce point. Puis l'épithélium pharyngien et la corde s'éloignent l'un de l'autre, le premier n'offrant plus qu'un léger épaississement triangulaire.

Chez un embryon pris dix-sept ou dix-huit jours après la ponte et dont la tête mesurait 5 millimètres, il existait une gouttière pharyngienne peu profonde surmontée d'un court bourgeon ou plutôt d'un épaississement triangulaire qui par sa pointe affleurait au tissu sclérotomique entourant la corde ; plus haut le bourgeon disparaissait, la gouttière diminuait de profondeur encore et finissait par s'effacer.

Divers embryons de développement approximativement égal, ayant une tête de 6 millimètres de long, mais d'âge assez différent, de vingt-quatre à trente-quatre jours après la ponte, m'ont fourni les résultats suivants :

Chez l'un d'eux, on trouvait d'abord, au niveau de l'ébauche latérale de la glande thyroïde et du rudiment thymique, un léger bourgeon médian, qui disparaissait un peu plus haut. Un autre bourgeon réapparaît, beaucoup plus élevé qu'auparavant, qui disparaît à son tour très rapidement. On pourrait, de par ces apparitions et disparitions successives, songer à un tronçonnement de l'organe en segments. La corde se rapproche ensuite beaucoup du pharynx sans présenter cependant de connexion évidente avec lui. Il se produit ensuite, à la hauteur de l'oreille moyenne, une gouttière pharyngienne surmontée d'un nouveau bourgeon très élevé.

Ce bourgeon contracte avec la corde, qui s'est rapprochée du pharynx et est devenue très grêle, des relations intimes; il semble que la corde, qui est coupée obliquement et a une forme sinueuse, ait été attirée par le bourgeon pharyngien et tordue sur elle-même par le fait de la traction exercée sur elle. C'est ainsi une image très démonstrative de l'influence exercée par le bourgeon pharyngien sur la forme et la direction de la corde. Puis le bourgeon diminue de hauteur et n'est plus bientôt que la paroi épaissie d'une gouttière pharyngienne peu profonde.

Les autres embryons, quoiqu'ayant à peu près le même développement, présentaient des dispositions beaucoup plus simples. L'un, qui n'offre au niveau du thymus et de l'ébauche thyroïdienne latérale aucun relief de la paroi dorsale du pharynx, fait voir sur des coupes plus proximales un épaississement triangulaire de cette paroi et bientôt après une gouttière dont le fond est épaissi en un petit bourgeon, qui disparaît rapidement.

Chez un autre, un bourgeon peu élevé fait son apparition au niveau du thymus et cesse plus haut d'être visible. Il réapparaît au niveau de la langue et disparaît de nouveau plus haut, alors que la corde s'est beaucoup rapprochée du pharynx.

Avec ces embryons, qui terminent la série des *Lacerta viridis* que j'ai examinés, il semble que le bourgeon pharyngien perd de plus en plus son importance, à mesure que le développement progresse.

Cependant, il est possible que le bourgeon pharyngien éprouve un accroissement secondaire très considérable, comme le ferait croire l'observation que j'ai faite sur un embryon de *Lacerta agilis*, très avancé déjà dans son développement et mesurant 50 millimètres de longueur totale. Chez cet embryon (fig. 10), le pharynx est surmonté d'un bourgeon très long, épaissi à son extrémité libre, qui s'enfonce dans le mésenchyme, suivant le plan médian de l'embryon.

Chez *Lacerta viridis*, en résumé, le bourgeon pharyngien apparaît, sous sa forme la plus rudimentaire, comme un épaississement triangulaire de la paroi épithéliale du pharynx. Le bourgeon développé a essentiellement les mêmes caractères que chez *Anguis*; par son extrémité libre ou distale, il contracte des connexions avec le tissu péricordal. Une connexion pharyngo-péricordale, entre le tissu mésenchymateux péricordal et la corde dorsale, existe d'ail-

leurs généralement, comme chez *Anguis*, dans la région antérieure de l'embryon.

Agama bibronii.

Quelques embryons de cette espèce m'ont donné les résultats suivants :

La paroi dorsale du pharynx, chez un embryon provenant d'un œuf récemment pondu (fig. 12 et 13), se creuse en une gouttière dont le fond s'accole à la corde dorsale, comme si la corde avait entraîné l'épithélium pharyngien et l'avait ainsi infléchi vers elle. Si on remonte la série des coupes, on voit qu'au niveau de la région cardiaque, le diverticule de la figure 12 devient, par accolement et fusion de ses bords, une masse pleine, qui ressemble au bourgeon dorsal et médian d'*Anguis* et de *Lacerta*.

Chez un autre embryon d'Agame, provenant aussi d'un œuf fraîchement pondu, j'ai trouvé aussi un diverticule pharyngien se dirigeant vers la corde, mais pas de bourgeon plein.

Un troisième embryon d'Agame, de 1 mm. 5 de longueur totale, offrait au niveau de la glande thyroïde médiane une continuité manifeste de la corde dorsale avec le pharynx. D'ailleurs, sur un autre embryon de même âge, débité en coupes sagittales, le fait pouvait être constaté au même endroit.

Chez un embryon de huit jours après la ponte (fig. 14), le pharynx était déprimé en une large gouttière dont le fond était surmonté de quelques cellules épithéliales qui formaient au niveau de la corde dorsale un bourgeon médian très peu élevé.

Tropidonotus natrix.

Chez l'embryon le plus jeune (3 mm. de longueur totale) que j'ai examiné, il existait sur 5 ou 6 coupes, à la hauteur de l'aditus laryngé, un bourgeon court et épais, premier indice du bourgeon pharyngien.

Les embryons plus avancés, âgés d'un jour et dont la tête mesurait 4 mm. 5, m'ont offert des résultats variés. — Chez l'un d'eux, j'ai vu seulement la corde dorsale se mettre en relation avec la paroi dorsale du pharynx par une traînée cellulaire qui partait d'un épaississement triangulaire du pharynx; celui-ci représente évidemment le rudiment du bourgeon pharyngien. — Chez un

autre, je n'ai rien constaté qui fût digne d'être noté. — Mais trois autres présentaient au contraire déjà un bourgeon pharyngien bien développé. Sur l'un de ces derniers, on voyait, à la hauteur de l'ébauche du thymus, l'épithélium dorsal du pharynx s'épaissir sur la ligne médiane, puis, dans deux ou trois coupes, se former un bourgeon conique large et bas, le bourgeon pharyngien, beaucoup moins important que dans des stades plus avancés. Chez un autre, on retrouvait ce bourgeon large et peu élevé, dont les cellules constitutives sont plus claires que celles des autres parties de l'épithélium pharyngien : caractère qu'on constate aussi sur d'autres séries de coupes. Plus en avant, on ne voit plus que de petits épaississements triangulaires au niveau desquels la corde dorsale est très rapprochée du pharynx. Cette corde dorsale offrait d'ailleurs, chez ces divers embryons, des dispositions remarquables que je signalerai en passant. Chez l'un, elle présente un état segmentaire très évident; elle s'interrompt et réapparaît tour à tour. Chez un autre, la corde, dont la section transversale a des dimensions très considérables, se montre nettement divisée en deux masses distinctes; plus en avant, elle disparaît, puis réapparaît sous forme d'un filament très fin, qu'entourent des îlots cellulaires particuliers, et qui cesse de nouveau d'être visible.

Un embryon de Couleuvre, âgé de un jour et ayant 5 millimètres de longueur céphalique, offrait les détails suivants. On constatait deux ou trois larges épaississements de la paroi dorsale du pharynx. Plus antérieurement, se trouvait un épaississement unique de la paroi, de forme conique et à base large, auquel sur des coupes plus voisines de la tête succédait un véritable bourgeon claviforme, c'est-à-dire attaché sur l'épithélium pharyngien par un pédicule rétréci. Ce bourgeon s'isole plus haut, sur la longueur de deux coupes seulement. Ainsi isolé, il rappelle par sa structure, par l'aspect clair de ses cellules, la corde dorsale elle-même; cependant ses cellules ne sont pas vacuolisées. Ce bourgeon ou cet îlot contracte des relations intimes avec le tissu sclérotomique; l'extrémité distale du bourgeon et l'îlot sont situés en plein sclérotome. Il disparaît au niveau de l'ébauche médiane, déjà lobulée, de la glande thyroïde. Plus en avant, on voit la corde dorsale s'entourer d'un tissu plus dense (tissu péricordal, gaine péricordale externe), se rapprocher du pharynx, et l'épithélium pharyngien contracter avec cette gaine péricordale des connexions intimes en se confondant avec elle.

Les résultats de l'examen des coupes de deux embryons de 5 mm. 5 de longueur céphalique ont été très différents. L'un, âgé de quatre jours, offrait des dispositions qui se rapportaient assez bien à celles de l'embryon précédent. La partie tout antérieure du pharynx ne montrait rien qui fût digne d'être signalé. Mais plus en arrière, suivant un plan passant par l'ébauche médiane de la glande thyroïde et aussi à peu près par les ébauches thymiques, la série des coupes présentait les détails suivants. A quelque distance au-dessous de la corde dorsale et au-dessus d'une gouttière dorsale de l'épithélium pharyngien, se voyait un petit îlot cellulaire, complètement libre dans le tissu mésenchymateux ambiant : îlot qui, sur les coupes suivantes, s'agrandissait et prenait les dimensions représentées dans la figure 16 (en 5, *hy*). Puis l'îlot cellulaire se creusait, trois coupes plus loin (en 8), d'une lumière arrondie, qui persiste sur trois coupes (en 10), puis disparaît (en 13). L'îlot, redevenu plein, se rattache alors à l'épithélium pharyngien (13) qui se confond avec lui par le moyen d'un bourgeon conique à large base (15), qui disparaît au niveau des ébauches thyroïdiennes latérales et qui était semblable à celui que présentait l'embryon précédent. L'état offert par ce dernier n'était d'ailleurs que l'indication de la disposition beaucoup plus accentuée offerte par celui-ci. Ici le pharynx émet un bourgeon, qui s'isole en avant et se termine librement dans le mésenchyme.

L'autre embryon, qui provenait d'une autre ponte, qui avait la même longueur céphalique et n'était âgé que d'un jour, ne présentait plus aucune trace de ces productions pharyngiennes.

Il en était de même chez un embryon plus développé, âgé de treize jours et dont la tête mesurait 6 mm. 5 de long.

En résumé, chez les embryons de Couleuvre, se retrouve, quoiqu'avec une forme un peu différente, le bourgeon pharyngien des autres espèces de Reptiles. Ce bourgeon offre la singulière particularité qu'il peut se séparer de la paroi pharyngienne en formant un îlot creux, et qu'il représente ainsi une sorte de diverticule pharyngien.

Résumé des faits.

Il existe, d'après ce qui précède, chez des embryons de Reptiles appartenant aux genres *Anguis*, *Lacerta*, *Tropidonotus*, dans une région qui correspond à la région branchiale, un bourgeon épithé-

lial médian de la paroi dorsale du pharynx (fig. 1, n° 43; fig. 2, n° 98; fig. 3; fig. 5; fig. 6; *hy* dans toutes ces figures). Ce bourgeon, comme le montrent les coupes sagittales, est une véritable lame pharyngienne régnant sur une grande longueur (fig. 4, *hy*). Le bourgeon ou plutôt la lame pharyngienne n'existe pas d'abord chez les embryons très jeunes et ne commence à apparaître qu'à partir d'un certain âge (embryon d'*Anguis* de moins de 10 millimètres de longueur totale, embryon de *Lacerta* de 4 millimètres de longueur céphalique, embryon de Tropidonotus de 4 mm. 5 de longueur céphalique). Avant ces stades, il n'y a, pour représenter le futur bourgeon pharyngien, qu'un épaississement triangulaire de l'épithélium du pharynx, qui est le plus souvent déprimé en gouttière à cet endroit (*Lacerta*, *Tropidonotus*, *Agama*; fig. 7, 12, 13, 14). Après que le bourgeon pharyngien a atteint son maximum de développement, il paraît subir une régression (certaines observations étant cependant, comme celle de la figure 10, en contradiction avec cette donnée). Du côté distal, la lame pharyngienne est certainement, au moins chez *Anguis*, incorporée à l'œsophage, à la constitution duquel elle prend part (fig. 2, n°s 165-190; fig. 17). C'est chez *Anguis* que la lame pharyngienne acquiert son plus grand développement, qu'elle est le plus étendue dans le sens céphalo-caudal et le plus haute en direction dorso-ventrale (fig. 3 et 4). Sa puissance est moindre chez Lacerta (fig. 5). Elle est moindre encore chez *Tropidonotus* (fig. 6), où sur les coupes transversales le bourgeon pharyngien se montre court, en forme de bouton, plus ou moins largement implanté sur la paroi épithéliale. Il y a, chez *Tropidonotus*, cette particularité, que l'extrémité distale du bourgeon peut se séparer sur une certaine longueur en constituant une petite masse complètement isolée, creusée d'une lumière, située dans le plan médian, à quelque distance au-dessous de la corde dorsale (fig. 16). Par places, et chez certains embryons d'*Anguis* et de *Lacerta*, le bourgeon pharyngien n'est pas limité à son extrémité distale par une membrane basale nette, mais paraît ouvert; certaines cellules mésenchymateuses du voisinage semblent s'implanter sur ce bourgeon à la manière d'un vrai ligament, ou tout au moins se continuer avec lui; ou même le bourgeon paraît avoir produit ces éléments mésenchymateux par dissociation et transformation mésenchymateuse de ses cellules les plus distales (fig. 11). La situation de l'extrémité dorsale du bourgeon pharyn-

gien varie suivant les embryons et les régions; cette extrémité peut être plongée dans le tissu mésenchymateux du voisinage, ou bien s'enfoncer dans le tissu sclérotomique péricordal (fig. 8), ou même venir au contact de la corde dorsale.

En avant de la région occupée par le bourgeon pharyngien ou lame pharyngienne, il existe une autre région qui offre aussi une disposition remarquable. Là, on voit la corde dorsale, généralement très grêle à cet endroit et souvent très sinueuse, parfois segmentée en deux ou trois tronçons, se rapprocher de la paroi dorsale du pharynx, souvent soulevée en ce point en une légère gouttière. Dans un grand nombre de cas, il s'établit entre le tissu péricordal et l'épithélium pharyngien une connexion intime telle que souvent on ne peut plus tracer de limite nette entre les deux ébauches (fig. 1, nos 1-15; fig. 15). Tout se passe comme si le tissu péricordal uni à l'épithélium en recevait les éléments cellulaires nécessaires à son accroissement. Cette « connexion pharyngo-péricordale » n'existe pas plus que la lame pharyngienne chez des embryons très jeunes; elle est donc secondaire. De même que la lame pharyngienne, elle disparaît chez les embryons plus âgés, par suite de l'éloignement de plus en plus grand du pharynx et de la corde dorsale. La région de la connexion pharyngo-péricordale et de la lame pharyngienne sont différentes : l'une antérieure, l'autre postérieure; ces deux formations se succèdent donc dans le sens céphalo-caudal et sont jusqu'à un certain point indépendantes l'une de l'autre.

L'une et l'autre formations ne présentent d'ailleurs aucune fixité dans leur état; on peut par exemple trouver le bourgeon pharyngien sous une forme très différente chez deux embryons de la même ponte, du même âge, de la même longueur. Le développement de ces formations n'est pas exactement proportionnel à l'âge et à la longueur de l'embryon considéré. En somme ce sont là des dispositions sujettes à variations.

Historique et interprétation.

Les deux dispositions dont il vient d'être question sont à peu près inconnues jusqu'ici.

Une formation analogue au bourgeon pharyngien n'a été que signalée par les auteurs, soit dans une figure, soit par quelques

mots de texte, sans qu'ils aient attaché assez d'importance à leur observation pour s'y arrêter quelque peu.

C'est ainsi que de *Meuron* (13) représente (fig. 13), chez un embryon de *Lacerta agilis* de 8 millimètres, un court bourgeon dorsal et médian du pharynx, situé vis-à-vis de l'aditus laryngé.

Balfour figure d'autre part, chez un embryon de Poulet de la trentième heure d'incubation (fig. 280 du tome II de son *Traité d'embryologie* et fig. 261 de la 3e édition du *Traité d'embryologie* d'O. Hertwig), un épaississement de l'épithélium pharyngien ; il le considère comme un rudiment du cordon subnotocordal. *Balfour* cite aussi *Marshall* comme ayant représenté avant lui, chez le Poulet également, une disposition semblable [1].

Il est singulier que parmi les nombreux auteurs qui se sont occupés de divers points de l'embryologie des Reptiles et spécialement des Sauriens, et qui ont pu examiner des coupes sagittales, frontales et transversales d'embryons de Reptiles, aucun n'ait eu sous les yeux et n'ait figuré ou décrit la formation dont il s'agit ici. C'est en vain que j'ai en effet cherché la mention ou la représentation de quelque chose d'analogue dans les mémoires de *van Bemmelen* (1), *Béraneck* (2), *Corning* (4), *Grosser u. Brezina* (6), *Hochstetter* (7), *Hoffmann* (8 et 9), *Oppel* (14), *Orr* (15), *Ostroumoff* (16), *Strahl* (19), *Weldon* (20), qui ont étudié des espèces des genres *Lacerta*, *Anguis*, *Anolis*, *Sphaerodactylus*, *Liocephalus*, *Tropidonotus*, etc. Cela tient évidemment à ce que leur attention a été détournée d'un autre côté, et retenue soit par les dérivés branchiaux, soit par les nerfs, soit par le système veineux, ou par les cavités céphaliques du cœlome, etc. Un certain nombre de travaux embryologiques sur les Reptiles ont porté sur les tout premiers développements; ces travaux, que je ne mentionne pas ci-dessus, ne peuvent contenir aucune donnée sur la question qui m'occupe. Il en est de même de plusieurs recherches qui ont pour objet l'étude des organes de l'extrémité postérieure de l'embryon ou encore les annexes fœtales.

Quant à la seconde disposition, c'est-à-dire à la connexion pharyngo-péricordale, elle a été plusieurs fois bien observée et nettement figurée. Mais il n'est pas prouvé que dans tous les cas il s'agis-

1. Je trouve dans mes notes que *J. Platt* (*Quart. J. micr. Sc.*, 1896) a figuré chez *Necturus* une hypocorde réduite à une cellule.

sait de la même région du pharynx, comme on en pourra juger d'après les citations qui suivent.

Keibel (11), dans son important travail sur la corde dorsale, consacre une conclusion spéciale à cette question et dit que « le dernier point de connexion de la corde et de l'entoderme n'est pas situé à l'endroit de la membrane pharyngienne, mais un peu plus loin dans le sens caudal » (p. 51); en effet c'est à peu près au niveau de la poche de Seessel qu'il représente dans ses figures 40 et 41 la connexion dont il parle : cet endroit est, on le voit, bien plus antérieur que celui où d'habitude nous avons observé la coalescence de l'épithélium et du tissu péricordal.

Saint-Remy (17), dans ses recherches sur l'extrémité antérieure de la corde dorsale, figure chez trois représentants de groupes différents des Vertébrés supérieurs, des dispositions intéressantes pour nous. Chez un embryon de Lézard, il représente (fig. 16) la corde dorsale avec les mêmes connexions entodermiques que celles que *Keibel* a vues pour les Mammifères; la branche descendante de l'anse cordale adhère au fond de la poche de Seessel, en un point par conséquent plus antérieur que celui qui chez nos embryons nous offre la connexion pharyngo-péricordale. Nous ne croyons pas d'ailleurs, vu la différence d'âge des embryons, que les dispositions observées soient les mêmes dans le cas de *Saint-Remy* et dans les nôtres. — Il montre chez un embryon de Brebis (fig. 3) que la corde est restée provisoirement fusionnée avec l'épithélium pharyngien, représenté seulement en ce point par une lame protoplasmatique très mince sans noyaux, sur laquelle reposent directement les cellules cordales. Il interprète ce fait comme une anomalie due à un retard partiel et local dans le développement de la corde. Cette connexion siège assez loin en arrière, en un endroit qui correspond à peu près à ceux où nous l'avons nous-même observée chez les Reptiles. Seulement encore une fois ici, les embryons que nous avons examinés étaient beaucoup plus âgés, ce qui explique que *Saint-Remy* ait observé une coalescence de la corde même avec l'épithélium du pharynx, tandis que chez nos embryons, où le tissu péricordal était déjà formé, c'est avec ce dernier que se fusionnait l'épithélium pharyngien. — Enfin chez un embryon de Poulet, *Saint-Remy* représente (fig. 11) une coupe sagittale de la corde et de l'épithélium du pharynx; la limite profonde de celui-ci, quelque peu en arrière de la poche de Seessel, est irrégulièrement

déchiquetée, comme si la coupe avait entamé obliquement des prolongements envoyés par cet épithélium du côté de la corde dorsale.

Quelle est maintenant l'interprétation qu'il convient de donner pour cette double formation des embryons de Reptiles, la lame pharyngienne et la connexion pharyngo-péricordale, quelle est sa signification morphologique probable?

Quand je me suis trouvé pour la première fois en présence de la lame pharyngienne, ou plutôt du bourgeon pharyngien (avant que j'eusse fait des coupes sagittales), plusieurs hypothèses se sont présentées à mon esprit. L'une me parut immédiatement plus plausible que les autres, savoir celle qui supposait dans ce bourgeon le représentant d'une hypocorde. La lecture des travaux récents de *Stöhr*, de *Bergfeldt*, de *Klaatsch* et de *Franz* me confirma qu'il devait s'agir ici d'une formation hypocordale.

Je crois donc pouvoir dire que la lame pharyngienne est un organe nouveau de l'embryon des Reptiles, comparable sinon strictement homologue à l'hypocorde des Ichthyopsidés.

C'est un organe propre, *sui generis*, et non pas une production accidentelle, et en quelque sorte un accident de terrain de la paroi épithéliale du pharynx. J'en donne comme preuve la situation constante de la lame pharyngienne sur la paroi dorsale de la paroi pharyngienne et dans un plan exactement médian, son grand développement chez des embryons d'un certain âge, sa genèse et son évolution dont on peut marquer les principaux stades.

C'est un organe nouveau, puisqu'à part de *Meuron* qui l'a figuré sans le mentionner chez le Lézard, et *Balfour* qui a représenté chez le Poulet une formation analogue, la lame pharyngienne a passé jusqu'alors inaperçue (sauf omission bibliographique).

C'est un organe nouveau de l'embryon de Reptile, et bien caractéristique de ce groupe de la série animale. Je crois pouvoir affirmer en effet la constance de cette formation dans ce groupe, puisque j'ai examiné plusieurs espèces de l'ordre des Sauriens et une de celui des Ophidiens, que chaque espèce était représentée par plusieurs stades, et qu'enfin dans chaque stade j'ai fait porter mon examen sur plusieurs individus de la même portée, afin de pouvoir apprécier les variations individuelles, qui, comme on le sait, sont fréquentes et importantes, quand il s'agit d'organes vestigiaux et purement représentatifs d'une disposition ancestrale plus complète et plus parfaite.

Enfin je crois que cet organe est comparable à l'hypocorde des Ichthyopsidés. Voici quels sont en effet les résultats des recherches récentes entreprises sur ces animaux par les auteurs précités.

Stöhr, chez les Amphibiens, voit se développer, sur la ligne médiane de la paroi intestinale dorsale, une crête épithéliale, ébauche de l'hypocorde, dont les cellules se pigmentent et qui se sépare peu à peu de l'intestin. Il en résulte un cordon, qui, çà et là, se creuse de cavités irrégulières. La séparation de la crête hypocordale en un cordon se fait d'avant en arrière (en direction caudale) ; mais elle n'est pas complète tout de suite. Il reste encore pendant un certain temps des ponts d'union qui rattachent cette crête à l'intestin, et qui se succèdent les uns derrière les autres, faisant songer à une disposition métamérique de la crête hypocordale, découpée en un certain nombre de tronçons, de segments indépendants. Ces ponts segmentaires pouvant être creusés d'une lumière, l'hypocorde serait formée par des évaginations multiples de la paroi dorsale de l'intestin. Ainsi l'hypocorde ne naîtrait pas d'une ébauche unique et continue, mais d'une série de diverticules intestinaux, fusionnés secondairement dans le sens longitudinal. En outre de cette formation principale, *Stöhr* voit dans une petite masse qui se développe au-devant de l'hypocorde le représentant de la formation que *Balfour* chez les Sélaciens, *Henneguy* chez les Poissons osseux et *Field* chez les Amphibiens ont distinguée comme hypocorde céphalique. Il y aurait donc une hypocorde principale, celle du tronc; et une hypocorde céphalique, plus rudimentaire.

Les résultats de *Bergfeldt* coïncident essentiellement avec ceux de *Stöhr*, sauf qu'il n'a pas vu le cordon hypocordal devenir creux, et que la distinction d'une hypocorde céphalique lui a été impossible.

Klaatsch, dans son travail sur la signification morphologique de l'hypocorde, s'attache aux deux points principaux suivants : les homologies de l'hypocorde avec d'autres organes du groupe des Chordés; la destinée histologique de l'hypocorde. Il voit l'organe se former, chez les Sélaciens, comme une gouttière hypocordale, de forme caractéristique, au niveau de laquelle les cellules intestinales prennent des caractères particuliers. Puis la gouttière s'étrangle et se transforme en un corps plein triangulaire rattaché par sa pointe à l'intestin et supportant la corde dorsale à sa base. Il n'y a ni lumière dans cette hypocorde, ni anastomoses segmen-

taires la réunissant à l'intestin. On doit, d'après cela, regarder comme disposition primitive celle d'une gouttière hypocordale s'enfonçant entre les deux aortes et se dirigeant vers la corde dorsale. Il existe chez l'Amphioxus une formation qui ressemble étrangement à la forme typique de l'hypocorde; c'est la « gouttière dorsale » ou « gouttière épibranchiale » des auteurs, qui est limitée chez l'animal adulte à l'intestin branchial, mais que *Klaatsch* trouve étendue beaucoup plus loin en arrière chez l'individu jeune. L'auteur n'hésite pas à homologuer l'hypocorde des Vertébrés supérieurs à cette gouttière épibranchiale de l'Amphioxus, avec laquelle elle partage le caractère essentiel de prendre origine sur la paroi intestinale dorsale au-dessous de la corde. L'hypocorde des Ichthyopsidés serait le rudiment d'un organe, la gouttière épibranchiale, encore en état de fonctionnement chez l'Amphioxus. Le stade ontogénétique, représenté chez le Poisson ou l'Amphibien par la gouttière hypocordale, serait la reproduction de l'état offert par la gouttière épibranchiale de l'Amphioxus. Il n'y a, d'après *Klaatsch*, aucune raison de faire provenir l'hypocorde de diverticules intestinaux disposés métamériquement; l'hypocorde a son origine dans une gouttière épicordale semblable à la gouttière épibranchiale de l'Amphioxus. — Quant à la destinée de l'hypocorde, elle semble disparaître en totalité. Cependant, l'auteur a déjà montré dans un travail antérieur (*Morph. Jahrbuch*, XIX, 1893), qu'elle se transforme en partie pour donner le ligament longitudinal ventral de la colonne vertébrale. Quant à savoir si les éléments mêmes de l'hypocorde peuvent passer à d'autres tissus, *Klaatsch* suppose qu'ils peuvent en effet fournir une partie du tissu péricordal. Déjà auparavant, *Salensky* avait vu chez le jeune Esturgeon l'hypocorde se transformer en un ligament hypocordal ou ligament longitudinal inférieur, et *v. Kupffer* avait constaté la même transformation de l'hypocorde chez le même animal. — *Klaatsch* termine ses conclusions en considérant la réduction et la disparition de l'hypocorde comme un phénomène qui, rendant possible le développement de l'aorte impaire, réalise un progrès considérable dans l'organisme des Chordés.

Franz étudie le développement de l'hypocorde chez la Truite et le Saumon. Les cellules les plus dorsales du cordon intestinal se différencient pour la produire. Quand ensuite le cordon intestinal s'est creusé en un canal, et que ce canal intestinal s'est déplacé vers la face ventrale, l'hypocorde est étirée par ce déplacement en

une bandelette, qui presque aussitôt s'atrophie en partie. Il reste néanmoins des ponts hypocordaux, unissant l'hypocorde à la paroi intestinale dorsale et disposés d'une façon segmentaire, comme ceux que *Stöhr* a décrits; ces ponts finissent par disparaître. Pour *Franz*, l'hypocorde ne prend, contrairement à *Klaatsch*, aucune part à la formation du ligament longitudinal ventral; celui-ci est constitué par des cellules mésenchymateuses qui s'amassent autour de l'hypocorde, l'entourent et se transforment en un cordon fibrillé, qui est le ligament.

Les formations que j'ai décrites chez les embryons de Reptiles ont avec l'hypocorde, telle que les travaux précités nous l'ont fait connaître, un certain nombre de traits de ressemblance qui justifient un rapprochement, sinon une stricte homologie.

Comme l'hypocorde, le bourgeon pharyngien ou lame pharyngienne naît sur la ligne médiane de la paroi dorsale de l'intestin par une gouttière pharyngienne surmontée d'une faible crête. A ce stade le bourgeon pharyngien peut être comparé, tout comme l'hypocorde des Ichthyopsidés, à la gouttière épibranchiale de l'Amphioxus.

De même qu'on a distingué deux régions dans l'hypocorde, l'hypocorde céphalique et celle du tronc, de même dans la formation que j'ai étudiée chez les Reptiles, il y a lieu de faire une distinction entre une partie antérieure ou céphalique et une partie postérieure. Celle-ci est la lame pharyngienne, représentant la portion la plus développée de la formation totale; elle est comparable à l'hypocorde du tronc chez les Vertébrés plus inférieurs. La partie antérieure s'offre à l'état de connexion pharyngo-péricordale et représente une formation dérivée et réduite de la lame pharyngienne; elle est comparable à l'hypocorde céphalique des autres types.

La lame pharyngienne présente des dispositions segmentaires, qui, pour n'être pas aussi évidentes que celles offertes par l'hypocorde et qu'ont vues *Stöhr* et *Franz*, n'en existent pas moins bien certainement. On voit en effet la lame pharyngienne s'effacer et disparaître, puis réapparaître, au moins deux fois de suite. Chez la Couleuvre, il existe un bourgeon creux du pharynx analogue aux diverticules intestinaux que forme l'hypocorde des Amphibiens d'après *Stöhr*.

Enfin, je crois que, quant à sa destinée, la formation hypocor-

dale des Reptiles est encore comparable à l'hypocorde des Poissons et des Amphibiens. Au niveau de la connexion pharyngo-péricordale, il se dégage certainement de l'épithélium pharyngien des éléments qui vont enrichir la masse mésenchymateuse péricordale. Plus en arrière, la lame pharyngienne paraît émettre aussi par son fond des cellules de mésenchyme; et on peut voir ces cellules se disposer sous la forme d'un ligament inséré sur la lame pharyngienne. Comme *Klaatsch* l'admet pour l'hypocorde des Sélaciens, la lame pharyngienne contribuerait donc à la formation de parties mésenchymateuses.

Pour ces diverses raisons, je crois pouvoir dire qu'il s'agit ici d'un organe comparable sinon homologue à l'hypocorde des Ichthyopsidés.

Explication des planches X, XI et XII.

Sauf indication contraire, toutes les figures sont empruntées à des préparations faites avec le liquide de Flemming et le procédé de coloration de Benda (safranine, vert-lumière).

Les lettres suivantes sont valables pour toutes les figures :

hy, bourgeon pharyngien hypocordal ou lame pharyngienne hypocordale.
ph, pharynx.
ph, pch, connexion pharyngo-péricordale.
m, masse mésenchymateuse.
pch, tissu péricordal.
s, bourgeons vertébraux des sclérotomes ou masses mésenchymateuses vertébrales.
ch, corde dorsale.
tn, tube nerveux.
oe, œsophage.
la, larynx.
tr, trachée.
tol, glande thyroïde latérale.
tom, glande thyroïde médiane.
ao, arc aortique.
cm, couche musculeuse de l'œsophage.

Fig. 1. — Coupes successives d'un embryon d'*Anguis fragilis* de 22 mm. de longueur totale. Les chiffres indiquent les numéros des coupes dans la série. La coupe 1 est la plus antérieure. De 1 à 18, connexion pharyngo-péricordale; de 18 à 29, région intermédiaire; de 29 à 72, bourgeon pharyngien hypocordal. 52 D.

Fig. 2. — Coupes successives d'un embryon d'*Anguis fragilis* de 28 mm. de longueur totale. Les chiffres correspondent aux numéros des coupes dans la série complète. Coupe 1 la plus proximale; coupe 190 la plus distale; de 1 à 24, épaississement pharyngien; de 24 à 35, connexion pharyngo-péricordale; de 35 à 71, gouttière hypocordale; de 71 à 165, bourgeon hypocordal; de 165 à 190, incorporation de ce bourgeon à l'œsophage. 52 D.

Fig. 3. — *Anguis fragilis.* Embryon de 28 mm. de longueur totale. Coupe transversale. Bourgeon pharyngien hypocordal *hy*. 52 D.

Fig. 4. — *Anguis fragilis.* Embryon de 24 mm. de longueur totale. Coupe sagittale. Lame pharyngienne hypocordale *hy*. Irrégularité du bord dorsal de cette lame; absence en certains endroits d'une membrane limitante de ce bord dorsal. En avant, en *ph*, *pch* connexion pharyngo-péricordale, l'épithélium pharyngien épaissi se confondant avec le tissu péricordal. 52 D.

Fig. 5. — *Lacerta viridis.* Embryon de 11 jours après la ponte; tête de 4 mm. de long. Bourgeon pharyngien hypocordal *hy*. 52 D.

Fig. 6. — *Tropidonotus natrix.* Embryon de 4 jours après la ponte; tête de 5 mm. 5 de long. Bourgeon pharyngien hypocordal *hy*. 78 D.

Fig. 7. — *Lacerta viridis.* Embryon de 7 jours, longueur totale 4 mm. 5; tête de 2.5 de long. Début du bourgeon pharyngien *hy* sous forme d'un pointement triangulaire de l'épithélium du pharynx. 78 D.

Fig. 8. — *Lacerta viridis.* Embryon de 11 jours après la ponte; tête mesurant 4 mm. Connexions du bourgeon pharyngien hypocordal *hy*, creusé en une gouttière profonde, avec le tissu péricordal *pch*. 333 D.

Fig. 9. — *Anguis fragilis.* Embryon de 30 mm. de longueur totale. Incorporation du bourgeon hypocordal *hy* à l'œsophage. 125 D.

Fig. 10. — *Lacerta agilis.* Embryon de 50 mm. de longueur totale. Bourgeon pharyngien hypocordal *hy*, remarquable par son grand développement chez un embryon cependant déjà âgé. 52 D.

Fig. 11. — *Anguis fragilis.* Embryon de 22 mm. de longueur totale. Deux coupes presque voisines. En A, disposition pennée des cellules mésenchymateuses le long d'une ligne prolongeant l'extrémité de l'épaississement pharyngien hypocordal *hy*. En B, quelques cellules mésenchymateuses insérées sur l'extrémité distale ou profonde du bourgeon pharyngien hypocordal *hy*; les autres cellules groupées d'une façon régulière et symétrique autour de cette extrémité. 333 D.

Fig. 12. — *Agama Bibronii.* Embryon d'un œuf récemment pondu. Gouttière pharyngienne hypocordale *hy*. 125 D.

Fig. 13. — Même embryon. La gouttière pharyngienne *hy*, en un autre point de la série des coupes. 125 D.

Fig. 14. — *Agama Bibronii.* Embryon d'un œuf 8 jours après la ponte. Épaississement pharyngien médian *hy*. 186 D.

Fig. 15. — *Anguis fragilis.* Embryon de 28 mm. de longueur totale. Connexion pharyngo-péricordale *ph*, *pch*. 333 D.

Fig. 16. — *Tropidonotus natrix.* Embryon âgé de 4 jours, mesurant 5 mm. 5 de longueur céphalique. Série de coupes montrant que le

bourgeon pharyngien hypocordal *hy* s'isole en un îlot creux. Les coupes dessinées correspondent aux numéros 5, 8, 10, 12 et 15, d'une série, dont le point de départ ! serait une coupe (non figurée ici) où le bourgeon est encore largement rattaché au pharynx. Dans la coupe 10, la corde *ch* a été représentée pour montrer ses rapports avec l'îlot hypocordal, auquel une flèche la rattache. 78 D.

Fig. 17. — *Anguis fragilis.* Embryon de 53 mm. de longueur totale. Plusieurs coupes successives montrant que le bourgeon pharyngien *hy* est incorporé à l'œsophage et se creuse de lumières qui communiqueront avec la cavité œsophagienne. 52 D.

Fig. 18, 19, 20. — *Anguis fragilis.* Embryon de 22 mm. Trois coupes successives montrant le passage de la connexion pharyngo-péricordale, *ph*, *pch* au bourgeon pharyngien hypocordal *ph*. 125 D.

Index bibliographique.

1. Van Bemmelen. — Beiträge zur Kenntniss der Halsgegend bei Reptilien, *Bijdragen tot de Dierkunde Nat. Artis Magistra*, Amsterdam, 1888.
2. Béraneck. — Recherches sur le développement des nerfs crâniens chez les lézards, *Recueil zoologique suisse*, t. I, 1884.
3. Bergfeldt. — Chordascheiden und Hypochorda bei Alytes obstetricans, *Anat. Hefte*, H. XXI, 1896.
4. Corning. — Ueber die Neugliederung der Wirbelsaüle und die Urwirbelhöhle bei Reptilien, *Morph. Jahrbuch*, Bd XVII, 1891.
5. K. Franz. — Ueber die Entwicklung von Hypochorda und Ligamentum longitudinale ventrale bei Teleostiern, *Morph. Jahrbuch*, Bd. XXV, 1897.
6. Grosser u. Brezina. — Ueber die Entwicklung der Venen des Kopfes und Halses bei Reptilien, *Morph. Jahrbuch*, Bd XXIII, 1895.
7. Hochstetter. — Beiträge zur Entwickelungsgeschichte des Venensystems der Amnioten. II, Reptilien (Lacerta, Tropidonotus). *Morph. Jahrbuch*, Bd. XIX, 1892.
8. C.-K. Hoffmann. — Over de entwikkelingsgeschiedenis von het Gehoororgaan en de morphologische beteckenis van het gehoorbeentje bij de Reptilien, *Kon. Akad. v. Wetenschappen*, Amsterdam, 1889.
9. — *Bronn's Klassen und Ordnungen der Thiere.* Reptilien.
10. Junglöw — Ueber einige Entwickelungsvorgänge bei Reptilien-Embryonen, *Anat. Hefte*, 1892.
11. Keibel. — Zur Entwickelungsgeschichte der Chorda bei Säugern. Meerschweinchen und Kaninchen. *Arch. für Anat. u. Phys. Anat. Abth.*, 1889.
12. Klaatsch. — Zur Frage nach der morphologischen Bedeutung der Hypochorda, *Morph. Jahrbuch*, Bd XXV, 1897.
13. P. de Meuron. — Recherches sur le développement du thymus et de la glande thyroïde, *Recueil zool. suisse*, t. III, 1886.
14. Oppel. — Die Vorderkopfsomiten und die Kopfhöhle von Anguis fragilis, *Arch. für mikr. Anat.*, Bd XXXVI, 1890.
15. Orr. — Contributions to the embryology of the lizard, *Journ. of Morphology*, vol. I, 1887.

16. Ostroumoff. — Zur Entwickelungsgeschichte der Eidechsen. *Zool. Anzeiger*, 1888. (Le travail *in extenso* avec 3 planches in *Arb. d. naturf. Ges. zu Kasan*, Bd. XIX, 1889, ne m'est pas parvenu.)

17. Saint-Remy. — Recherches sur l'extrémité antérieure de la corde dorsale chez les Amniotes, *Arch. de biologie*, t. XIV, 1895.

18. Stöhr. — Ueber die Entwicklung von Hypochorda und des dorsalen Pankreas bei Rana temporaria, *Morph. Jahrbuch*. Bd XXIII, 1896.

19. Strahl. — Beiträge zur Entwickelung der Reptilien, *Arch. für Anat. u. Phys. Anat. Abth.*, 1883; et Ueber Entwicklungsvorgänge am Vorderende des Embryo von Lacerta agilis, *Ibid.*, 1884.

20. Weldon. — Note on the early development of Lacerta muralis. *Quart. Journ. of micr. Sc.*, vol. XXIII, 1883.

NOTES ANATOMIQUES
SUR LES GLANDES DE L'ORBITE
ET SPÉCIALEMENT
SUR UNE GLANDE LACRYMALE MÉCONNUE
CHEZ LE LAPIN

Par le Dr L. LOR (Bruxelles)

La multiplicité des expériences faites au cours de ce siècle sur quelques vertébrés tels que le lapin, le chien, le chat, la grenouille et surtout la facilité avec laquelle on se procure et on manipule ces animaux, ont amené quelques savants bien inspirés, à édifier des monographies anatomiques, dont l'existence autant que l'utilité sont bien connues du monde scientifique. On pourrait inférer de là que nos connaissances sur l'anatomie, topographique surtout, de ces sujets d'expérimentation sont actuellement sinon complètes, du moins suffisamment précises pour nous guider sûrement dans le contrôle des faits observés ou dans la voie des recherches nouvelles. Il n'en n'est rien, semble-t-il, et c'est à l'occasion de l'examen d'un point de physiologie un peu spécial il est vrai, le trajet des nerfs sécrétoires lacrymaux [1], que nous avons pu constater la profonde inexactitude, et même l'inexplicable confusion des idées admises concernant l'anatomie de l'orbite, et les rapports des diverses glandes de cette cavité, chez le lapin.

Nous avions sous la main le traité si complet de W. Krause [2]; mais au premier coup de scalpel, son appui nous fit défaut; nous

1. Travail entrepris à l'Institut de physiologie de l'Université libre de Bruxelles.
2. *Anatomie des Kaninchens*, 2e édit., 1884.

nous trouvions en pays inconnu, à tel point que longtemps nous avons hésité à répudier ce qu'affirmait une voix des plus autorisées. Aussi prendrons-nous principalement ce livre classique comme terme de comparaison avec les résultats de nos recherches, tout en rencontrant dans la discussion des faits, les opinions des quelques auteurs que nous avons été à même de consulter.

Au point de vue du volume et des rapports anatomiques, les glandes renfermées dans l'orbite, ou plutôt dans la fosse orbito-temporale du lapin, sont au nombre de quatre, que l'on peut grouper deux à deux, selon le plan qu'elles occupent dans cette cavité. Il y aura aussi à décrire deux glandes profondément situées, et deux glandes plus superficielles, presque sous-cutanées en certains points de leur trajet.

Mais auparavant nous croyons utile d'aborder le terrain même de nos démonstrations, et de dire quelques mots au sujet de la configuration de la région occupée par ces organes.

I. — Cavité orbito-temporale.

Sous ce terme, nous entendons l'ensemble des parties osseuses et musculaires destinées à loger le globe de l'œil, et les nombreux organes préposés au fonctionnement régulier des neurones visuels périphériques. La cavité ainsi comprise a la forme d'une pyramide creuse, grossièrement quadrangulaire, à base ouverte en dehors et à sommet interne correspondant au trou optique. Son axe est obliquement dirigée en dehors et sensiblement en avant, et de ses quatre parois, variables, en dimension et toutes plus ou moins régulièrement excavées, la supérieure et l'antéro-interne sont osseuses, l'inférieure et la postérieure sont presque exclusivement musculaires.

La paroi supérieure est constituée, en arrière par la face inférieure de la petite aile du sphénoïde, en avant par la face orbitaire de l'os frontal avec ses deux apophyses supraorbitaires antérieure et postérieure, celles-ci limitant en dehors les incisures supraorbitaires correspondantes; de forts tractus fibreux, transformant ces incisures en orifices, viennent compléter la voûte orbitaire. La paroi antéro-interne se compose, de dedans en dehors, des os sphénoïde et palatin, puis du lacrymal et des trois éminences alvéolaires des dents molaires supérieures; enfin, plus en dehors, de la

réunion des apophyses maxillaire du frontal, sous-cutanée de l'os lacrymal, et sphéno-orbitaire du maxillaire supérieur. La paroi inférieure est représentée par les parties supérieures des muscles buccinateur et masséter, et plus en dehors, par le bord supérieur de l'arcade zygomatique. Enfin, la paroi postérieure, la plus étroite, est formée en haut par la face inférieure de la grande aile du sphénoïde; plus bas, et de dedans en dehors, par la face antérieure du faisceau interne du muscle temporal, la face antérieure de la portion verticale du faisceau externe du même muscle, et la base étroite et arrondie de l'apophyse zygomatique de l'os temporal.

Définie de cette manière, la fosse *orbito-temporale* répond à ce que Krause décrit sous le simple nom de *orbite*. Pour lui [1], la fosse temporale, très étroite, est distincte de l'orbite avec laquelle elle communique par le sillon temporal (*sulcus temporale*). Nous sommes convaincus toutefois que ce sillon, qui rappelle d'une façon bien restreinte la disposition de la gouttière osseuse logeant, chez l'homme, le bord postérieur du muscle temporal, n'est qu'une partie de la fosse temporale proprement dite, et nous essayerons de le démontrer à l'aide des notions myologiques suivantes.

Krause, en effet, ne considère comme muscle temporal qu'une faible portion de l'organe réel, et désigne par là cette mince languette musculo-tendineuse qui s'attache à la face externe de l'écaille de l'os temporal, court horizontalement d'arrière en avant, et se réfléchit sur la base de l'apophyse zygomatique du même os, pour aller presque verticalement en bas s'insérer à l'apophyse coronoïde du maxillaire inférieur. Or, il y a, de ce muscle, une autre portion dont l'existence et la signification pour la question qui nous occupe, ont été parfaitement reconnues déjà par Meckel [2], qui dit : « Le muscle temporal, très faible chez le lièvre, est formé de deux ventres, d'un supérieur, horizontal, grêle, superficiel, muni d'un long tendon, et d'un inférieur vertical, beaucoup plus volumineux, qui se détache de la région postérieure de la fosse temporale, d'où il se rend vers l'autre, au tendon duquel il va s'implanter. »

Cette description, très sommaire, nous paraît conforme à la vérité, sauf en quelques points cependant, où il est nécessaire de la compléter ou de la modifier. Meckel considère le muscle temporal

1. *Loc. cit.*, p. 39.
2. *Traité général d'anatomie comparée* de J.-F. Meckel, t. VIII, 1838, traduit par Sanson et Schuster.

comme étant constitué par deux ventres, ce qui évoque aussitôt l'idée d'une conformation analogue à celle du digastrique chez l'homme, par exemple; or, cela n'est pas, et la disposition des deux portions musculaires dont il s'agit, rappelle bien plutôt celle des muscles psoas et iliaque. De plus, les fibres, les plus externes il est vrai, de la portion volumineuse du muscle temporal vont bien s'implanter, suivant un angle très aigu, sur le tendon de la portion grêle, et s'attacher à l'apophyse coronoïde, et à la crête externe du *sulcus adscendens*; mais les insertions mobiles de cette portion musculaire sont plus étendues, et l'on peut voir que les fibres internes du plan antérieur de ce faisceau s'insèrent à la partie inférieure de cette crête externe, et vont jusqu'à se fusionner avec le muscle buccinateur; les fibres du plan moyen prennent attache dans le fond du sulcus adscendens, tandis que celles du plan postérieur se fixent sur les deux tiers antéro-inférieurs de la face interne de la branche maxillaire, et enclavent l'insertion du muscle mylo-hyoïdien. Si maintenant nous ajoutons que cette même portion du muscle temporal a ses insertions fixes ou supérieures sur la partie de l'os temporal située en avant et en dedans de l'apophyse zygomatique, ainsi que sur la crête rugueuse de la face externe de la grande aile sphénoïdale, immédiatement au-dessus des trous d'émergence des nerfs buccinateur et massétérin, nous aurons terminé la description de ce faisceau musculaire, que nous appellerons *faisceau interne* du muscle temporal, pour le distinguer de la portion grêle ou *faisceau externe*.

On peut se demander si Krause n'a pas regardé ce faisceau interne comme une partie intégrante du muscle ptérygoïdien externe, quand on lit sa description du plancher de l'orbite[1]. « Sous la membrane orbitaire, dit-il, on trouve, en avant l'apophyse alvéolaire du maxillaire supérieur et la glande infraorbitaire, en arrière les muscles ptérygoïdien externe et temporal, en dehors le muscle ptérygoïdien interne, en dedans le nerf maxillaire supérieur. Ces divers organes viennent combler, avec la branche montante du maxillaire inférieur, la partie déclive, largement ouverte, de la cavité de l'œil ou *cavum orbitale*. » Tout cela est vrai, quand il s'agit de tracer les limites osseuses du *cavum orbitale*, ce grand espace formé, sur le squelette du lapin, par la fusion des fosses orbitaire,

1. *Loc. cit.*, p. 184.

temporale et zygomatique. Mais dès qu'on a pour objectifs la configuration de l'orbite, et l'étude précise de ses rapports avec les éléments qu'elle contient, ce qui est notre but, il est nécessaire de n'envisager comme parois de l'orbite que les seuls organes qui limitent immédiatement cette cavité, sans interposition d'autres tissus. A ce point de vue, les paroles que nous venons de rappeler sont absolument inexactes.

Si l'on pratique, en effet, l'exentération de la fosse orbito-temporale chez le lapin, selon le procédé décrit plus loin à propos de la glande infraorbitaire, en y ajoutant l'extirpation de cette glande, on pourra constater que le ptérygoïdien externe est partout recouvert par les faisceaux du temporal. En aucun point donc, le ptérygoïdien externe ne limite immédiatement l'orbite, et par conséquent il ne peut pas être considéré comme faisant partie du plancher de cette cavité. Quant au ptérygoïdien interne, nous aimons à croire ici à un lapsus de la part de l'auteur, qui a voulu parler sans doute du masséter, car ce muscle-ci, non cité par Krause, contribue largement à la constitution du plancher orbitaire, alors qu'il est matériellement impossible qu'il en soit de même pour le ptérygoïdien interne, chez le lapin. Pour ce qui est de la glande infraorbitaire, celle-ci fait partie des organes renfermés dans la cavité orbito-temporale, et ne peut participer en aucune façon à la formation du plancher de cette cavité.

Enfin, si l'on se reporte à la description des muscles ptérygoïdiens externe et interne dans le traité de Krause, en tenant compte de ce que nous venons de dire au sujet du volume réel du muscle temporal, on ne peut plus douter que cet auteur n'ait attribué le faisceau interne du temporal au ptérygoïdien externe, dont il est séparé cependant par un liséré très mince, mais très manifeste, de tissu cellulaire lâche. Pour lui, ainsi que pour le traducteur de Meckel[1], le ptérygoïdien interne est moins considérable que l'externe; or, c'est le contraire qui est vrai, et ce muscle peut être comparé au masséter, aussi bien pour le nombre et la direction de ses fibres, que pour son influence sur la mobilité de la mâchoire.

Nous tenons encore à parler, en passant, de quelques erreurs commises par Krause au sujet du parcours du nerf buccal ou bucci-

1. En note, dans le tome VIII du Traité de Meckel.

nateur (*ptérygoïdeo buccinatorius*), erreurs qui nous semblent se rattacher à la confusion faite par l'auteur à propos des muscles ptérygoïdien externe et temporal, et qu'il importe de rectifier, ne fût-ce que pour faciliter le contrôle de ce que nous avançons. Le nerf en question « donne, dit-il, des branches aux muscles ptérygoïdiens externe et interne, court au-dessus du ptérygoïdien externe, puis se dirige en avant entre celui-ci et le ptérygoïdien interne, et va innerver la muqueuse buccale au delà du muscle buccinateur ». D'une manière constante, croyons-nous, le nerf buccal traverse le muscle ptérygoïdien externe, comme en anatomie humaine, et le divise en deux faisceaux inégaux dont le supérieur est très mince; puis il passe entre ce muscle et le muscle temporal, et non pas entre les deux muscles ptérygoïdiens, ce qui est impossible; il contourne ensuite le bord interne du muscle temporal, en innervant celui-ci, ou bien le traverse à son tour, de façon à isoler en dedans un faisceau assez grêle, et parfois même, comme nous l'avons vu, il entoure ce faisceau d'un anneau nerveux complet. Il descend alors sur le plancher de la cavité orbito-temporale, glisse entre les fibres d'insertion du buccinateur, suivant une disposition décrite plus loin, et s'insinue dans l'interstice des deux faisceaux de ce muscle, qu'il transperce pour aller à la muqueuse.

Les considérations précédentes, un peu longues sans doute, montrent ainsi que le muscle temporal est plus volumineux qu'on ne l'a parfois supposé, qu'il pousse ses insertions assez profondément dans la cavité orbitaire, et que partant celle-ci est en réalité une fosse orbito-temporale, ce que Meckel admet implicitement. Elles nous semblent justifier la description de l'orbite, que nous avons donnée en tête de ce chapitre, et qui va nous guider maintenant dans l'étude des diverses glandes de cette cavité.

II. — Glandes orbitaires profondes.

Ce groupe renferme la glande de Harder, et celle que nous continuerons à appeler glande infraorbitaire (*glandula infraorbitalis* de Krause), pour les motifs et avec les réserves que nous énoncerons plus loin.

A. — *Glande de Harder.*

C'est une glande orbitaire, dont les rapports sont bien connus,

et dont la structure a été étudiée à diverses reprises par Bendz, Krause, Wendt, Lœwenthal et d'autres; aussi ne nous arrêtera-t-elle pas longtemps.

Pour la découvrir, il suffit de pratiquer l'énucléation de l'œil : on voit alors une surface glandulaire excavée, qui regarde en haut, en dehors et en arrière, et qui sert comme de coussinet au globe oculaire. Depuis longtemps, on a observé que cette glande offre une coloration double, blanchâtre dans sa partie supéro-interne, rosée dans sa partie inféro-externe. Faisons encore remarquer que ces deux colorations coexistent jusque près de l'embouchure du conduit excréteur dans le repli conjonctival de la troisième paupière, et que de plus, à la surface de contact des deux lobes ainsi délimités, on trouve çà et là quelques lobules présentant à la fois les deux colorations indiquées.

De Blainville[1] regardait cette glande, chez tous les mammifères autres que l'homme et le singe, comme une glande lacrymale, qu'il appelait glande lacrymale interne, en opposition avec la glande lacrymale proprement dite ou externe, et dont il rangeait la sécrétion parmi les fluides aqueux ou lacrymaux. D'après Wendt, cité par Ellenberger[2], elle constitue une grosse glande sébacée chez le rat, le cobaye, la souris, et se rapproche de la glande lacrymale chez le cheval et le mouton ; chez le lièvre et le lapin, on aurait un organe de transition, le lobe rosé étant la portion lacrymale, le lobe blanchâtre, la partie sébacée, c'est-à-dire la glande de Harder proprement dite (Bendz). Cette question de structure, incomplètement élucidée, a été reprise par Lœwenthal dans un mémoire auquel nous nous permettons d'adresser le lecteur[3]. Nous nous bornerons à dire que certains auteurs ont été amenés à croire que, dans la série des Mammifères, plus la glande de Harder était grande, plus la glande lacrymale était petite, et *vice versa*. Selon de Blainville, « à mesure que la glande interne (glande de Harder) augmente, l'externe (glande lacrymale) diminue ». Mais cette opinion ne tient plus devant le fait que chez le lapin et le cobaye, où la glande de Harder est volumineuse, l'appareil sécréteur des larmes est exceptionnellement développé, par l'adjonction, à la glande lacrymale

1. *De l'organisation des animaux, ou Principes d'anatomie comparée*, 1822, t. I.
2. *Vergleichende Physiologie der Haussäugethiere*, 1890, t. I.
3. Beitrag zur Kenntniss der Harder'schen Drüse bei den Säugetieren, *Anat. Anzeiger*, Band VII, 1892.

ordinaire, d'une glande lacrymale inférieure, encore méconnue jusque aujourd'hui. La cause du remarquable développement de ces dernières glandes chez ces animaux gît, non pas dans la nécessité de suppléer à l'insuffisance d'une glande de Harder, qui est loin d'être atrophiée, mais dans celle de répondre à des exigences physiologiques spéciales, au nombre desquelles on peut compter surtout la grande rareté du clignement palpébral réflexe.

La glande de Harder, considérée comme glande sébacée en totalité ou en partie, sécrète un liquide blanchâtre, laiteux, qui apparaît d'une manière inconstante lors de fortes irritations de la muqueuse nasale, par l'essence de moutarde, par exemple, et qui a été signalé du reste par Vulpian et Journiac, au cours de la faradisation de la caisse du tympan. Dans les espèces, où sa structure se rapproche de celle de la glande lacrymale, la sécrétion serait, selon Ellenberger, aqueuse, transparente, analogue en somme au liquide lacrymal.

Les vaisseaux destinés à la glande sont fournis par l'artère infraorbitaire; quant à son innervation, nous ne pouvons rien affirmer de certain.

B. — *Glande infraorbitaire.*

C'est au sujet de cette glande qu'on trouve dans les auteurs les renseignements les plus contradictoires. Afin que la confusion qui règne sur cette question, se reflète le moins possible dans l'examen critique qui va suivre, nous commencerons par décrire cet organe tel qu'il nous est apparu au cours de nos dissections.

Pour découvrir cette glande chez un lapin adulte, il faut pratiquer l'exentération de la fosse orbito-temporale : on fait une incision circulaire complète à un centimètre de distance des bords des paupières, on dissèque et on coupe les tissus tout le long du pourtour de la base de la fosse orbito-temporale; on isole ainsi un manchon conique limité par la membrane orbitaire et renfermant le globe de l'œil, ses muscles avec leurs branches nerveuses, le nerf optique et la glande de Harder, et l'on sectionne le sommet du cône le plus profondément possible, au niveau du trou optique.

La glande infraorbitaire, comme son nom l'indique, est située dans la partie la plus déclive de la cavité ainsi creusée, dans un espace angulaire formé par la réunion des parois antérieure, infé-

rieure et postérieure de la fosse orbito-temporale. On peut ainsi lui reconnaître la forme d'une petite pyramide à trois côtés, couchée horizontalement d'arrière en avant; la face antéro-interne est en contact avec les alvéoles dentaires du maxillaire supérieur, la face externe est accolée au masséter, et la face supérieure regarde la voûte de la cavité orbito-temporale; la base, dirigée en arrière, s'appuie sur le muscle temporal, et le sommet s'insinue en avant jusque sous l'apophyse zygomatique du maxillaire supérieur. L'arête inférieure, formée par la réunion des faces antéro-interne et externe de cette pyramide, repose sur le bord supérieur du muscle buccinateur, auquel la glande adhère intimement. Celle-ci, par sa face supérieure, est en rapport avec la glande de Harder, dont elle est séparée par la mince membrane orbitaire, et plus en dehors avec la glande lacrymale inférieure.

Or que trouvons-nous dans le traité de Krause? D'abord une figure, reproduite successivement deux fois [1], et qui montre la glande infraorbitaire siégeant assez superficiellement à l'angle nasal ou antéro-inférieur de la cavité orbito-temporale; mais l'organe représenté dans ce dessin n'est pas notre glande infraorbitaire, et sera décrit plus loin sous le nom de glande lacrymale inférieure. Que dit en effet le texte? « Elle (la glande infraorbitaire) est située dans l'angle antéro-inférieur de la cavité orbitaire, derrière la racine de l'apophyse orbitaire de l'os zygomatique et l'extrémité antérieure de la paupière inférieure, en dehors des alvéoles de la troisième à la cinquième molaire, devant le muscle ptérygoïdien interne et en dedans de celui-ci, sous le muscle oblique inférieur de l'œil et la glande de Harder, dont elle est séparée par la membrane orbitaire. En bas, elle est encore limitée par le bord supérieur de la partie postérieure du muscle buccinateur; en arrière, elle atteint l'insertion du muscle temporal à l'apophyse coronoïde du maxillaire inférieur. »

Disons avant tout que le muscle ptérygoïdien interne n'a rien à voir ici, et que Krause a voulu probablement parler du masséter, car il est impossible qu'une glande quelconque de l'orbite soit en rapport avec le ptérygoïdien interne. Cette grosse erreur écartée une fois pour toutes, nous avouerons que ces lignes de Krause sont suffisamment ambiguës, pour qu'on puisse y reconnaître aussi bien

1. *Loc. cit.*, p. 202 et 205.

la glande renseignée sur le dessin, et qui est la glande lacrymale inférieure, que la glande infraorbitaire telle que nous l'avons décrite plus haut, et cela en raison de la situation très voisine de ces deux glandes. Il est toutefois possible de voir que cette description de Krause, dont la première partie peut être attribuée, avec un peu de bonne volonté, à la glande indiquée sur le dessin comme étant la glande infraorbitaire, ne s'y rapporte plus du tout dans la seconde partie, de sorte qu'il est permis de penser que l'auteur, tout en ayant réellement en vue la glande que nous envisageons dans ce chapitre, a rangé, sous un même nom, deux glandes voisines, mais absolument distinctes à tous égards.

Or cette hypothèse devient une certitude, quand on voit Krause donner, à la glande infra-orbitaire, une longueur de 8 millimètres et un poids de 0,15 grammes, lui accorder « un fin conduit excréteur se détachant de son extrémité inférieure pour s'ouvrir dans le cul-de-sac supérieur de la muqueuse de la joue, dans le voisinage de la troisième molaire supérieure », et déclarer enfin « qu'elle doit être regardée comme une glande buccale supérieure, très développée ». Et en effet, tous ces caractères, sauf quelques restrictions exprimées plus loin, appartiennent à la vraie glande infraorbitaire, et l'on peut conclure que l'organe décrit sous ce nom par Krause, est bien cette glande buccale qui gît dans la partie la plus déclive de la fosse orbito-temporale, et dont nous avons détaillé les rapports au début de ce chapitre.

Cette glande infraorbitaire, glande buccale supérieure, est très imparfaitement indiquée dans les auteurs. Meckel n'en dit rien de précis ; Cuvier [1], Milne Edwards [2], Sappey [3], la renseignent sous le terme de glande molaire. C'est encore cet organe que l'on retrouve chez le chien sous le nom de *glande orbitaire*, avec ses conduits de Nuck [4]. Ces diverses dénominations, ainsi que la situation un peu variable de cette glande buccale suivant les espèces animales, n'ont certainement pas été sans influence sur la description confuse que Krause nous en a donnée. Cette erreur a du reste été reproduite, et même aggravée par quelques auteurs, et parmi ceux-ci

1. *Leçons d'anatomie comparée*, 2e édit., 1845, t. IV.
2. *Leçons sur la physiologie et l'anatomie comparée de l'homme et des animaux*, 1876, t. VI.
3. *Traité d'anatomie descriptive*, t. IV, p. 42, 1879.
4. *Anatomie descriptive et topographique du chien*, Ellenberger et Baum, traduit par Deniker, 1894.

E. Yung, dans sa monographie sur *Lepus cuniculus*[1], non seulement renouvelle exactement la confusion faite par Krause, mais donne en plus un dessin original (figure 361 de l'ouvrage), qui a le seul mérite d'accuser davantage l'erreur incriminée, et dont nous reparlerons dans le chapitre réservé à la glande lacrymale inférieure.

Un travail relativement récent de Lœwenthal sur la glande infraorbitaire [2] donnera une idée bien nette du chaos qui plane sur la question, en ce sens qu'il vient obscurcir davantage les ténèbres qui semblent vouloir décidément s'accumuler sur le sujet qui nous occupe. Le professeur de Lausanne, qui se recommande également du livre de Krause (édition de 1868), paraît s'être arrêté bien plus au dessin qu'au texte même de ce traité, et s'il s'étonne de trouver une glande infraorbitaire un peu différente de celle que Krause désigne sous ce nom, c'est qu'en réalité il a eu en vue, comme on le verra plus loin, la glande lacrymale inférieure. Mais il y a mieux : Lœwenthal a découvert chez le lapin deux autres glandes qu'il décrit respectivement sous les lettres *b* et *c*; nous regrettons de devoir lui enlever l'illusion de cette découverte, car si l'auteur, nous le répétons, avait un peu approfondi le texte de l'ouvrage de Krause, il y aurait certainement retrouvé ces deux glandes. On verra bientôt ce que c'est que la glande *b*; quant à la glande *c*, elle n'est autre que la glande infraorbitaire de Krause, celle que nous avons décrite plus haut sous ce nom.

Et en effet, voici ce que dit Lœwenthal : « (*c*) D'une bien plus grande importance est ce fait, qu'en bas et en avant de la glande infraorbitaire existe une autre petite glande, qui apparemment a complètement échappé aux chercheurs, car sa structure est celle des glandes muqueuses, et ne peut ainsi en aucune manière être confondue avec la glande précédente (*b*). Elle gît tout à fait dans la profondeur de la cavité orbitaire, à l'entrée de la fosse sphéno-maxillaire, enclavée entre la surface orbitaire du muscle temporal, le muscle buccinateur, et la partie postérieure de la face orbitaire du maxillaire supérieur. Elle a la forme d'une pyramide inclinée, dont la base obliquement coupée ne se laisse détacher du muscle buccinateur qu'avec assez de difficulté. Son grand axe mesure dix

1. *Traité d'anatomie comparée pratique*, C. Vogt et E. Yung, 1894.
2. *Zur Kenntniss der Glandula infraorbitalis einiger Säugetiere, Anat. Anzeiger*, Band X, 1895.

millimètres, le petit axe, 6 millimètres environ; la base est large de 6 millimètres (ces chiffres se rapportent à des glandes de jeunes animaux). La glande est plus compacte et plus rougeâtre que la glande intraorbitaire, et peut, à un examen superficiel, être confondue avec du tissu musculaire. Si l'on extirpe la glande, on voit en dedans la deuxième branche du trijumeau... »

On reconnaît immédiatement ici la glande buccale infraorbitaire, sous le nom de laquelle Lœwenthal a décrit la glande lacrymale inférieure, parce qu'il a été induit en erreur par le texte ambigu du traité de Krause. Il ne doit donc pas s'étonner de trouver à cette glande *c* une structure muqueuse, vu que c'est une glande buccale, comme nous venons de le répéter. Il en résulte que l'importance qu'il attache à cette analogie de texture n'a plus de raison d'être, cette glande buccale infraorbitaire du lapin ne pouvant plus servir d'organe de transition entre la glande lacrymale inférieure de cet animal et la *glande orbitaire* qu'on trouve chez le chien, et dont Lœwenthal parle sous le terme de *glande infraorbitaire*, ce qui a aussi contribué sans doute à la confusion faite par cet auteur.

Enfin, nous reconnaîtrons avec Lœwenthal que les lobules de la glande infraorbitaire sont plus compacts que ceux de la glande lacrymale inférieure; qu'ils sont aussi plus rougeâtres, les lobules inférieurs surtout, ce qui est probablement dû en partie à une stase sanguine locale; qu'ils peuvent enfin être confondus avec du tissu musculaire, et cela d'autant plus qu'ils sont intimement adhérents au bord supérieur du muscle buccinateur. Une circonstance qui vient encore favoriser cette confusion, c'est l'existence presque constante d'un faisceau musculaire, court, ténu, large de un à deux millimètres, partant du bord supérieur du muscle buccinateur, pour passer au devant du bord antérieur de la branche montante du maxillaire inférieur, et aller se perdre dans la face interne du muscle masséter. Ce faisceau musculaire anastomotique est séparé, par un interstice étroit, des attaches du muscle buccinateur au maxillaire inférieur, et c'est dans cet intervalle que glisse le nerf buccal ou buccinateur, ainsi que nous l'avons décrit entièrement.

Ajoutons pour terminer ce chapitre que les lobules de cette glande buccale infraorbitaire sont assez isolés, un tissu cellulaire très peu dense les reliant entre eux. Ensuite de cela, ils semblent déverser leurs produits non par un seul canal excréteur, comme le veut Krause, mais par plusieurs conduits qui pénètrent le muscle

buccinateur par son bord supérieur, fait qui expliquerait l'adhérence de ces lobules au muscle que nous venons de citer. Les vaisseaux de cette glande proviennent de l'artère infraorbitaire, et le nerf buccal paraît lui abandonner quelques minces filets.

III. — Glandes orbitaires superficielles.

Dans cette classe sont comprises les deux glandes lacrymales du lapin, glandes qui siègent assez superficiellement pour qu'on puisse, en certains points de leur trajet, les considérer comme immédiatement sous jacentes à la peau.

Si l'on coupe en effet circulairement la peau des paupières à deux ou trois millimètres des bords palpébraux, et qu'on dissèque et enlève la peau située en dehors de cette incision circulaire, sur toute l'étendue de la base de la fosse orbito-temporale jusqu'à un bon centimètre au delà des limites de cette base, on constate, en exerçant avec le doigt une légère pression sur l'œil resté en place, qu'il se produit à chaque pression un notable soulèvement des tissus périoculaires en deux endroits toujours les mêmes. C'est d'abord en haut et en arrière de l'œil, au niveau du foramen supraorbitale posterius, siège de l'extrémité de la glande lacrymale ordinaire ou supérieure; ensuite, c'est en bas et en avant de l'œil, au niveau de l'angle antérieur ou interne, siège de l'extrémité antérieure de la glande lacrymale inférieure.

Si, dans les mêmes conditions, on examine attentivement la région située en arrière de l'angle externe de l'œil, on pourra souvent observer un troisième et faible soulèvement analogue, au niveau du foramen temporale, c'est-à-dire, au niveau du point où le faisceau externe du muscle temporal s'enfonce, sous le ligament supraorbitaire, dans la fosse orbito-temporale. C'est là le siège d'un petit lobe glandulaire plus ou moins développé, faisant partie de la glande lacrymale inférieure, et sur lequel nous reviendrons tantôt.

Ces soulèvements, véritables hernies résultant d'une pression exagérée dans la cavité orbito-temporale, sont favorisés par la présence d'un tissu cellulaire extrêmement lâche, séparant ces organes glandulaires des parois ostéo-fibreuses qui les entourent. Ils jouent ainsi le rôle de soupapes de sûreté vis-à-vis d'une hypertension éventuelle de l'orbite, et leur mécanisme est en corrélation directe

avec l'action du muscle rétracteur du globe, et les propriétés contractiles de la membrane orbitaire chez le lapin.

Ayant ainsi indiqué, à grands traits, la situation respective des organes qu'il nous reste à étudier, nous allons plus spécialement nous attacher à chacun d'eux, et nous efforcer de dissiper les derniers nuages qui voilent encore, à l'esprit du lecteur, la notion nette et définitive des données anatomiques en litige.

A. — *Glande lacrymale supérieure.*

C'est la glande lacrymale ordinaire, reconnue par tous les auteurs, et cependant encore imparfaitement comprise par quelques-uns d'entre eux. De coloration rosée, et de consistance très molle, elle siège, comme nous venons de le voir, au niveau du foramen supraorbitale posterius, entre la partie postéro-externe de la voûte de l'orbite, et la membrane orbitaire, qui la sépare du globe de l'œil. Elle passe sous l'apophyse supraorbitaire postérieure, en s'amincissant rapidement pour ne plus constituer pour ainsi dire qu'un fin conduit excréteur, entouré de quelques grêles lobules glandulaires. Ce conduit s'insinue dans un étroit canal creusé dans le tissu fibreux très dense des ligaments palpébral temporal et supraorbitaire, tissu auquel il adhère assez fortement, et après un trajet sous-muqueux de quelques millimètres, débouche dans la partie la plus postérieure de la paupière supérieure, à plusieurs millimètres du bord de celle-ci. Avant son embouchure, le conduit est entouré de quelques gros lobules, dont les canalicules s'ouvrent d'ordinaire séparément dans le repli conjonctival, de sorte que les orifices lacrymaux de la glande supérieure sont généralement au nombre de deux ou trois, rarement plus.

Krause décrit, comme faisant partie de cette glande, « un petit lobule qui s'étend sur le côté externe du muscle temporal, à travers le foramen temporale ». C'est ce lobule qui contribue, avec les glandes lacrymales supérieure et inférieure, à former ces soulèvements périoculaires, provoqués par la pression sur l'œil. Mais cette masse glandulaire n'appartient nullement à la glande lacrymale supérieure, mais bien à l'inférieure; c'est elle également qui constitue la deuxième glande (*b*) que Lœwenthal croit avoir découverte et sur laquelle nous insisterons un peu plus tard.

On peut, à l'aide d'un stylet mousse, mais très fin, reconnaître la

situation et le nombre des orifices lacrymaux de la glande; nous nous sommes efforcé, à maintes reprises, d'y introduire des canules capillaires en verre, et nous avons parfois réussi à recueillir quelques millimètres cubes d'un liquide aqueux, transparent et très salé; mais une sécrétion continue ne peut s'obtenir de cette manière, et ce pour plusieurs raisons selon nous. Tous les conduits sont minuscules, proportionnels à la masse glandulaire qu'ils drainent, et la glande-lacrymale supérieure est très peu développée chez le lapin, surtout si on la compare à la glande inférieure. De plus, la situation des orifices vers le repli conjonctival, auquel le tissu cellulaire lâche sous-muqueux assure une grande mobilité, ne permet pas le maintien des canules, qui ne pénètrent qu'à un millimètre de profondeur au maximum. Enfin, en admettant même que ce maintien fût possible, les parois des conduits, en raison de leur trajet sous-muqueux, sont trop flasques, et viennent comme un tampon obturer l'extrémité de la canule et empêcher toute sécrétion continue.

Quant à la structure de la glande, celle-ci est formée, chez le jeune lapin, par des acini étroitement réunis en lobules, et séparés par un tissu cellulaire rare, avec quelques noyaux. Les acini sont sacciformes, parfois tubuleux, comme de petits cæcums; les cellules épithéliales sont pyramidales, laissant au centre de l'acinus une lumière très étroite. En général, le protoplasme est granuleux; le noyau, vésiculeux, arrondi ou ovalaire, nettement limité, et contenant quelques grains de chromatine, est rapproché de la base de la cellule. Çà et là, cependant, on trouve des cellules plus grandes, boursouflées, à protoplasme plus grossièrement granuleux et plus réfringent; leurs noyaux sont rejetés à la périphérie, tout contre la membrane cellulaire; ils sont aplatis, mal limités, et chargés de chromatine. Ces cellules, qui semblent être arrivées au terme du stade d'activité sécrétoire, se présentent par groupes de deux ou trois par acinus, mais tous les acini n'en offrent pas; elles compriment les éléments voisins, et souvent, par suite de leur développement, sont refoulées en dehors de l'alignement régulier des cellules glandulaires. Les cellules des conduits excréteurs ayant un faible calibre, et considérés par conséquent en un point voisin des acini dont ils dérivent, se rapprochent beaucoup, comme aspect, des cellules à noyaux vésiculeux, mais leur protoplasme est moins granuleux; dans les conduits de plus grande dimension, ces éléments s'aplatissent, et prennent une forme cubique.

Les matériaux nutritifs sont fournis à la glande lacrymale supérieure par l'artère lacrymale, venant de l'artère ophtalmique inférieure, branche de la maxillaire interne. Pour ce qui est de l'innervation de la glande, nous ne pouvons actuellement rien préciser sur le trajet des filets nerveux sécrétoires, et même au point de vue purement anatomique, nous n'avons pu démontrer nettement une dérivation nerveuse du nerf lacrymal vers la glande dont il s'agit.

B. — *Glande lacrymale inférieure* (v. fig. 1).

Cette glande, que nous n'avons vue décrite nulle part, est beaucoup plus volumineuse et plus étendue que la précédente. dont elle possède la coloration et la consistance. Pour la mettre à nu, il suffit d'inciser horizontalement les téguments à l'angle interne ou antérieur de l'œil, au niveau de l'os zygomatique, là où elle produit le soulèvement provoqué par l'hypertension intra-orbitaire indiquée plus haut. Sous la peau et le mince peaucier sous-jacent, on découvre le petit muscle zygomatico-lacrymal, et immédiatement en dedans de celui-ci, une membrane fibreuse qui sert de paroi externe à deux loges : la supérieure, au niveau de laquelle cette membrane est très mince, celluleuse, est le sac lacrymal ou conduit lacrymal dilaté du lapin; l'inférieure, plus grande, à hauteur de laquelle la membrane est un peu plus épaisse, renferme du tissu cellulaire très lâche et une masse glandulaire assez volumineuse, qui est l'extrémité antérieure de la glande lacrymale en question.

Si on isole cette masse, et qu'on cherche à l'attirer au dehors, on constate qu'elle s'étend, non en bas, mais directement en arrière, et pour la poursuivre dans ce sens, il faut couper les attaches de la membrane orbitaire et de la paupière inférieure au bord supérieur de l'arcade zygomatique, et en premier lieu un tractus fibreux moins marqué chez le lapin que chez le cobaye, limitant en arrière la loge inférieure dont nous venons de parler, et s'insérant sur une petite éminence spéciale du bord supérieur de l'arcade zygomatique. On voit alors la glande s'accoler à ce bord, en dedans duquel elle se cache en s'amincissant de plus en plus, se dirige vers la base de l'apophyse zygomatique du temporal, où elle est presque réduite à son canal excréteur. Celui-ci se redresse vers l'angle externe de l'œil, et reçoit encore les conduits de quelques lobules isolés, notamment celui d'une petite masse glandulaire, située dans le

foramen temporale, entre le ligamentum supraorbitale et le faisceau externe du muscle temporal, et que Krause, nous l'avons déjà dit, faisait dépendre de la glande lacrymale ordinaire ou supérieure. Puis, le canal excréteur se comporte comme celui de la glande précédente, et vient déboucher à la muqueuse de la paupière inférieure, presque dans le sillon de l'angle externe, et à deux ou trois millimètres du bord palpébral. L'orifice lacrymal est donc unique, car généralement on ne remarque pas ici des lobules isolés, comme

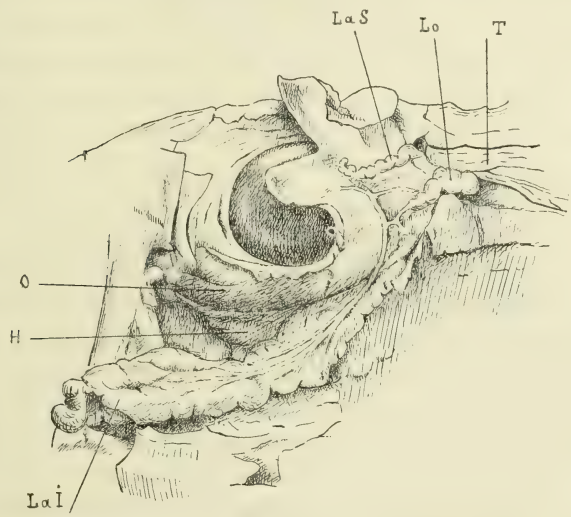

Fig. 1. — Région oculaire gauche du lapin, après excision des téguments et des paupières (d'après nature). — *LaS*, glande lacrymale ordinaire ou supérieure; *LaI*, glande lacrymale inférieure étalée; *Lo*, lobule accessoire, couché sur le faisceau externe du muscle temporal; *T*, faisceau externe du muscle temporal; *O*, muscle oblique inférieur; *H*, glande de Harder.

ceux que nous avons observés au voisinage de l'embouchure du canal de la glande lacrymale supérieure.

Tel est le trajet de cette glande, dont les rapports seront à présent facilement et brièvement énoncés. La glande lacrymale inférieure repose sur la partie supérieure du muscle masséter, son extrémité antérieure recouvrant en partie la glande buccale infra-orbitaire; en dehors, elle est limitée, en avant par le muscle zygomatico-lacrymal, en arrière par le bord supérieur de l'arcade zygomatique et les tractus fibreux qui s'y attachent; en haut et en dedans, elle est en rapport, en avant avec le sac lacrymal, plus en arrière avec le muscle petit oblique, la glande de Harder et le

globe de l'œil, dont elle est séparée par la membrane orbitaire; enfin, la glande est entourée d'un tissu cellulo-graisseux excessivement lâche, dont l'aspect, sur l'animal vivant surtout, se rapproche beaucoup de celui de l'organe glandulaire.

A notre connaissance, Cuvier, cité en note par Milne-Edwards [1], est le seul qui ait eu une notion réelle du volume de l'appareil lacrymal chez le lapin. Voici ce qu'il en dit [2] : « Dans le lièvre, le lapin, la glande lacrymale est très grande; elle s'étend au-dessus et au-dessous de l'œil; elle remplit l'intervalle entre le crâne et l'apophyse qui, dans ces animaux, soutient le sourcil; elle passe derrière l'œil, s'enfonce sous l'arcade zygomatique, ressort de l'orbite du côté du nez, et se termine à cet endroit par un grand renflement; elle ne m'a paru avoir qu'un seul canal excréteur, qui perce la paupière supérieure vers l'angle postérieur. » Dans cette description sommaire, on pourra sans doute relever quelques erreurs : tout le trajet indiqué par Cuvier ne se rapporte pas à un même organe, à une même glande, comme nous l'avons vu; le conduit excréteur n'est pas unique, et ne débouche pas dans la paupière supérieure, toutes choses qui s'expliquent par ce fait bien naturel, que c'est la glande la plus volumineuse, la glande lacrymale inférieure, qui a captivé surtout l'attention de l'auteur français. Le tableau n'en est pas moins exact dans ses grandes lignes, aussi méritait-il mieux que de passer inaperçu de la plupart des auteurs, qui, après Cuvier, n'ont fait qu'embrouiller cette question, tout en se réclamant des travaux de l'illustre naturaliste.

Krause, qui cite ces travaux dans la bibliographie de son traité spécial, ignore absolument cette glande, qu'il n'a nullement décrite, ainsi que nous croyons l'avoir démontré, et dont il ne renseigne, dans un dessin, que la grosse extrémité antérieure. Yung suit les traces de Krause, et de plus donne, dans sa monographie, une figure toute fantaisiste, où, immédiatement en arrière de cette extrémité, également représentée sous le nom de glande infraorbitaire, on voit une traînée de lobules que l'auteur désigne comme étant graisseux, mais qui en réalité doivent être renseignés comme étant glandulaires, et être réunis, dans le dessin, à la pseudo-glande infraorbitaire, pour former la glande lacrymale inférieure. Vogt et Yung cependant, dans leur ouvrage d'anatomie

1. *Loc. cit.*, t. XII.
2. *Loc. cit.*, t. III.

comparée, citent également Cuvier; mais ils semblent ici avoir ignoré la description de cet auteur, autant qu'ils ont méconnu la pensée de Krause, sinon ni leur texte ni leur dessin n'auraient jamais pu traverser, par un si large trou, « le crible des discussions mutuelles » des deux distingués collaborateurs.

Lœwenthal non plus n'a pu se soustraire à l'erreur, bien qu'il ait eu réellement en vue la glande lacrymale inférieure du lapin, ainsi que du cobaye, chez lequel du reste cet organe se comporte de la même manière. Avant tout, nous tenons à établir un point, c'est la similitude complète entre le diverticule glandulaire accolé au muscle temporal, et la petite glande que Lœwenthal croit avoir découverte, et qu'il décrit sous la lettre *b*. « Dans la partie inféro-postérieure ou bien inféro-externe de la cavité oculaire, dit-il, dans la région du sillon s'étendant immédiatement en dedans de la racine de l'apophyse zygomatique du temporal, on découvre encore à l'œil nu un amas glandulaire beaucoup plus petit, situé dans le voisinage de l'extrémité externe du conduit de la glande infra-orbitaire (c'est-à-dire notre glande lacrymale inférieure)... » Sur cette question, croyons-nous, aucun doute ne peut subsister, et l'on est d'autant plus en droit de s'étonner de la confusion faite par l'auteur, que celui-ci semble, si nous comprenons bien la dernière phrase citée, avoir une idée assez exacte du trajet de la glande lacrymale inférieure.

Il prend celle-ci, il est vrai, pour la glande infra-orbitaire de Krause, comme nous avons déjà eu l'occasion de le dire, et dès lors ici on ne pourra plus du tout s'étonner de voir Lœwenthal trouver légèrement différents les rapports et les caractères que Krause attribue à la glande infraorbitaire. « La glande infraorbitaire, dit en effet Lœwenthal, est placée plus en avant et en bas que chez le rat blanc et le cobaye. Elle correspond non plus à la partie postéro-inférieure, mais principalement à la partie antéro-inférieure de la cavité oculaire; je dis principalement, et non exclusivement, car la glande offre une partie antérieure plus grosse, et une partie plus étroite allant en s'amincissant en arrière. Sa longueur est plus grande que celle qui est renseignée dans l'ouvrage de Krause (1868), différence qui dépend de l'âge et de l'espèce des sujets. » Ajoutons que Lœwenthal laisse sa description incomplète, qu'il ne précise en rien le lieu d'embouchure du canal de la glande, pas plus chez le lapin que chez le cobaye et le rat blanc, et qu'on

est en droit de déclarer qu'il admet en somme les données anatomiques de Krause.

Si maintenant on se demande quels sont les facteurs qui ont pu faire méconnaître la situation et la nature d'un organe tel que la glande lacrymale inférieure, il faut certainement les chercher en partie, abstraction faite du genre d'esprit qui peut présider à certaines observations scientifiques, d'abord dans le grand développement de la partie antérieure de la glande, qui s'amincit en arrière et s'effile en un fin conduit excréteur, à peine entouré de quelques lobules; puis, dans l'accolement intime de ce canal au tissu fibreux qui adhère au bord inféro-postérieur de la base de l'orbite, et dont la section entraîne très facilement celle du conduit glandulaire; enfin, dans la présence d'un tissu cellulo-graisseux dont la coloration et la consistance peuvent se rapprocher beaucoup de celles de la glande lacrymale, et peut-être aussi dans ce fait, que la grosse extrémité antérieure de cet organe reçoit, par sa face inférieure, une artériole venant de l'artère maxillaire interne et partant du plancher de la fosse orbito-temporale, artériole qui, sur un animal tué et non injecté, a pu en imposer pour un conduit d'excrétion, dirigé en bas vers la muqueuse buccale.

Pour ce qui est de l'histologie de la glande (voir fig. 2), que nous n'envisageons que chez le lapin, pour ne pas nous écarter de notre sujet, constatons que cet organe possède une structure acino-tubuleuse, semblable à celle de la glande analogue du cobaye [1], et identique à celle de la glande lacrymale ordinaire ou supérieure, dont nous retrouvons ici les éléments épithéliaux avec la disposition et les particularités anatomiques décrites plus haut. La nature de la glande lacrymale inférieure est confirmée du reste par les caractères du liquide sécrété par cette glande. L'orifice conjonctival du conduit excréteur de celle-ci est le plus large des orifices lacrymaux glandulaires, et il admet parfaitement une petite canule de verre, qui y pénètre à deux ou trois millimètres de profondeur. Or, les parois du conduit, en raison même de la grandeur du calibre de celui-ci, sont plus épaisses que celles des conduits de la glande supérieure, elles sont moins flasques, et permettent le maintien à demeure de la canule, ainsi que l'écoulement continu du liquide de sécrétion. Celui-ci est clair comme de l'eau, précipite le nitrate

1. Voir la figure 2 du travail de Lœwenthal sur la glande infra-orbitaire.

d'argent en solution, et possède une saveur salée très marquée; il est absolument semblable au produit sécrété par la glande lacrymale ordinaire. L'œil d'un lapin adulte étant anesthésié par la cocaïne, afin d'éviter le clignement réflexe des paupières et l'irritation que pourrait produire la légère canule de verre, on constate que l'écoulement moyen est de 1^{mm3}, 5 par cinq minutes; vient-on à irriter la muqueuse nasale par l'essence de moutarde, aussitôt la sécrétion croît rapidement, pour diminuer ensuite plus lentement,

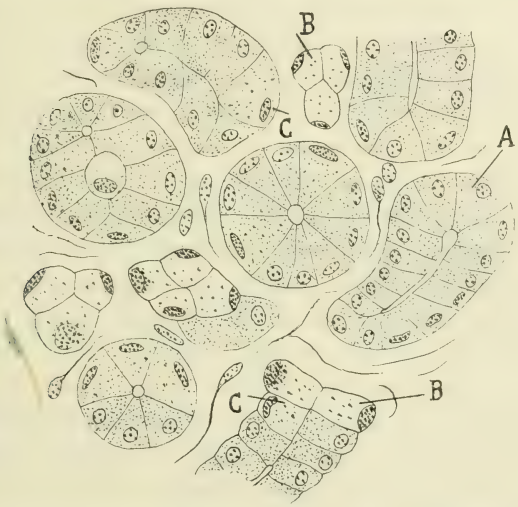

Fig. 2. — Glande lacrymale inférieure (traitée par la méthode de Flemming). — *A*, cellule à noyau arrondi, vésiculeux, peu chargé de chromatine; *B*, *B*, cellules moins nombreuses, à protoplasme plus réfringent, plus grossièrement granuleux, à noyau aplati, rejeté au dehors, et chargé de chromatine; *C C*, stades intermédiaires.

et revenir plus ou moins vite à son taux primitif, selon le degré d'intensité de l'excitation.

Au point de vue de l'innervation de cette glande, nous ne pouvons que répéter ce que nous avons dit à propos de la glande lacrymale supérieure. Quant à la distribution vasculaire, elle est assurée par une branche dérivée de l'artère maxillaire interne, du moins pour ce qui concerne la partie antérieure, la plus volumineuse, de la glande lacrymale inférieure.

Le lecteur que n'aura pas rebuté le vaudeville anatomique dont nous venons de rappeler les nombreux quiproquos, et qui aura eu la bienveillance, inespérée peut-être, de contrôler ces lignes par

quelques dissections faciles, aura pu se convaincre en même temps du développement considérable que présentent toutes les glandes orbitaires chez le lapin, et dont l'existence se justifie, avons-nous dit, par cette rareté du clignement palpébral des léporides, qui a fait donner, à l'ouverture paralytique des paupières chez l'homme, le nom bien connu de lagophtalmos.

Il pourra également, après quelques essais de cathéterisme de l'orifice excréteur de la glande lacrymale inférieure, être éclairé sur la nature et l'importance de la fonction de cette glande, et sera à même de répondre avec nous à quelques questions posées par Lœwenthal, à la fin de son travail sur la glande infraorbitaire. Cet auteur, en effet, après avoir examiné l'histologie de la glande dite infraorbitaire chez quelques mammifères (rat blanc, cobaye, lapin, chien), et avoir cru constater des différences notables dans la structure de cet organe, se demande si ces diverses glandes, chez les espèces citées, ont une origine ontogénique semblable, si, au point de vue philogénique, leur développement est le même chez d'autres vertébrés, et si ces glandes appartiennent à la cavité orbitaire, ou à la cavité buccale, ou bien tantôt à l'une et tantôt à l'autre de ces dernières. Or, nous pensons précisément avoir démontré, dans les chapitres antérieurs, que Læwenthal a comparé des glandes qu'il désigne erronément sous le même nom de glande infraorbitaire, mais qui sont absolument dissemblables tant au point de vue de leur structure et de leurs rapports anatomiques, qu'au point de vue de leur rôle physiologique; que la glande lacrymale inférieure, que cet auteur a étudiée histologiquement chez le rat blanc, le cobaye et le lapin, est assimilable à la glande lacrymale ordinaire, dont elle possède la structure et la fonction, sauf peut-être pour le rat blanc [1]; que la glande infraorbitaire vraie, telle que nous l'avons nettement définie, n'est en somme, chez le lapin comme chez le chien, qu'une glande muqueuse, une glande buccale supérieure très développée, dont la texture ne peut que très légèrement varier dans les espèces envisagées, et nous pouvons déclarer en conséquence que les questions soulevées par Lœwenthal, et basées sur des données anatomiques fausses, ont ainsi trouvé la solution qu'elles comportent, et n'ont plus de signification réelle.

1. Voir le travail cité de Lœwenthal sur la glande infraorbitaire.

Il ne sera pas inutile peut-être, en terminant cette étude critique, de reproduire brièvement, sous la forme des simples propositions suivantes, les faits acquis et les conclusions déduites au cours des discussions qui précèdent.

I. — Fosse orbito-temporale :

1° Krause n'a décrit chez le lapin, sous le nom de fosse temporale, que la partie postéro-externe de la cavité réelle.

2° Il n'a également décrit que le faisceau externe du muscle temporal, dont il a attribué le faisceau interne au muscle ptérygoïdien externe.

3° Il faut donc admettre, avec Meckel, qu'il y a chez le lapin, non une cavité orbitaire, mais une cavité ou fosse orbito-temporale.

II. — Glandes orbitaires profondes (glande de Harder et glande infraorbitaire) :

1° La glande décrite chez le lapin par Krause, sous le nom de glande infraorbitaire, est une glande muqueuse, molaire ou buccale supérieure, et correspond à la glande orbitaire du chien. La figure du traité de Krause renseigne cependant, comme glande infraorbitaire, l'extrémité antérieure d'un organe tout différent, la glande lacrymale inférieure, confusion qui s'est perpétuée jusqu'à ce jour.

2° Lœwenthal, dans le travail cité, croyant avoir affaire à la glande infraorbitaire de Krause chez le lapin, a en réalité décrit sous ce nom et sous la lettre *a* la glande lacrymale inférieure.

3° Erronément et par confusion, il compare cette glande et l'organe analogue du cobaye et du rat blanc avec la glande orbitaire du chien et la glande infra-orbitaire du lapin, ces deux dernières étant des glandes muqueuses buccales, tandis que les premières sont des glandes conjonctivales lacrymales, réserve faite peut-être pour le rat blanc.

4° La glande décrite par Lœwenthal sous la lettre *c*, et qu'il croit avoir découverte, est tout simplement la glande infraorbitaire de Krause, glande buccale supérieure, présentant naturellement la structure des glandes muqueuses en général.

III. — Glandes orbitaires superficielles (glandes lacrymales supérieures et inférieures) :

1° Le lobule glandulaire, isolé dans le foramen temporale, appartient à la glande lacrymale inférieure, et non à la glande supérieure, comme le veut Krause.

2° C'est le lobule que Lœwenthal dit avoir également découvert, et qu'il décrit sous la lettre *b*. Il est ainsi naturel que sa structure soit celle des glandes lacrymales.

3° Il y a chez le lapin, ainsi que chez le cobaye, une glande lacrymale inférieure, méconnue jusqu'à ce jour. Cuvier seul, selon nous, a reconnu l'existence et la nature de cette glande.

4° Contrairement à ce qui a lieu pour la glande lacrymale ordinaire ou supérieure, le cathétérisme du conduit excréteur de la glande lacrymale inférieure est possible, et permet d'obtenir régulièrement le produit de la sécrétion glandulaire, et d'évaluer les diverses fluctuations physiologiques de celles-ci.

CONTRIBUTION A L'ÉTUDE

DE LA

PLÈVRE ET DU PÉRITOINE CHEZ LE COBAYE

Par le Dr ALEZAIS

(*Travail du laboratoire de M. Livon, à Marseille.*)

Quoique relevant d'un mode évolutif commun aux Mammifères, les types que présentent dans la série des espèces, les grandes séreuses du thorax et de l'abdomen varient suivant les modifications morphologiques que subissent les viscères qu'elles sont destinées à isoler en même temps qu'à unir. Leur description sur un animal très commun, quoique peu étudié, le Cobaye, est une contribution à l'anatomie splanchnique des Rongeurs sur laquelle on possède la monographie déjà ancienne de Krause [1] et celle plus récente mais peu détaillée de Vogt et Young.

I. — Plèvre.

La plèvre médiastine est seule intéressante. Ses particularités dépendent de la situation élevée du cœur qui est séparé du diaphragme en même temps que du sternum, de la présence du lobe azygos du poumon droit et du trajet de l'œsophage qui, dès la sixième dorsale, après avoir été croisé par l'aorte, abandonne le rachis pour gagner directement le diaphragme en limitant avec les corps vertébraux un espace angulaire à base inférieure.

Les deux plèvres, adossées sur la ligne médio-sternale postérieure, forment une cloison sagittale rétro-sternale dont l'insertion se prolonge sur la partie antérieure du diaphragme. Après un court trajet cette lamelle rencontre dans sa partie supérieure le péricarde

1. Krause, *Die Anatomie des Kaninchens*, Leipzig, 1868.

et les nerfs phréniques qu'elle entoure comme à l'ordinaire dans son dédoublement : ses feuillets tapissent ensuite les organes du médiastin postérieur après réflexion sur le hile des poumons et leurs ligaments triangulaires.

Au-dessous du cœur, on trouve sur un plan antérieur, se détachant des parties latérales de sa base, deux cordons verticaux qui gagnent le diaphragme en conservant leur distance initiale. Le cordon droit comprend la veine cave inférieure dont le trajet intrathoracique mesure 2 centimètres (cobaye 600-700 gr.) et dont le bord externe est côtoyé par le phrénique droit. Le phrénique gauche forme seul l'autre cordon. Arrivés à leur niveau, les feuillets du médiastin s'écartent à angle droit. Tandis que le feuillet gauche, après avoir contourné le phrénique se porte vers l'œsophage, le droit enveloppe complètement la veine cave et s'adosse au feuillet antérieur phréno-cave jusqu'au phrénique gauche, puis gagne avec la plèvre gauche l'œsophage dont il couvre le côté droit. De nouveau réunies derrière ce conduit membraneux, les deux plèvres gagnent le rachis et deviennent pariétales.

Il résulte de leur trajet sous-cardiaque la formation, entre l'œsophage, la veine cave et le phrénique gauche, d'une cavité triangulaire à la coupe, dont l'orifice tourné à droite est limité par l'œsophage et la veine cave. Cette cavité, qui malgré sa disproportion et le mode différent de formation, rappelle en quelque sorte l'arrière-cavité des épiploons, loge la moitié gauche du lobe azygos. La moitié droite de ce lobe occupe la grande cavité pleurale droite et son bord antérieur déprimé répond à la veine cave.

Aux plèvres médiastines, se rattachent plusieurs replis séreux dont les uns sont en rapport avec le cœur et les autres avec les poumons.

Quoique à peu près situé sur la ligne médiane, le cœur dirige sa pointe en bas et à gauche. Elle répond au quatrième espace intercostal gauche, à un centimètre de la ligne médiane. Au niveau de la pointe du cœur la plèvre gauche émet à égale distance du sternum et de la lamelle phréno-cave un repli transversal, dont le bord interne adhère à la cloison rétro-sternale et la base élargie au diaphragme. A droite un repli plus petit est étendu du milieu de la face postérieure du ventricule au diaphragme. Leur rôle manifeste est de maintenir au cœur, malgré sa mobilité, sa situation et son obliquité.

Les ligaments triangulaires annexés aux lobes inférieurs des poumons, qui représentent leurs deux tiers inférieurs, commencent au-dessous du hile à la hauteur de la cinquième vertèbre dorsale, et s'étendent en s'élargissant jusqu'au diaphragme. Ils se fixent à la partie interne du bord postérieur des poumons. A droite le bord interne du ligament répond à la lame œsophago-vertébrale; à gauche, il est plus antérieur et suit l'œsophage. De la face antérieure de ce dernier se détache un petit aileron qui est destiné au lobe interne du poumon gauche. Le lobe azygos a un méso particulier qui prend insertion sur la face droite de la lame phréno-œsophagienne.

II. — Péritoine.

Le premier caractère que présente le péritoine chez le Cobaye est l'indépendance presque complète de sa portion stomacale et de sa portion intestinale, c'est-à-dire du grand épiploon et du mésocôlon transverse : le second est l'indépendance de la portion enroulée de l'intestin, autrement dit la non-soudure à la paroi postérieure de l'abdomen du mésentère et du mésocôlon ascendant. Le péritoine conserve presque intégralement sa disposition embryonnaire, modifiée toutefois dans la région duodénale par des coalescences secondaires. C'est du reste le péritoine gastro-intestinal et hépatique qui offre seul quelque intérêt, et qui fera l'objet de cette étude.

Portion stomacale et hépatique. — L'estomac du cobaye, appendu à l'œsophage dont la portion abdominale mesure 2 centimètres environ, est verticalement dirigé. Sa grande courbure moulée sur la concavité du diaphragme descend jusqu'au rebord costal, puis se porte transversalement à droite pour se relever un peu vers le pylore.

Le mésogastre postérieur primitif s'insère sur toute la longueur du bord convexe de l'estomac du pylore au cardia et se prolonge le long du bord gauche de l'œsophage jusqu'au diaphragme. Au niveau de la portion verticale du bord convexe son trajet est direct vers la ligne médio-rachidienne, sur laquelle il se fixe depuis l'artère rénale jusqu'à l'orifice œsophagien du diaphragme. A une petite distance de l'estomac, il rencontre la rate, au niveau du hile, et l'enveloppe par son feuillet externe. Il est ainsi divisé en une portion antérieure, ou *épiploon gastro-splénique*, et une portion

postérieure, *épiploon vertébro-splénique*. Du sommet de la rate, un petit repli transversal de l'épiploon se porte sur le diaphragme et s'étend jusqu'à la onzième côte, formant le *ligament suspenseur de la rate*.

Au niveau de la portion horizontale de l'estomac, jusqu'au pylore, le mésogastre s'allonge et descend vers le bassin : c'est le *grand épiploon*, qui reste le plus souvent replié sur lui-même. L'insertion vertébrale de sa portion ascendante siège à la hauteur de l'artère rénale et se prolonge à droite sur le pancréas en s'accolant au mésoduodénum. Elle est située au-dessus de l'insertion du mésocôlon transverse dont elle est indépendante, sauf au niveau du passage de l'artère mésentérique supérieure, où l'on constate quelques adhérences très limitées entre les deux feuillets séreux.

Le pancréas n'a de rapports directs avec la paroi abdominale qu'au moment où il croise le rachis : sa tête appartient au mésoduodénum, son corps et sa queue se placent dans le grand épiploon. Il se porte transversalement dans le feuillet postérieur du grand épiploon jusqu'au-dessous de la rate, s'infléchit en avant, touche l'extrémité inférieure du hile splénique par le bord supérieur de son coude et se termine au-dessous de l'estomac en étalant en bas et à droite ses derniers lobules entre les feuillets épiploïques antérieurs.

L'*épiploon gastro-hépatique* (mésogastre antérieur primitif) s'insère d'une part sur le bord droit de l'œsophage, sur la petite courbure de l'estomac, le bord supérieur du premier coude duodénal et de la tête du pancréas, qu'il croise pour se terminer sur un plan postérieur autour de la veine porte. D'autre part, son insertion commence sur le bord gauche de la portion sus-hépatique de la veine cave et gagne le hile du foie en croisant le prolongement du lobe hépatique gauche qui ferme le sillon ombilical. Le hile du foie, très rapproché du bord postérieur du viscère, décrit sous le lobe droit une courbe concave à gauche. Sa première portion horizontale commence au sillon ombilical : sa deuxième devient verticale avec le bord postérieur du foie et se termine près de l'orifice d'entrée de la veine cave inférieure. Le hile donne insertion sur toute sa longueur à l'épiploon gastro-hépatique. Le bord droit de l'épiploon gastro-hépatique ou bord libre contient le pédicule du foie dont les éléments s'écartent en se rapprochant du duodénum. Tandis que le cholédoque oblique en bas et un peu à

gauche pour s'ouvrir au sommet du premier coude duodénal, la veine porte se dirige verticalement derrière le pancréas, terminant l'épiploon gastro-hépatique par une saillie arciforme concave en arrière.

Ligaments du foie. — Les ligaments du foie concourent, avec la portion stomacale du péritoine, à former l'arrière-cavité des épiploons.

Le *ligament coronaire*, inséré sur le bord postérieur du foie, se fixe transversalement au diaphragme en passant au-devant de l'œsophage : la portion sus-hépatique de la veine cave est comprise entre ses feuillets. Il est terminé par les ligaments triangulaires, le gauche, petit et répondant à la neuvième côte, le droit, plus réduit encore et siégeant au niveau de la onzième. En dedans du ligament triangulaire droit, l'extrémité du coronaire se continue avec un repli hépato-capsulaire formé par la veine cave. Véritable *mésocave*, ce repli, étendu sagittalement entre le foie et la capsule surrénale dont les rapports ne sont que médiats, s'insère en haut sur la face inférieure du lobe droit, en arrière sur la paroi abdominale près du rachis, en bas sur la face interne de la capsule surrénale. Son bord antérieur libre contient la veine cave et se prolonge au-devant d'elle en un petit ligament triangulaire dont la base adhère au foie. Des adhérences secondaires peuvent modifier les rapports du foie et de la capsule surrénale. La face inférieure du foie peut se souder au ligament hépato-capsulaire et même à l'extrémité supérieure du rein. Sur un mâle, la capsule surrénale droite, enserrée par ces adhérences anormales, était très peu développée et ne pesait que 0 gr. 085. tandis que la gauche par hypertrophie compensatrice atteignait 0 gr. 290[1].

Le *ligament falciforme* ou *de la veine ombilicale* présente un bord convexe qui de l'ombilic suit la ligne médiane sur la paroi abdominale antérieure, l'appendice xiphoïde et le diaphragme jusqu'au ligament coronaire qu'il atteint à gauche de la veine cave. Son bord concave se réfléchit au-devant du foie et descend jusqu'à la tête du pancréas. Le bord antérieur du foie divise ainsi le ligament falciforme en deux parties. La partie sus-hépatique, ou *ligament suspenseur du foie*, présente sa disposition ordinaire : elle est triangulaire à sommet postérieur et s'insère sur l'isthme inter-

1. Alezais, Contribution à l'étude de la capsule surrénale du Cobaye (Archives de Phys., 1898, n° 3).

lobaire et sur le bord gauche du lobe droit au niveau du profond sillon qui sépare les deux lobes.

La portion sous-hépatique gagne la dépression cystique en suivant transversalement depuis le sillon interlobaire, le bord antérieur du lobe droit : elle s'insère d'avant en arrière sur cette dépression jusqu'à l'épiploon gastro-hépatique auquel est uni son bord postérieur jusqu'au pancréas. Très étroite au-devant du foie, au moment où elle abandonne la veine ombilicale qui gagne le sillon antéro-postérieur creusé sous l'isthme interlobaire, elle s'élargit singulièrement et mesure en hauteur la distance qui sépare la dépression cystique de la tête du pancréas. Son bord antérieur est libre, son bord postérieur se continue avec l'épiploon gastro-hépatique, l'inférieur s'insère sur le bord supérieur du pancréas le long de la seconde portion du duodénum. Au-dessous du foie, elle engaine la vésicule biliaire, à laquelle elle forme à l'état de vacuité un court méso. Quand la vésicule est distendue, elle fait saillie sur la face droite de la lamelle et s'accole au foie.

J'interpréterais volontiers cette lamelle hépato-pancréatique ou hépato-duodénale comme un soulèvement du péritoine, un plissement du feuillet antérieur de l'épiploon gastro-hépatique dont le feuillet postérieur est maintenu par les conduits cholédoque et porte. Le plissement est dû à l'allongement de la portion descendante du duodénum qui se détache de la paroi abdominale postérieure et devient mobile entraînant dans son extension la tête du pancréas. Le ligament hépato-duodénal des Rongeurs n'a aucun rapport avec le gros intestin et ne semble pas devoir être assimilé au ligament cystico-colique qui apparaît quelquefois chez l'homme et qui s'étend du col de la vésicule biliaire au coude hépatique du côlon transverse en croisant la face antérieure du duodénum.

L'arrière-cavité des épiploons est constituée de la façon suivante. La paroi antérieure est formée par l'épiploon gastro-hépatique dans lequel cheminent les filets hépatiques du vague gauche et dont dépend la lamelle qui unit au-dessus du duodénum le cholédoque à la veine porte. A gauche, la cavité est fermée par la portion verticale du mésogastre postérieur (épiploons gastro et vertébro-spléniques); en bas, par sa portion horizontale (grand épiploon) contenant le corps et la queue du pancréas; en haut, par le ligament coronaire du foie; à droite et au-dessous du duodénum, par la terminaison du grand épiploon secondairement soudée au méso-

duodénum et par la tête du pancréas; au-dessus du duodénum, par la petite portion de l'épiploon gastro-hépatique qui se dirige en arrière vers la veine porte.

L'hiatus de Winslow, limité comme à l'ordinaire par les veines cave et porte, est déplacé. Au lieu de former une fente verticale orientée à droite, il regarde en avant par suite de l'inflexion de la veine cave qui, au-dessus de l'abouchement des veines rénales, quitte le rachis en soulevant le péritoine et se porte en haut et à droite pour plonger dans l'extrémité inférieure du lobe droit du foie. Il en résulte un agrandissement considérable du vestibule de l'arrière-cavité des épiploons qui se prolonge sous le foie jusqu'à l'extrémité droite du ligament coronaire et jusqu'à la lamelle hépato-surrénale. Cette portion sous-hépatique accessoire est séparée du vestibule proprement dit, ou portion située derrière l'épiploon gastro-hépatique, par la saillie semi-lunaire que détermine la veine porte. Le vestibule lui-même est séparé de la cavité, ou portion rétro-stomacale, par le *foramen bursæ omentalis* dont la limite la plus nette est due au ligament gastro-pancréatique de Hushke qui s'étend, avec l'artère coronaire stomachique, du cardia au bord supérieur du pancréas.

Portion intestinale (fig. 1). — Le duodénum, long et flexueux, après une portion ascendante très courte, décrit un premier coude dans lequel s'ouvre le cholédoque, et descend en décrivant des inflexions jusqu'au-dessous du rein droit. Il se réfléchit de nouveau, monte au-devant du rachis le long du méso-côlon descendant et se continue avec l'intestin grêle par l'angle jéjuno-duodénal. Son méso, qui contient la tête du pancréas, s'insère sur la ligne médiane : son insertion continue celle du mésogastre jusqu'au bord inférieur du pancréas. Son feuillet droit se réfléchit sur la paroi abdominale, la veine cave et le rein droit; son feuillet gauche est soudé près du bord adhérent au grand épiploon. La région duodénale est du reste la région des adhérences secondaires. Outre cette coalescence assez limitée avec le grand épiploon, le méso-duodénum est uni au méso-côlon en deux endroits différents. Il lui est d'abord accolé sur une large surface quand sa portion descendante croise la face postérieure de l'anse sous-hépatique du côlon. Cette union s'étend jusqu'au niveau du bord supérieur du cæcum. Devenu libre, le duodénum se porte au-dessous du rein droit et son coude sous-rénal, après un court trajet, se soude à une petite distance du

rachis au méso-côlon descendant le long duquel chemine sa portion ascendante pour atteindre l'angle jéjuno-duodénal. Le coude du duodénum est souvent uni à l'extrémité inférieure du rein par une lamelle transversale qui fait avec le péritoine pariétal un petit sinus ouvert en haut.

Au niveau du passage sous le pancréas de l'artère mésentérique supérieure siège el sommet de la portion du péritoine intestinal

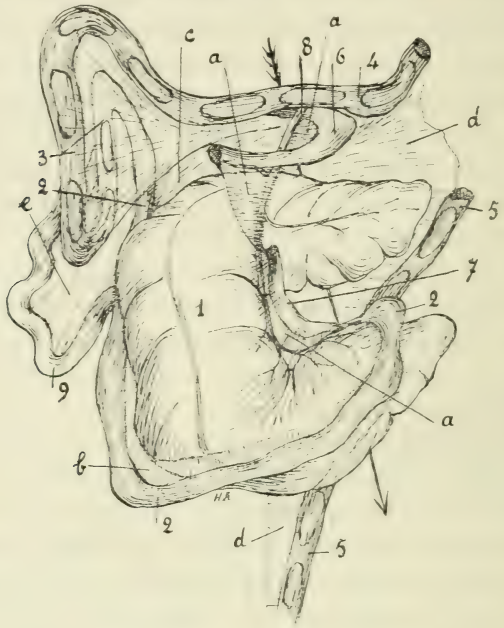

Fig. 1. — Péritoine intestinal du Cobaye.
1, Cæcum ; 2, 2, 2, Côlon ascendant ; 3, Boucle sous-hépatique du côlon ; 4, Côlon transverse ; 5, 5, Côlon descendant ; 6, Jéjunum ; 7, Iléon ; 8, Artère mésentérique supérieure ; 9, Coude sous-rénal du duodénum. — Péritoine : *a. a. a*, Mésentère ; *b*, Mésocôlon ascendant inséré sur le cæcum ; *c*, Portion du mésocôlon ascendant qui, au-dessus du cæcum, remonte jusqu'au sommet du cornet, et maintient rabattue la boucle sous-hépatique du côlon ; *d*, *d*, Mésocôlon descendant ; *e*, Mésoduodénum.

enroulée en cornet, et cet enroulement chez le cobaye est accentué par la migration du cæcum jusque dans le flanc gauche. Chez l'adulte, comme chez le fœtus, cette portion enroulée reste sans connexions secondaires avec le péritoine pariétal. Sa partie gauche forme le mésentère, sa partie droite contient le cæcum très développé et la moitié droite du côlon.

Le cæcum forme un énorme conduit vert foncé, bosselé et infléchi en C dont la concavité regarde à gauche. Du flanc gauche qu'occupe

son extrémité inférieure fermée en ampoule, il se porte à droite, se coude à angle droit et monte le long de la paroi abdominale postérieure jusqu'au voisinage du foie : il s'incurve de nouveau à angle droit, passe sous l'intestin grêle et se termine à gauche par une ampoule arrondie. L'intestin grêle et le côlon s'ouvrent côte à côte sur le bord supérieur de sa branche inférieure.

L'insertion du mésentère est étendue du bord inférieur du pancréas à l'embouchure cæcale de l'intestin grêle suivant une ligne oblique en bas et à gauche qui croise la branche supérieure du cæcum et suit le bord concave de son segment vertical. Elle contient l'artère mésentérique supérieure. L'extrémité de la branche supérieure du cæcum refoule le feuillet péritonéal gauche et flotte librement dans l'abdomen. Les feuillets du mésentère se séparent à leur insertion sur le cæcum pour l'entourer. Adossés de nouveau sur son bord externe, ils forment un court méso à la portion ascendante du côlon et se réunissent sur son bord convexe. Au-dessus du cæcum, le méso-côlon vient directement du sommet du cornet; il s'allonge considérablement pour se prêter à la mobilité de l'anse que le côlon forme au-dessous du foie. Le méso est cependant moins étendu au niveau de la portion convexe de la boucle qu'au niveau de ses branches et la maintient rabattue au-devant d'elles. Les connexions de la face supérieure du méso-côlon dans son trajet transversal avec le méso-duodénum et le grand épiploon ont été signalées. Sa face inférieure contourne l'angle jéjuno-duodénal, puis il devient vertical et descend jusqu'au sacrum en s'insérant sur la ligne médio-rachidienne. D'abord très étendu pour se prêter aux sinuosités de la portion gauche du côlon transverse et du côlon descendant, il se rétrécit peu à peu et au-dessus de la branche inférieure du cæcum ramène le gros intestin au contact des vertèbres.

En résumé, malgré les modifications qu'acquièrent dans leur longueur et leur direction les divers segments du mésentère primitif pour se prêter à l'évolution du tube digestif sous-diaphragmatique, malgré les soudures secondaires que présente la région duodénale, ce repli péritonéal conserve chez le Cobaye ses principaux caractères embryonnaires : insertion médiane, soit au niveau de l'estomac, soit au niveau du duodénum, soit au niveau du côlon ; indépendance complète du cornet intestinal; indépendance à peu près complète de ses portions gastrique et colique.

ESSAI DE TÉRATOLOGIE

EMBRYOLOGIE
DES POULETS OMPHALOCÉPHALES

Par le Dr E. RABAUD

Préparateur du Laboratoire de tératologie à l'École des Hautes Études,
Chef de laboratoire à la Faculté de médecine,
Docteur ès sciences.

(*Suite* [1].)

II

Les vrais Omphalocéphales : Stades de préparation.

I. — STADE DE DÉBUT

(Entre 36 et 48 heures.)

1° Aspect extérieur. — Les embryons du stade le plus jeune que j'aie pu étudier offrent à la vue simple un aspect caractéristique : le cœur, bilobé ou quelquefois trilobé, bat tout en avant de l'aire embryonnaire, il est prolongé de chaque côté du corps par une bride vasculaire plus ou moins longue. Sur la face ventrale, on aperçoit en arrière du cœur une tache arrondie, la tête. Celle-ci ne dépasse pas le plan inférieur de l'endoderme. (V. fig. I.)

Le reste de l'embryon ne présente rien de spécial : les plaques musculaires sont nettes ; la gouttière médullaire est rectiligne. L'aire vasculaire est bien constituée ; je n'ai pas pu constater que l'arrêt des îles de sang vînt plus particulièrement compliquer l'omphalocéphalie.

1. Voir *Journal de l'Anatomie et de la Physiologie*, n° de mars-avril 1898.

2° Constitution anatomique. — A. *Le cœur.* — Ce n'est peut-être pas uniquement autour du cœur que pivote le processus monstrueux. Mais la situation, la forme, la constitution de cet organe exigent qu'il soit étudié en premier lieu. Ainsi seront évitées les redites, ainsi seront éclairés les faits propres aux autres organes, au système nerveux en particulier.

A ce stade de début, le cœur présente chez tous les sujets une remarquable uniformité de constitution; il ne tardera pas à la perdre dès le stade suivant. On est tout d'abord frappé par ses dimensions vraiment considérables. Toujours arrondi ou ovalaire, parfois terminé tout en avant en pointe mince et mousse, il occupe toujours à la partie antérieure du blastoderme tout l'espace compris entre l'ectoderme et l'endoderme [1]. Il confine exactement à ces deux feuillets doublés du mésoderme et semble exercer sur eux un certain degré de compression. Cette tendance à l'extension est manifeste : les dimensions de l'organe sont toujours très supérieures à celles d'un cœur normal du même âge, et les deux feuillets primaires sont toujours plus ou moins refoulés à son niveau. Dans un cas même (fig. VII) j'ai pu observer ce phénomène singulier du cœur refoulant devant lui l'ectoderme avec la somatopleure, s'en coiffant comme d'un capuchon, passant ainsi au-dessus du feuillet externe disposé en gouttière pour le recevoir. Fortement déprimé par suite, l'ectoderme se rapproche de l'endoderme sous-jacent et les deux lames mésodermiques viennent au contact.

La cavité du cœur est vaste et unique, mais de contours irréguliers. Lorsque sur la pièce entière le cœur apparaît bilobé, il s'agit simplement sur les coupes d'un léger sillon très superficiel qui est la suite de la ligne séparative des veines omphalo-mésentériques. Vers la fin de ce stade, l'aspect est trilobé; les coupes révèlent alors une cavité médiane, assez vaste, contre laquelle viennent se flanquer deux renflements latéraux : ceux-ci représentent l'abouchement des veines omphalo-mésentériques. L'ensemble constitue un fer à cheval qui encadre l'extrémité embryonnaire.

Du premier état au second la distance n'est pas grande : la cavité unique primitive s'est isolée, la spécialisation auriculo-ventriculaire se prépare.

L'état histologique du cœur à cet âge mérite une mention particu-

1. Pour éviter une périphrase, j'appellerai désormais cet espace l'espace blastodermique.

lière. Au cours du développement normal la différenciation des éléments musculaires autour de l'endocarde ne se manifeste guère chez le poulet avant le quatrième jour; chez les Omphalocéphales, au contraire, le myocarde est déjà suffisamment net dès le début du deuxième jour, pour que l'on puisse affirmer combien est hâtive cette modification des éléments mésodermiques; j'insiste tout particu-

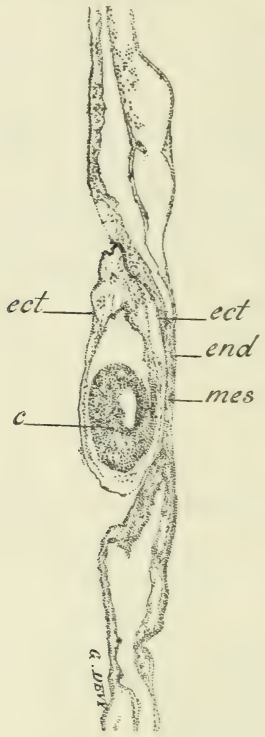

Fig. VII. — Coupe transversale d'un Omphalocéphale du premier stade. *Le cœur est au-dessus de l'ectoderme.* — *c*, cœur; *ect*, ectoderme; *end*, endoderme; *mes*, mésoderme.

lièrement sur ce fait. Les parois du myocarde sont en effet extrêmement épaisses, constituées par des éléments fusiformes en section longitudinale, ovalaires en section transversale, munis d'un très beau noyau que le sublimé fixe en état de karyokinèse; le corps cellulaire est relativement peu abondant. Les éléments de la circonférence externe comme ceux de la circonférence interne sont disposés en files circulaires constituant deux à trois assises. Au contraire, les cellules médianes sont irrégulièrement jetées,

laissant entre elles de petits espaces. On ne distingue pas les stries caractéristiques des cellules musculaires du cœur. L'endocarde, toujours bien séparé du myocarde, est fait de cellules longues, très effilées aux deux bouts; elles possèdent un gros noyau arrondi entouré d'un faible corps protoplasmique : elles ont l'aspect endothélial.

A droite et à gauche, le cœur reçoit *constamment* les veines omphalo-mésentériques [1]; celles-ci naissent des vaisseaux du blastoderme et pénètrent le corps vers sa région moyenne suivant un trajet normal. Jamais elles ne sont réduites à l'endothélium : autour d'elles, au contraire, le mésoderme s'organise en une tunique relativement épaisse qui vient se continuer, sans ligne de démarcation, avec la paroi musculaire du cœur.

B. *L'ectoderme et le système nerveux.* — Si le cœur est très avancé dans son évolution, le système nerveux au contraire présente un retard tout aussi aisé à constater et à montrer. Ce retard porte exclusivement sur la formation nerveuse, non point sur l'ectoderme originel, fort bien développé.

L'ébauche nette et indiscutable de l'axe neural se montre seulement en arrière du cœur entre la terminaison des veines omphalo-mésentériques, plus ou moins en arrière suivant les cas, et quelquefois immédiatement au-dessus de la base du cœur réduite et aplatie de haut en bas. Dans la partie antérieure du blastoderme le tissu nerveux n'existe pas à vrai dire, mais se trouve à l'état d'indication, grâce à un épaississement ectodermique que l'on retrouve chez tous les sujets. A ce niveau, le feuillet externe est d'ordinaire constitué par trois ou quatre assises cellulaires au lieu d'une assise unique qui est la normale. On a l'impression d'une plaque médullaire avortée, directement en contact avec le myocarde, sans interposition d'éléments mésodermiques.

C'est lorsque le cœur cesse d'occuper toute la hauteur de l'espace blastodermique, c'est-à-dire tout près de sa base, lorsque les deux veines omphalo-mésentériques vont se séparer que la différenciation nerveuse devient réellement active. Cette différenciation se produit au moyen de plusieurs invaginations (trois à cinq) séparées ou non de leur lieu d'origine, qui apparaissent brusquement sans

1. Je sépare à dessein l'étude du cœur de celle des vaisseaux. Le premier joue un rôle important dans la genèse de l'omphalocéphalie; les seconds subissent simplement le contre-coup de l'évolution anormale.

ordre. Ce sont des tubes et non des crêtes : parfois contiguës au cœur, elles butent contre lui, peuvent refouler légèrement sa base et s'en coiffer ou même s'insinuer entre lui et l'ectoderme ; cette formation tumultueuse (fig. VIII) a peu d'étendue. De ces invaginations multiples une seule persiste, rapidement grandit et s'allonge

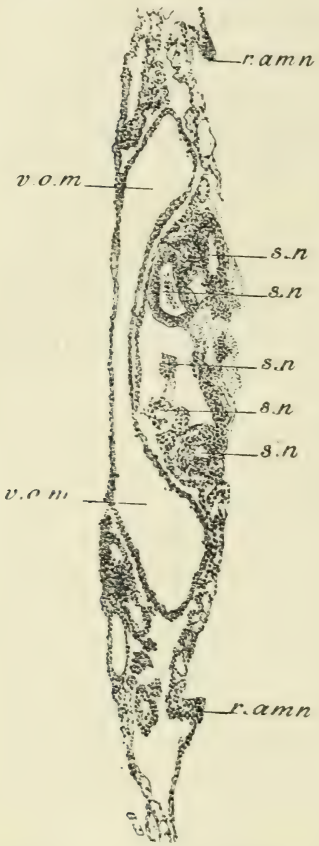

Fig. VIII. — Coupe transversale d'un Omphalocéphale du premier stade : *La formation tumultueuse.* — *s.n*, système nerveux ; *v.o.m*, veines omphalo-mésentériques au moment de leur abouchement avec le cœur ; *r.amn*, repli amniotique.

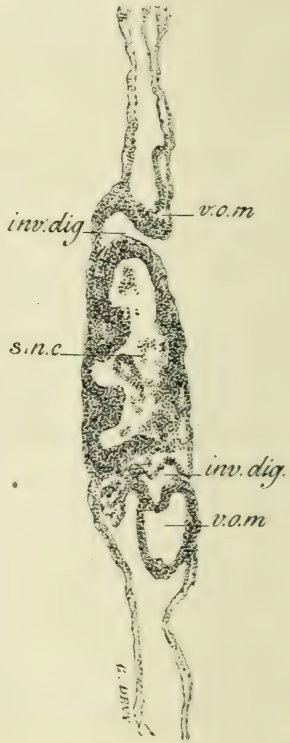

Fig. IX. — Coupe transversale d'un Omphalocéphale du premier stade, au niveau de l'encéphale. *Le système nerveux occupe tout l'espace blastodermique.* — *s.n.c*, système nerveux céphalique ; *inv.dig.*, invagination digestive ; *v.o.m*, veines omphalo-mésentériques.

entre les deux veines omphalo-mésentériques, accompagnée d'une très petite quantité de tissu mésodermique. On la suit en arrière jusqu'à l'extrémité caudale. En avant, au lieu de végéter suivant

l'axe longitudinal du blastoderme, au lieu de venir former la tête au-dessus du cœur, ce tube neural gagne en profondeur et descend perpendiculairement sur l'endoderme (fig. IX et IX *bis*). Celui-ci d'ailleurs, contrairement à l'hypothèse de Dareste et de Warynski, *s'étend suivant une large circonférence très au delà de l'aire embryonnaire.*

Le système nerveux vient au contact direct de cet endoderme,

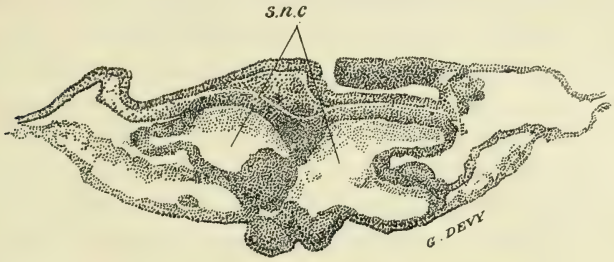

Fig. IX *bis*. — Coupe transversale d'un Omphalocéphale du premier stade, au niveau de l'encéphale. *Le système nerveux occupe tout l'espace blastodermique.* — *s.nc*, système nerveux céphalique ; *inv.dig*, invagination digestive ; *v.o.m*, veines omphalo-mésentériques.

le refoule très légèrement sur le jaune, tandis que latéralement se sont formées deux encoches endodermiques, traces de la gouttière digestive. Cette extrémité céphalique a la forme d'une large vésicule

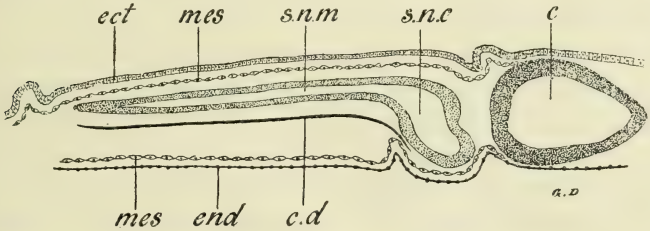

Fig. X. — Schéma représentant la coupe longitudinale d'un Omphalocéphale du premier stade. — *ect*, ectoderme ; *end*, endoderme ; *mes*, mésoderme ; *s.n.c*, système nerveux céphalique ; *s.n.m*, système nerveux médullaire ; *c*, cœur ; *c.d*, corde dorsale.

creuse ; chez les plus jeunes embryons, ses contours sont à peu près réguliers, tandis que vers la fin de ce premier stade, gênée dans son expansion par l'ectoderme en haut, par le cœur en avant, par le jaune en bas, cette vésicule encéphalique prend des contours irréguliers, gaufrés. J'insiste sur ce fait, qu'il s'agit bien réellement d'une végétation de haut en bas et non d'une courbure imprimée à un axe déjà formé de façon à le refouler en arrière du cœur : en effet, le

feuillet externe reste plan, il n'accompagne pas le tube neural comme cela devrait avoir lieu dans le cas de refoulement ; ce feuillet passe comme un pont de la vésicule céphalique sur le cœur et déjà il est permis de dire que ce n'est point la tête qui se déplace, mais uniquement l'encéphale.

En étudiant cette végétation nerveuse sur les coupes longitudinales (fig. X), on constate qu'à ce stade premier elle refoule fort peu l'endoderme; la saillie marquée sur le plan inférieur du blastoderme n'est pas considérable. Les coupes doivent leur aspect caractéristique, d'une part au fait que la vésicule encéphalique, entourée d'une petite quantité de mésoderme, occupe en hauteur tout l'espace blastodermique; d'autre part à l'existence des sillons de l'endoderme qui limitent la végétation en avant et en arrière. Ces sillons, dus au refoulement exercé par le tissu nerveux, se continuent avec les sillons latéraux, de telle sorte que la tête neurale est environnée d'un canal circulaire complet.

Lorsque les sections transversales atteignent les portions médullaires normales, que ce soit un tube fermé ou une simple gouttière, le plus souvent il est possible de suivre la moelle jusqu'à l'extrémité caudale sans rencontrer d'anomalies. Dans tous les cas, il n'existe aucune difformité médullaire corrélative de la monstruosité qui nous occupe.

Ce qui frappe surtout, c'est un retard dans le développement de cet appareil embryonnaire. Tandis que pour le cœur nous avons rencontré une suractivité formatrice, ici tout indique une grande lenteur d'évolution, pouvant aller jusqu'à l'atrophie partielle. Le retard peut être tel, en effet, que chez quelques sujets la moelle présente de courtes solutions de continuité; en ces points isolés, la formation s'est arrêtée à la phase initiale; les deux bouts du tube nerveux sont reliés par le simple épaississement ectodermique de la plaque médullaire primitive. Les embryons sont toutefois vivants, mais il est difficile d'affirmer, même après l'étude des stades avancés si l'évolution arrêtée reprend, ou s'il faut voir dans ce phénomène général porté au maximum une cause de mort précoce pour certains individus. Cependant, en tenant compte de l'indépendance fonctionnelle des organes embryonnaires jeunes, de l'étude d'autres monstres frappés dans leur système nerveux et continuant à vivre, il est permis de penser que les poulets ainsi conformés ne seraient

pas morts malgré tout, et que les segments retardataires de leur système nerveux auraient repris le cours normal de leur évolution ralentie.

Un autre phénomène, absolument général, rend évidente cette lenteur de développement. C'est l'absence complète, chez tous les embryons âgés de trente-six à quarante-huit heures, des ébauches des formations ganglionnaires. Or, l'étude des sujets normaux apprend que les premières traces des masses ganglionnaires se montrent nettement dès la vingt-cinquième heure ou un peu avant et cela, sur toute la longueur de l'axe neural. Les vésicules optiques manquent elles-mêmes; la tête nerveuse est contournée, plissée très irrégulièrement; il est impossible d'assigner à une seule des alvéoles de la paroi la valeur de vésicule optique; du côté de l'ectoderme, on ne trouve pas l'épaississement qui indique chez les poulets normaux de cet âge l'apparition de l'ébauche cristallinienne.

L'histologie, pour sa part, donne peu de renseignements précis. Les cellules nerveuses présentent constamment des figures de karyokinèse, ce qui ne nous apprend rien; les fibres périphériques ne sont pas encore formées, mais c'est là une question de plus ou de moins, délicate à résoudre. Les faits de morphologie : atrophies partielles, absence des ganglions, sont au reste très suffisants pour montrer le retard subi par l'axe cérébro-spinal dans son ensemble.

C. *L'endoderme et ses dérivés.* — L'endoderme, comme nous l'avons dit plus haut, présente en surface et comparativement à l'ectoderme un développement normal. Le système nerveux incurvé le rencontre, très en dedans du rempart vitellin, et ne peut en aucune façon passer au devant de lui pour le contourner, ainsi que l'a admis Warynski. Toutefois l'évolution de ce feuillet est troublée par la venue de l'encéphale.

1° *L'endoderme digestif.* Toutes les pièces étudiées montrent avec évidence que la gouttière digestive est ébauchée dans la partie antérieure de l'aire embryonnaire. Tout en avant, l'extrême dilatation du cœur empêche le repli de se constituer; dans deux cas cependant j'ai pu voir son indication très nette sous le cœur et au devant de lui. Notons en passant que ce fait, avec d'autres, permet de dire que le cœur n'est point déplacé.

En arrière du cœur, au niveau de l'encéphale, la gouttière endo-

dermique est également formée; mais, dans son mouvement incurvant, la lame digestive a rencontré la tête neurale végétant perpendiculairement pour venir précisément buter contre la convexité de la gouttière. Celle-ci est déprimée, refoulée, ramenée vers le jaune, de façon à atteindre de nouveau, pour le dépasser légèrement, le plan inférieur de l'aire embryonnaire. Le refoulement intéresse la partie médiane, seule en contact avec la tête nerveuse; le pourtour de l'invagination persiste, constituant autour de cette tête une gorge circulaire plus ou moins profonde. Sur les coupes longitudinales, la portion antérieure de cette gorge est très souvent oblique en avant et en haut, se prolonge assez loin et se place soit sous le cœur (cas général), soit au-dessus de lui, ou vient directement sur lui, s'arrêtant à son contact, parfois le déprimant; ou bien, au contraire, cette portion antérieure de la gouttière se continue directement avec l'endoderme primitif, dont les cellules présentent un certain degré de différenciation.

C'est d'ailleurs cette différenciation très marquée des éléments qui permet de dire que la gorge péri-encéphalique n'est autre chose que le reste de la gouttière digestive. En effet, tandis que les éléments endodermiques affectent comme à l'ordinaire l'aspect endothélial, les cellules qui occupent le fond de la gorge, celles qui se trouvent au-dessous du cœur et un peu en avant de lui, deviennent cubiques, sont accolées les unes aux autres par une face large et non plus par une lame très mince, filiforme sur les coupes. Le noyau de ces cellules cubiques est relativement petit, le corps cellulaire très chromophile.

Dans ses portions postérieures, immédiatement en arrière de la tête et jusqu'à l'extrémité caudale, la gouttière intestinale est peu ou pas marquée, de telle sorte que l'endoderme s'associe pour sa part au retard de développement, qui frappe le système nerveux. Ce retard est cependant moins actif; il porte sur l'état de la formation digestive et non point sur les dérivés endodermiques, dont je vais dire quelques mots.

2° *La corde dorsale*. La corde dorsale ne fait jamais défaut et se présente avec son aspect ordinaire à un état de développement plus ou moins avancé suivant les individus. Son trajet a ceci de très remarquable, qu'il est très exactement semblable à celui de l'axe neural, se contournant comme lui au niveau de la tête. Cette particularité n'a rien qui doive étonner, si l'on admet (et je reviendrai

sur ce point)[1] que la corde est une production directe de l'endoderme : l'axe antéro-postérieur de ce dernier étant dévié sous l'effort de la végétation encéphalique, la corde subit et devait subir la même déviation.

3° *Les vaisseaux.* Chez les sujets de ce premier âge, les vaisseaux existent nombreux pour constituer l'aire vasculaire. L'aire embryonnaire elle-même en renferme un certain nombre, presque tous accolés à l'endoderme. S'il arrive à quelques-uns d'avoir émigré dans l'épaisseur de la lame intermédiaire du mésoderme, leur situation n'est pas suffisamment précise, ni leurs rapports ne sont suffisamment nets pour que l'on puisse les identifier encore aux aortes ou aux veines cardinales. De ces vaisseaux du corps de l'embryon, les uns se jettent dans les veines omphalo-mésentériques, les autres se continuent avec les vaisseaux du blastoderme. *Jamais aucun d'eux n'aboutit au cœur*; celui-ci, comme je l'ai indiqué plus haut, reçoit exclusivement les deux veines omphalo-mésentériques.

D. *Le mésoderme et ses dérivés.* — Le mésoderme dans son ensemble n'offre rien de spécial à noter; on peut aisément reconnaître ses trois parties principales : lame intermédiaire, splanchnopleure, somatopleure. Au niveau du cœur et de l'encéphale, il est fort peu abondant, simplement représenté par ces deux dernières lames. Son développement ne devient tout à fait normal qu'en arrière de la tête. A partir de ce point, les segments primordiaux apparaissent avec netteté; les plaques musculaires sont aussi différenciées et présentent divers degrés de développement. Chez les individus les plus âgés la cavité du myotome existe.

Jamais, à ce stade, on ne trouve de traces des organes génito-urinaires.

E. *Les annexes de l'embryon : l'amnios.* — Warynski a avancé que l'amnios pouvait manquer chez les Omphalocéphales. Je me garderai d'être absolu et de m'inscrire en faux contre cette assertion, ayant appris de mes maîtres et par mon expérience personnelle que plusieurs anomalies pouvaient coexister chez le même individu; mais il me paraît évident qu'il n'y a aucun lien particulier entre l'état de développement de l'annexe et l'omphalocéphalie.

1. Voir chap. V.

Je n'ai, pour ma part, jamais constaté l'absence de formation amniotique sur aucune des pièces étudiées. A ce stade jeune, j'ai toujours vu les divers replis, ébauchés plus ou moins, mais sans conteste. C'étaient tantôt deux légères encoches symétriques de l'ectoderme, mises en relief par les coupes transversales, tantôt deux replis bien marqués tendant à venir au contact; ou bien encore c'était une indication précise de capuchon céphalique, révélée par les sections longitudinales. Le capuchon caudal n'existe pas encore.

Deux faits, connexes d'ailleurs, m'ont paru constants : les replis latéraux ne se forment pas de part et d'autre du cœur; le cul-de-sac inférieur du capuchon céphalique s'insinue entre le cœur et la tête neurale. L'étude des embryons plus âgés confirmera ces faits, en nous montrant le cœur constamment situé en dehors de la cavité amniotique. D'ores et déjà, je crois pouvoir dire que ce phénomène est fonction de l'excessif développement de la cavité et des parois cardiaques, qui entravent l'involution amniotique, comme il a entravé l'involution nerveuse.

Il ne saurait encore être question d'allantoïde.

L'étude de ce stade peut se résumer en quelques mots : végétation de la tête nerveuse perpendiculairement au plan du feuillet digestif, l'ectoderme ne prenant aucune part à ce mouvement. La gouttière digestive, déjà constituée, se trouve refoulée de haut en bas.

Le développement du système nerveux se fait avec une grande lenteur; le développement de l'appareil cardiaque marche au contraire très vite.

II. — DEUXIÈME STADE

(Fin du deuxième jour; troisième jour.)

1° Aspect extérieur. — L'aspect extérieur des Omphalocéphales du deuxième stade diffère très sensiblement de celui des individus du stade précédent (fig. II).

La tête est beaucoup plus développée, faisant avec le reste du corps un angle très aigu; elle vient s'appliquer sur la face ventrale, tout en restant nettement séparée de cette face. A l'extrême sommet de la courbure, quelquefois un peu au-dessous d'elle, se

trouve le cœur qui bat activement. Il est relié au corps par les deux veines omphalo-mésentériques.

En examinant avec attention, on distingue la gouttière intestinale dans ses deux tiers postérieurs. Enfin, on voit l'amnios fermé, ou en voie de l'être; parfois il semble envelopper le cœur : ce n'est là qu'une apparence.

Les embryons sont d'ordinaire couchés sur le flanc gauche; mais le retournement peut ne s'être pas encore produit ou s'être produit incomplètement.

L'aire vasculaire ne présente aucun fait anormal à noter.

2° Constitution anatomique. — Le rôle du cœur qui dans la phase initiale apparaissait comme prédominant devient accessoire; tout l'intérêt de cette étude repose désormais sur l'évolution du système nerveux et du tube digestif. Aussi devons-nous, autant pour la clarté de l'exposition que pour suivre scrupuleusement les faits au gré de leur importance, adjoindre la description du cœur à celle des vaisseaux. Comme le premier, les seconds subissent d'ores et déjà l'influence du développement anormal, plutôt qu'ils n'y prennent part eux-mêmes.

A. *Le système nerveux.* — Sauf chez les sujets qui par leur constitution sont une transition très ménagée entre le premier et le second stade, le système nerveux est parfaitement limité, c'est-à-dire que l'on n'observe plus aucun épaississement du côté de l'ectoderme, aucune invagination indépendante, prolongeant l'axe cérébro-spinal. Il faut admettre que ces productions ont regressé.

La portion céphalique, que nous avons vue au stade précédent végéter de haut en bas sur l'endoderme, ne continue pas ou continue peu son évolution dans le sens vertical. En effet, refoulant devant elle le feuillet interne, cette tête neurale ne tarde pas à rencontrer le jaune, qui l'arrête. Dès lors, la végétation neurale trouvant les voies fermées : en bas par le vitellus nutritif, en avant par le blastoderme exactement appliqué sur ce vitellus et faisant corps avec lui, doit nécessairement se diriger en arrière en s'insinuant dans la gouttière digestive. Celle-ci, déjà avancée dans sa formation, constitue avec le jaune sous-jacent un canal librement ouvert. L'encéphale s'engage dans ce canal; il se coude sur lui-

même à angle droit et marche d'avant en arrière parallèlement au segment médullaire.

Chez les individus les moins avancés de cette phase cette direction nouvelle est à peine ébauchée, mais cependant indiscutablement indiquée par une pointe de substance. Progressivement, le processus s'accentue, l'encéphale gagne l'arrière jusqu'à occuper, en longueur, le quart environ de la longueur totale de l'embryon, mesuré du sommet de la courbure à l'extrémité caudale.

Le trajet s'effectue exactement en arrière et, d'ordinaire, à gauche. Cette déviation latérale est très nette, même sur les pièces entières; elle est de nulle importance. Quoi qu'il en soit, durant cette étrange évolution, le système nerveux céphalique affecte avec l'endoderme des rapports vraiment inattendus. J'ai dit plus haut que cette tête neurale s'engageait dans la gouttière intestinale, mes devanciers l'ont écrit avant moi, cette affirmation nouvelle ne jettera aucun jour sur la question. Mais Dareste puis Warynski supposaient que l'axe cérébral recourbé passait au-devant du bord antérieur de l'endoderme atrophié, décrivant une anse autour de ce bord antérieur. Cela laisserait supposer un encéphale dénudé, soit comme la production d'une sorte d'exencéphalie. Or, nous avons vu que l'endoderme n'a point subi d'arrêt de développement et qu'il est, dès le premier stade, refoulé par la tête nerveuse déviée. Au moment où cette tête nerveuse va subir une nouvelle inflexion, elle continue à refouler devant elle le feuillet digestif. Évidemment si la multiplication des éléments de ce feuillet était moins rapide que celle des éléments nerveux, l'endoderme ne tarderait pas à être défoncé et la tête pourrait librement sortir au dehors. En réalité, il y a concordance manifeste dans la multiplication des uns et des autres éléments; le système nerveux gagne vers l'extrémité caudale, tout *en s'enveloppant d'un épithélium endodermique* qui forme une gaine parfaite, sans aucune solution de continuité. L'enveloppement se fait d'assez près, pour ne laisser aux cellules du mésoderme qu'une place excessivement restreinte.

Ainsi l'endoderme fait avec lui-même un pli à sommet antérieur suivant un angle très aigu (fig. XI), tandis qu'il se continue en avant, par une pente ménagée, avec le blastoderme de l'aire vasculaire. C'est munie de ce revêtement singulier que la tête s'engage dans la gouttière intestinale, endoderme contre endoderme. La dis-

position que je viens de décrire se révèle aussi bien sur les coupes transversales que sur les coupes longitudinales.

Les quatre coupes qui suivent montrent la succession des faits. Elles ont été pratiquées transversalement sur un embryon dont le tube digestif est fermé en avant de la flexion neurale.

La première (fig. XII) présente la section du système nerveux au niveau même de la flexion; la cavité épendymaire, par suite, est très allongée. Au-dessous, le pharynx très large, est incurvé à concavité supérieure, et de chaque côté, les deux veines omphalo-mésentériques; dans la concavité même est couché ce qui reste encore de la base du cœur.

La figure suivante (fig. XIII) est très voisine. Le système ner-

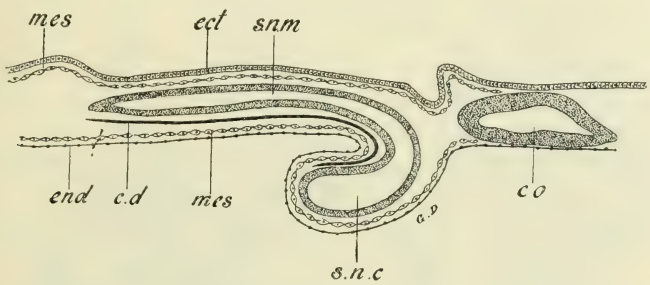

Fig. XI. — Schéma représentant la coupe longitudinale d'un Omphalocéphale du deuxième stade. (Mêmes lettres que fig. X.)

veux est encore en un seul morceau, mais on remarquera vers le haut une tendance à une division prochaine en deux portions, l'une supérieure, petite, l'autre inférieure, beaucoup plus grande. Le pharynx n'est plus fermé : ce n'est plus qu'une gouttière, dont le sommet est très refoulé vers le bas, ce qui détermine deux culs-de-sac latéraux en forme de fente étroite. A l'un des côtés du système nerveux (à droite sur la figure), on voit la section d'une aorte.

En continuant vers la partie postérieure, nous assistons au dédoublement de l'axe cérébro-spinal. Sur la figure ci-après (fig. XIV), les deux cavités épendymaires ont encore assez de régularité; on voit, en outre, la double section de la corde dorsale incurvée. La gouttière digestive est fortement refoulée et les culs-de-sac latéraux déterminés par ce refoulement tendent à se rapprocher par leur fond. Les deux aortes sont extêmement nettes, l'une d'elles à droite est déjà recourbée et l'on aperçoit la section de ses deux segments.

L'autre, à gauche, possède une pointe qui est l'indice de son inflexion prochaine.

La série des coupes permet d'assister au rapprochement progressif du fond des deux culs-de-sac digestifs et à leur soudure. En

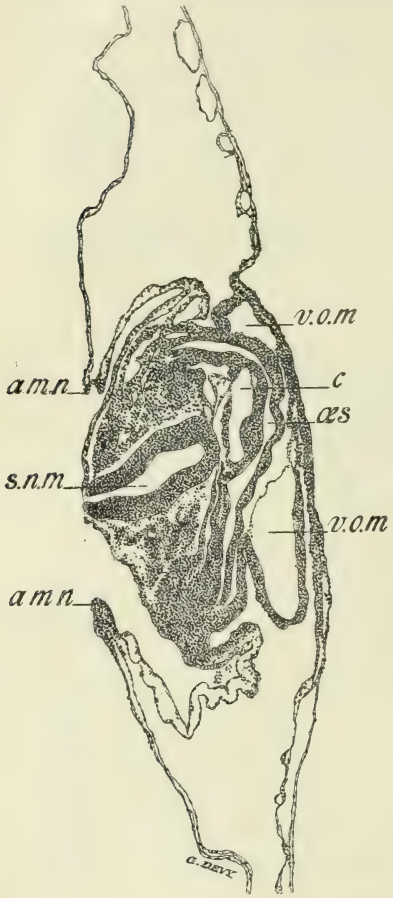

Fig. XII. — Coupe transversale d'un Omphalocéphale du deuxième stade au niveau de l'inflexion nerveuse. — *s.n.m*, système nerveux; *v.o.m*, veines omphalo-mésentériques; *œs*, œsophage; *c*, extrémité postérieure du cœur.

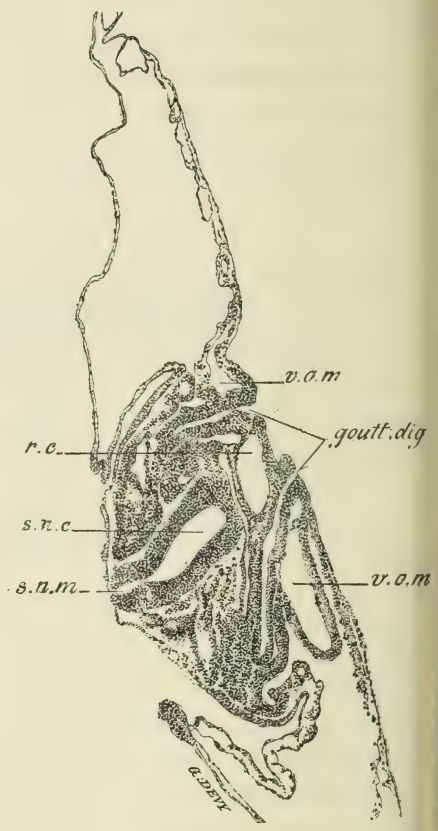

Fig. XIII. — Coupe du même embryon, en arrière de la précédente. — *s.n.c*, système nerveux céphalique; *s.n.m*, système nerveux médullaire; *r.c*, extrémité postérieure du cœur; *v.o.m*, veines omphalo-mésentériques; *goutt.dig*, gouttière digestive.

même temps, l'encéphale se dilate et devient relativement volumineux. Lorsque le processus est terminé (fig. XV), on a sous les yeux deux segments distincts et indépendants l'un de l'autre : en

haut, la section de la portion moyenne du corps, de constitution normale, limitée en bas par l'endoderme arqué; au-dessous, se moulant dans cette courbe, la section du segment céphalique, de forme irrégulièrement ovale, entourée de son épithélium digestif. On y reconnaît, latéralement, la section des deux aortes. En outre, cette figure présente un bel exemple d'une invagination de l'endo-

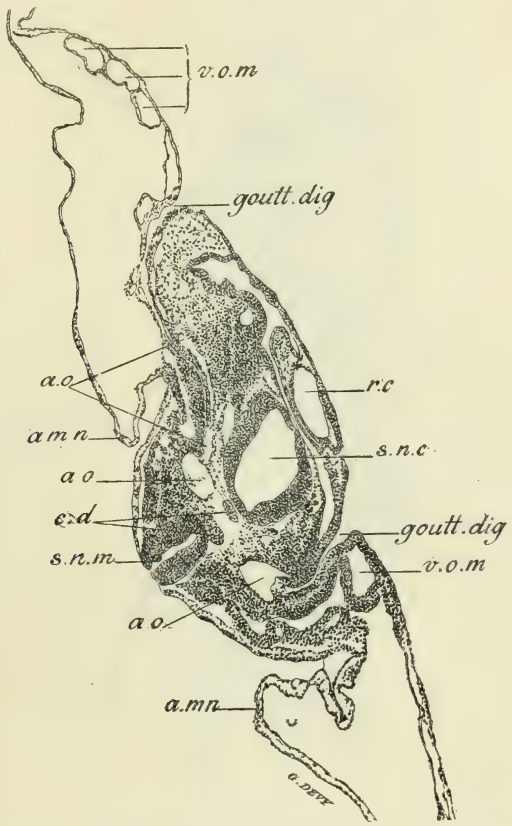

Fig. XIV. — Coupe du même embryon en arrière de la précédente. — *ao*, aortes (on voit le début de l'inflexion aortique); *c.d*, corde dorsale; *a.mn*, repli amniotique. Les autres lettres comme fig. XIII.

derme péricéphalique. La figure XVI, due à un autre embryon, donne un aspect semblable.

D'une façon différente, mais avec la même évidence, la coupe transversale représentée par la figure XVII montre l'invagination de l'axe neural dans l'endoderme. La tête, chez cet embryon, était

déviée au maximum. Par ce mouvement latéral elle a entraîné le feuillet interne à constituer un lambeau très large, dont la section intéresse le bord et le montre, encore relié à son lieu d'origine.

Sur les coupes longitudinales on ne voit pas aussi bien la gouttière intestinale; par contre, l'incurvation nerveuse et son engage-

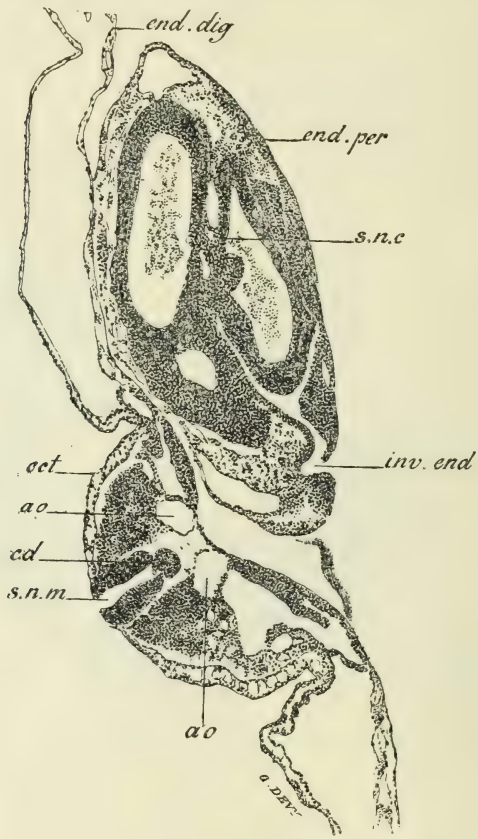

Fig. XV. — Coupe du même embryon, très en arrière de la précédente. — *end.per*, endoderme péricéphalique; *inv.end*, invagination endodermique intracéphalique. Les autres lettres comme précédemment.

ment dans l'endoderme apparaissent avec netteté. La figure XVIII représente une section de ce genre. A cause de la déviation latérale de la tête, il n'est pas possible d'obtenir à la fois la moelle et la portion céphalique intra-endodermique. Cette dernière seule existe sur la figure. Telle qu'elle, elle montre les dispositions sur lesquelles je viens d'insister.

Cet encéphale intra-endodermique est de forme extrêmement irrégulière; il offre des dilatations et des rétrécissements dis-

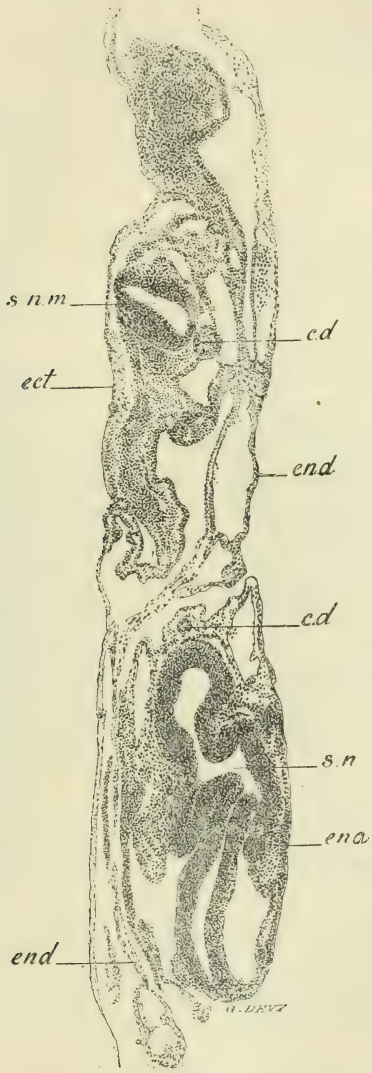

Fig. XVI. — Coupe transversale d'un second embryon du deuxième stade vers la région moyenne du corps. *La tête est libre sous l'endoderme* (cf. fig. XV). — *end*, endoderme; *sn*, système nerveux; *cd*, corde dorsale; *ect*, ectoderme.

posés sans ordre, en nombre très variable. Il faut y voir assurément l'indication des vésicules normales, mais modifiées à tous les

points de vue et telles qu'il est tout à fait inutile de tenter une identification quelconque. Je me suis appliqué, en particulier, à retrouver les vésicules optiques primitives, et je conclus très catégoriquement qu'on ne peut les reconnaître : l'Omphalocéphale, à ce stade, ne possède aucune des parties constituantes de l'œil, et si, sur

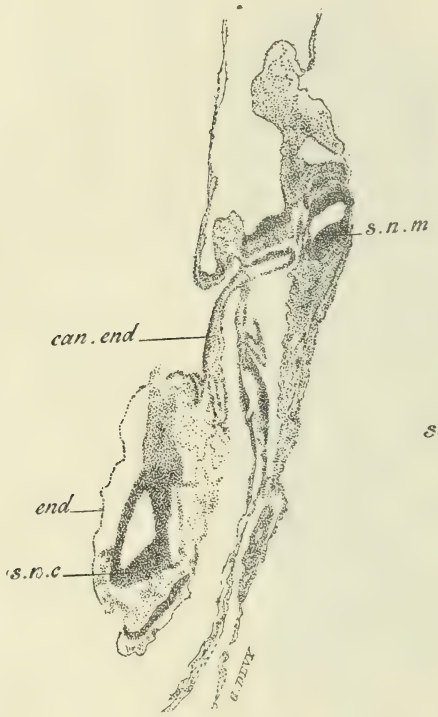

Fig. XVII. — Coupe transversale d'un troisième embryon du même âge. *On voit nettement la continuité de l'épithélium péricéphalique avec l'endoderme.* — *can.end*, canal endodermique. (Pour les autres lettres, voy. fig. précédente.)

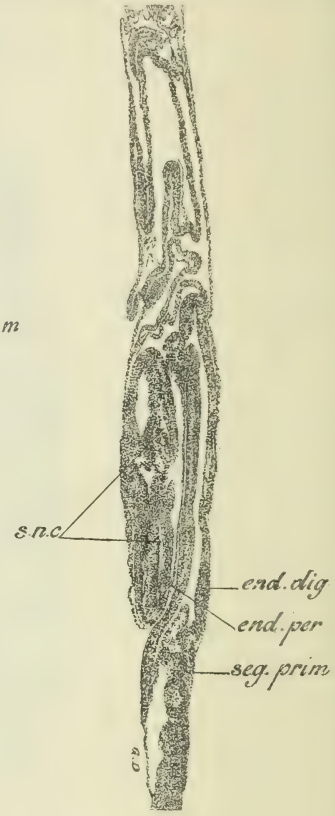

Fig. XVIII. — Coupe longitudinale d un embryon du deuxième stade. — *end. per*, endoderme péricéphalique; *end. dig*, endoderme digestif; *seg.prim*, segment primitif; *s.n.c*, système nerveux céphalique.

les pièces entières, certains aspects peuvent en imposer pour une formation optique, l'examen microscopique ne justifie jamais cette apparence. Du côté de l'épithélium péricéphalique, rien ne rappelle le cristallin : c'est, d'ailleurs, un épithélium endodermique; il n'existe en outre aucun lambeau d'ectoderme dans l'épaisseur de

la tête. Comme au stade précédent, l'ectoderme est directement tendu entre l'axe neural et le cœur, sans être influencé par la déviation cérébro-spinale.

La portion médullaire du système nerveux se rapproche beaucoup de la normale dans la majeure partie de son étendue. Chez quelques sujets, on ne relève aucune difformité; chez d'autres, il existe des segments très peu évolués, encore à l'état de gouttière médullaire, ou bien encore des nœuds dilatés présentant deux ou trois cavités de l'épendyme.

Dans trois cas, j'ai constaté que l'extrémité caudale, déjà complètement enveloppée d'ectoderme, était libre au-dessus du blastoderme. Ce fait a quelque importance; il est une manifestation du trouble organique qui frappe l'ectoderme en général et l'axe cérébro-spinal en particulier. Se présentant ainsi, au point normal de son développement, l'extrémité caudale se trouve être en avance sur le reste du système nerveux, et de la sorte rend pour ainsi dire tangible le retard signalé pour cet organe. En outre, il n'existe encore à cette phase aucune masse ganglionnaire. A peine peut-on soupçonner les premières traces de ces formations chez les individus les plus évolués de ce stade, qui sont le passage ménagé au stade suivant.

L'examen histologique donne peu de renseignements. Les cellules en elles-mêmes ne présentent aucune anomalie. On peut noter simplement une différenciation très peu marquée dans les diverses parties de l'élément nerveux.

B. *Le feuillet digestif. — La corde dorsale.* — Il y a peu de chose à dire du feuillet digestif. L'involution endodermique paraît se faire avec une grande lenteur. Sur toute la longueur de l'embryon il n'existe pas encore de tube fermé; cependant, la gouttière est très marquée surtout en avant, où elle loge l'encéphale. D'une façon générale, l'endoderme, autant celui de la gouttière que celui qui enveloppe la tête, n'est pas plus différencié histologiquement qu'au stade précédent; les éléments sont cubiques ou un peu allongés.

Cependant, j'ai pu noter un phénomène assez fréquent, que j'ai déjà eu l'occasion de signaler et de représenter : l'endoderme péricéphalique marque une tendance à s'invaginer, à former au niveau de la tête un tube pharyngo-œsophagien. Cette tendance

se manifeste par des involutions parfois profondes et larges (v. fig. XV, *inv. end.*), tubulaires sans régularité, naissant au pourtour de la tête, sur ses parties latérales. On en compte une ou deux par individu.

Ce qu'il y a de plus curieux, c'est que très souvent le tube pharyngien se forme réellement à la place où il devrait être dans un

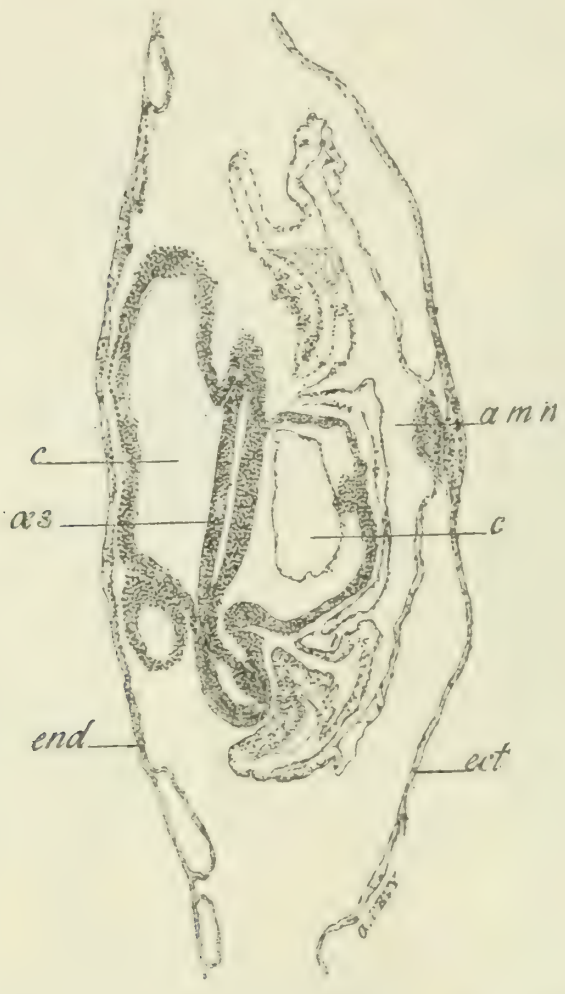

Fig. XIX. — Coupe transversale d'un embryon du second stade, passant par le cœur. *Cette coupe montre l'œsophage intracardiaque.* — *c*, cœur; *œs*, œsophage; *end*, endoderme; *ect*, ectoderme; *amn*, amnios.

développement normal. Au stade précédent, j'ai déjà indiqué ces intéressantes tentatives; actuellement nous les trouvons terminées, bien ou mal et à des degrés divers. Ainsi, chez l'embryon qui a fourni la figure ci-après (fig. XIX), le pharynx est complètement fermé en avant du système nerveux; mais, gêné par le cœur, il le comprime très fortement en appuyant au centre de son plan de base et s'invagine dans cet organe sur une bonne longueur. En arrière (v. fig. XIII), il s'ouvre pour se continuer avec l'endoderme

péricéphalique sans autre ligne de démarcation que le passage, cependant ménagé, entre les cellules cubiques de cet épithélium de revêtement et les éléments différenciés, cylindriques, de la portion tubulaire.

C'est là un aspect très particulier. Je l'ai vu développé à ce point dans un cas seulement, mais j'ai pu en retrouver l'indication sur d'autres. La coupe représentée montre cet œsophage intra-cardiaque extrêmement large et ayant entraîné la division de l'endocarde en deux cavités distinctes, tandis que le myocarde refoulé reste continu sur tout le pourtour et coiffe la formation digestive.

Je note ces phénomènes, estimant qu'ils sont en concordance parfaite avec les tentatives de formation nerveuse au-dessus et en avant du cœur précédemment signalées. Les uns et les autres indiquent un avortement de la partie antérieure de l'embryon, avortement complet quelquefois, quelquefois incomplet. Ils semblent manifester l'existence d'une force vive d'évolution entrant en lutte contre les conditions extérieures nouvelles, qui tendent à modifier le cours normal des choses.

La *corde dorsale* ne présente pas de modifications morphologiques et n'en présentera plus désormais. Elle se recourbe avec le système nerveux qu'elle suit dans toute sa longueur. Parfois elle n'est pas encore constituée dans son segment antérieur, mais il s'agit là d'un simple retard et non d'une absence de développement : chez les Omphalocéphales des jours suivants, elle est toujours complète. Notons simplement l'évolution normale de ses éléments, qui deviennent progressivement vésiculeux et prennent de plus en plus leur aspect caractéristique.

C. *Le système circulatoire.* — Le *cœur* s'est, lui aussi, fort peu modifié. Il marque cependant une tendance à se diviser en plusieurs cavités, mais il ne possède encore que des sillons relativement superficiels. Sa lumière est toujours unique, sa forme très allongée dans le sens antéro-postérieur. Sa base regarde, en arrière, l'axe nerveux cervico-céphalique, sans confiner à lui; sa pointe est en avant. En hauteur, il occupe toujours l'espace blastodermique entier, au moins par sa partie moyenne. Ses parois sont extrêmement épaisses, constituées par les éléments décrits au stade précédent, qui n'ont pas subi de modification histologique appré-

ciable. A une exception près, il est situé hors de la cavité amniotique[1].

Constamment, chez tous les sujets, le cœur se continue de part et d'autre de l'embryon avec les deux *veines omphalo-mésentériques*, dont les parois sont très épaisses et que l'on voit se contracter, en examinant avec soin les pièces vivantes. Dès qu'elles ont traversé l'amnios, ces veines suivent un trajet absolument normal et gagnent le blastoderme, au point d'union du tiers antérieur avec le tiers moyen du corps. Les seules variations qu'elles présentent ont trait à leur calibre : très souvent l'une d'elles est étroite, difficile à suivre dans la succession des coupes; parfois la veine d'un côté est remplacée par deux ou trois veinules nées du cœur par un tronc commun et qui vont se perdre dans le blastoderme. Ce sont là certainement des anomalies de très petite importance; je les signale pour être exact, tout en restant persuadé que l'on peut écrire sans craindre de contradiction : chez les Omphalocéphales le cœur reçoit toujours, sans aucune exception, les deux veines omphalo-mésentériques.

Les *vaisseaux du corps*, nombreux dès le premier stade, affectent, dès maintenant, une situation et des rapports suffisamment normaux, dans une partie de leur trajet tout au moins, pour que l'on puisse sans erreur les distinguer et les nommer. Les aortes et les veines cardinales apparaissent avec évidence chez les sujets même les moins avancés de ce stade et méritent qu'on s'arrête à leur étude. Ces vaisseaux semblent se développer d'arrière en avant : ils n'existent pas en effet dans la partie antérieure du corps des embryons les plus jeunes de ce stade; ils ont au contraire un trajet complet chez les embryons plus âgés.

Les *aortes* présentent une assez grande variété suivant les sujets. Dans un cas, j'ai vu les deux artères complètement indépendantes l'une de l'autre durant tout leur trajet. Le cas général, au contraire, est celui d'un vaisseau unique dans la région moyenne du corps, se dédoublant en arrière et en avant, de façon à dessiner un X très allongé. Les variétés résident dans la longueur plus ou moins grande du tronc commun, qui tantôt se prolonge beaucoup dans un sens ou dans l'autre, tantôt se trouve très réduit. Les rapports de ces artères

1. J'ai vu une fois la base du cœur se continuer par un large vaisseau qui pénétrait dans la tête et s'y prolongeait. (V. figures XII à XV *rc.*) Ce cas unique ne permet pas la moindre hypothèse.

sont normaux, elles sont situées au-dessous et de part et d'autre de l'axe médullaire, au-dessous et en dedans des veines cardinales. Leur direction est toujours calquée sur celle du système nerveux : avec lui, les aortes pénètrent dans l'enveloppe endodermique (v. fig. XII) et s'y résolvent en capillaires. Elles n'ont donc point un trajet récurrent au sens normal du mot; à proprement parler, il n'y a pas de crosse aortique. Comme corollaire de cette disposition, ces artères n'aboutissent pas directement au cœur. Même, à ce stade, *elles n'affectent avec lui aucun rapport.* Cependant on y voit circuler le sang, ce qui permet de penser qu'elles prennent part à la circulation générale par l'intermédiaire d'anastomoses avec les vaisseaux de l'aire vasculaire.

On peut suivre, presque pas à pas, l'entrée en communication des aortes avec l'organe central, en mettant en série progressive : les cas où ces artères sont indépendantes du cœur; ceux où, du sommet de la courbe de l'une d'elles, se détache un vaisseau, qui se dirige vers le cœur pour s'arrêter tout près de lui, sans l'atteindre, se terminant par un amas cellulaire plein; enfin, les cas les plus évolués, où il existe un canal reliant franchement les aortes au cœur. L'intérêt particulier de la question est celui-ci, que la communication n'est jamais directe [1], mais se fait par l'intermédiaire de collatérales naissant du sommet de la courbe ou en arrière d'elle, à peu de distance de la flexion nerveuse, perforant presque aussitôt l'amnios pour s'ouvrir dans la cavité cardiaque.

Pour ce qui est des *veines cardinales*, les phénomènes sont à peu près semblables. Elles suivent, sans interruption, la longueur de l'axe cérébro-spinal, se repliant avec lui pour gagner la tête intra-endodermique. Comme les aortes, elles sont en relation avec le cœur par l'intermédiaire d'une collatérale. Ici, il ne s'agit point d'un processus nouveau, car il y a lieu d'assimiler ces vaisseaux collatéraux aux canaux de Cuvier de l'embryologie normale. Ces veines occupent leur situation ordinaire à droite et à gauche, au-dessus et en dehors des aortes. Dans la région abdominale du corps, le canal de Wolff vient se placer respectivement au-dessous de chacune d'elles, à leur contact direct, refoulant légèrement la paroi inférieure de la veine. Je dois dire, par avance, que la position des veines cardinales n'est pas aussi absolue que celle des aortes; les

1. Je signalerai *une* exception au stade suivant; je m'efforcerai de la relier au cas général en invoquant le même processus formateur.

individus du stade suivant ont présenté des cas où ces veines n'épousent pas la direction du système nerveux, mais continuent directement leur trajet pour se perdre dans la région antérieure du blastoderme. Toutefois, toujours les relations avec le cœur sont établies par un canal de Cuvier. Je reviendrai donc sur la question et j'indiquerai comment, à mon sens, l'origine endodermique des vaisseaux permet de se rendre compte de ces diverses manières d'être.

D. *Le mésoderme et ses dérivés.* — Il y a peu à dire, à ce stade, des formations mésodermiques. Les segments primitifs, avec les plaques musculaires, continuent leur évolution normale, sans qu'il y ait à relever la moindre difformité.

Il faut simplement signaler l'apparition du canal de Wolff, apparition qui a lieu à son heure, sans retard comme sans anomalie. Chez les individus les plus âgés de ce stade, le canal vient s'ouvrir à la partie postérieure de l'endoderme, au point où serait le rectum. A ce moment le tube digestif est encore en forme de gouttière, il n'y a pas trace d'allantoïde. C'est là un petit fait sur lequel il n'y a pas lieu d'insister.

E. *Les annexes de l'embryon. L'amnios.* — L'amnios est toujours fort bien indiqué par ses divers replis. Le capuchon céphalique est le mieux développé, il recouvre à lui seul la majeure partie de l'embryon. Le capuchon caudal, au contraire, est peu avancé et marche très lentement à la rencontre du précédent.

Le cœur reste en dehors de la cavité amniotique; j'ai relevé un seul cas où il était inclus dans cette cavité : c'est l'unique exemple de cette disposition parmi tous les sujets examinés.

Par contre, on note presque constamment une large expansion du capuchon céphalique qui s'étale en avant et recouvre la face supérieure du cœur entre cet organe et l'ectoderme (v. fig. XIX *amn*). Ce fait vient à l'appui de l'assertion de Fol et Warynski [1], qui disent avoir souvent vu l'amnios lâche et flottant. Au troisième jour, je n'ai jamais constaté que cette membrane fût complètement fermée; je crois au contraire qu'il y a chez les Omphalocéphales tendance à la formation d'un ombilic amniotique durable, sinon persistant.

A ce stade, nous avons vu s'accentuer le processus anormal : l'axe

1. St. Warynski et H. Fol, *Rech. exp. sur les causes de quelques monstr. simpl.*, p. 16.

nerveux, déjà perpendiculairement recourbé sur lui-même, se fléchit une seconde fois pour suivre un trajet récurrent parallèlement à lui-même. Il entraîne avec lui le feuillet interne qui lui forme un revêtement épithélial et vient se loger dans la gouttière digestive. La corde dorsale et les vaisseaux sanguins suivent ce mouvement et s'insinuent dans cette poche endodermique. Ces vaisseaux sont alors reliés au cœur par un canal collatéral. Cependant, parfois l'aorte et plus souvent les veines cardinales continuent directement leur trajet.

III

Les vrais Omphalocéphales (*suite*).

PHASES D'ACHÈVEMENT

(*Du quatrième au sixième jour.*)

1° Aspect extérieur. (Fig. III.) — Arrivé à l'âge le plus avancé qu'il puisse atteindre, l'embryon d'Omphalocéphale acquiert un aspect un peu différent de celui qu'il présentait au stade précédent. Différences non point dans la forme générale, mais dans quelques détails, insignifiants pour un examen à l'œil nu ou à un grossissement faible des pièces fraîches, puisque ces détails n'ont été ni interprétés ni mentionnés, — importants pour les recherches par les coupes sériées, puisqu'ils manifestent l'achèvement presque complet de la monstruosité.

Tandis que chez les individus du troisième jour il était facile de discerner l'interstice très étroit séparant la face ventrale de la tête repliée sous cette face, tandis que dans toute son étendue la tête restait complètement libre, chez les sujets de ce stade on aperçoit seulement une courte extrémité céphalique, d'ordinaire très déformée, qui semble sortir et sort en réalité d'un orifice arrondi. Cet orifice est constitué par une membrane large, que nous verrons être la paroi du tube digestif doublée de l'amnios. Elle croise perpendiculairement la tête et l'enveloppe, se continuant de part et d'autre avec les téguments du corps pour se confondre sans ligne de démarcation apparente avec les parties constitutives du cœur. Cette membrane paraît à vue superficielle précisément destinée à rattacher le cœur à l'embryon et à le maintenir à cheval sur la nuque.

L'extrémité céphalique, qui est en rapport avec la région moyenne

du corps, dépasse le bord inférieur de la membrane, devient libre et se dilate. Sur cette extrémité on remarque divers accidents, variant avec les sujets, qui, lorsqu'ils affectent certaines dispositions, peuvent en imposer pour des yeux, des fossettes olfactives, etc. Ce sont des accidents sans valeur; jamais l'examen microscopique ne vérifie ces hypothèses de la vue simple.

Le cœur, qui semble être descendu, se trouve très franchement sur la nuque. Ses dimensions relatives ont beaucoup diminué, le corps ayant acquis plus rapidement que lui des proportions plus considérables.

Les membres postérieurs existent constamment, parfois aussi les membres antérieurs. D'ordinaire, on constate la présence d'une allantoïde plus ou moins développée suivant l'âge. L'amnios est complet.

2° Constitution anatomique. — A. *Le système nerveux.* — Ce qui caractérise l'Omphalocéphale, c'est la très grande lenteur d'évolution du système nerveux. J'ai déjà longuement insisté sur ce fait en décrivant les deux premiers stades; je ne puis actuellement que le signaler à nouveau, en indiquant des phénomènes de même ordre.

C'est ainsi que, dans le courant du quatrième jour, il est encore possible de trouver, mais pas nécessairement, certaines parties de l'axe neural n'ayant pas dépassé l'état de gouttière se continuant par ses bords avec l'ectoderme d'origine. Toutefois, il reste constant que cette portion médullaire est normale dans sa forme et ses dimensions. Ses caractères histologiques s'accusent, on aperçoit la formation des premières fibres.

Chez certains individus, la moelle n'est pas exempte de difformités. Difformités d'ailleurs de nulle importance pour nous, peu fréquentes, et ne présentant avec l'omphalocéphalie aucun rapport de cause à effet. Elles sont la traduction de la souffrance organique qui frappe l'animal, son système nerveux en particulier. Je ne m'attarderai pas à décrire minutieusement ces difformités, me contentant de signaler la division du canal de l'épendyme en cinq ou six tubes de petit calibre creusés dans un court segment de la portion sacrée de l'axe médullaire; parfois, le canal principal n'existe plus; parfois, au contraire, on le reconnaît aisément, les canaux secondaires étant groupés au-dessus de lui, dessinant un arc irrégulier. Ces canaux

secondaires se détachent d'ailleurs du canal principal pour y revenir quelques millièmes de millimètre plus loin.

L'axe nerveux se recourbe en avant : il est actuellement possible de préciser le lieu de la courbure; il siège entre les deux premières fentes branchiales, plus rapproché de la seconde, c'est-à-dire exactement en arrière de l'anse cardiaque normale. Nous verrons que les formations branchiales n'existent pas, mais la place qu'elles occuperaient est indiquée par la présence des fossettes auditives, déjà signalées par Warynski [1]; cette indication est très précieuse, puisqu'elle montre clairement que le cœur n'est pas déplacé. Cela allait de soi, si l'on admettait le mécanisme proposé par Dareste; il était nécessaire de le démontrer, puisque, comme je l'ai indiqué, la manière de voir de mon vénéré maître n'est point évidente.

En suivant le système nerveux cervico-céphalique à partir du sommet de l'angle d'incurvation, on reconnaît d'abord le bulbe, à large lumière et à parois d'apparences normales. Bientôt ensuite l'axe commence à s'amincir, diminue graduellement de calibre et présente un arrêt de développement marqué, au point que sur certains sujets il faut examiner avec grande attention pour reconnaître le tissu nerveux dans le sein du mésoderme environnant. Warynski [2] relate cette particularité, il ne semble pas la donner comme constante; pour ma part je l'ai toujours rencontrée. Ce segment nerveux est situé immédiatement en arrière du cœur; il est recouvert par les membranes pariétales décrites au paragraphe précédent. Il y avait lieu de se demander si cette atrophie était ou non due à une compression périphérique. Bien que l'on ne puisse rien affirmer, il est permis de penser cependant que, enfermé dans un passage clos de toutes parts, le système nerveux a gagné en longueur, ne pouvant s'élargir. Toutefois, il est juste de dire qu'il ne se manifeste aucun effort d'épaississement; tous les organes sont très exactement situés à leur place, avec leurs dimensions normales. Durant ce trajet le tissu nerveux a nettement cessé de se multiplier, ou s'est peu multiplié suivant son diamètre transversal : les dimensions relatives des parois et de la lumière du canal épendymaire ne sont point disproportionnées.

En se rapprochant du bord inférieur des membranes pariétales,

1. St. Warynski, *Rech. exp. s. le mode de form. des Omph.*, p. 296.
2. St. Warynski, *Rech. exp. s. le mode de form. des Omph.*, p. 297.

la tête neurale devient de plus en plus grande, pour s'épanouir librement enfin. Ici, je me sépare complètement des dires de Warynski : « Toutes les parties constituant les vésicules encéphaliques étaient, écrit-il, reconnaissables au microscope »[1]. Jamais je n'ai pu, en reconstituant les coupes, obtenir rien de semblable; toujours, au contraire, j'ai vu l'encéphale complètement déformé. Évidemment, cet encéphale n'est pas un simple tube; on y reconnaît des dilatations, des rétrécissements nombreux, mais l'ensemble ne donne qu'une image très grossière des vésicules que l'on est habitué de voir. Ce sont soit des diverticules distribués sans aucun ordre, soit des digitations terminales, dont la figure rappelle bien plus une glande pylorique qu'un encéphale de poulet.

Cet encéphale est complètement enveloppé d'endoderme; à ce point de vue il ne s'est produit et ne pouvait se produire aucun changement depuis le stade précédent. Du reste il est très facile de distinguer cet épithélium de l'ectoderme qui revêt le reste du corps : les cellules ectodermiques sont hautes, à petit noyau, leur protoplasma s'imprègne mal de teinture; les cellules endodermiques sont au contraire cubiques, à noyau plus volumineux, le corps cellulaire se colore plus aisément. Ainsi conformée, cette tête est allongée dans la gouttière intestinale, qui s'est approfondie, même fermée en l'enveloppant, comme nous le verrons en étudiant spécialement l'endoderme.

Chez les plus jeunes sujets de ce stade, les ganglions nerveux peuvent encore manquer, je n'oserai dire qu'ils font complètement défaut; dans tous les cas, ils sont à peine ébauchés et se rencontrent seulement avec netteté dans la partie antérieure de l'axe médullaire. Au cinquième jour et au sixième, ces ganglions existent depuis l'extrémité caudale jusqu'à l'angle d'incurvation, c'est-à-dire jusqu'au delà du bulbe. Ils sont normalement et régulièrement placés.

Constamment, on observe les vésicules auditives et l'on peut suivre, à peu de chose près, toute leur évolution; la phase initiale m'a seule échappé. Situées de part et d'autre du bulbe, d'abord à l'état de vésicules creuses limitées par une assise de cellules cubiques, elles possèdent ensuite, chez les individus plus âgés, l'ébauche des canaux semi-circulaires et du canal cochléaire. Rien, en un

1. St. Warynski, *Rech. exp. s. le mode de form. des Omph.*, p. 297.

mot, ne paraît anormal dans leur constitution, à l'encontre de l'affirmation de Warynski qui dit les avoir vues rudimentaires. Elles naissent un peu en arrière de l'angle de flexion, en un point où l'axe nerveux est encore nettement enveloppé d'ectoderme, mais non loin de la limite de ce dernier.

C'est presque immédiatement en avant de ces vésicules que commence le revêtement endodermique. Dès lors, il n'y a plus aucune trace d'organes des sens. Warynski prétend avoir trouvé des yeux bien dévoloppés et placés « normalement », chez certains Omphalocéphales jeunes, tandis que chez d'autres « il n'y avait pas traces d'yeux ou ces organes étaient rudimentaires » [1]. Warynski ne dit pas explicitement ce qu'il entend par œil, il n'exprime pas qu'il ait vu le cristallin; peut-être veut-il parler simplement des vésicules optiques primitives. Pour ma part, chez aucun Omphalocéphale, quel que soit son âge, je n'ai pu voir de formation capable d'être identifiée à un élément de l'œil. La difformité extrême des dilatations encéphaliques les rend méconnaissables et nul ne saurait dire lesquelles représentent les vésicules optiques. Quant au cristallin, j'affirme n'avoir jamais rien vu qui pût, même de loin, lui être comparé. Dans les conditions anatomiques présentes, ce cristallin devrait être d'origine endodermique, son existence aurait été un précieux argument contre la spécificité des feuillets. Il arrive que chez les oiseaux les influences extérieures n'ont pu modifier cette spécialisation des feuillets : il n'y a pas de cristallin. Certes, en examinant à l'œil nu ou à la loupe les embryons entiers, on croit parfois apercevoir un œil, ces fausses apparences ont pu tromper Warynski. J'ai pu me rendre compte qu'elles étaient dues aux invaginations endodermiques dont j'ai déjà parlé; elles sculptent la surface extérieure de la tête, leur apparition n'a absolument rien de commun avec un organe des sens.

Les ébauches olfactives font aussi bien défaut que les ébauches oculaires.

B. *Le tube digestif.* — L'évolution du tube digestif est liée, en partie tout au moins, à celle du système nerveux. J'ai dû, chemin faisant, indiquer en quelques mots le sens de cette évolution; le moment est venu de la reprendre en détail, de façon à montrer

1. St. Warynski, *Rech. exp. s. le mode de form. des Omph.*; p. 297.

clairement, s'il se peut, par quel procédé la tête de l'Omphalocéphale en arrive à être incluse dans le tube digestif, et comment il se fait qu'au sixième jour l'extrémité sort par l'ombilic, ainsi que Dareste l'a remarquablement préconçu.

Durant les deux premières phases du développement, nous avons vu l'extrémité antérieure du système nerveux se diriger perpendiculairement vers l'endoderme, refouler celui-ci, puis, tout en se coiffant de ce feuillet, végéter horizontalement d'avant en arrière,

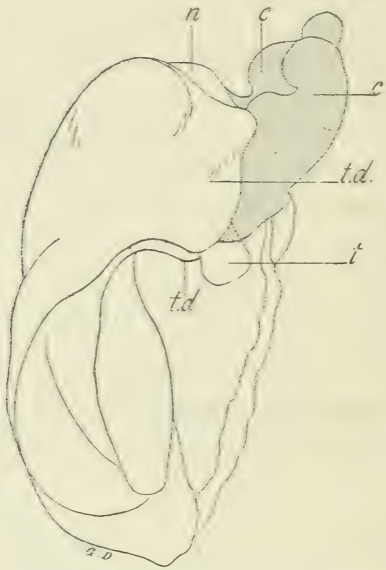

Fig. XX. — Omphalocéphale de quatre jours (d'après une photographie). — *c*, cœur (vaisseau curviligne); *n*, courbure neurale; *t*, tête; *t.d*, lames latérales de la gouttière digestive.

entre le jaune et l'embryon, dans la gouttière digestive à peine formée. L'évolution de cette gouttière continue à s'effectuer suivant le mode normal, nullement gênée, plutôt aidée, par la présence de la tête qui tend à repousser vers le haut l'invagination, exagérant ainsi sa cavité. Progressivement, les culs-de-sac latéraux tendent à gagner vers le bas; peu à peu ils contournent la tête, se rapprochent sur la ligne médiane, s'accolent, enfin se soudent au-devant d'elle, de telle sorte qu'elle se trouve enveloppée d'un manchon digestif représentant l'extrémité inférieure du pharynx et l'œsophage. Ces phénomènes ont été décrits par Warynski[1]; on peut les suivre

1. St. Warynski, *Rech. exp. s. le mode de form. des Omph.*, p. 294.

à la loupe en examinant les pièces entières, sur lesquelles il est aisé de constater la propension de la membrane à venir masquer l'encéphale. La figure ci-contre (fig. XX) montre cette membrane nettement limitée à la partie latérale et inférieure de la tête, tandis que sur la figure III (page 11) cette membrane est continue de part et d'autre de la tête.

La soudure des deux lames digestives se fait d'avant en arrière; il est aisé sur un même embryon de suivre le processus complet. Tout à fait en avant, les culs-de-sac se prolongent en diverticules irréguliers, qui viennent s'insinuer entre le bulbe et le cœur [1]; ces diverticules sont parfois assez longs; ils semblent compléter le pharynx et se continuent nettement avec l'endoderme péricéphalique. Bientôt l'enveloppement est complet, il existe autour de la tête un sinus circulaire relativement large, qui coïncide d'ordinaire avec le segment atrophié du système nerveux (fig. XXI). Remarquons qu'à ce niveau la tête est entourée par deux membranes de même origine, qui sont les parois de ce sinus. Mais l'une d'elles est un épithélium de revêtement, ses cellules sont basses; l'autre est un épithélium digestif proprement dit; ses éléments sont cylindriques, et, sur les pièces fixées au sublimé, les cils vibratiles normaux apparaissent avec évidence. Ainsi, la tête n'est point cernée par un tube digestif à lumière annulaire, elle est bien en réalité dans l'œsophage lui-même, dont les contours normaux ne sont en rien modifiés. L'endoderme péricéphalique reste un simple revêtement, ayant perdu, selon toute apparence, son adaptation aux fonctions digestives.

Mais le calibre de cet œsophage est considérablement augmenté, le diamètre de la tête qui s'est glissée dans la gouttière étant très supérieur au diamètre habituel du canal alimentaire. Aussi la fermeture complète du canal se fait-elle avec une lenteur extrême, et je ne l'ai jamais vue terminée, même chez les embryons les plus âgés que j'ai pu observer. La portion terminale de l'œsophage reste encore à l'état de gouttière, ce qui permet à la tête de sortir librement en un point correspondant à l'ombilic (fig. XXII). Je ne mets point en doute que l'examen de sujets plus évolués, s'il est donné d'en étudier un jour, ne montre la tête complètement enfermée

1. Cette disposition se traduit sur les coupes par des sections isolées, plus ou moins nombreuses, du tube digestif, puis par une fente disposée en arc autour du système nerveux non encore invaginé dans l'endoderme.

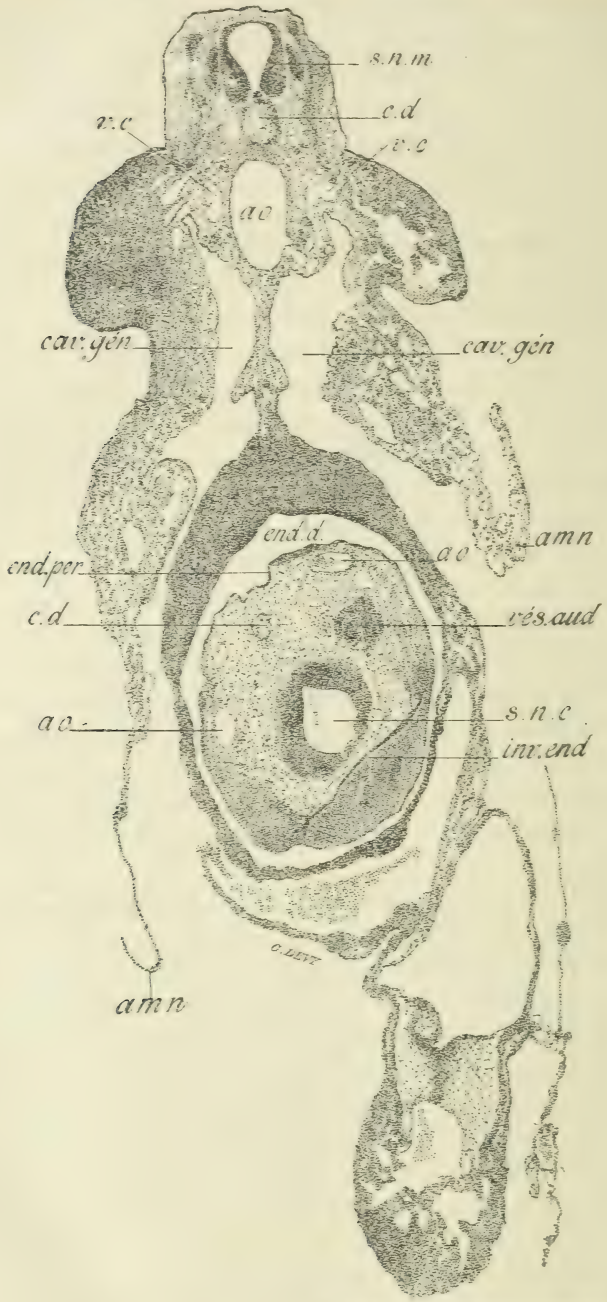

Fig. XXI. — Coupe transversale d'un embryon de cinq jours. La tête est incluse dans l'œsophage. — *end.d*, endoderme digestif : *end.per*, endoderme péricéphalique : *inv.end*, invagination endodermique : *ao*, aorte : *v.c*, veine cardinale : *c.d*, corde dorsale ; *s.n.c*, système nerveux céphalique ; *s.n.m*, système nerveux médullaire : *ves.aud*, vésicule auditive : *amn*, repli amniotique : *cav.gén*, cavité générale.

dans le tube digestif, et dès lors l'appellation d'Omphalocéphale n'aura plus sa raison d'être.

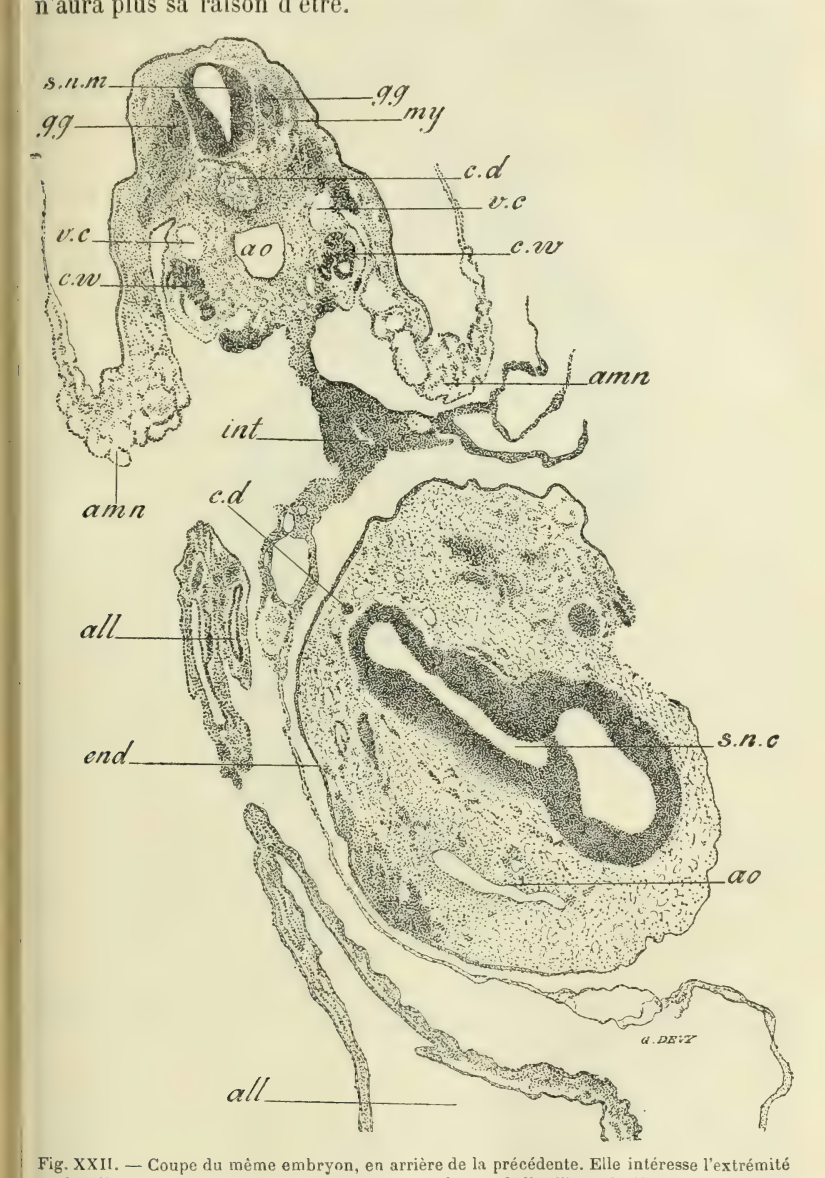

Fig. XXII. — Coupe du même embryon, en arrière de la précédente. Elle intéresse l'extrémité céphalique dans la gouttière œsophagienne, au-dessus d'elle, l'intestin (*int*) est en voie de fermeture. — *all*, allantoïde; *gg*, ganglions; *my*, plaques musculaires; *c.w*, corps de Wolff.

Cette manière de voir s'appuie sur la constitution de la portion terminale de l'intestin. En examinant, en effet, les coupes qui inté-

ressent l'extrémité libre de la tête, on constate que celle-ci est logée dans une gouttière large et profonde, dont les bords se continuent avec le blastoderme, mais qui marquent leur tendance à venir s'accoler l'un à l'autre en englobant l'encéphale. En poursuivant

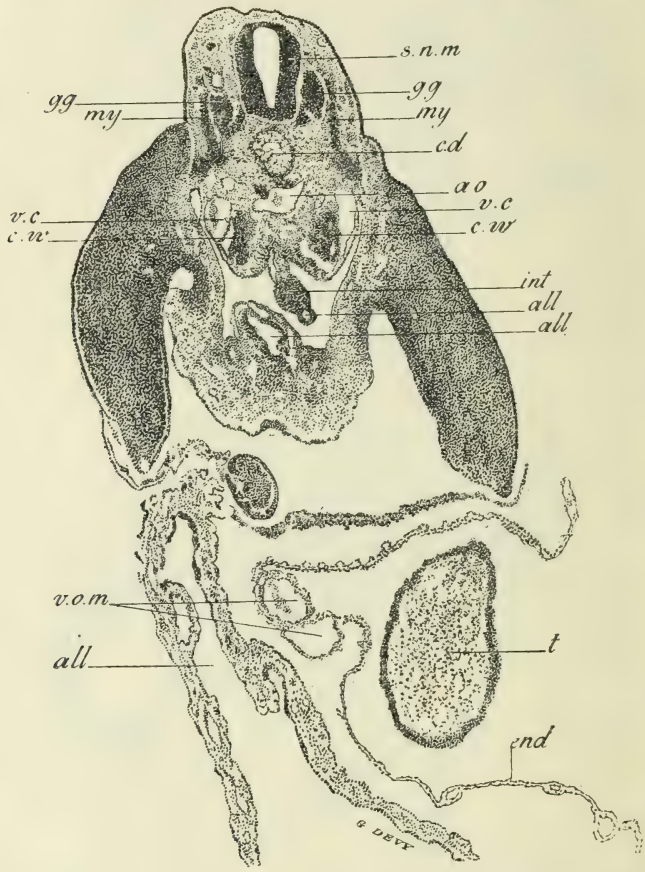

Fig. XXIII. — Coupe transversale du même embryon en arrière de la précédente. Elle intéresse l'extrême sommet de la tête (*t*) séparée du corps par l'endoderme arqué (*end*). — *v.o.m*, veine omphalo-mésentérique.

les coupes vers la partie postérieure de l'embryon, lorsqu'on se rapproche de l'extrémité céphalique (fig. XXII, *int*), on voit les bords de cette gouttière se rapprocher à nouveau, se souder bientôt, de telle sorte que toute la dernière moitié du tube digestif se trouve fermée et normalement constituée. A partir de ce point, nulle anomalie ne vient troubler la disposition des organes : on y

voit la section de la moelle, superposée à celle de la corde dorsale; au-dessous, la lumière intestinale, flanquée latéralement des aortes et des veines cardinales postérieures (fig. XXIII).

Ainsi, entre l'œsophage et l'intestin, existe une courte étendue de tube digestif encore ouvert, qui se continue en avant et en arrière avec les segments fermés, sans que nulle ligne de démarcation vienne indiquer un arrêt définitif du processus. On est donc en droit d'admettre que la fermeture se serait terminée, si les embryons avaient pu parcourir leur complète évolution. La forme de cet intestin serait alors extrêmement singulière.

L'endoderme de revêtement de la tête présente quelques particularités intéressantes. Sa constitution histologique a déjà été notée et l'on a vu que ses éléments, différents de ceux de l'ectoderme, se distinguaient aussi des éléments digestifs proprement dits. Cet endoderme péricéphalique représente, au moins en partie, la presque totalité du tissu qui aurait normalement donné naissance au pharynx. Il n'a pas entièrement perdu ses propriétés d'involution : très souvent, en effet, sinon toujours, même chez les embryons de ce troisième stade, on observe une tentative marquée d'invagination creuse (fig. XXI, *inv. end*). Elle se dirige vers le système nerveux et prend suivant les cas plus ou moins d'importance. Peu étendue à son origine, elle a une ouverture punctiforme ou en fente très étroite; elle se trouve non pas au sommet de la tête, mais sur les côtés. Bien qu'il n'y ait pas lieu d'insister longuement sur ce détail, il était intéressant à signaler.

C. *Les fentes branchiales.* — Comme conséquence de l'étrange disposition du tube digestif et de son agrandissement considérable, il suit que, pendant longtemps, le revêtement ectodermique de l'embryon tarde à se constituer.

Nous verrons, en étudiant l'amnios, suivant quel mécanisme s'effectue ce revêtement; dans tous les cas, même au sixième jour, il est loin d'être terminé dans la partie antérieure de l'embryon; il est à peine indiqué aux stades précédents. Les deux feuillets, interne et externe, sont donc éloignés l'un de l'autre, les rapports normaux ne s'établiraient, selon toute vraisemblance, qu'au huitième ou au neuvième jour. En outre, la première portion du tube digestif fait défaut, ou plutôt a pris une direction nouvelle. Ces conditions réunies, et l'une d'elles suffirait, les fentes branchiales

ne peuvent se constituer ; en fait elles n'existent à aucun stade, pas même à l'état de vague indication ; vainement on les recherche au niveau des vésicules auditives, où l'ectoderme est seul, au dessous d'elles, où l'endoderme à son tour est seul. Se formeraient-elles? C'est douteux : une production embryonnaire à ce point retardée n'est pas loin d'être complètement avortée.

D. *Les dérivés endodermiques glandulaires.* — En ce qui concerne les divers dérivés de l'endoderme, on ne saurait poser de conclusions aussi absolues. Il est un fait : même au sixième jour il n'existe aucune trace des poumons, de la thyroïde, du thymus, du foie, du pancréas. Pour les trois premiers, il faut très certainement admettre un avortement définitif, car l'on sait que ces organes commencent à apparaître dans le courant du troisième jour. De plus, le segment d'endoderme qui leur donne naissance a subi une déviation morphologique considérable, aggravée d'une déviation physiologique. L'épithélium péricéphalique n'a pas acquis ses caractères digestifs accoutumés ; on ne doit point s'étonner de voir manquer les organes qu'il aurait dû fournir. Tout à l'heure j'invoquais les propriétés involutives de ce feuillet, en signalant la présence d'invaginations, sur ce point de l'endoderme ; peut-être pourrait-on penser que ces invaginations représentent les ébauches de l'un ou l'autre de ces organes. Il est permis de répondre hardiment non, car l'épithélium constitutif de ces formations creuses, quel que soit l'âge des individus, garde le même caractère indifférent. Les variations portent sur les dimensions. Il vaut mieux admettre que l'endoderme, né pour se multiplier rapidement de façon à s'incurver pour constituer un tube, conserve malgré tout, bien qu'à un degré moindre, cette activité et s'invagine simplement comme il le ferait, si ses dispositions étaient normales.

Pour ce qui est du foie et du pancréas, il y a lieu de penser au contraire à une formation retardée. Cette manière de voir ne doit pas surprendre, si l'on veut bien se souvenir de l'état du segment digestif qui doit donner naissance à ces organes. La gouttière intestinale n'est point encore entièrement fermée et nous avons montré que, selon toutes probabilités, cet état n'est point définitif : si l'Omphalocéphale vivait deux ou trois jours de plus, la fermeture se ferait sur toute la longueur de l'intestin. Cette lenteur dans le développement de l'épithélium originel se répercute sur le déve-

loppement des masses glandulaires, dont le sort est intimement lié à celui du tube digestif lui-même.

Mais il est important de noter que le retard n'atteint pas la valeur du laps de temps considérable qui s'est écoulé depuis le moment normal d'apparition des fentes branchiales, et que, en outre, cet épithélium n'a subi aucune modification dans sa forme ou ses fonctions.

E. La corde dorsale. — Les changements que peut subir la corde dorsale d'un stade à l'autre portent uniquement sur l'état de ses éléments constitutifs. Ces changements suivent leur cours normal : au sixième jour le noyau des cellules a presque complètement disparu, le protoplasma se raréfie, il ne reste plus que les très épaisses membranes d'enveloppe.

Le trajet suivi par l'organe est toujours le même; il suit la direction tracée par le système nerveux, avec cette différence que la corde, très grêle dans son segment céphalique, n'arrive pas jusqu'à l'extrémité de la tête. Tout cela est entièrement normal, mais cette normalité même ne laisse pas que d'être curieuse. Du reste, de tous les organes mis en cause par la déviation omphalocéphalique, la corde dorsale est le seul qui, dans la très grande majorité des cas, ne subisse aucune difformité accessoire. Chez un seul individu, elle s'est trouvée bifurquée à son extrémité caudale, en deux branches d'égale valeur. Le fait n'a d'autre intérêt que celui de montrer une fois encore qu'il n'est pas un organe à l'abri d'une déviation monstrueuse.

F. L'appareil circulatoire. — 1° *Le cœur.* Le stade précédent nous a montré un cœur ayant encore une lumière unique, mais possédant sur ses parois l'indication des futures cavités. Cet état se retrouve chez les plus jeunes individus de cette troisième phase; dans un cas même, le cœur apparaît sous la forme d'un vaisseau transversal et curviligne paraissant être la simple confluence des veines omphalo-mésentériques (v. fig. XX). Dans la majorité des cas, il est aisé de retrouver trois et même quatre cavités, et lorsque l'évolution est suffisamment avancée, on peut, histologiquement, décider lesquelles sont les ventricules, lesquelles sont les oreillettes; pour cette identification, la forme et la situation, pas plus que la qualité des vaisseaux qui dépendent des cavités, ne sont caractéristiques. En effet, de tous les systèmes de l'Omphalocé-

phale, le système vasculaire est celui qui est soumis aux variations les plus grandes et les plus inattendues; les signaler, au moins en majeure partie, est indispensable pour montrer l'absence presque complète de règle dans leur apparition. Très brièvement Warynski dit : « Ordinairement volumineux, il (le cœur) s'est présenté chez nos monstres avec le ventricule placé soit en bas, soit en haut; la première position était la plus fréquente, contrairement à ce qui se passe normalement [1]. » J'ai pu noter des observations semblables (fig. XXI); mais, à mon avis, ni l'une ni l'autre ne représente la topographie commune du cœur de l'Omphalocéphale. Même en éloignant toute idée d'exposé schématique, il faut, semble-t-il, prendre pour type de description celle qui a fait l'objet d'une récente communication à la Société de biologie [2]. Elle est beaucoup plus conforme à la disposition de l'appareil vasculaire en général.

Suivant la note à laquelle je fais allusion, et en supprimant les particularités individuelles, on doit considérer le cœur des Omphalocéphales comme relativement volumineux et muni de ses quatre cavités, très nettement séparées, bien différenciées par leurs caractères histologiques. Mais au lieu d'être superposées, ventricules sur oreillettes, ou oreillettes sur ventricules, ces cavités sont étalées d'un côté à l'autre du corps (fig. XXIV), embrassant la face dorsale de la nuque (devenue ventrale par suite de la flexion neurale). Les deux ventricules, médians, égaux ou inégaux, à très grande lumière, sont caractérisés par leur paroi à trame aréolaire entreposée entre deux lames d'éléments allongés, très tassés en deux ou trois assises et unis par des cellules de tissu conjonctif embryonnaire. Leur ensemble a une forme irrégulière pouvant se comparer à un cône dont les angles seraient arrondis. Ils communiquent entre eux par une large ouverture.

De part et d'autre des ventricules sont situées les oreillettes, très latéralement placées de chaque côté du cou; leur lumière, découpée par d'abondantes travées cellulaires, est sensiblement plus petite que celle des ventricules, leur paroi est aussi plus mince. Leur forme est celle d'un tube obliquement allongé en bas et en arrière à partir de l'angle de flexion. Chacune de ces oreillettes communique, d'une part avec le ventricule correspondant, et se continue d'autre part avec les veines omphalo-mésentériques.

1. St. Warynski, *Rech. exp. sur le mode de form. des Omph.*, p. 297.
2. Etienne Rabaud, *Note sur le système circulatoire d'un poulet omphalocéphale.*

Ajoutons que le cœur se trouve constamment rejeté en dehors de l'amnios.

Toutes les variations sont possibles dans les dispositions relatives et le nombre des diverses cavités. Parfois les ventricules confluent en un seul ; ou bien, soudés intimement en avant, ils se séparent en arrière, offrant ainsi l'aspect d'une mitre. Les oreillettes sont

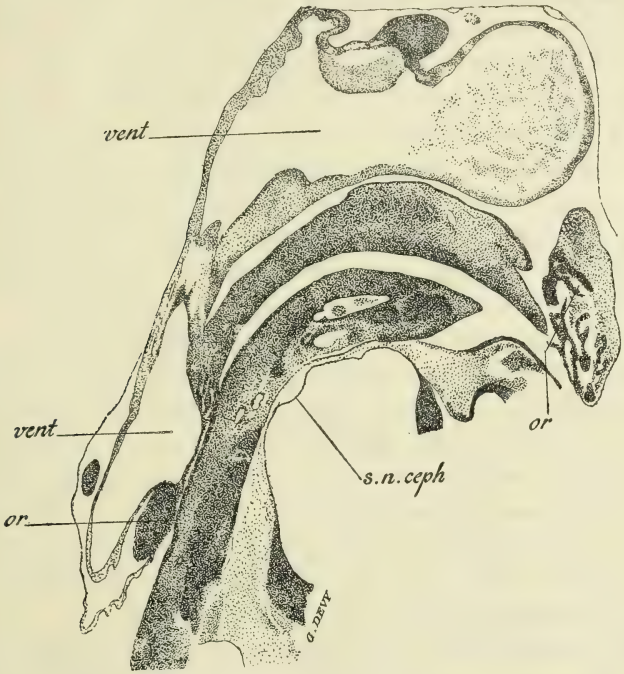

Fig. XXIV. — Embryon de six jours, coupe transversale du cœur intéressant les ventricules vers la région moyenne et les oreillettes vers leur extrémité. — *vent*, ventricules ; *or*, oreillette ; *s.n.ceph*, système nerveux céphalique.

franchement latérales, en s'insinuant un peu sur la ligne médiane au-dessous des ventricules. Dans un cas [1], la communication auriculo-ventriculaire était établie suivant un mode très singulier : au lieu de se faire par simple perforation de la cloison séparative, elle s'établissait par un volumineux et long *canal auriculo-ventriculaire* naissant sur le bord externe de la base du ventricule et aboutissant à l'oreillette, au niveau de l'union de ses deux tiers supérieurs avec son tiers inférieur. Ce canal cheminait longtemps dans l'épaisseur de la paroi auriculaire, avant de déboucher dans la cavité de l'oreillette.

1. Et. Rabaud, *loc. cit.*

Ces variations diverses, de médiocre importance, se multiplieraient, sans nul doute, avec le nombre des Omphalocéphales observés. Il serait curieux de suivre le développement de quelques-unes d'entre elles, de la dernière tout spécialement; la marque individuelle que chacune porte ne permet pas d'espérer de pouvoir faire ces études.

2° *Les veines omphalo-mésentériques.* — L'examen des stades antérieurs nous a montré l'existence constante des deux veines omphalo-mésentériques; l'une d'elles, il est vrai, pouvait n'avoir qu'un mince calibre, mais son existence était indiscutable. Au troisième stade la présence simultanée des deux veines n'est pas aussi générale [1], soit que l'une d'elles ait déjà disparu dès la fin du quatrième jour, soit au contraire que les embryons recueillis après une incubation prolongée aient été précisément porteurs d'une anomalie nouvelle. Quoi qu'il en soit, toutes deux ont regressé au sixième jour; elles ont terminé le cycle de leur évolution normale.

L'absence possible de l'un d'eux signalée, il n'y a pas lieu d'insister sur ces vaisseaux : ils se jettent dans les oreillettes après avoir longé, ainsi que de coutume, les culs-de-sac latéraux produits par l'invagination digestive; ils naissent de la confluence, vers la région moyenne du corps, des vaisseaux du blastoderme.

3° *Les aortes et les veines cardinales.* — La disposition déjà signalée au chapitre précédent pour les aortes s'accentue très nettement. Ces vaisseaux suivent sans conteste le trajet du système nerveux, ou plus exactement celui de l'endoderme originel.

Dans la région sacro-lombaire existent deux troncs symétriques; ils s'ouvrent l'un dans l'autre et constituent un canal unique, qui parcourt toute la région thoracique pour se bifurquer en atteignant l'angle de flexion. A partir de ce point, chacune des branches descend dans la poche endodermique, en se plaçant de part et d'autre du système nerveux. Près de l'extrémité céphalique elles se divisent en artérioles progressivement plus petites, jusqu'à former des capillaires. Cette disposition se retrouve chez tous les embryons; il faut cependant signaler le cas de l'un des sujets observés, cas où les aortes allaient droit vers le cœur, distribuant à la tête un certain

1. J'ai vu une fois l'une des veines omphalo-mésentériques se jeter dans le tronc de l'aorte thoracique. Après avoir hésité longtemps sur l'identité de ce vaisseau, j'ai dû me rendre à l'évidence : il occupait des rapports normaux de part et d'autre du tube digestif et, en outre, les deux artères omphalo-mésentériques existaient plus en arrière.

nombre de capillaires; cette exception n'est pas contradictoire [1]. Les rapports de ces vaisseaux et du cœur s'établissent par l'intermédiaire de collatérales, qui se détachent du sommet de la courbe, ou en arrière de ce sommet pour aboutir aux ventricules. En principe, il existe deux vaisseaux cardio-aortiques indépendants l'un de l'autre, et cette disposition, souvent réalisée, représente le type général (fig. XXV). Mais il est nécessaire de mentionner les variantes : tantôt l'une de ces communicantes cardio-aortiques, l'une

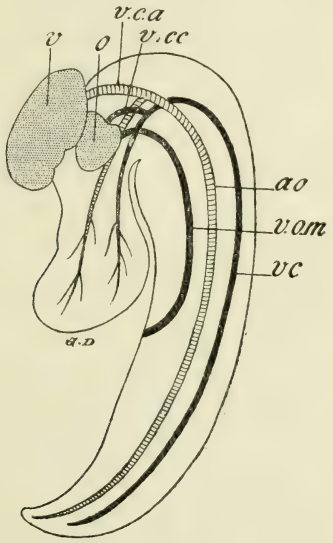

Fig. XXV. — Schéma de l'appareil circulatoire chez les Omphalocéphales. — *v*, ventricule; *o*, oreillette; *v.c*, veine cardinale; *ao*, aorte; *v.o.m*, veine omphalo-mésentérique; *v.c.a*, vaisseau cardio-aortique; *v.cc*, vaisseau cardio-cardinal.

ou l'autre indistinctement, peut faire défaut; la branche aortique, ainsi dépourvue de relations directes avec l'organe central, diminue de calibre et se perd rapidement bien avant l'extrémité céphalique; tantôt, au contraire, de l'un des ventricules ou du ventricule unique se détache un volumineux vaisseau, à parois très épaisses, qui se dirige directement vers la nuque; là, il se dédouble, chaque rameau pénètre isolément l'embryon pour aller s'ouvrir dans l'aorte correspondante, suivant le cas général, au niveau de l'angle de flexion.

A côté de ces variétés qui traduisent les hésitations de l'organisme déformé, on rencontre de véritables aberrations. Par exemple, l'unique communicante cardio-aortique, au lieu de naître

1. Voir chap. V.

d'un ventricule, naît de l'une des oreillettes. Ce fait est étrange[1], mais non pas nouveau, les relations artérioso-veineuses ayant été quelquefois signalées.

Durant leur parcours, les aortes émettent quelques collatérales de faible calibre, peu abondantes et donnent aussi naissance aux deux artères omphalo-mésentériques. L'une de celles-ci peut être remplacée par trois ou quatre petites artérioles (1 cas).

Les crosses aortiques, dont l'absence a déjà été mentionnée au chapitre II, n'existent pas davantage au stade actuel; cet arrêt de développement est certainement connexe de l'absence des fentes branchiales : les arcs aortiques devenaient inutiles. Le trajet inaccoutumé de l'aorte ne peut être seul incriminé, puisque chez l'unique embryon chez lequel ce vaisseau aboutit directement au cœur la crosse fait aussi défaut. Qu'il y ait ou non une crosse, il s'établit nécessairement une relation physiologique de cause à effet entre l'existence des fentes branchiales et la production des arcs : c'est tout un système qui disparaît; les fentes ne peuvent se constituer, les vaisseaux nés sur l'endoderme cervical n'ont pas à fonctionner activement, ils restent insignifiants.

La disposition générale des veines cardinales est, elle aussi, la même; chez les embryons âgés, ainsi que chez les plus jeunes, les deux modes déjà décrits se rencontrent presque à égalité, soit que les cardinales antérieures, suivant le refoulement endodermique, pénètrent dans la tête, soit au contraire que ces veines se prolongent hors de l'embryon et gagnent la région antéro-latérale du blastoderme. Dans l'une et l'autre occurrence, les canaux de Cuvier viennent mettre en relation ces vaisseaux avec le cœur. Quant aux veines cardinales postérieures, elles entrent normalement en rapport de contiguïté avec le corps de Wolff.

J'ai vu une fois la veine cardinale d'un côté s'aboucher avec la veine omphalo-mésentérique pour s'en séparer peu après. Des deux vaisseaux, ce dernier continuait son trajet vers le cœur, le second descendait dans la tête; le canal de Cuvier n'existait pas. N'est-ce pas là un exemple de suppléance d'organe? A ce titre l'anomalie méritait d'être signalée.

Chez un autre embryon, la veine cardinale venait s'ouvrir dans l'un des ventricules, tandis que l'aorte débouchait dans l'oreillette.

1. E. Rabaud, *loc. cit.*

En terminant ce qui a trait à la vascularisation des Omphalocéphales, on ne peut qu'exprimer une fois de plus le regret d'être dans l'impossibilité d'obtenir des sujets très âgés permettant d'étudier l'évolution des divers troncs artériels ou veineux. Pour certains d'entre eux, il y aurait évidemment grand intérêt.

H. Les formations mésodermiques. — Les organes issus du mésoderme prennent peu de part à la constitution de la monstruosité.

Sans anomalies appréciables, le canal de Wolff vient s'ouvrir dans l'intestin terminal qui forme un cloaque avec l'allantoïde.

Les formations musculo-striées suivent le cours ordinaire de leur évolution; ce n'est point le lieu d'étudier leurs modifications histologiques, bien qu'elles soient sensibles, même à un rapide examen, grâce à la réaction de ces éléments qui s'imprègnent de couleur beaucoup mieux que le mésoderme ambiant. Ces formations font défaut ou sont mal développées dans la région cervico-céphalique. Il faut se souvenir que le mésoderme est très peu abondant aux deux premiers stades dans cette région; il manque même tout à fait par endroits, ce qui permet au système nerveux de venir s'accoler directement à l'endoderme.

Autour de la corde dorsale, on commence à apercevoir nettement, grâce aux réactions colorées, les premières différenciations des blocs cartilagineux de la colonne vertébrale. Les cellules s'arrondissent, se rapprochent, se teintent plus fortement. Dans les membres, se produisent des modifications de même ordre. Les membres postérieurs ne sont pas modifiés; les membres antérieurs, s'ils existent, présentent un retard de développement très marqué.

I. *Les annexes de l'embryon.* — 1° *L'amnios.* L'étude de l'amnios est très importante au stade où nous sommes, sa formation entraînant l'enveloppement ectodermique de l'embryon. Ce n'est pas que l'amnios soit indispensable au bien-aller de cet enveloppement, car il est constant, en embryologie normale, que le revêtement cutané s'effectue en partie avant que les replis soient développés. Souvent même, chez les Omphalocéphales, on rencontre des sujets dont la portion caudale est complètement séparée du blastoderme, tandis que les replis latéraux sont à peine indiqués.

Au stade actuel, l'amnios ne manque jamais, mais il présente parfois encore un ombilic plus ou moins large. Les culs-de-sac inférieurs ne paraissent pas subir le même arrêt; cependant, même

au sixième jour, la paroi ectodermique n'est pas complète, la cavité générale du corps est en partie ouverte, se continuant avec l'espace blastodermique environnant.

Voici d'ailleurs les détails de la question : elle n'a pas été entamée par Warynski. Cet auteur dit simplement : « Cette membrane s'est présentée à nous bien développée, seulement la tête étant déplacée et sa place étant occupée par le cœur, l'amnios se comportait par rapport à ce dernier comme il le fait normalement pour la tête[1]. » L'indication est très vague, la figure n'éclaire pas le texte auquel elle est jointe. Au demeurant, l'amnios n'enveloppe pas le cœur de l'Omphalocéphale, tandis qu'il enveloppe la tête de l'embryon normal.

En étudiant le tube digestif, nous avons vu que la portion terminale, constituant un tube complet, était entièrement séparée de l'endoderme primitif. Sur cette étendue, les culs-de-sac inférieurs de l'amnios peuvent, sans obstacle, marcher l'un vers l'autre et envelopper la face ventrale postérieure de l'embryon. Ce processus n'est achevé que chez les individus les plus âgés, fait qui implique un retard dans l'évolution. Au sixième jour, on observe que non seulement l'extrémité caudale, mais encore la presque totalité de la portion abdominale sont isolées au-dessus du blastoderme et entièrement revêtues l'une et l'autre par le feuillet externe. La cavité générale est donc close en arrière et un peu sur les côtés (fig. XXIII).

Au fur et à mesure que l'on se rapproche de la région abdominale antérieure (fig. XXVI), on voit l'intestin s'ouvrir graduellement et s'étaler sur le jaune. L'amnios suit un mouvement identique, ses culs-de-sac se reconstituent et s'élèvent très sensiblement au-dessus de l'endoderme, qu'ils surplombent perpendiculairement. Ils paraissent vouloir s'insinuer dans les culs-de-sac latéraux de la gouttière digestive, qui à ce niveau descendent assez bas sur les côtés de la tête recourbée. Selon toute évidence, dans le cours du développement, lorsque le canal alimentaire sera complètement clos, l'enveloppement ectodermique à son tour se terminera, fermant la cavité générale actuellement ouverte sur les côtés. En allant vers l'extrémité antérieure de l'embryon, on assiste, par

1. St. Warynski, *Rech. exp. sur le mod. de form. des Omph.*, p. 300. Remarquons que d'après l'opinion de Warynski le cœur a pris la place de la tête. Cette assertion n'est pas confirmée par les présentes recherches qui montrent que le cœur est à peine déplacé, s'il l'est même en réalité.

étapes ménagées, à l'accomplissement du processus : les culs-de-

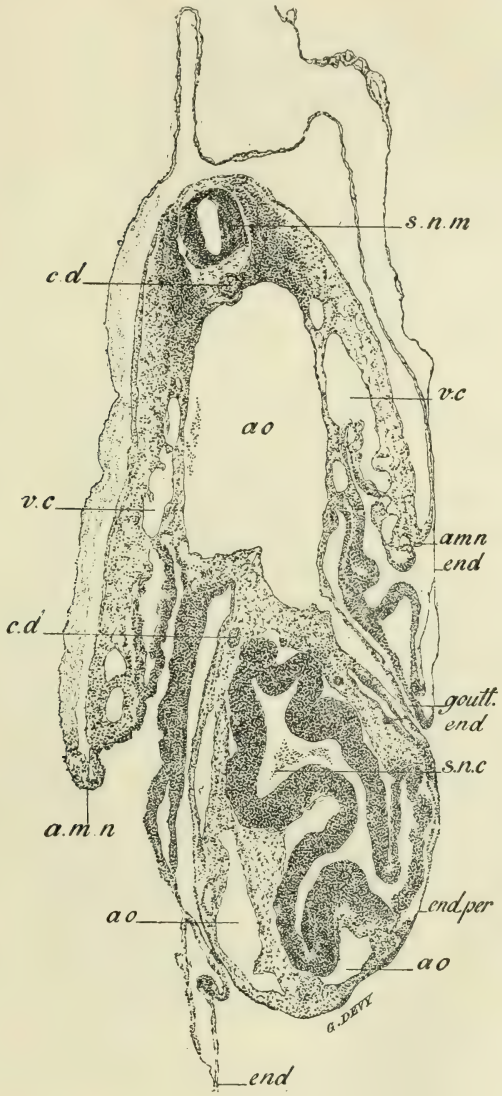

Fig. XXVI. — Coupe transversale d'un embryon de cinq jours passant par la région moyenne de la tête. Elle montre les rapports des culs-de-sac amniotiques (*amn*) et de l'endoderme (*end*). — *goutt.end*, gouttière endodermique. (Mêmes lettres que les figures précédentes.)

sac amniotiques tombent verticalement, parallèles au feuillet interne qui contourne la tête; la somatopleure qui double l'ecto-

derme amniotique vient au contact de la splanchnopleure qui double l'endoderme. Tout à fait à la partie antéro-latérale, lorsque l'enveloppement de la tête par le pharynx est terminé, l'amnios à son tour soude ses culs-de-sac. En outre, ils se continuent sans ligne précise de démarcation avec le bord latéral du cul-de-sac antérieur. Ce cul-de-sac antérieur s'insinue (sauf une exception signalée) d'une part entre le système nerveux recourbé, et le cœur d'autre part. Cet interstice neuro-cardiaque est donc le lieu de confluence du bord antérieur des deux culs-de-sac latéraux (fig. XXVII), de la totalité du cul-de-sac céphalique, enfin du bord supérieur du cul-de-sac endodermique, qui établit la ligne de séparation entre les portions refoulées du feuillet digestif et l'endoderme digestif. Ces deux derniers culs-de-sac marchent à la rencontre l'un de l'autre, et, tandis que sur le dos de l'embryon s'établit la continuité entre les trois culs-de-sac amniotiques, plus bas il y a une soudure évidente entre l'ectoderme et l'endoderme au travers de lames pleurales, qui adhéraient déjà quelques centièmes de millimètre en avant. Les deux épithéliums se confondent, sans qu'il soit possible de voir où commence l'un et où finit l'autre, l'aspect histologique se modifiant très graduellement. Ceci n'est pas un fait nouveau dans l'économie animale, il suffit de rappeler l'existence normale du même phénomène pour les muqueuses bucco-pharyngée et ano-rectales. Chez l'Omphalocéphale, ce processus a deux conséquences importantes :

a) Le cœur est rejeté en dehors de l'embryon et devient ainsi réellement ectopique; les vaisseaux qui y aboutissent ou en partent traversent l'enveloppe générale du corps par des orifices exactement moulés sur leur pourtour. Ils fixent l'organe contractile dans sa situation.

b) Si le revêtement cutané est ou deviendra ectodermique presque en totalité, il reste constamment une surface, peu étendue il est vrai, où ce revêtement est d'origine endodermique. En réalité, cette surface, correspondant au cœur, est masquée par le mésoderme péricardique, et n'aurait point à subir les atteintes de l'extérieur si le poulet venait à éclosion.

2° L'*allantoïde*. — L'apparition de l'allantoïde est très tardive, aux stades précédents elle n'existait pas encore; actuellement, chez les plus jeunes sujets elle est peu marquée. Elle a une tendance à se développer lentement. Les dimensions sont exiguës par rapport

à celles qu'elle devrait posséder au sixième jour; c'est à peine si

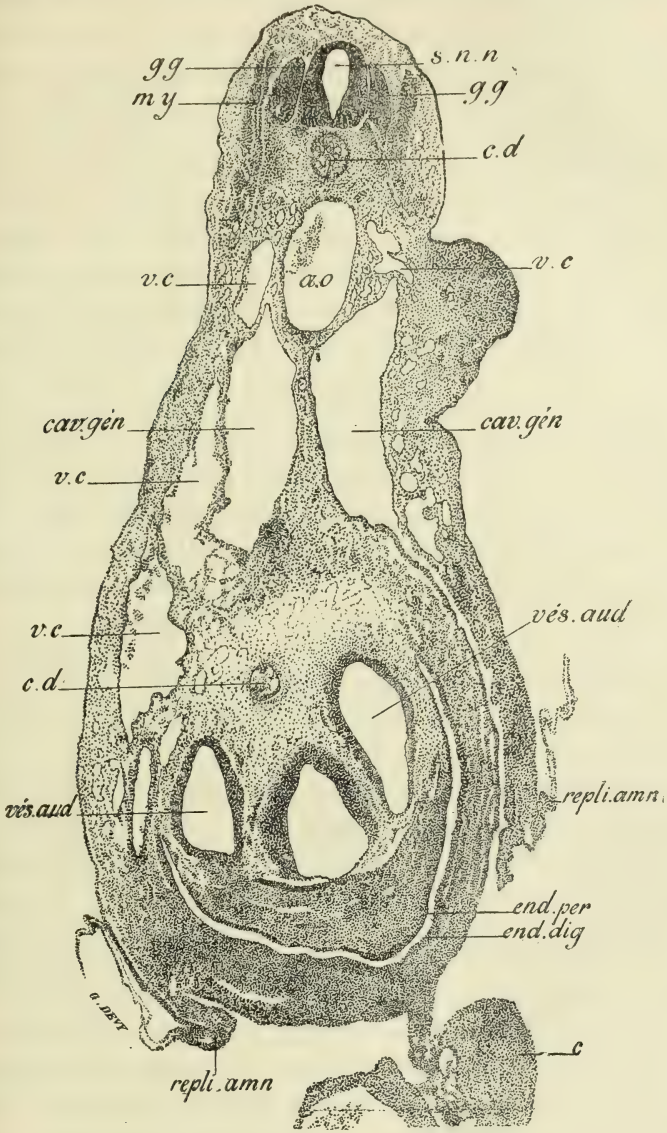

Fig. XXVII. — Coupe transversale d'un embryon de six jours. Les deux replis amniotiques marchent à la rencontre l'un de l'autre et passent entre le cœur et le corps; le cul-de-sac antérieur de l'endoderme est intéressé; tout à fait en avant de l'embryon il serait ouvert. (Mêmes lettres que précédemment.)

elle indique le mouvement nécessaire pour venir occuper sa posi-

tion accoutumée. De plus, elle est relativement peu vasculaire, ses rares vaisseaux sont petits, il n'est pas possible de distinguer les artères des veines. Son point d'origine est normal, elle contribue à former le cloaque où se jettent les canaux de Wolff. Rappelons que ceux-ci s'ouvrent en dehors, alors même que l'endoderme est à peine incurvé et qu'il ne saurait être encore question d'allantoïde.

La constitution générale de l'Omphalocéphale au stade le plus élevé qu'il paraisse pouvoir atteindre est donc, en résumé, la suivante :

Un axe nerveux, deux fois replié sur lui-même, une première fois entre le premier et le second arc branchial (flexion perpendiculaire à la direction générale de l'axe), plongeant vers l'endoderme qu'il refoule et dont il s'enveloppe ; — une seconde fois un peu au-dessous du plan de l'endoderme, flexion perpendiculaire à la précédente ; après cette seconde flexion le système nerveux se dirige d'avant en arrière parallèlement à l'axe médullaire. Cette portion représente le segment céphalique, mais très difforme, enveloppé d'endoderme qui s'engage dans la gouttière digestive. Celle-ci tend à se refermer et se referme effectivement en englobant l'encéphale. Tant que la fermeture reste incomplète, le sommet de la tête sort librement à travers l'orifice postérieur de l'œsophage.

Le cœur est situé un peu au-dessous de la courbure neurale ; il est rejeté en dehors de l'embryon par la limitation épithéliale due à l'amnios. Les quatre cavités se trouvent étalées de droite à gauche du corps.

Les vaisseaux principaux suivent en général le trajet du système nerveux et entrent en relation avec le cœur par des collatérales.

Deux points doivent être mis en lumière : 1° l'absence de phénomènes compressifs au niveau de la courbe nerveuse (les coupes montrent en effet tous les organes dans leurs rapports normaux à bonne distance les uns des autres) ; 2° l'absence complète d'ectoderme accompagnant le système nerveux dans son incurvation.

Au sujet de l'aire vasculaire, il n'y a rien à ajouter à ce qui a été dit au chapitre premier. L'arrêt de développement des îles du sang accompagne rarement l'omphalocéphalie. Nous allons voir que les hydropiques dits omphalocéphales ne le sont qu'en apparence.

(*A suivre.*)

Le propriétaire-gérant : Félix Alcan.

Coulommiers. — Imprimerie Paul BRODARD.

DEC 10 1899

ESSAI DE TÉRATOLOGIE

EMBRYOLOGIE
DES POULETS OMPHALOCÉPHALES

Par le Dr E. RABAUD

Préparateur du Laboratoire de tératologie à l'École des Hautes Études,
Chef de laboratoire à la Faculté de médecine,
Docteur ès sciences.

(*Suite et fin* [1].)

IV

Les faux Omphalocéphales.

Dans ce chapitre vont être étudiées trois formes de monstruosités, dont deux nouvelles. Leur description s'impose : elle nous permettra de compléter l'histoire de l'omphalocéphalie, en aidant à préciser, par comparaison, sa caractéristique. Tant que cette caractéristique était mal connue, uniquement fournie par le déplacement apparent du cœur, la confusion des vrais Omphalocéphales avec les faux était inévitable.

De ces trois formes, deux présentent avec l'anomalie qui nous occupe plus spécialement de simples analogies d'aspect extérieur ; la troisième en a été rapprochée par Camille Dareste, comme représentant la phase initiale du déplacement cardiaque [2]. J'ai pu montrer à mon vénéré maître, au moyen de coupes sériées, en quoi cette monstruosité différait de l'Omphalocéphalie ; il a bien voulu approu-

1. Voir *Journal de l'Anatomie et de la Physiologie*, nos de mars-avril et de juillet-août 1898.
2. C. Dareste, *Rech. sur la prod. art. des monst.*, p. 361 et suivantes.

ver la distinction qu'il devenait nécessaire d'établir. Il va en être tout d'abord question.

1. — MONSTRES DITS « A CŒUR DOUBLE ».

1° Aspect extérieur (fig. VI). — L'aspect de ces monstres diffère complètement du type omphalocéphale. Nulle flexion du corps dans aucun sens ; l'embryon est rectiligne, tout au plus observe-t-on, en arrière de la tête, de très légères sinuosités de la gouttière médullaire. Le segment céphalique n'est pas difforme, et de part et d'autre de ce segment on aperçoit les deux vésicules optiques, sur l'identité desquelles l'erreur n'est guère possible. Ces sujets se distinguent à première vue par l'existence de chaque côté du cou et de la tête de deux expansions tubuliformes renflées à leur extrémité antérieure. Ces expansions naissent à l'union du quart antérieur avec les trois quarts postérieurs de l'embryon ; sur l'animal vivant on voit ces organes se contracter surtout au sommet. L'aire vasculaire est mal développée, sans qu'il y ait cependant hydropisie.

Ces monstres sont rares. La collection du laboratoire de tératologie en renferme huit ou dix exemplaires, aucun d'eux n'a dépassé le troisième jour..

Leur aspect devait évidemment donner à penser que le cœur, dédoublé, se trouvait situé par moitié de part et d'autre du corps, sur le même plan que celui-ci et non sur un plan inférieur. De là à rapprocher cette espèce des Omphalocéphales, en admettant que ces deux demi-cœurs pouvaient se réunir et se souder sur le cou, il n'y avait certainement pas loin : le processus était séduisant.

2° Constitution anatomique. — L'examen anatomique ne permet pas de justifier cette conception : les coupes sériées ne rappellent en rien l'omphalocéphalie.

A. *Le système nerveux.* — En poursuivant la série des coupes, on constate, sans hésitation possible, la rectitude presque parfaite de l'axe cérébro-spinal ; son évolution est complète en ce sens qu'il est entièrement fermé, et sur toute sa longueur, séparé de l'ectoderme originel.

Aucune difformité n'existe sur le segment médullaire, ses parois ont une épaisseur normale, des contours régulièrement elliptiques

sur les coupes transversales; la cavité épendymaire n'offre rien à signaler, ni sa hauteur ni sa largeur ne sont modifiées.

Il n'en est pas absolument de même du segment cervico-céphalique. Celui-ci, s'il est peu atteint dans la quantité et la qualité de ses éléments constitutifs, présente une forme irrégulière. Au lieu des sections transversales arrondies ou un peu ovales des parties de l'axe correspondant aux deux premières vésicules cérébrales, on a sous les yeux des parois légèrement, mais nettement sinueuses, gaufrées comme si le cylindre, en s'épaississant, s'était trouvé gêné de toutes parts. La lumière du canal de l'épendyme subit le contre-coup de cette déformation. — Tout à fait en avant apparaît une

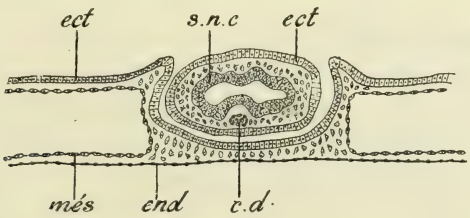

Fig. XXVIII. — Coupe transversale schématique intéressant la tête d'un monstre à cœur double. — *s.n.c*, système nerveux céphalique; *c.d*, corde dorsale; *end*, endoderme; *ect*, ectoderme; *més*, mésoderme.

dilatation excessive de la paroi dans le sens transversal, et il se manifeste une tendance à la constitution de trois cavités distinctes : ce sont les vésicules optiques qui se développent. Il est aisé de les reconnaître, car la déformation des parois porte uniquement sur la régularité de leurs contours et non plus, comme dans l'omphalocéphalie, sur la disposition relative et le nombre des dilatations ou des étranglements.

L'ébauche cristallinienne n'apparaît pas encore; il n'y a pas trace des autres organes des sens.

L'enveloppement ectodermique n'est pas très avancé, mais cet enveloppement est *complet* tout autour du segment cervico-céphalique, fait très important au point de vue des rapports de ces monstres avec les Omphalocéphales. En admettant, en effet, qu'à cet âge (quarante-huit heures et plus) une pression sur la tête ait pu recourber l'axe nerveux pour permettre au cœur de venir joindre ses deux ébauches au-dessus de cet axe, on obtiendrait un type différent, puisque, autour de la tête, existerait un épithélium *ectodermique*

constitué par deux assises : le feuillet péricéphalique normal et le feuillet dû au refoulement de l'ectoderme sous-jacent ; tout autour, l'enveloppe endodermique.

Les coupes pratiquées à ce niveau ont un aspect spécial : la tête, bien que tout à fait séparée du blastoderme, est plus enfoncée qu'à l'ordinaire dans la gouttière externe que forment les replis amniotiques ; elle est très fortement appliquée au fond de cette gouttière ; de plus l'espace blastodermique sous-jacent est extrêmement retréci (fig. XXVIII).

B. *L'endoderme digestif.* — Tout, d'ailleurs, dans la constitution

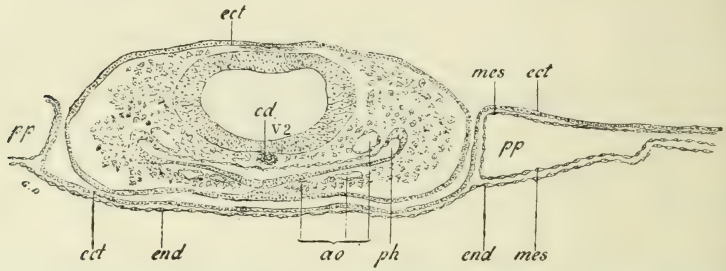

Fig. XXIX. — Coupe de l'extrémité céphalique d'un embryon normal de quarante-huit heures. (D'après M. Duval). — *ph*, pharynx.

de ces embryons, montre, avec l'évidence nécessaire, une compression de haut en bas. En comparant, en effet, les coupes de ces monstres à celles d'embryons normaux de même âge, voire plus jeunes (fig. XXIX), on constate que, chez ces derniers, le pharynx est déjà fermé et isolé, avec l'encéphale au-dessus du blastoderme, tandis que, dans le cas actuel, l'enveloppe ectodermique renferme uniquement cet encéphale avec quelques vaisseaux ; le pharynx n'est pas encore fermé. L'invagination digestive existe cependant avec netteté et se prolonge assez loin en arrière, vers le segment abdominal. Mais cette invagination est relativement peu avancée ; l'ectoderme sus-jacent se trouve très rapproché d'elle ; somatopleure et splanchnopleure sont en contact.

Ainsi, en supposant possible une évolution plus complète, la monstruosité deviendrait des plus étranges : l'encéphale serait isolé du pharynx et des troncs vasculaires. Ces derniers organes ne posséderaient probablement pas d'épithélium protecteur, il y aurait une sorte d'ectopie totale des viscères cervico-céphaliques.

C. *Le système circulatoire.* — L'appareil vasculaire est représenté par quelques vaisseaux peu abondants, accolés au feuillet interne, et par les deux énormes troncs qui apparaissent de part et d'autre du corps. En poursuivant les coupes d'avant en arrière, on rencontre la première section de ces organes un peu en deçà de l'extrême sommet céphalique, immédiatement après les dilatations optiques. Ces organes sont logés au fond des replis latéraux déterminés par l'invagination pharyngienne. Leur cavité, close de toutes parts, sauf en arrière, d'abord étroite, s'élargit ensuite assez rapidement, devient même assez considérable. Mais elle ne tarde pas à se rétrécir, pour rester enfin de calibre égal durant toute la longueur des vaisseaux. Sur leur trajet on ne trouve pas d'affluents, leurs parois n'ont aucun orifice. A peu près au niveau de la portion moyenne du corps, les deux troncs divergent, et chacun d'eux, se divisant en multiples rameaux, va se perdre dans la région correspondante de l'aire vasculaire.

La paroi de ces deux vaisseaux est extrêmement épaisse [1], surtout dans leur portion dilatée ; elle s'amincit très graduellement et se réduit à l'endothélium à partir du moment où chacun de ces vaisseaux se divise. En somme, ces deux organes vasculaires représentent les veines omphalo-mésentériques : leur situation, la forme de leur parcours imposent cette identification.

Du cœur il n'existe aucune trace et nulle part on ne trouve de communication d'une veine avec l'autre.

D. *Les autres formations embryonnaires.* — Outre les trois appareils dont il vient d'être parlé, il faut signaler l'existence de la corde dorsale qui, selon la normale, s'étend de l'extrémité caudale jusqu'à l'avant de l'embryon sans anomalies de forme ou de situation.

Le mésoderme, peu abondant, est mal différencié.

Le canal de Wolff n'a point apparu. Il est à peine besoin de faire la même remarque pour les organes dérivés de l'endoderme, les pièces examinées ayant au plus trois jours d'incubation et se trouvant en outre atteintes d'un arrêt de développement assez prononcé.

Quant aux plis amniotiques, ils sont indiqués, mais peu avancés au-dessus de l'embryon. Nous avons vu que les culs-de-sac infé-

1. La description histologique ne serait qu'une simple répétition de celle qui a été donnée plus haut.

rieurs des replis latéraux et antérieurs avaient convergé pour envelopper l'encéphale.

3° Mécanisme de la formation. — De la description qui précède ressortent les différences essentielles qui séparent ces monstres dits « à cœur double » des Omphalocéphales. Les processus n'ont entre eux aucun rapport; les premiers ne seraient certainement pas devenus les seconds.

Chez les Omphalocéphales, on l'a vu, l'axe cérébro-spinal subit une inflexion de haut en bas, *très précoce*, bien antérieure à la limitation ectodermique du corps, tout au moins de la tête. Cette inflexion porte sur le système nerveux *seul*, sans intéresser le feuillet externe. De plus, le segment céphalique est en même temps déformé au maximum, à tel point qu'il devient impossible de reconnaître les vésicules encéphaliques. Enfin le cœur est toujours unique, ni lui ni les veines omphalo-mésentériques n'ont subi de déplacement en hauteur.

Chez les monstres à « cœur double », au contraire, nulle inflexion d'aucune des parties de l'embryon. Le système nerveux, peut-être un peu retardé dans son évolution, est en réalité presque normal; l'ectoderme entoure son segment céphalique; désormais une courbure ne pourra se produire qu'en entraînant ce revêtement cutané, et cela seul suffirait à différencier les coupes pratiquées sur ces individus des coupes des Omphalocéphales vrais. L'appareil cardio-vitellin n'est pas déplacé : s'il paraît situé sur un plan supérieur à celui qu'il occupe d'ordinaire, c'est que l'axe nerveux rectiligne s'est abaissé pour venir se rapprocher du plan de cet appareil vasculaire, tout en restant un peu au-dessus. Ce déplacement vers le bas est rendu manifeste pas les coupes transversales. Ajoutons que la gouttière pharyngienne est marquée.

Cet ensemble de caractères est donc très différent de celui qui caractérise l'omphalocéphalie. Il entraîne à penser qu'une pression verticale de haut en bas a été exercée sur l'embryon. Dans ce cas spécial, en effet, le mécanisme invoqué par Dareste paraît certain; il est même probable que la force extérieure mise en jeu a refoulé le segment cervico-céphalique seul ou presque seul. Quelle est cette force? Ce n'est pas l'amnios, qui se trouve encore à l'état de replis très courts; j'inclinerais à penser, avec Warynski [1], que l'embryon

1. Warynski conclut de ses expériences (*Sur la production des monstres à cœur*

est venu buter contre la coquille, celle-ci se trouvant trop étroite pour contenir le jaune et permettre en même temps l'augmentation de volume acquis par le jeune poulet.

Le résultat obtenu par cette compression étant bien spécifié, les expériences de Warynski sont très admissibles : on sait que cet auteur dit avoir obtenu des monstres à « deux cœurs » par un effort exercé sur la tête.

Il reste précisément à établir la nature de ces deux organes contractiles, à voir si l'axe nerveux refoulé a bien réellement séparé deux ébauches cardiaques.

Si l'on admet la réalité de ces ébauches primitivement éloignées l'une de l'autre par toute la largeur de la gouttière pharyngienne, le processus devient très simple : le système nerveux comprimé de haut en bas s'insinue entre les deux cœurs et empêche leur convergence. Immédiatement, il faut ajouter que ces deux cavités cardiaques, en continuité directe avec les veines omphalo-mésentériques, ont végété en avant plus qu'à l'ordinaire, jusqu'à atteindre les vésicules optiques.

Il est incontestable que cette monstruosité constitue le plus sérieux argument en faveur de la dualité primitive du cœur. Cependant, je serais tenté d'admettre un autre processus; pour l'instant, je me contente de l'indiquer, me réservant de l'exposer en détail au chapitre suivant. A mon sens, les individus en question sont *dépourvus de cœur*; la formation de l'organe a été empêchée dès son début par la compression qu'exerce l'axe nerveux, les deux organes contractiles ne sont autre chose que les veines omphalo-mésentériques, plus longues qu'à l'état normal. L'état contractile n'est pas une objection à cette manière de voir.

Pour quiconque, en effet, est familiarisé avec l'examen d'embryons vivants, il est certain que le cœur n est pas seul à se contracter. Toujours on observe la propagation de l'onde systolique plus ou moins loin sur la paroi des veines vitellines; cette remarque a été en particulier signalée par M. Mathias Duval.

Les monstres à « cœur double » seraient donc en réalité de vrais

double chez le poulet, p. 57 et 60) que « le refroidissement de l'œuf couvé favorise le rapprochement du jaune de la coquille et consécutivement la compression du blastème embryonnaire par cette dernière ». Soit; mais quelle est la cause qui favorise ce rapprochement lorsque l'œuf ne se refroidit pas? Ne faudrait-il pas penser à une étroitesse primitive de la coquille?

acardiaques, chez lesquels le sang est mis en mouvement par les veines omphalo-mésentériques terminées en cul-de-sac et ayant exagéré leur puissance contractile. La mort précoce de tels embryons serait due à cette insuffisance vasculaire.

II. — LES ECTROSOMES [1]

(*Monstres hydropiques dont le corps est partiellement avorté*).

1° Aspect extérieur (fig. XXX). — Cette forme tératologique, par son aspect extérieur, simule, à s'y méprendre, un Omphalocéphale du premier stade. Cependant, pour un observateur prévenu, certains caractères différentiels permettent d'éviter la confusion. Toutefois, comme l'existence d'Omphalocéphales hydropiques n'est pas impossible, le diagnostic ne pourra souvent s'établir à coup sûr que par l'étude des coupes, sinon de l'embryon entier, du moins de celles qui portent sur le tiers antérieur du blastoderme. En limitant ainsi les sections transversales, il devient facile d'établir l'identité du sujet tout en le conservant entier, s'il est nécessaire.

Camille Dareste signale l'hydropisie comme fréquente, mais il suffit de jeter un regard sur les figures de son ouvrage [2] pour s'assurer que les divers embryons frappés d'un tel arrêt de développement n'appartiennent pas tous à la monstruosité que je vais décrire. Celle-ci est au contraire plutôt rare; la collection du laboratoire en renferme fort peu, je n'en ai moi-même rencontré qu'un nombre très limité. Ils se distinguent des autres hydropiques précisément par leur ressemblance avec les Omphalocéphales.

Ce qui frappe d'abord, c'est que le corps de ces embryons est ramassé sur lui-même, court, souvent globuleux. Le cœur, volumineux, bat à la partie antérieure; il peut présenter quatre cavités très distinctes se contractant successivement. Cet organe peut être au contraire plus ou moins déformé, nettement séparé en deux; c'est sur ce dernier cas qu'ont porté mes recherches.

Le sang qui remplit les vaisseaux est coloré ou incolore, sans qu'il soit possible d'établir à ce point de vue des distinctions précises.

1. De Ἐκτρῶω, *je fais avorter*, et σῶμα, *corps*.
2. C. Dareste, *Rech. sur la prod. art. des monstres*, p. 293 à 305. Pl. IV, V, VI. On y trouvera avec les détails nécessaires tout ce qui a trait à l'hydropisie. Ce serait sortir de mon sujet que de développer ce point spécial.

En arrière du cœur est l'embryon lui-même, mais profondément modifié, ne laissant entrevoir sur les pièces entières que des détails insignifiants. Parfois cependant on peut suivre l'axe nerveux qui *semble* s'épanouir et se renfler immédiatement au contact du cœur.

L'aire vasculaire est pâle, maculée de taches rouges punctiformes, ce qui, sans autre examen, permet d'affirmer l'hydropisie.

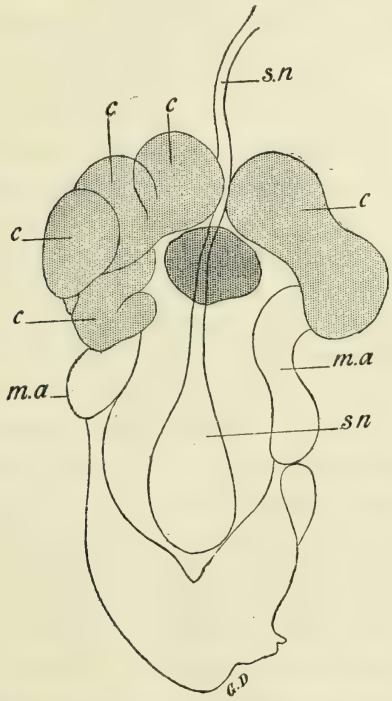

Fig. XXX. — Embryon de trois jours (d'après une photographie). — *c*, cœur; *s.n*, système nerveux. (Le trajet du système nerveux est masqué par un épaississement mésodermique local); *m.a*, membres antérieurs.

En l'observant avec attention, on remarque, traversant le blastoderme, un vaisseau plus ou moins sinueux qui paraît naître du cœur et aboutir au sinus transversal, tout comme le ferait la veine primigéniale : il s'agit en réalité de la portion cervico-céphalique du système nerveux.

Il est presque superflu de dire que, par suite de leur circulation à peu près nulle, ces embryons meurent très jeunes et dépassent rarement le troisième jour.

2° Constitution anatomique. — A. *Le système nerveux.* — Dès les premières coupes pratiquées sur le tiers antérieur du blastoderme, on se trouve en présence de deux feuillets, externe et interne, absolument plans l'un et l'autre, doublés de très peu de mésoderme. La splanchnopleure est même absente à l'extrême avant. Sur l'endoderme reposent quelques vaisseaux de petit calibre, très courts.

Isolée au milieu de l'espace blastodermique, apparaît la section du tube nerveux. C'est une circonférence à petite lumière, limitée par une seule assise d'éléments cubiques, possédant un noyau de moyenne dimension. A côté, existe un second amas, allongé, d'éléments semblables; nous les verrons plus en arrière s'unir au premier; c'est la traduction précise de la bifurcation aperçue sur le blastoderme entier.

Ces deux masses de tissu nerveux sont entourées par un anneau à large circonférence, dont les parois sont faites d'une unique assise de cellules endothéliales, très aplaties et très longues. De nature mésodermiques, elles représentent tout ce qui reste de la lame intermédiaire (voir fig. XXXV et XXXVI).

En suivant la série des coupes d'avant en arrière, on voit peu à peu l'anneau mésodermique se rétrécir, tandis que le groupe secondaire des cellules nerveuses vient se joindre et se mêler au groupe principal. Celui-ci, tube cérébro-spinal proprement dit, s'agrandit bientôt et change de forme en s'allongeant vers le dos; l'allongement s'accentue et l'axe ne tarde pas à venir se souder à l'ectoderme, tandis que l'anneau mésodermique se joint à la somatopleure. L'adhérence de l'axe nerveux à l'ectoderme est de courte durée (18 à 20 centièmes de millimètre en longueur). Lorsque la séparation s'est faite, les coupes transversales présentent une formation axiale ainsi constituée :

Au centre, la section du canal nerveux, petit, à lumière épendymaire étroite, dont les parois sont faites de trois à quatre assises de cellules cylindriques à protoplasma granuleux, clair, à noyau volumineux. Les figures de karyokinèse sont nombreuses.

A la périphérie se trouve l'anneau mésodermique séparé de l'axe nerveux par une fente étroite. Les parois de cet anneau sont minces, constituées par des cellules très allongées et très aplaties qui se continuent vers le haut avec les assises les plus internes de la somatopleure, épaisse à ce niveau.

Si, pendant le trajet de ce tiers antérieur du blastoderme, on avait pu avoir des doutes sur la nature de l'axe nerveux, ces doutes disparaissent lorsqu'on atteint les premières coupes du cœur. Bien que la constitution histologique de cet axe manque de caractère précis, par sa situation, sa continuité d'un bout à l'autre de l'embryon, la détermination s'impose. En aucun point de sa longueur ses éléments ne sont bien différenciés; la forme des contours n'est pas davantage celle du système nerveux normal. C'est tantôt une fente, tantôt une disposition en T. C'est tout au plus si vers l'extrémité caudale l'aspect devient presque régulier.

Il n'existe pas de traces de ganglions, et par tout ce qui précède il est aisé de se rendre compte combien cet appareil a souffert. Son tiers antérieur, en particulier, a subi un arrêt de développement considérable; il est même légèrement dissocié à l'extrême sommet, où nous avons noté un groupe d'éléments formant une bifurcation.

B. *Le système circulatoire.* — L'appareil vasculaire, lui aussi, est atrophié dans le tiers antérieur du corps. Il n'y existe que de rares petits vaisseaux constituant des vésicules allongées, mais non anastomosées entre elles pour se disposer en réseau.

Les choses ne vont pas de même dans les deux tiers postérieurs, qui se caractérisent au contraire par l'abondance et l'extrême dilatation des troncs vasculaires.

La portion contractile est volumineuse, représentée par trois cavités gorgées de globules rouges. Elles pointent toutes trois isolément en avant, mais bientôt deux d'entre elles s'accolent et finissent par communiquer au moyen d'un étroit orifice; la troisième reste constamment indépendante, séparée des deux autres par l'axe nerveux et par une lame fort mince de mésoderme. Ainsi placées côte à côte, chacune présente des dimensions excessives, occupant en hauteur tout l'espace blastodermique. Toutes les trois également très larges, elles occupent par leur ensemble la totalité de l'aire embryonnaire supprimant la cavité générale. Leurs parois sont épaisses, constituées par plusieurs assises de cellules fusiformes, qui possèdent un gros noyau avec nucléole bien visible. Très cohérentes à la périphérie, ces cellules, plus en dedans, tendent à se disposer en réseau, émettant même des cordages d'abondance variable suivant les niveaux. Ces cordages découpent la lumière des cavités. L'assise de cellules la plus interne est un endothélium

normal, qui tapisse très exactement les diverses portions des parois et des cordages.

L'orifice de communication des deux cavités accolées s'élargit progressivement; la confluence devient bientôt complète. Les dimensions de cette cavité unique ne sont pas supérieures aux dimensions de l'une des deux cavités primitives prise à part. De son côté, la cavité isolée diminue peu de calibre et se continue vers l'arrière, sans éprouver de modifications importantes.

Ainsi l'embryon est parcouru dans une grande partie de sa longueur par deux énormes vaisseaux, dilatés et terminés en cul-de-sac en avant. Leurs parois conservent très longtemps les mêmes caractères d'épaisseur et de structure; sauf la disparition des cordages, elles ne s'amincissent que très graduellement. Cependant la musculature perd insensiblement ses caractères; tandis que l'endothélium reste très net, le tissu environnant finit par n'être plus que le mésoderme banal qui protège un vaisseau quelconque. Puis ces vaisseaux se rapprochent et finalement se déjettent en dehors pour se perdre dans l'aire vasculaire atrophiée.

Ce trajet, cette continuité parfaite avec une portion contractile caractérise les veines omphalo-mésentériques.

Un peu avant l'instant où ces veines gagnent les côtés, il apparaît de volumineux et nombreux vaisseaux dont l'ensemble occupe tout l'espace embryonnaire soit en hauteur soit en largeur, ne laissant aucune place à d'autres organes. Ces vaisseaux sont contigus, accolés, à paroi assez épaisse; il est impossible de préciser leur qualité. Cependant, vers l'extrémité caudale, après une série de confluences inextricables, on ne trouve plus que quatre cavités vasculaires, qui occupent à peu près la situation des deux aortes et des deux veines cardinales. Ce réseau confus qui aboutit ainsi presqu'à la normale est entièrement clos, c'est-à-dire ne présente aucune relation, soit avec les dilatations cardiaques, soit avec les veines omphalo-mésentériques.

C. *L'endoderme digestif. — La corde dorsale.* — Non seulement la *gouttière digestive* n'est pas ébauchée dans le tiers antérieur, mais encore l'endoderme est refoulé vers le jaune, dès l'apparition du cœur, par l'extrême distension de cet organe et des vaisseaux qui lui font suite. Il n'existe pas la plus légère encoche latérale pour indiquer cette gouttière.

Les choses se poursuivent ainsi jusque vers la fin du tiers moyen (c'est-à-dire la moitié figurée de l'embryon). Encore là le tube digestif n'est-il indiqué que par deux invaginations latérales peu profondes, tandis que la partie médiane est très fortement refoulée vers le bas. C'est seulement vers l'extrémité caudale, lorsque les vaisseaux sont moins abondants et moins volumineux, que l'invagination intestinale apparaît dans sa forme normale; peu à peu elle rapproche ses bords, puis se ferme pour former un tube correspondant à peine à la longueur du rectum.

La *corde dorsale* présente un degré très marqué d'atrophie ; elle n'existe pas dans une bonne partie de la longueur totale de l'embryon, et ce n'est jamais qu'un cordon très grêle que l'on distingue avec peine du mésoderme ambiant.

D. *Le mésoderme et ses dérivés.* — Vu l'extrême importance prise par le système vasculaire, le mésoderme est très peu abondant, comme si, presque en entier, il s'était employé à donner une paroi aux vaisseaux. Dans le tiers antérieur la splanchnopleure manque; la somatopleure existe à peine et la lame intermédiaire est uniquement représentée par le collier périneural; elle est cependant assez bien marquée à partir du moment où débute le cœur.

Il ne faut donc pas s'étonner de l'absence des dérivés mésodermiques : ni segments primitifs ni canal de Wolff ne sont ébauchés.

E. *Les annexes de l'embryon.* — Les replis latéraux de l'*amnios* sont à peine indiqués vers l'extrémité caudale de l'embryon; les culs-de-sac sont peu profonds, l'enveloppement ectodermique n'est pas ébauché. Il n'y a pas d'allantoïde.

Il est inutile d'insister sur les différences essentielles qui séparent ces monstres des Omphalocéphales. Ce n'est que par suite d'un avortement presque complet du tiers antérieur du corps que ces individus présentent un aspect extérieur prêtant à confusion. L'avortement porte sur chacun des feuillets primordiaux : le système nerveux reste méconnaissable durant la majeure partie de sa longueur; la gouttière digestive, la corde dorsale, les vaisseaux manquent ou sont très réduits; le mésoderme existe à peine.

Le corps commence au point où serait situé normalement le cœur. Encore est-il probable que celui-ci est partiellement détruit,

puisque l'une de ces cavités reste entièrement séparée des deux autres; il n'y aurait, d'un côté, que la terminaison de la veine omphalo-mésentérique. Suivant les sujets, cette absence partielle du cœur est plus ou moins accusée : il existe en effet des individus chez lesquels on voit battre successivement les quatre cavités. Je n'ai malheureusement pas pu débiter en série une seule des pièces de ce genre, mais l'examen attentif des sujets entiers m'a permis de suivre la ligne sinueuse, qui représente l'axe cervico-céphalique.

Une telle monstruosité n'est décrite nulle part. Taruffi[1], dont l'encyclopédie tératologique est si complète, ne la mentionne pas. Je me crois donc autorisé à lui donner une appellation. Sa caractéristique, si nettement indiquée par l'avortement partiel du corps, justifie le nom d'*ectrosomie* que j'ai cru pouvoir lui appliquer.

III. — LES PLAGIENCÉPHALES[2]

(*Poulets à cœur unilatéral*)

Entre un Omphalocéphale du deuxième stade et un individu de cette forme monstrueuse existe une très grande ressemblance morphologique. Mais, les Plagiencéphales une fois caractérisés par l'étude anatomique, la distinction sera le plus souvent facile à faire à la vue simple, grâce à l'existence d'un cœur unilatéral.

1° Aspect extérieur (fig. XXXI). — Les quatre embryons de ce type que j'ai pu recueillir, parmi le très grand nombre d'œufs ouverts, ont subi deux ou trois jours d'incubation dans diverses conditions tératogènes. Les uns et les autres présentent, en apparence tout au moins, un développement correspondant à celui d'embryons normalement incubés durant le même laps de temps. L'un d'eux reposait encore sur le jaune par la face ventrale, les autres étaient retournés sur le flanc gauche. Chez tous, l'axe du corps était franchement et brusquement incurvé au niveau du cou; la tête globuleuse et déformée, ne montrant en aucune façon les diverses vésicules encéphaliques, se dirige obliquement vers l'extrémité caudale. Le cœur ne se trouve pas à sa place ordinaire : on le voit battre en

1. Taruffi, *Storia della Teratologia.*
2. De πλάγιος, *de côté*, ενκεφαλη.

avant de l'embryon, sous forme d'un organe vaguement ovoïde, à surface presque lisse; il présente cette particularité caractéristique de se terminer en cul-de-sac, au lieu de se continuer de part et d'autre du corps, à cheval sur le cou, comme chez les Omphalocéphales. Le cœur est tout entier d'un seul côté, soit rectiligne, soit légèrement recourbé, de façon à coiffer l'extrémité supérieure de l'angle de flexion.

La portion thoraco-abdominale offre peu de détails; on ne peut

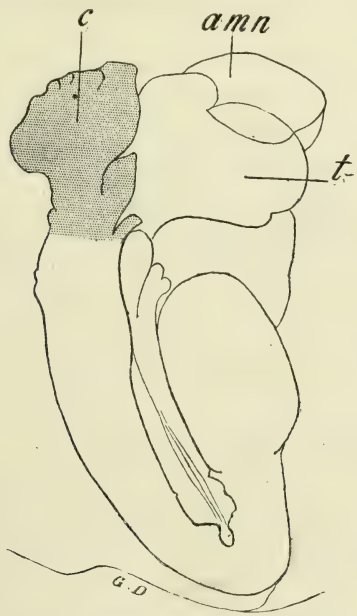

Fig. XXXI. — Embryon de trois jours (d'après une photographie). — *c*, cœur; *t*, tête; *amn*, amnios.

y reconnaître les segments primordiaux; seule la gouttière digestive paraît bien accusée.

L'état de l'aire vasculaire est variable. Chez l'un des individus, sans atteindre l'arrêt de développement qui constitue l'hydropisie, cette aire vasculaire est très peu riche en vaisseaux; ceux qui existent ont un trajet continu. Chez les autres, l'aire vasculaire est en tous points normale.

2° Constitution anatomique. — Si la conformation extérieure du cœur est l'unique différence qui distingue ces monstres des Ompha-

locéphales, sans permettre de dire si ce caractère suffit pour séparer complètement ceux-ci de ceux-là, la constitution anatomique donne des points de repère qui imposent la séparation.

A. Le système nerveux. — Le système nerveux, en particulier, par la forme de sa courbe anormale et par ses connexions nouvelles, ne peut en aucune façon être comparé à celui des Omphalocéphales. C'est un type monstrueux nouveau très bien déterminé, car on le trouve exactement semblable à lui-même chez les quatre sujets examinés.

La courbe du système nerveux, au lieu de se faire de haut en bas vers le jaune, puis d'avant en arrière en s'enveloppant d'endoderme, se produit latéralement de gauche à droite, décrivant un arc de cercle dont l'extrémité tend à revenir vers le corps. L'étude des coupes met en lumière cette disposition : dans la région de la tête, les sections perpendiculaires à l'axe longitudinal montrent un système nerveux, soit adhérant encore au feuillet d'origine, soit très rapproché de ce feuillet, étendu de gauche à droite, occupant toute l'aire embryonnaire. Les contours de cet encéphale sont très irréguliers, dilatés en tous sens, envoyant de part et d'autre d'étroites et courtes évaginations; il est impossible de reconnaître les diverses vésicules encéphaliques normales.

Par suite de sa forme, cette tête neurale occupe en hauteur un large espace et se rapproche beaucoup de l'endoderme, mais n'entre pas en contact avec lui; au contraire, elle en reste constamment séparée par un ou deux larges vaisseaux très aplatis. Cependant, en admettant qu'il y ait de ce chef une gêne pour l'involution digestive, le feuillet interne n'est point refoulé vers le jaune.

En poursuivant les coupes, on n'assiste pas, comme chez les Omphalocéphales, à un rétrécissement graduel d'avant en arrière, aboutissant à la formation médullaire, qui occupe l'axe de l'embryon. Au contraire, lorsqu'on atteint les premières traces de la moelle épinière, celle-ci se montre avec sa forme normale, rejetée sur le côté gauche du blastoderme; elle est longuement continuée vers la droite par la coupe longitudinale de la tête (fig. XXXII). Puis, celle-ci ayant complètement disparu, l'axe médullaire se poursuit sans anomalie jusqu'à l'extrémité postérieure, toujours située sur le côté de l'aire embryonnaire.

Chez l'un des sujets, l'ectoderme avait ébauché l'enveloppement de l'extrémité de la tête.

Les ganglions nerveux, les fossettes auditives, n'existent pas encore, il n'est pas possible de décider, au milieu des irrégularités de l'encéphale, si les vésicules optiques sont ébauchées.

Au total, chez ces monstres, la déviation subie par l'axe cérébro-spinal est très spéciale; c'est une incurvation latérale, primitive, de la gouttière médullaire sous l'effet d'une cause inconnue, et non plus une végétation s'éloignant du feuillet d'origine. Il est donc permis de penser que les différences entre ce type et les Omphalocéphales ne peuvent qu'aller s'accentuant dans la suite de l'évolution.

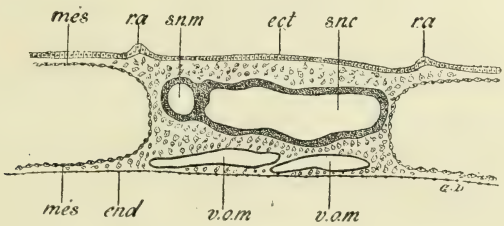

Fig. XXXII. — Coupe transversale schématique montrant la situation respective de la moelle (*s.n.m*) et de la tête (*s.n.c*); *r.a*, repli amniotique; *v.o.m*, veine omphalo-mésentérique.

B. *L'appareil circulatoire.* — L'appareil circulatoire, à son tour, affecte une forme spéciale.

Il ne faut point chercher à trouver les gros troncs normaux, aorte ou veines jugulaires; les veines omphalo-mésentériques elles-mêmes sont très modifiées. D'une façon générale, dans toute l'étendue du corps que parcourt le tube médullaire, les vaisseaux existent en grand nombre, remplissant pour ainsi dire à eux seuls tout l'espace blastodermique, ils sont à peine séparés les uns des autres par un tissu mésodermique peu abondant. De ces vaisseaux, il est possible d'en suivre deux, remarquables par leurs dimensions et l'épaisseur de leurs parois. Ils naissent du blastoderme à des niveaux variant avec les sujets, et reçoivent dans le corps de l'embryon, un certain nombre d'affluents.

Autour de leur endothélium, le mésoderme s'est tassé en deux ou trois assises concentriques d'éléments fusiformes.

La lumière de ces vaisseaux, toujours grande, peut atteindre de telles dimensions que le tronc vasculaire occupe en largeur l'aire

embryonnaire tout entière. Lorsqu'ils atteignent le niveau de la tête latéralement rejetée, ces deux vaisseaux sont très vivement comprimés de haut en bas entre cette tête elle-même d'une part et l'endoderme d'autre part (fig. XXXII). A ce moment la largeur des vaisseaux peut être telle que le bord de l'un déborde sur le bord de l'autre. Quoi qu'il en soit, ils ne tardent pas à confluer, le tronc unique en résultant continue son trajet rectiligne et dépasse le bord antérieur du système nerveux céphalique.

Deux cas peuvent alors se présenter sans qu'il y ait possibilité d'indiquer lequel est le plus fréquent.

(*a*) Peu après la confluence et dès que l'encéphale est dépassé se produit une dilatation en deux ou trois vésicules de forme globuleuse, séparées les unes des autres par un léger étranglement. Ces vésicules ne sont pas situées en ligne droite les unes à la suite des autres; elles décrivent une courbe de bas en haut, qui tend à enserrer la tête dans une demi-anse. La plus extrême de ces vésicules se termine en cul-de-sac. Les parois deviennent extrêmement épaisses, leurs éléments sont fusiformes, très renflés, à gros noyaux; ils entourent de plusieurs assises un endothélium normal.

Cet organe peut bien être un cœur défiguré, auquel aboutissent deux veines omphalo-mésentériques.

(*b*) Des conclusions moins précises découlent du second cas (fig. XXXIII). Ici, les deux vaisseaux s'unissent bien encore en un seul, mais cette union ne dure pas longtemps. Après un court trajet, en effet, correspondant à l'espace occupé d'avant en arrière par la tête nerveuse, il y a bifurcation et chacun des deux troncs marche séparément, gagnant presque en ligne droite les régions du blastoderme. De dimensions fort inégales, l'un et l'autre se termine en cul-de-sac sans prendre l'aspect globuleux; leur forme reste plus ou moins aplatie de haut en bas, leur longueur est encore relativement considérable. Les parois sont moins épaisses que dans le cas précédent. Ces deux vaisseaux sont manifestement contractiles, ainsi qu'en font foi les observations notées au moment de l'ouverture des œufs. Cependant, si l'on doit attribuer la qualité de veines omphalo-mésentériques à la première portion de ces vaisseaux, est-il un fait, une disposition, qui entraîne à déterminer la présence d'un cœur? Doit-on considérer comme tel le segment vasculaire résultant de la confluence des deux veines, et dans cette hypothèse que seraient les deux dilatations contractiles antérieures? Ou bien, faut-il dire que

le cœur est représenté à la fois par ce segment et par ces deux dilatations? sans m'arrêter à poursuivre la solution de ce problème peu important, je serais tenté de conclure qu'en l'espèce il y a absence de cœur et seulement deux veines vitellines contractiles. Je ne m'y arrêterai pas plus longtemps, dans le présent mémoire tout au moins.

Des autres vaisseaux il y a peu à dire, si ce n'est qu'ils sont très aberrants. Leur identité, par suite, est très difficile à établir, et chez l'un des sujets seulement j'ai cru pouvoir discerner avec quelque

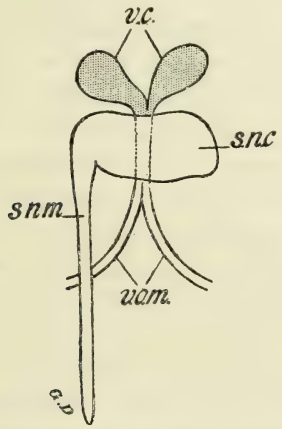

Fig. XXXIII. — Figure schématique indiquant la forme du système nerveux et de l'appareil vasculaire des poulets plagiencéphales ; *v.c*, vaisseau contractile.

certitude un tronc aortique, dédoublé dans la partie postérieure du corps. Quels qu'ils soient, ces vaisseaux parcourent un trajet parfaitement rectiligne, sans aucune tentative pour suivre la flexion latérale du système nerveux. Ce dernier phénomène est à mon sens assez important; j'y reviendrai dans le chapitre suivant.

C. *Les autres formations embryonnaires.* — Il faut en dire de même au sujet de la *corde dorsale*. Non seulement elle ne présente aucune flexion, mais encore elle s'étend fort peu au delà de l'axe médullaire.

Les segments primitifs sont normaux chez un sujet, très déformés chez les autres. Cette anomalie coïncide avec une raréfaction notable du tissu mésodermique, raréfaction qui ne paraît avoir avec la monstruosité aucune relation de cause à effet.

Le canal de Wolff n'existe pas. Quant à *la gouttière digestive*, elle est à peine indiquée chez tous les individus. L'endoderme, presque plan, montre cependant une tentative d'incurvation, mais en aucun point il ne se manifeste de refoulement en sens inverse vers le jaune.

Ces monstres ont un *amnios* très bien indiqué. Des quatre replis, l'antérieur est toujours le plus avancé parallèlement à la flexion céphalique. Les culs-de-sac sont profonds et chez un sujet, l'enveloppement ectodermique de l'extrémité céphalique est déjà constitué.

Par la disposition de leurs principaux systèmes, par l'allure de leur constitution, ces monstres se séparent nettement des Omphalocéphales. Le système nerveux est dévié, mais, conservant sur toute sa longueur des rapports immédiats avec le feuillet d'origine, son segment antérieur se trouve simplement déjeté sur le côté, sans esquisser la moindre tentative pour venir buter contre l'endoderme et le refouler. L'axe médullaire se développe sur l'un des côtés de l'aire embryonnaire. Il y a lieu de penser que cette courbe est primitive, due à une incurvation de la ligne de différenciation de l'ectoderme.

Le cœur, dont l'existence ne fait aucun doute dans certains cas, reste situé sur un plan inférieur à celui du système nerveux, ainsi que les deux veines vitellines, qui ne manifestent aucune tendance à venir embrasser l'encéphale.

Ce type n'a pas été décrit : il ne se rapproche d'aucune des difformités connues ; je me crois autorisé à le désigner par un nom spécial qui mette précisément en relief sa caractéristique principale, c'est-à-dire la flexion latérale de la tête nerveuse. Ce seront les Plagiencéphales.

Quant au mécanisme même auquel est due la formation de tels individus, il me paraît très obscur. Nulle compression, nul traumatisme ne semblent pouvoir agir utilement pour les produire. Une formation hâtive du capuchon céphalique de l'amnios venant arrêter l'évolution nerveuse n'est démontrée par aucun fait. On peut dire simplement qu'il s'agit d'une différenciation nerveuse curviligne dans le sein de l'ectoderme primitif. La cause en réside dans les phénomènes cellulaires que nous ne saurions entrevoir, phénomènes produits sous l'influence de conditions extérieures défavorables. C'est une pure hypothèse : mais de toutes celles que

l'on est en droit d'émettre, c'est encore la moins hasardée. Le petit nombre d'individus et le stade unique observés ne permettent pas d'insister sur ce point.

V

Le type omphalocéphale. Mécanisme de la formation des omphalocéphales. Conclusions générales.

La description qui fait l'objet du précédent chapitre nous autorise à éliminer ces trois formes tératologiques du groupe des Omphalocéphales, en même temps qu'elle permet de préciser ce dernier type monstrueux et d'affirmer son existence.

Certes, si, prenant les grandes lignes de l'anatomie de ces êtres, nous trouvons une parfaite concordance d'un individu à l'autre, si nous pouvons tracer le plan général de l'anomalie, au contraire en recherchant les détails, nous rencontrons quelques dissemblances. Mais elles ne sont pas importantes, restent superficielles, qu'elles soient des anomalies surajoutées à l'anomalie principale, ou des variétés secondaires de l'espèce proprement dite. Dans l'un ou l'autre cas, leur présence ne saurait surprendre; même on ne conçoit pas deux sujets absolument identiques.

On ne les conçoit ni ne les rencontre chez les êtres normaux, soumis à des régressions, à des modifications très légères de toute nature, bien qu'ils n'aient cependant pas à lutter contre des conditions extérieures défavorables, ni à se plier aux exigences d'un milieu inaccoutumé. Chez eux, ces différences prouvent que la voie évolutive n'est pas nettement tracée, qu'il y a encore des hésitations dans la marche vers le but à atteindre; elles prouvent que l'hérédité qui mène les organismes n'a pas une force suffisante pour les conduire sans erreur. Comment pourrait-on s'attendre à rencontrer des individus identiques chez les monstres qui, eux, subissent une évolution spéciale, au cours de laquelle l'hérédité devient plutôt une gêne qu'un secours? Il y a lutte de tous les instants entre ce déterminisme, acquis durant une longue période ancestrale, et les nécessités du présent, entraînant l'organisme qui essaye de vivre, à chercher des chemins nouveaux. Cela seul suffit pour créer des

divergences structurales. Mais ces divergences pourront aller s'amoindrissant entre individus de même espèce anormale, s'il vient à s'établir par reproduction une autre direction dans le développement. C'est là le cas le moins commun, celui qui donne des êtres perfectionnés. D'ordinaire, la monstruosité reste tout à fait individuelle ; les actions qui l'ont produite n'étant pas permanentes, sa persistance en tant qu'espèce n'a pas de raison d'être, nulle hérédité nouvelle n'entre en jeu. La même déformation ne peut donc naître que par l'effet de la même cause ou d'une cause semblable sur des individus indépendants. Les adaptations se feront dans le même sens, de façon à créer un type, mais avec les divergences inhérentes aux hésitations du développement.

Ainsi, chaque monstre représente une tentative isolée dans le but de se soustraire ou de se plier aux exigences du milieu. Ces tentatives sont plus ou moins heureuses et semblent reproduire les essais de l'organisme au cours de la phylogénie : il suffit qu'une difformité reste compatible avec les conditions actuelles de la vie, pour qu'elle se perpétue, cessant bientôt d'être considérée comme difforme.

Les dissemblances entre monstres d'un même type ne peuvent être variées à l'infini, pas plus que les monstruosités elles-mêmes. Cela découle de ce fait, mis en lumière par I. Geoffroy-Saint-Hilaire et surtout par Dareste, que « l'anomalie dérive de l'état normal[1] ». Ce qui ne veut pas dire que l'évolution tératologique suit des lois déterminées, mais bien que l'embryon poussé par une longue hérédité, qui a précisé dès une date ancienne ses différenciations histologiques, n'a aucune tendance à modifier ces différenciations, mais simplement à changer l'orientation topographique des organes en voie de formation. Le processus anormal se borne à des déplacements de matériaux toujours les mêmes. Il est aisé de voir que l'arrangement de ces matériaux les uns par rapport aux autres ne peut se transformer à l'infini.

Si les influences tératogènes étaient assez puissantes pour faire varier, aussi peu que ce soit, les différenciations des éléments primordiaux, l'embryogénie anormale deviendrait une science à part, n'ayant qu'un vague rapport avec l'embryogénie normale. Ces actions sur les phénomènes intimes des cellules en segmentation

1. C. Dareste, *Prod. art. des monst.*, p. 214.

se bornent à produire des avortements complets ou partiels, à exagérer les dimensions d'un organe, elles ne créent pas des tissus nouveaux.

Ainsi liés par ce déterminisme, d'autant plus puissant qu'il est phylogéniquement plus précoce, les individus aberrants en sont réduits, pour tenter de s'adapter à des conditions nouvelles d'existence, à des combinaisons de forme et de rapport des organes, combinaisons dont le nombre est nécessairement limité. Qu'il y ait des lois pour chacune de ces combinaisons, c'est fort possible, je ne dirai pas que c'est probable. Nous assistons à des tâtonnements, à des processus qui essayent de s'établir, ils n'ont sans doute pas d'autre raison directrice que l'état plus ou moins avancé du développement normal, lorsque l'influence modificatrice commence à se faire sentir. On peut dire avec Dareste : « La tératologie n'est pas le désordre, c'est un ordre nouveau[1] ». C'est surtout l'essai d'un ordre nouveau.

Voici un autre problème, corollaire du précédent : il existe des types tératologiques, en particulier un type omphalocéphale ; quelle est la cause qui détermine ces types, et cette cause est-elle toujours la même pour chaque individu? Durant toute sa carrière, C. Dareste s'est efforcé de résoudre cette question; mais s'il a pu trouver des actions tératogènes variées, jamais il n'a pu déterminer une spécialisation. Les actions en apparence les plus contradictoires donnent lieu aux mêmes monstruosités; inversement les mêmes causes donnent des monstres différents. C'est ce fait qui a conduit Fol et Warynski à opérer chirurgicalement. La solution du problème ne semble pas pour cela avoir avancé. En réalité le problème est impossible; il faut tenir compte de l'individualité, du « tempérament » des différents sujets; placés dans les mêmes conditions, tel réagira par son système nerveux, tel autre par son appareil digestif. Peut-être obtiendrait-on quelques indications précises si l'on pouvait connaître les antécédents des producteurs médiats et immédiats. Dans tous les cas, il est à peine besoin de dire que si divers individus réagissent différemment sous diverses influences, tous ceux qui aboutissent aux mêmes résultats ont subi le même mécanisme.

C. Dareste, qui, dans un très grand nombre de cas, a indiqué de

1. C. Dareste, *Prod. art. des monst.*, p. 14.

façon précise les processus formateurs, donne, au sujet de l'omphalocéphalie, une théorie qu'à mon grand regret mes recherches ne m'ont pas conduit à partager. J'ai exposé la manière de voir de mon maître dans le chapitre premier et j'ai de plus indiqué, en décrivant les embryons dits à « double cœur », pour quelles raisons ces derniers ne pouvaient être considérés comme représentant, à l'état permanent, le début de l'omphalocéphalie. Warynski a adopté les mêmes hypothèses, admettant en outre que la cause efficiente était une compression exercée par la coquille de l'œuf sur la tête embryonnaire.

Or, si nous récapitulons brièvement les conditions anatomiques nécessaires pour obtenir l'Omphalocéphale, nous voyons que la tête nerveuse doit être refoulée seule, sans le plus petit lambeau d'ectoderme [1]. Il saute aux yeux dès l'abord que l'action doit s'exercer de très bonne heure, ainsi que C. Dareste l'a indiqué [2], dès les premiers instants de l'incubation. Si cette action ne commençait à entrer en jeu que relativement tard, à partir de la vingt-quatrième heure, par exemple, elle refoulerait non plus seulement l'encéphale, mais la tête tout entière enveloppée de son ectoderme. Par surcroît, l'ectoderme sous-jacent serait entraîné. Cette considération seule suffit pour provoquer l'étonnement en présence des résultats annoncés par Warynski, qui s'est adressé pour faire ses opérations à des embryons de trente et trente-six heures. En outre, j'ai, à plusieurs reprises, insisté sur ce fait qu'en aucun point du corps des Omphalocéphales on ne relevait d'indices de compression, soit par les tassements d'organes les uns sur les autres, soit par leur voisinage insolite ; tous, au contraire, étaient à leur place, leurs distances respectives conservées; les modifications observées provenaient seulement de l'absence de telle ou telle formation.

Or, on ne peut supposer que l'action extérieure, se manifestant dès le début, le système nerveux ait été dévié à l'instant même où il apparaissait. Il est douteux qu'un obstacle placé au-dessus de l'ectoderme ait pu produire l'omphalocéphalie : l'invagination nerveuse, en effet, prend naissance à la face inférieure du feuillet externe, elle végète de haut en bas; elle ne saurait être gênée par

1. Il est à remarquer que le système nerveux étant seul dévié, il serait plus exact de nommer la monstruosité : *omphalencéphalie.*

2. « L'omphalocéphalie est, de toutes les monstruosités, celle dont l'apparition dans l'embryon est la plus précoce. » *Prod. art. des monst.*, p. 358.

le contact de la coquille ou de tout autre objet placé au-dessus de ce feuillet externe. C'est seulement lorsque l'axe, complètement terminé, séparé de sa ligne d'origine, tend à s'élever au-dessus du blastoderme, qu'un obstacle peut faire sentir sa présence. Mais, à ce moment, répétons-le, le refoulement ne peut plus porter sur l'encéphale seul; toutes les parties constitutives de la tête embryonnaire et l'ectoderme blastodermique sous-jacent seront en même temps déviés.

Dans toutes ces questions de la genèse des monstruosités, on a trop voulu rechercher des causes mécaniques pures, des obstacles matériels, que ce soit un amnios étroit ou une coquille mal formée. Évidemment, ces actions jouent un rôle prépondérant, peut-être unique dans un certain nombre de cas. Il est d'autre cas cependant où elles deviennent secondaires, soit qu'elles surajoutent leur effort à l'effort d'une cause d'un autre ordre, soit qu'étant en réalité l'agent provoquant, elles se trouvent être elles-mêmes l'effet d'une cause première, non mécanique, grâce à laquelle les voies sont préparées.

Les variations de température, l'air confiné, les trépidations, jouent le rôle de milieu extérieur défavorable; ce sont les influences tératogènes en général. Elles produisent telle ou telle monstruosité, suivant les réactions particulières de chaque individu, dans les limites des réactions possibles. Elles donnent lieu à une perturbation organique, qui sera le phénomène initial et cette perturbation se fera dans un sens ou dans l'autre, qu'il y ait suractivité ou arrêt de développement.

Ce qui frappe chez les Omphalocéphales, ce sont d'une part les dimensions excessives du cœur, l'épaisseur considérable de ses parois eu égard à l'âge des embryons; d'autre part, l'atrophie manifeste du système nerveux, plutôt le retard subi par cet appareil, mis en évidence par l'état des rapports de l'axe neural et de l'ectoderme, par l'absence des ganglions rachidiens jusqu'au quatrième jour. La lenteur évolutive de l'axe proprement dit se manifeste, on s'en souvient, soit par la persistance durable de la gouttière médullaire, soit par les ponts épithéliaux isolés qui continuent à relier le système nerveux au feuillet primaire, soit par l'état de fragmentation de ce tube. J'ai tâché de mettre en lumière ces faits au cours de la description des différents stades; ils sont constants chez tous les individus observés.

Suractivité de la formation cardiaque, lenteur de la formation nerveuse, sont deux phénomènes connexes dont la juxtaposition suffit pour produire l'omphalocéphalie : le cœur apparaît de très bonne heure, occupant sur l'endoderme sa place normale; il se développe seul ou presque seul, sa paroi endothéliale s'enveloppe rapidement d'une coque mésodermique de plus en plus épaisse. Entièrement libre dans l'espace blastodermique, ses dimensions dépassent la mesure, de telle sorte qu'il vient occuper en hauteur tout cet espace, jusqu'à venir buter contre l'ectoderme, se plaçant au contact de sa face interne. Par contre, la gouttière médullaire tarde à s'ébaucher, et lorsqu'elle le fait elle se trouve gênée dans son quart antérieur par le volumineux organe qui, ne cessant de se contracter, augmente et fortifie son action par ses contractions mêmes. Il peut y avoir malgré tout des tentatives, et nous en avons signalé la marque sous forme d'épaississements ectodermiques sus-cardiaques, d'invaginations peu profondes. Cependant, la différenciation nerveuse n'avorte pas complètement; la puissance formatrice dévolue au segment antérieur du blastoderme, se reporte en arrière, de telle sorte que la végétation a lieu, non plus aux dépens du feuillet externe, mais par la multiplication anormale de la région cervicale de l'axe médullaire. Cette végétation se produit de haut en bas, irrégulièrement, maladivement; elle vient s'enfoncer dans l'endoderme, s'en revêt et simule d'assez loin, il est vrai, la forme vraie de l'encéphale normal.

Le phénomène initial est donc l'inversion du moment d'apparition du cœur et de l'axe cérébro-spinal; l'obstacle mécanique qui détermine le type monstrueux en est la conséquence, seulement la conséquence. Ce n'est pas une constatation dépourvue d'intérêt, puisque, une fois de plus, elle montre jusqu'où peut aller la dérogation aux lois tracées par une phylogénie puissante, grâce à son ancienneté.

S'agit-il d'un phénomène absolument nouveau, ou bien rencontre-t-on, dans le nombre infini des faits de la biologie, des cas semblables ou équivalents? Sans doute, l'histoire des animaux invertébrés permet de retrouver, au moins chez les plus inférieurs, des hésitations dans le développement des organes naissant à des stades variés. Mais pour s'appuyer sur de tels exemples, il faudrait invoquer un atavisme hypothétique; ce n'est ni le lieu ni le cas. Le processus est autrement plus simple; l'explication nous

en est donnée par les expériences pratiquées sur les êtres unicellulaires, sans qu'il soit nécessaire même d'avoir recours à la loi du balancement organique, formulée par É. Geoffroy-Saint-Hilaire.

Les recherches de Strasburger sur l'influence de la chaleur et de la lumière[1], celles de W. Pfeffer sur le rôle des excitants chimiques[2], arrivent à des résultats très concordants. Suivant ces auteurs, la réaction des éléments est très variable; elle peut être inverse pour un même excitant et non pas seulement lorsque les cellules soumises aux expériences appartiennent à des espèces différentes, mais aussi lorsqu'elles sont de même espèce. Or, quand un blastoderme de poulet est placé dans les conditions anormales, les cellules composant ce blastoderme ne sont déjà plus de même espèce, puisque, au moment de la ponte, le stade gastrula n'est pas loin d'être atteint, s'il n'est dépassé; les différenciations intimes, qui nous échappent, se sont déjà produites; il y a l'espèce ectodermique et l'espèce endodermique. Ensemble, ces cellules se trouvent placées dans le même milieu tératogène, chaque espèce réagit pour sa part et dans le sens qui convient à son individualité, à son « tempérament », si l'on peut ainsi dire. La chaleur, les secousses, l'air confiné, l'électricité, ainsi que le pratique Dareste, les substances chimiques introduites dans l'œuf, à l'exemple de M. Ch. Féré[3], modifient l'activité cellulaire d'un groupe déterminé. Ces modifications sont très diverses, puisque les œufs d'une même expérience donnent des monstres très dissemblables; elles peuvent être nulles, puisque parmi les embryons obtenus il en est toujours quelques-uns parfaitement normaux (6 à 8 pour 100 environ).

Un travail tout récent de Galeotti[4] vient encore corroborer les faits avancés, en montrant de quelle manière les phénomènes karyokinétiques sont influencés par des excitants variés. Les figures de division perdent leur symétrie, les anses chromatiques augmentent ou diminuent de nombre : elles tardent à apparaître ou n'apparaissent pas. J'ai cherché à voir s'il existait chez les Omphalocéphales des difformités de ce genre; je n'en ai point trouvé avec netteté.

1. Strasburger, *Wirkung des Lichts und der Wärm auf die Schwärmsporen*, Iéna, 1878.
2. W. Pfeffer, *Ueber chimotactische Bewegungen von Bacterien, Flagellaten und Volvocinen*.
3. Ch. Féré, *Bull. de la Soc. de Biol.*, *passim*.
4. Galeotti, *Production expérimentale d'irrégularités dans le processus karyokinétique*.

Mais, vu la difficulté des observations de cet ordre, je ne me crois pas plus autorisé à les nier qu'à les affirmer.

Ainsi, nous sommes loin des causes purement mécaniques en général, en particulier de la compression due à la coquille de l'œuf, que Warynski[1] a voulu démontrer expérimentalement. J'en ai montré l'impossibilité anatomique : je crois par contre avoir étayé sur de suffisantes bases le processus organique qui vient d'être décrit. Outre la constatation d'un fait précis, cette manière de voir est plus conforme aux données actuelles, qui mettent hors de conteste le rôle primordial de l'activité cellulaire dans toutes les questions d'embryologie. Évidemment, bien des choses nous échappent encore et nous devons nous contenter des effets visibles de causes, dont nous soupçonnons à peine la nature. Peut-être un jour la chimie biologique nous éclairera-t-elle.

Il est dans l'anatomie des Omphalocéphales des organes d'intérêt secondaire sur la disposition desquels il est nécessaire de s'expliquer. On se souvient que la corde dorsale suit toujours exactement le contour aberrant de l'axe neural. Les aortes et les veines cardinales en font autant, dans la majorité des cas. On pourrait se demander s'il n'existe pas entre ces diverses formations un lien mystérieux, une puissante gradation hiérarchique, au sommet de laquelle dominerait le système nerveux, comme J. Guérin[2] l'a prétendu le premier. La question est de savoir lequel l'emporte, dans la constitution d'un monstre ou du déterminisme sous l'influence duquel tel ou tel organe occupe telle ou telle situation relative, ou du déterminisme de date plus ancienne qui fait naître ces mêmes organes d'une surface spéciale du germe.

Pour se ranger à la première hypothèse, il faudrait du même coup reconnaître une sorte d'instinct merveilleux aux divers tissus embryonnaires, qui prendraient une direction nouvelle alors que

1. Warynski, *Sur la production artificielle des monstres à cœur double.* — Il est difficile de saisir par quelle série de phénomènes Warynski obtient, par l'action directe d'un scalpel émoussé, des poulets omphalocéphales. Étant donnée l'absence de chiffres dans les mémoires de cet auteur, on est en droit de se demander s'il n'y a pas eu quelques coïncidences heureuses. Car, à n'en pas douter, il a obtenu des Omphalocéphales. Il faut se contenter de prendre dans ses travaux ce qui paraît le meilleur, jusqu'au jour où des expériences bien conduites, sérieusement établies, diront ce qu'il faut exactement penser de ces recherches.

2. J. Guérin, *Recherches sur les difformités congénitales chez les monstres*, p. 194. (Cité d'après Princeteau.)

rien ne les y oblige. Leur date d'apparition, postérieure à la déviation de l'axe cérébro-spinal, empêche de supposer qu'ils ont été fléchis ensemble. En outre, leur aspect parfaitement normal éloigne la pensée qu'ils ont réagi sous l'excitant extérieur; la distance qui les sépare des obstacles situés au-devant d'eux ne laisse pas supposer davantage qu'ils se sont fléchis après s'être butés.

La raison est tout autre. Elle se trouve dans la spécialisation des feuillets, dans la différenciation primordiale des éléments anatomiques, que nulle force tératogène ne paraît capable de transformer. La corde dorsale se recourbe parallèlement au système nerveux, parce qu'elle est issue du feuillet interne, et que, naissant très exactement suivant l'axe longitudinal médian du corps, sa ligne d'origine se trouve déjà recourbée sous la poussée de l'encéphale, au moment où elle commence à apparaître. Le processus est également le même pour les aortes et les veines cardinales antérieures, mais avec une légère variante. Ces vaisseaux, en effet, sont pairs deux à deux et situés de part et d'autre de l'axe du corps, les aortes en dedans, les cardinales en dehors. De plus, leur ligne d'origine n'est pas invariablement fixée; elle peut se trouver reportée de quelques microns à droite ou à gauche. Si ces vaisseaux sont suffisamment rapprochés de l'axe longitudinal, ils plongent nécessairement dans le puits endodermique creusé par la tête nerveuse. Au contraire, s'ils s'écartent de l'axe, ils se constituent sur un endoderme plan et passeront à droite et à gauche du puits endodermique. Il est à remarquer que, sur la quarantaine de cas étudiés, je n'ai trouvé qu'une seule fois l'aorte rectiligne, tandis que cette disposition, pour les cardinales, était presque aussi fréquente que l'autre. Or, les veines sont toujours normalement plus externes que les artères : il suffira d'un très faible déplacement de la ligne d'origine pour que celles-ci évitent l'enfoncement endodermique.

En ce qui concerne la corde dorsale, cette origine endodermique est généralement reçue; les traités d'embryologie les plus récents l'admettent sans discussion [1]. L'une de nos pièces est, sur ce point, très démonstrative; elle montre une invagination de l'endoderme que l'on peut suivre tout le long de l'embryon. Vers la région moyenne du corps, elle se renfle en un bouton sur l'identité duquel

1. Mathias Duval, *Origine endodermique de la corde dorsale*, 1881.

le doute est impossible (fig. XXXIV), c'est le bouton cordal, un peu plus en arrière, le bouton cordal se sépare de l'invagination primitive. Il est difficile de lire avec plus de netteté l'origine d'un organe (fig. XXXV).

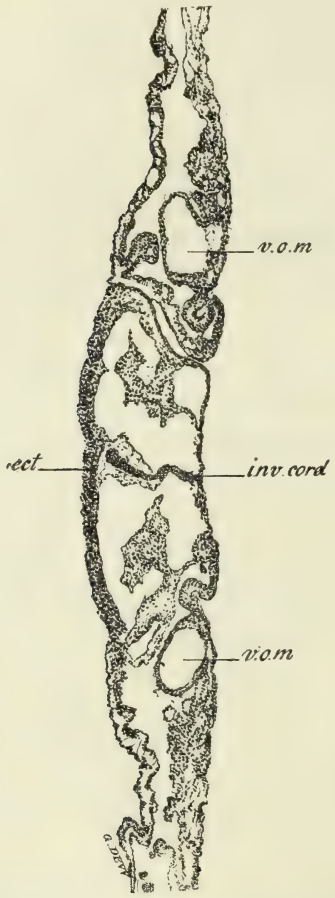

Fig. XXXIV. — Coupe transversale d'un Omphalocéphale de quarante-huit heures montrant les relations de la corde dorsale avec l'endoderme (*inv.cord*).

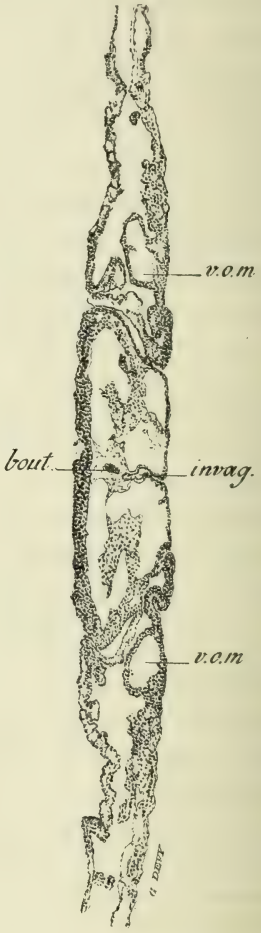

Fig. XXXV. — Coupe transversale du même embryon en arrière de la précédente. — *bout*, bouton cordal; *invag*, invagination cordale.

Pour ce qui est des vaisseaux sanguins, la question est encore fort discutée; de toutes les opinions celle qui défend l'origine endodermique a peut-être le plus petit nombre de partisans. Sans m'attarder à la soutenir longuement, je dois cependant indiquer

les faits qui plaident en sa faveur et légitiment ma façon de penser sur la disposition des vaisseaux chez les Omphalocéphales.

L'origine endodermique a été défendue, dès 1884, par Hoffmann[1], qui a vu, chez les reptiles, l'endoderme donner naissance à des vaisseaux en des points où le mésoderme n'avait pas encore apparu; par Swaen[2] (torpille); par Uskow[3]; en France par mon maître M. Mathias Duval[4], dont les dessins sont à ce point de vue très explicites; dans son récent *Précis d'histologie* il admet ce processus; il affirme l'avoir à nouveau vérifié au cours de ses recherches sur les Cheiroptères. Le professeur Vialleton[5], de Montpellier, montre également les aortes issues du feuillet interne, chez le poulet. J'ai pu, en outre, présenter à la Société de biologie[6] des coupes d'un poulet monstrueux particulièrement instructives à cet égard; ces coupes intéressaient le quart antérieur du blastoderme de l'un des poulets décrits au précédent chapitre sous le nom d'ectrosomes, caractérisés par l'atrophie partielle du corps, atrophie qui porte sur tous les organes. Le mésoderme est frappé dans son ensemble et tout spécialement dans ses lames intermédiaire et viscérale. La première est très diminuée, la seconde n'existe pas; cependant l'endoderme reste normalement distant de la lame pariétale. Bien que dépouillé de sa doublure mésodermique, cet endoderme (fig. XXXVI) n'en est pas moins accompagné de nombreux vaisseaux sanguins, sous forme de tubes étroits, peu allongés. Ils sont réduits au seul endothélium et la plupart renferment leurs éléments caractéristiques, les globules rouges. De ces vaisseaux, les uns sont indépendants du feuillet interne, simplement accolés à lui, leur section transversale est elliptique, aplatie du dos vers le ventre, rarement circulaire; les autres ne sont pas détachés de l'endoderme et apparaissent comme en étant un simple dédoublement; l'identité de ces derniers n'est pas douteuse : quelques-uns, sinon tous, possèdent des globules rouges arrondis, nucléés, libres dans la cavité.

1. Hoffmann, *Beiträge zur Entwickelung Geschischte der Reptilien*, 1884.
2. Swaen, *Étude sur le développement des feuillets et des premiers îlots sanguins dans le blastoderme de la torpille.*
3. Uskow, *Die Blutgefässkeim und deren Entwickelung bei einem Hühnereiembryo.*
4. Mathias Duval, 1° *Atlas d'embryologie du poulet;* 2° *Précis d'histologie*, p. 213; 3° *Embryologie des Cheiroptères.*
5. Vialleton, *Développement des aortes chez l'embryon du poulet.*
6. Etienne Rabaud, *Sur l'origine endodermique des vaisseaux sanguins.*

Ce n'est pas tout; l'étude des coupes suivantes, gagnant de plus

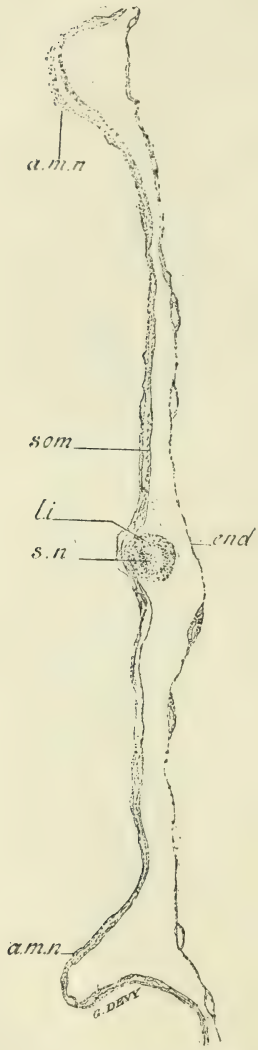

Fig. XXXVI. — Coupe transversale d'un poulet ectrosome passant en avant du cœur, *la splanchnopleure n'existe pas.* — *som*, somatopleure; *l.i*, lame intermédiaire: *s.n*, système nerveux; *a.m.n*, repli amniotique; *end*, endoderme.

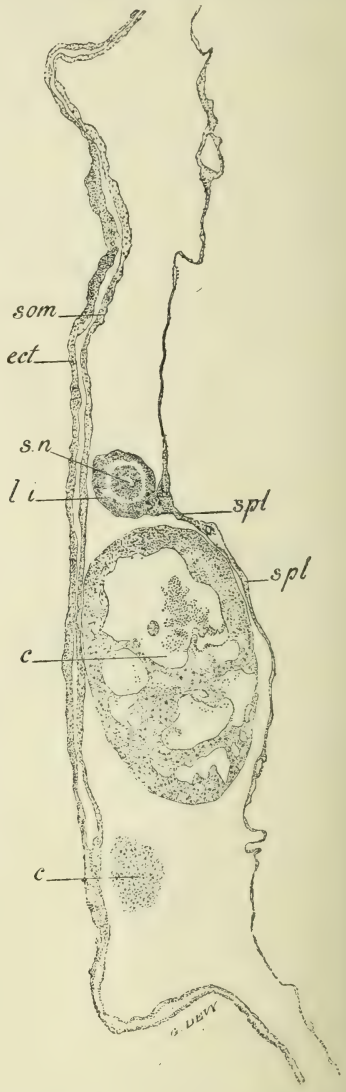

Fig. XXXVII. — Coupe transversale du même embryon en arrière de la précédente. La splanchnopleure (*spl*) commence à se former; *c*, cœur.

en plus vers l'extrémité postérieure, permet de voir, se détachant

de la portion ventrale du manchon mésodermique périneural, un bourgeon très effilé qui vient progressivement s'étaler sur l'endoderme à la partie médiane (fig. XXXVII). Il avance peu à peu à droite et à gauche pour former la splanchnopleure. S'étalant ainsi, cette lame rencontre les vaisseaux déjà formés; à leur niveau elle se dédouble : un feuillet s'insinue entre l'endoderme et un vaisseau, l'autre feuillet passe au-dessus du vaisseau. Celui-ci est bientôt entouré de tous côtés, par suite entièrement isolé de l'endoderme. Le revêtement s'effectue lentement, étapes par étapes, il se trouve des capillaires qui ne sont encore munis que d'un demi-manchon. Mais lorsque la doublure est complète, les connexions primitives ne pourraient être soupçonnées. Au seul examen d'une telle coupe, où les tissus deviennent abondants, nul ne mettrait en doute la différenciation vasculaire dans le sein du mésoderme.

Avant que la splanchnopleure n'ait envahi les régions latérales, il est possible de distinguer sur une même coupe :

D'une part, les vaisseaux médians enveloppés de mésoderme.

D'autre part, les vaisseaux latéraux réduits à l'endothélium.

En ce qui concerne les capillaires formés par le dédoublement de l'endoderme, dès que la splanchnopleure atteint leur niveau, l'accolement entre les deux feuillets est tel qu'il est difficile de discerner duquel ils dépendent.

Il n'est point dans ma pensée de discuter autrement la question; les différents travaux que j'ai signalés et l'observation qui précède me paraissent de nature à entraîner la conviction, tandis que les faits avancés par les partisans des autres origines sont plus discutables. En outre, la spécificité des feuillets est assez solidement installée chez les vertébrés supérieurs, pour qu'il soit hasardeux de prétendre, sans preuves, qu'elle peut être modifiée par un agent tératogène.

Je conclus que l'on ne saurait expliquer autrement la disposition des vaisseaux chez les Omphalocéphales, si l'on ne veut pas avoir recours à des hypothèses dénuées de base scientifique. Au reste, l'anatomie des monstres décrits sous le nom de Plagiencéphales présente une disposition de la corde dorsale et des vaisseaux qui amène à des conclusions identiques. Chez ces poulets, on s'en souvient, le système nerveux est latéralement incurvé sans perdre pour cela ses relations avec l'ectoderme. Que deviennent la corde et les vaisseaux? Aucun de ces organes n'épouse la direction suivie

par l'axe neural; les troncs vasculaires continuent leur chemin en droite ligne pour venir se dilater en avant de l'encéphale; la corde dorsale est, elle aussi, rectiligne; elle s'arrête, à peu de chose près, au niveau de l'angle de flexion, tout en le dépassant un peu.

Un point très intéressant de l'angéiologie des Omphalocéphales est assurément ce fait que les aortes sont reliées au cœur par un canal spécial qui ne paraît pas avoir d'équivalent dans l'anatomie normale. La raison physiologique est claire : il s'agit d'assurer la circulation; la raison embryologique reste plus obscure, si l'on désire ne pas s'en tenir à l'hypothèse d'une cause finale qui souvent satisfait amplement l'esprit; ce n'est point ici le cas. Au contraire, l'existence d'un vaisseau cardio-cardinal s'explique facilement; ce vaisseau doit être considéré comme étant un canal de Cuvier. Je me suis demandé si la communicante cardio-aortique n'était pas le bulbe artériel prolongé et dévié. Je n'oserais conclure dans ce sens ayant nettement vu ce vaisseau cardio-aortique se développer de l'aorte vers le cœur. Le bulbe artériel ne serait pas individualisé sur le cœur de ces poulets anormaux.

Quoi qu'il en soit, il est un fait curieux à retenir : celui de vaisseaux perdant leurs connexions normales et logiques, pour obéir aux nécessités de la dérivation blastodermique.

Pour ce qui est des veines omphalo-mésentériques, on remarquera qu'elles sont toujours, chez nos monstres, en rapport direct avec le cœur. Leur ligne d'origine est située très latéralement, leur point de confluence se fait en avant de la poche endodermique, de telle sorte qu'elles n'auraient aucune tendance à tomber dans cette même poche si elles naissaient après la formation de cette dernière. Elles occupent constamment leur situation normale et viennent se loger, au cours du développement, dans les culs-de-sac qui limitent le repli digestif. Leur trajet n'est pas plus long qu'à l'état normal : elles quittent le corps pour se jeter dans le blastoderme en un point correspondant à ce qui serait la moitié de la longueur de l'embryon, si celui-ci était allongé comme à l'ordinaire. L'épaisseur de leurs parois, même chez des sujets très jeunes, est spéciale aux Omphalocéphales, et ces parois se continuent sans ligne de démarcation avec celles du cœur.

Si l'on rapproche ces différentes notions de situation, de longueur et de structure, de cette notion fournie par l'anatomie

comparée, que veines vitellines et cœur constituent le seul appareil vasculaire des vertébrés inférieurs; si on rapproche aussi ces notions des faits de l'embryologie normale qui montrent les vaisseaux se développant de la périphérie vers le centre, on en arrive à penser que ces deux formations, veines et cœur, ne sont qu'une seule et même chose, que le cœur n'existe que par la confluence des deux veines.

On est par là conduit à une conception de l'origine du cœur un peu différente des deux conceptions actuellement admises; elle n'est en opposition ni avec l'une ni avec l'autre et pourrait même les concilier. Ne pourrait-on pas dire, en effet, que le cœur n'étant en réalité que la confluence et l'épanouissement des veines omphalo-mésentériques, la formation cardio-vitelline débute à la périphérie de l'embryon et gagne progressivement la région cervicale primitive? En ce point, les deux vaisseaux symétriques se rejoignent, mêlent leurs endothéliums pour constituer un tube unique, dont la lumière peut être provisoirement traversée par des brides cellulaires dues à la prolification formative. Dans ces conditions, le système nerveux refoulé de haut en bas, comme cela arrive chez les monstres dits « à cœur double », empêche la confluence des veines et par suite la constitution du cœur; les veines s'allongent et accentuent leurs propriétés contractiles.

Ainsi, le cœur proprement dit ne serait pas primitivement double; on ne pourrait pas dire que ses ébauches ont été maintenues écartées l'une de l'autre. Ce qui aurait été dévié, ce serait les lignes de végétation dont le point d'intersection est le cœur. Il y a là plus qu'une question de mots.

Sans doute, la vérification de cette manière de voir n'est pas aisée, il faudrait avoir le bonheur de tomber sur des embryons jeunes à point, pour assister au phénomène. Mais cette hypothèse est si conforme aux données de l'anatomie comparée, qu'il y a lieu de la croire exacte si le déterminisme héréditaire dans les limites de sa puissance n'est pas un vain mot.

L'absence de certains organes chez les Omphalocéphales est un fait négatif qui mérite qu'on s'y arrête. Je ne veux point parler des dérivés glandulaires directs de l'endoderme, le feuillet digestif étant très retardé dans son ensemble. L'absence des arcs branchiaux a déjà plus de portée. Nous avons vu qu'à l'heure où ces

arcs devraient apparaître, le feuillet interne n'affecte pas encore avec l'ectoderme les rapports de voisinage nécessaires à leur constitution; que, de plus, le segment endodermique des trois premiers arcs est celui-là même qui est refoulé par le système nerveux. Dès lors, rien ne se forme; nulle part on ne reconnaît une tentative d'évagination de l'endoderme, ni un essai important du côté de la vascularisation.

Que les vaisseaux n'apparaissent pas, du moins avec un calibre convenable, à cela rien d'étonnant, la fonction faisant l'organe. Mais faut-il mettre encore sur le compte d'un retard l'absence de formation des arcs endodermiques dont on ne trouve nul indice, même lorsque l'ectoderme vient recouvrir le tube digestif?...

Le cristallin manque, lui aussi, et constamment. On ne saurait arguer de l'irrégularité des vésicules nerveuses; le fait est beaucoup plus simple : l'endoderme tient la place de l'ectoderme et ne fournit pas cet organe. N'est-ce pas là un exemple de la spécificité des feuillets? Car, malgré les déformations subies par les vésicules cérébrales, il doit y avoir parmi elles les deux qui étaient destinées à devenir les vésicules optiques. Pourquoi donc l'endoderme ne donnerait-il pas une ébauche de cristallin, ébauche aussi imparfaite, aussi imprécise que l'on voudra? Son existence serait, à bien des points de vue, extrêmement précieuse; son absence contribue à consolider cette idée que les perturbations tératogènes ne sont guère capables de modifier la différenciation primordiale des feuillets. Sans crainte d'être contredit, il est permis de redire que chez les poulets monstrueux on trouve des organes déviés, malformés, déformés, on constate l'absence de certains d'entre eux; il n'est pas possible de relever une modification des origines premières.

Ce travail ne serait pas complet s'il ne cherchait à élucider pourquoi les Omphalocéphales meurent tôt, dès le sixième jour. Les causes de mort sont sans doute multiples. Non pas qu'il faille les attribuer à la monstruosité proprement dite; si elle est incompatible avec la vie par suite de l'étrange situation de la tête, de l'absence d'organes importants qui, peut-être, ne se développeraient jamais, elle ne semble pas incompatible avec l'existence embryonnaire, tout au moins jusqu'à une date assez avancée. Il est plus probable que la mort précoce est due aux malformations

concomitantes, qui sont pour ainsi dire les satellites nécessaires de toute monstruosité grave. Or, si nous avons pu tracer un plan général du système vasculaire, nous avons eu bien soin de dire que ce plan était rarement réalisé. Dans la majorité des cas, grâce aux anastomoses artérioso-veineuses, grâce aux connexions paradoxales entre les cavités cardiaques et les troncs vasculaires, grâce à tout cela, l'oxygénation est rendue tout à fait illusoire, les phénomènes de nutrition subissent un arrêt dans leur activité, la mort ne tarde pas à s'en suivre.

En admettant que l'omphalocéphalie fût *normale*, c'est-à-dire l'unique déformation, en admettant une séparation complète entre les systèmes artériels et veineux, la mort serait encore due à un défaut d'oxygène. Nous avons en effet noté, comme très constante, la petitesse relative de l'allantoïde, sa pauvreté en vaisseaux.

Au cours de ce travail je crois avoir élucidé, en très grande partie tout au moins, l'anatomie des Omphalocéphales et de trois autres monstruosités. Les résulats principaux peuvent se résumer en quelques lignes :

Le système nerveux plonge vers l'endoderme et s'en enveloppe, faisant une longue hernie au-dessous du plan de l'embryon.

Cette tête nerveuse, à épithélium endodermique, est secondairement entourée par la gouttière digestive, qui se ferme complètement sur elle.

Les vaisseaux principaux et la corde dorsale suivent l'incurvation nerveuse à cause de leur origine endodermique. Ces vaisseaux sont reliés au cœur par des collatérales (canal de Cuvier pour les cardinales).

Le mécanisme de la formation doit être attribué à une inversion dans le temps du moment d'apparition des ébauches nerveuse et cardiaque; celle-ci se développant tôt et vite, vient secondairement faire obstacle mécanique.

On doit considérer les évolutions monstrueuses comme des tentatives d'adaptation à un milieu nouveau, tentatives qui se font en utilisant des matériaux héréditairement dirigés dans un autre sens.

Les études de tératologie ont une portée générale et peuvent rendre d'importants services en embryologie normale, si on utilise leurs indications sans parti pris, avec discernement.

Index bibliographique.

H. Beauregard. — Revue annuelle d'anatomie (*Revue générale des sciences*, 30 août 1897).

Camille Dareste. — 1° *Recherches sur la production artificielle des monstruosités, ou essais de tératogénie expérimentale;* 2° éd., Paris, Reinwald, 1891; 2° Sur un nouveau type de monstruosité simple, l'Omphalocéphalie, ou hernie ombilicale de la tête, *C. R. Acad. des sciences*, 1877, p. 1075; 3° Recherches sur la dualité primitive du cœur et sur la formation de l'aire vasculaire dans l'embryon de poule, *C. R. Acad. des sciences*, 1866; 4° Nouvelles recherches sur la production des monstres omphalocéphales et sur la dualité primitive du cœur dans les embryons de l'embranchement des vertébrés, *C. R. Acad. des sciences*, 1892.

Mathias Duval. — 1° *Atlas d'embryologie du poulet*, Paris, Masson, 1889; 2° Pathogénie générale de l'Embryon; Tératogénie (in *Traité de pathologie générale* de Bouchard, t. I), Paris, Masson, 1895; 3° Origine endodermique de la corde dorsale, *Bull. de la Soc. de biologie*, 21 mai 1881; 4° Embryologie des Cheiroptères, *Journal de l'anat. et de la phys.*, 1897; 5° *Précis d'histologie*, Paris, Masson, 1897.

Mathias Duval et Laborde. — Du développement et du fonctionnement du cœur chez l'embryon, *Bull. de la Soc. de biologie*, 1878.

Ch. Féré. — Nombreuses communications dans le *Bull. de la Société de biologie*, au sujet de l'effet de divers excitants chimiques sur le développement de l'embryon.

Foster et Balfour. — *Éléments d'embryologie*, trad. franç., Paris, Reinwald, 1877.

Galeotti. — Production expérimentale d'irrégularités dans le processus karyokinétique, *Zeiglers Beiträge*, 3, Path. anat., p. 192, 1896.

Isidore Geoffroy-Saint-Hilaire. — *Traité de tératologie*, Paris, 1832-1837.

L. Guinard. — *Précis de tératologie*, Paris, 1892.

F. Henneguy. — *Embryogénie de la truite*, thèse pour le doctorat ès sciences, Paris, 1889.

O. Hertwig. — *Traité d'embryologie*, trad. franç., Paris, Reinwald, 1891.

Hoffmann. — Beiträge zur Entwickelung Geschichte der Reptilien, *Zeitschr. für wissensch. Zool.*, 1884.

A. Prenant. — *Éléments d'embryologie*, Paris, Steinheil, 1891-1896.

Princeteau. — *Progrès de la tératologie depuis I. Geoffroy-Saint-Hilaire*, th. d'ag., 1886.

W. Pfeffer. — Ueber chimotactische Bewegungen von Bacterien, Flagellaten und Volvocinen, *Untersuch. aus d. bot. Instit. zu Tübingen*, Bd II.

Etienne Rabaud. — 1° Sur l'origine endodermique des vaisseaux sanguins, *Bull. de la Soc. de biologie*, 28 nov. 1896; 2° Note sur le système circulatoire d'un poulet omphalocéphale, *Bull. de la Soc. de biologie*, 27 mars 1897.

Schenck. — *Lehrbuch der Embryologie des Menschen und der Wirbelthiere*, 2e éd., Vienne, 1896.

Swaen. — Étude sur le développement des feuillets et des premiers îlots sanguins dans le blastoderme de la torpille, *Bull. Acad. roy. belge*, 1885.

Strasburger. — *Wirkung der Lichts und der Wärme auf die Schwärmsporen*, Iéna, 1878.

Cesare Taruffi. — *Storia della teratologia*, Bologne, 1881-1894.

Uskow. — Die Blutgefässkeim und deren Entwickelungen bei einem Hühnerembryo, *Mém. Acad. impériale des sc. de Moscou*, série VII, t. XXXV, 1887.

Vialleton. — Développement des aortes chez l'embryon de poulet, *Journal de l'anat. et de la phys.*, 1892.

Stanislas Warynski. — 1° Recherches expérimentales sur le mode de formation des Omphalocéphales, *Recueil zoologique suisse*, 1884, n° 2; 2° *Sur la production artificielle de monstres à cœur double chez les poulets*, thèse de la Faculté de Genève 1886.

St. Warynski et Hermann Fol. — Recherches expérimentales sur la cause de quelques monstruosités et de divers processus embryogéniques, *Recueil zoologique suisse*, 1883, n° 1.

L'INNERVATION
DES ARTÈRES ET DES CAPILLAIRES

Par le Dr Nicola Alberto BARBIERI

(Laboratoire du prof. MATHIAS DUVAL)

Les anciens anatomistes, tels que Scarpa (1) et Luca (2) avaient déjà constaté la pénétration des nerfs dans les artères. C'est seulement depuis les recherches classiques de Cl. Bernard sur les nerfs vaso-moteurs, que les histologistes ont essayé d'étudier la terminaison de ces nerfs. Les résultats de leurs recherches sont très différents.

Tandis que chez la grenouille Kölliker (3) trouve le premier des filaments nerveux, Beale (4) décrit des ganglions dans les artères, Lehman (5) dans la veine cave inférieure, Bremer (6) dans les vaisseaux rénaux. Kölliker (7) n'a pu déterminer la terminaison précise de ces nerfs vasculaires.

Trinchese (8), Klebs (9), Gscheidlen (10) ont admis, chacun, des modes différents de terminaison. Arnold (11) croit que les fibres nerveuses, pour se terminer, traverseraient les fibres-cellules et leurs noyaux. Hénocque (12) pense que les fibres nerveuses se terminent dans la substance contractile des muscles lisses par des renflements en boutons. Tomsa (13) croit probable une terminaison nerveuse dans les capillaires, Kessel (14) et Bremer (15) l'affirment, mais Eberth (16) la nie. Goujœw (17) et Kolateschewsky (18), après leurs recherches, assurent que les capillaires sont simplement entourés d'un réseau nerveux.

Si, comme nous l'avons déjà annoncé dans une note préliminaire [1], on étudie, à l'aide de la méthode rapide de Golgi, les artères

1. Séance de la Société de Biologie du 27 février 1897.

chez le chien tout jeune, on y rencontre de nombreuses fibres nerveuses. Sur une série de coupes transversales ces fibres sont situées

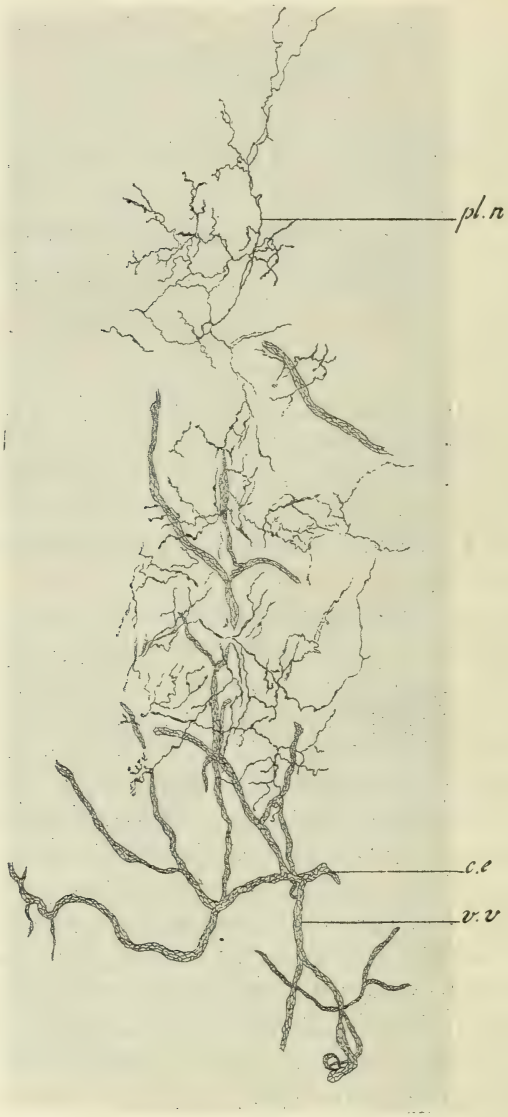

Fig. 1. — Aorte abdominale du chien : coupe tangentielle. — *pl. n*, plexus nerveux ; *v. v*, vasa-vasorum ; *c, e*, contour des cellules endothéliales des vasa-vasorum.

dans la tunique adventice et musculaire de la fémorale, et dans la

tunique adventice et moyenne de l'aorte et des iliaques. En effet il faut se rappeler que la tunique moyenne de grosses artères à type élastique se compose de 30 à 60 lames élastiques superposées. Ces lames, d'aspect légèrement ondulé, plus ou moins accompagnées de cellules musculaires, se continuent les unes avec les autres. Cependant elles sont séparées par des espaces de largeur variable. Vers l'adventice les espaces inter-laminaires sont plus évidents, mais selon qu'on s'approche de la tunique interne ils deviennent

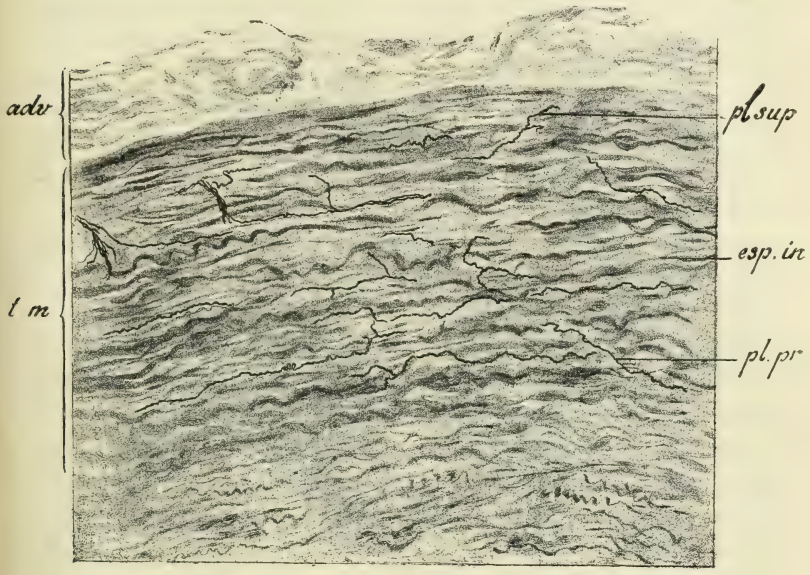

Fig. 2. — Aorte abdominale du chien : coupe transversale. — *adv*, tunique adventice; *tm*, tunique moyenne; *esp. in*, espaces inter-laminaires; *pl. sup*, plexus superficiel; *pl. pr*, plexus profond.

plus serrés. Les fibres amyéliniques suivent d'abord le chemin concentrique de ces espaces inter-laminaires, ensuite elles se divisent. Les branches de leur division vont se terminer les unes entre les lames les plus externes, les autres entre les lames les plus internes. Souvent d'autres fibres, après avoir traversé plusieurs lames, se terminent dans celles qui sont situées immédiatement en dehors de la limitante interne. On peut considérer la limitante interne comme la dernière des lames élastiques qui sépare la tunique moyenne de la tunique interne. Un certain nombre des lames qui confinent à la limitante est toujours dépourvu de vasa-vasorum et de nerfs.

Les fibres amyéliniques qui se terminent entre les premières lames et celles qui vont dans les lames les plus internes forment ainsi deux systèmes de fibres, c'est-à-dire le système superficiel et le système profond.

La distinction d'Arnold [1], Klebs [2] et Hénocque [3] d'un plexus externe ou fondamental à mailles très larges, d'un plexus intermédiaire à la surface de la tunique moyenne, et d'un plexus terminal ou intra-musculaire, nous semble un peu schématique, du moins pour les artères à type élastique. Nous n'avons jamais constaté cette disposition : non plus que des connexions d'un plexus avec un autre.

La distinction de Klein [4], dans les vaisseaux, de fibres du 3e ordre, ou petites fibres, qui se termineraient par des fibrilles du 4e ordre, les plus petites possible, nous semble se rapprocher beaucoup de nos résultats.

La terminaison de chaque fibre est indépendante et se fait par des extrémités libres renflées en boutons. Les points où les fibres se divisent portent parfois des renflements petits, triangulaires. Toutes les artères sont complètement dépourvues de ganglions et de cellules ganglionnaires. Les ganglions que Beale, Lehmann et Bremer ont cru voir dans les vaisseaux, chez la grenouille, ne sont probablement que des cellules pigmentaires, que même d'après Klein on rencontre, en grand nombre, dans les parois vasculaires chez ce batracien. Les plexus nerveux sont très nombreux et leur forme est bien évidente sur une série de coupes tangentielles. En ce cas on voit sur les lames élastiques les plexus former des arborisations très étendues. Les plexus sont rapprochés les uns des autres, leurs fibres peuvent se croiser : cependant on ne constate pas d'anastomose. Quelquefois, on voit des fibrilles nerveuses très minces, avec des renflements en boutons, se terminer au beau milieu de certains espaces clairs, allongés, situés dans l'épaisseur des lames élastiques. Les plexus sont toujours accolés aux vasa-vasorum. Les vasa-vasorum forment des mailles très larges, très régulières, que, au premier abord, on peut prendre pour un réseau nerveux. De même, il est facile de prendre pour un réseau nerveux le

1. Arnold, *op. cit.*
2. Klebs, *op. cit.*
3. Hénocque, *op. cit.*
4. Klein, On the peripheral Distribution of non-medullated Nerve-fibres, *Quarterly Journal microscopical science*, vol. XII, 1872, p. 27 and 34.

dessin que présentent les bords, colorés par le chromate d'argent, des cellules endothéliales de tout petits vaisseaux qui, bien qu'enveloppés par des mailles nerveuses, ne reçoivent jamais aucune terminaison nerveuse. A cet égard, les figures de Retzius [1] ne nous paraissent pas suffisamment complètes. Les nerfs qui, d'après les dessins de cet auteur, se rencontrent sur les vaisseaux du rein et de la rate, nous semblent simplement accolés à la paroi vasculaire. Lorsque la préparation est complète on voit les nerfs se terminer toujours au delà de la paroi vasculaire. C'est cette précise disposition de nerfs que nous avons toujours rencontrée, non seulement dans les vaisseaux de la moelle et du cerveau, mais encore dans les plexus qui entourent le vasa-vasorum de l'aorte et dans les vaisseaux du cœur et du rein chez la souris et chez les embryons de cobaye et de lapin.

Sur une série de coupes transversales ou tangentielles, la fémorale présente à peu près la même disposition des fibres nerveuses. Les plexus y sont moins nombreux, et cela tient à ce que les fibres nerveuses des artères du type musculaire se laissent très difficilement colorer par le chromate d'argent. Plusieurs artères de l'encéphale, traitées à l'aide de la méthode de Golgi et de la méthode du chlorure d'or, apparaissent dépourvues des nerfs. Luca [2] et Kölliker [3] sont parvenus aux mêmes résultats.

En résumé, on peut dire que, dans les artères, on rencontre deux plexus (superficiel et profond). Leurs fibres, sans ganglions intercalés, se terminent par des extrémités libres renflées en boutons. Les tout petits vaisseaux, dépourvus d'éléments musculaires, sont simplement enveloppés par un réseau nerveux.

De la disposition des fibres en deux systèmes, il résulte que si un trouble ou une lésion quelconque atteint l'un de ces systèmes, celui-ci peut lentement être remplacé par la mise en jeu de l'autre système.

1. Retzius, Zur Kenntniss der Nerven der Milz und der Niere, *Biologische Untersuchungen*, B. III, p. 13.
2. Luca, *op. cit.*, Encephali igitur arterias nervis carere.
3. Kölliker, *Histologie*, édition française, 1868.

Bibliographie.

1. Scarpa. — *Tabulæ neurologicæ. Proem*, § XXX.
2. Luca. — Quædam observationes anatomicæ circa nervos arterias adeuntes et comitantes, Francfurt, MDCCCX.
3. Kölliker. — Ueber die Endigungen der Nerven in den Muskeln der Frosches, *Zeitschrift für Wissenschaftlische Zoologie*, B. XII.
4. Beale. — On the structure and formation of the apolar, unipolar, and bipolar nerve-cells of the frog, *Philosophical transactions*, CLIII.
5. Lehmann. — Ueber die Nervenendigungen und das Vorkommen von mikroskopiscen Ganglien in den Gefässvandungen, *Zeitschrift für Wissenschaftliche Zoologie*, B. XIV.
6. Bremer. — Der Nerven der Capillaren der Kleineren Arterien und Venen, *Archiv für mikroskopische Anatomie*, B. XXI.
7. Kölliker. — *Histologie*, édition française, 1868.
8. Trinchese. — Mémoire sur la terminaison périphérique des nerfs moteurs dans la série animale, *Journal de l'Anatomie et Physiologie*, vol. IV.
9. Klebs. — Die Nerven der organischen Mushelfasern, *Virchow's Archiv*, B. XXVIII.
10. Gscheidlen. — Beitrage zur Lehre von Nervenendigungen in den glatten Muskelfasern, *Archiv für mikroskopische Anatomie*, B. XIV.
11. Arnold. — Gewebe der organischen Muskeln, *Strichers Handbuch der Lehre von der Geweben des Menschen und der Thiere*, Leipzig, 1871.
12. Hénocque. — Du mode de distribution et de la terminaison des nerfs dans les muscles lisses, *Archives de Physiologie normale et pathologique*, vol. III.
13. Tomsa. — D'après Klein, *op. cit.*
14. Kessel. — D'après Klein, *op. cit.*
16. Eberth. — Strichers manual of Histology.
17. Goujoew. — *Archiv für mikroskopische Anatomie*, XI, p. 476.
18. Kolatschewsky, *Archiv für mikroskop. Anatomie*, XIII, p. 418.

HISTOLOGIE DU TESTICULE ECTOPIQUE

PAR

le Dr G. FÉLIZET
Chirurgien de l'hôpital Tenon.

et

Albert BRANCA
Interne des hôpitaux.

(Planche XIII.)

I

Introduction et Technique.

L'histoire du testicule ectopique[1] ne s'est guère constituée que depuis une cinquantaine d'années; les nombreux travaux qu'elle a provoqués, en France et en Angleterre, sont loin d'avoir résolu d'ailleurs toutes les questions histologiques qui se rapportent à la glande séminale arrêtée dans sa descente. Les débats qui se sont élevés sur la valeur physiologique du testicule ectopique ne sont pas clos, et, sur ce point fondamental, les opinions les plus opposées ont été tour à tour émises, puis contredites tour à tour.

La faute en est sans doute aux difficultés où l'on se heurte quand il s'agit de rassembler des matériaux d'étude en quantité suffisante. La majorité des ectopiques entend conserver le testicule anormal dont elle ne souffre point; des malades qui, pour une raison ou pour une autre, viennent réclamer l'intervention chirurgicale, un bon nombre se refuse au sacrifice de la glande, et les partisans à outrance de l'orchidopexie sont là pour diminuer encore le nombre des patients qui ne demanderaient qu'à se débarrasser d'un organe douloureux, aussi souvent qu'inutile.

Ajoutons à cela que si l'on trouve encore dans les laboratoires, de ci, de là, un testicule ectopique, ce testicule est demeuré le plus souvent des mois, des années, oublié dans un bocal où il tient à

1. Nous n'étudierons dans ce travail que le testicule humain, en ectopie inguinale.

peine, à demi baigné dans de mauvais alcool : c'est une pièce perdue ou peu s'en faut.

Nous avons eu l'occasion de recueillir, depuis près de cinq ans, vingt-quatre testicules ectopiques et ce sont les résultats de leur examen que nous publions aujourd'hui.

Tous ces testicules ont été sectionnés en tranches minces, suivant des plans parallèles, perpendiculaires au grand axe du testicule et de l'épididyme. A l'exception de quatre d'entre eux, la plupart ont été plongés en partie dans des liquides à base de sublimé, en partie dans des solutions à base d'acide osmique.

Les pièces, fixées dans le bichlorure ou dans le zenker, ont été lavées dans l'eau et sont demeurées dans l'alcool iodé tant que cet alcool se décolorait. Les coupes ont été teintes :

1° Soit avec l'hématéine de Mayer, l'éosine et l'orange;

2° Soit avec la technique de Heidenhain, qui consiste essentiellement à mordançer les coupes dans l'alun ferrique, à traiter par l'hématoxyline de Bœhmer, et à décolorer dans la solution de mordançage ;

3° Soit dans la thionine phéniquée ou anilinée. Les pièces traitées de cette façon sont souvent fort instructives. Elles ont le grave inconvénient de se décolorer en quelques semaines, alors même qu'on prend la précaution de les conserver à l'obscurité. On a bien la ressource dangereuse de les démonter et de les passer à nouveau dans la teinture, mais c'est là un procédé peu recommandable, on le conçoit sans peine. Nous nous sommes bien trouvés de conserver de telles coupes dans le baume, sans addition de lamelle, ainsi que cela se pratique dans la méthode de Golgi, et, depuis trois ans, nous gardons des préparations de ce genre, alors que les témoins, montées entre lame et lamelle, ont perdu toute trace de coloration.

Quant aux pièces fixées dans la liqueur de Flemming [1] ou dans la solution d'Hermann, elles ont été incluses dans la paraffine suivant les méthodes connues et colorées :

1° Soit dans le kernschwartz et la safranine [2];

2° Soit dans la safranine anilinée et le benda;

3° Soit dans le violet de gentiane employé comme le fait Bizzorero.

1. Solution forte.
2. Safranine en solution saturée dans l'alcool absolu } āā.
— — — dans l'eau d'aniline. }

4° Soit d'après une technique très commode exposée dans la thèse de Landel [1], qui consiste essentiellement à traiter la coupe à chaud, jusqu'à dégagement de vapeurs, dans la fuchsine acide [2] (rubine *S*), à laver à l'eau, à plonger quelques instants dans une solution picriquée [3]. On n'a plus qu'à décolorer [4] dans l'alcool absolu et à monter dans le baume.

Nous ne terminerons pas ce paragraphe de technique sans ajouter que toutes nos mensurations ont été pratiquées sur des tubes dont la section était aussi régulièrement circulaire que possible. Elles ont été prises au même grossissement, avec les mêmes procédés. C'est dire qu'elles sont entièrement comparables.

II

Historique.

Hunter [5], l'un des premiers, avait constaté que le testicule ectopique est un organe impropre à la fécondation, et son altération remonte à la vie fœtale. « When the testicle fails to descend from the abdomen, the organ is imperfectly formed and that in consequence of this imperfection in development, it is incapable of giving the necessary stimulus to the mechanism by means of which it descends. »

Van Haelst (1846), Goubaux (1847) avaient noté l'azoospermie des ectopiques, et Follin [6] écrivait en 1851, après avoir cité les opinions contradictoires d'Owen et de Cloquet [7] : « Sur tous les sujets qui m'ont offert une rétention du testicule, soit à l'anneau inguinal, soit dans l'étendue du canal, j'ai noté une diminution très notable dans le volume. »

Quelques années plus tard (1857), Goubaux et Follin [8] reprennent ensemble l'étude de la « cryptorchidie chez l'homme et les principaux animaux domestiques ». Les dissociations leur montrent un

1. Thèse Paris, 1897.
2. Solution saturée dans l'eau d'aniline.
3. Acide picrique en solution aqueuse saturée } āā.
   — — alcoolique — }
4. On obtient les meilleurs résultats en décolorant, lentement, pendant 24 heures.
5. *Observations on certain parts of the animal economy.*
6. *Archives générales de médecine*, t. XXVI, p. 265.
7. Thèse de concours, 1819, p. 24.
8. Société de biologie, 8 mars 1857.

organe atrophié dont la structure s'est profondément modifiée, « les canalicules séminifères se résorbent en partie; les cellules, élément fondamental de l'organe, subissent une transformation graisseuse », et cela sans que forcément le calibre des canalicules se rétrécisse. Et comme conséquence obligée de ces altérations, ils notent expressément l'absence de spermatozoïdes dans le sperme éjaculé et dans les vésicules séminales.

La même année, Curling [1] reprit la question. Astley Cooper venait de publier son livre *On the structure and diseases of the testis*, et s'était rangé aux opinions de Hunter. « Après un travail considérable, il en vint à des conclusions totalement opposées ». Il pense que le testicule n'est pas originellement mal formé; sa structure est absolument normale jusque vers l'âge de la puberté; à partir de ce moment, il s'arrête dans son évolution. Toutefois Curling ne se sépare pas complètement de Hunter et de Cooper : il pense comme eux que le testicule ectopique est incapable d'élaborer des spermatozoïdes.

« Les hommes cryptorchides ne sont point aptes à reproduire et éjaculent du sperme privé d'animalcules », écrivait Godard [2] à la même époque, et, pour formuler cette loi, l'auteur se fonde sur six autopsies et sur six observations cliniques. Deux des autopsies furent pratiquées chez des dicryptorchides et les quatre autres chez des monorchides (p. 67). Quatre des observations cliniques ont trait à des monorchides dont le testicule scrotal était malade, et, partant, incapable de participer à la spermatogenèse (p. 110); les deux autres se rapportent à des dicryptorchides (p. 147). Godard conclut que le testicule des ectopiques est souvent légèrement atrophié; sa taille est moins considérable, sa consistance est moins ferme, sa teinte moins rose que celles d'un testicule normal. « Le parenchyme de la glande ectopiée est identique à celui de la glande [3] qui est descendue. Les canalicules s'effilent parfaitement,... ils ont le même aspect que ceux du testicule normal, à l'œil nu et sous le champ du microscope »; ils ont conservé un diamètre normal.

1. *Diseases of the testis.*

2. *Recherches sur les monorchides et les cryptorchides chez l'homme* (Soc. de biologie, 25 mars 1856); *Études sur la monorchidie et la cryptorchidie chez l'homme* (Soc. de biologie 1856, réuni en 1 volume, 1857); *Recherches tératologiques sur l'appareil séminal de l'homme*, 1860.

3. Lorey et Bright (*Guy's hospitals reports*, t. II, p. 250) sont arrivés à la même conclusion.

Le travail de Godard fut confirmé de toutes parts. Ce fut en particulier par Berchon [1] (1861) ; par Partridge, qui apporte quatre examens de sperme stérile ; par Curling [2], qui, à une séance de la Société royale de médecine et de chirurgie, publie quatre observations analogues.

M. Ledentu [3], dans sa thèse d'agrégation, se range à l'opinion de Godard, tout en citant des faits empruntés à Cloquet, à Poland, à Cock, à Durham, à Puech, qui tendent à prouver qu'un testicule ectopique peut fonctionner normalement. Par malheur ces observations n'ont pas reçu de contrôle histologique.

On en pourrait dire autant du fait de Cabrol, de Genève. Un dicryptorchide de Beaucaire qui lui fut présenté lui parut « gaillard et non efféminé » : il le fit marier, et cet homme devint père de deux enfants. Bornons-nous à conclure que la femme de cet homme n'était point stérile.

Kocher [4], dans son étude sur les maladies des organes sexuels de l'homme, conclut à l'atrophie du testicule ectopique, et entre autres causes, il fait jouer un rôle aux modifications dans le cours des vaisseaux, aux troubles circulatoires créés par la mobilité anormale de la glande, exposée encore à des traumatismes incessants.

MM. Monod et Arthaud [5], en 1887, ont apporté une « contribution à l'étude des altérations du testicule ectopique et de leurs conséquences. » En raison de leur importance nous résumerons deux des trois observations de ce travail.

Observation I. — *Testicule dont l'aspect macroscopique est normal, dont les tubes s'effilent facilement, qui provient d'un jeune homme de vingt ans. Fixation des pièces dans l'alcool et dans le Flemming.*

« A un faible grossissement... on remarquait tout au plus l'épaississement des parois de quelques conduits séminifères, une légère densification du tissu connectif lâche qui les sépare, ainsi que l'induration par endopériartérite des vaisseaux nourriciers de la glande. L'épithélium des conduits n'était point modifié dans ses rapports et n'offrait d'autre altération qu'une résistance assez grande à l'action des matières colorantes....

« L'examen à un plus fort grossissement des conduits séminifères

1. *Société de biologie*, 1861.
2. *Med. Times*, II, p. 19, 1863.
3. Thèse d'agrégation, 1869.
4. Die Krankheiten der mannlichen Geschlechtsorgane, in *Deutsche Chirurgie* von Billroth u. Luecke, Lief. 50, Stuttgart, 1887, p. 581.
5. *Archives générales de médecine*, 1887.

donnait la clef de cette modification. En effet le protoplasma des cellules était granuleux et renfermait des vésicules graisseuses; les contours du noyau et du protoplasme étaient pâles, comme effacés, au moins pour la plupart des cellules. Néanmoins, malgré ces modifications de la structure fine du testicule, il était évident.... que le travail de spermatogénèse n'était point suspendu, dans l'intérieur des conduits. On trouvait en effet des spermatozoïdes libres dans l'intérieur de la moitié au moins des conduits et sur les préparations colorées au violet de gentiane, après séjour dans le liquide de Flemming, le processus karyokinétique spécial à la glande génitale pouvait être suivi dans ses différentes phases. »

Bref c'est là le type d'une ectopie, accompagnée de modifications structurales si légères que la fonction spermatogénétique est intégralement conservée.

Obs. II. — *Cette observation a trait à un homme de plus de quarante ans, qui se plaignait de phénomènes douloureux et de tuméfaction de la région inguinale. Testicule petit, dur, atrophié en masse ainsi que l'épididymé. Albuginée épaissie. Fixation à l'alcool ou au Flemming. Coloration au picrocarmin, au brun de Bismarck, au violet de gentiane.*

«... A un faible grossissement... on remarquait tout d'abord l'épaississement de l'albuginée, l'élargissement des parois des tubes séminifères; l'endopériartérite des troncs vasculaires, la sclérose périvasculaire, l'induration fibreuse du corps d'Highmore, et enfin la disparition progressive de l'élément épithélial qui était à peu près absent dans la moitié des conduits. Ces altérations étaient très marquées, car l'albuginée était au moins doublée d'épaisseur, les parois des conduits avaient cinq ou six fois leur largeur normale; d'autre part, tous les conduits qui traversaient le corps d'Highmore étaient comme étouffés par la sclérose périvasculaire et par la prolifération de leurs parois, en sorte qu'à ce niveau on ne trouvait pour ainsi dire plus trace d'élément épithélial. Quelques conduits, cependant, conservent encore à la périphérie une tunique épithéliale, mais à un fort grossissement, on ne trouvait plus trace de spermatozoïdes dans leur lumière, déjà fort réduite... Les noyaux, difficilement colorables, ne présentaient que des traces de division. »

En somme, il s'agit ici d'une atrophie en masse, due à un processus de sclérose qui débute autour des vaisseaux du corps d'Highmore, se propage et s'étend autour des canalicules; il en résulte une dégénérescence mucoïde et graisseuse des éléments épithéliaux, qui finissent par disparaître.

Les conclusions générales des auteurs sont les suivantes : « L'ectopie testiculaire s'accompagne presque toujours d'un certain degré

d'atrophie de la glande. » « Cette atrophie augmente avec l'âge »; « cette atrophie, ainsi que l'infécondité du sperme qui en résulte, ne sont point nécessairement liées à l'ectopie;... elles peuvent exceptionnellement faire défaut. »

Enfin MM. Monod et Arthaud reconnaissent trois stades dans l'évolution histogénétique du testicule ectopique.

« Dans une première période, le testicule et ses annexes sont en état de fonctionner; la spermatogenèse et l'excrétion du sperme peuvent se faire comme à l'état normal.

« Dans sa deuxième période, la glande conserve encore ses fonctions et ses propriétés physiologiques, mais la sclérose péri-vasculaire et l'induration du corps d'Highmore viennent mettre obstacle à l'excrétion du produit de sécrétion, d'où l'infécondité sans l'atrophie.

« Enfin, peu à peu, surviennent, comme conséquence de cette oblitération des voies d'excrétion, la sclérose péricanaliculaire, l'atrophie en masse de la glande caractérisée par la prolifération [1] du tissu conjonctif et la disparition progressive de l'élément épithélial, par un mécanisme analogue à celui de la senilité [2]. »

Remarquons, sans aller plus loin, qu'avant MM. Monod et Arthaud, Ledwich [3], Beigel [4], Valette [5], Albert [6], Lannelongue [7] ont constaté histologiquement la présence de spermatozoïdes dans des testicules ectopiques.

Après eux, MM. Tuffier et Toupet [8] ont eu l'occasion de revoir un cryptorchide, opéré à l'âge de dix-huit ans, par M. Péan, d'une ectopie inguinale gauche. Ce malade, porteur d'une ectopie abdominale droite, avait dans son sperme des spermatozoïdes un peu moins nombreux seulement qu'ils ne le sont chez un sujet normalement constitué.

Mais une série de travaux récents vient montrer la fréquence de la stérilité spermatique chez les adultes.

1. Systématique, disent un peu plus loin les auteurs.
2. Arthaud, thèse Paris, 1883.
3. Cité par Curling, *loc. cit.*, trad. franç., p. 49.
4. *Archives de Virchow*, Bd XXXVIII, p. 144.
5. *Lyon medical*, 1869, t. II, p. 20 et *Cliniques chirurgicales de l'Hôtel-Dieu de Lyon*, 1875, p. 238-298.
6. *Wiener med. Blatter*, 1883.
7. Communication orale, in thèse Bezançon, p. 33.
8. *Gazette des hôpitaux*, 29 mars 1890.

C'est M. Cornil[1] qui relate l'autopsie d'un nègre de vingt-cinq ans, dont la cryptorchine était abdominale. Le pénis était énorme; les deux testicules étaient atrophiés et scléreux; leur porteur était puissant, mais stérile.

Ce sont MM. Gérard Marchand et Morax[2] qui, dans les tubes séminipares d'un sujet de dix-huit ans trouvent un revêtement épithélial continu, mais notent formellement l'absence de spermatoblastes et de spermatozoïdes.

M. Variot[3], en février 1892; deux mois plus tard MM. Variot et Bezançon[4], enfin M. P. Bezançon, dans sa thèse inaugurale[5], apportent des observations nouvelles. Elles sont relatives à des malades de divers âges, et, dans tous les cas considérés, la liqueur séminale était dépourvue d'animalcules. Ajoutons que M. Bezançon, chez deux jeunes sujets, a eu la bonne fortune d'examiner comparativement le testicule ectopique et le testicule scrotal. Il conclut que « le testicule ectopique est parfois atrophié de bonne heure, mais, le plus souvent, il ne l'est pas, dans le jeune âge tout au moins, et son état anatomique est alors très voisin de celui du testicule descendu dans les bourses. »

M. P.-E. Launois[6], en rapportant l'histoire d'un monocryptorchide gauche de quarante ans, note que le testicule abortif « est représenté par une masse fibreuse », et il ajoute : « La vésicule séminale gauche est atrophiée. La prostate est asymétrique; le lobe droit, normal, est d'un tiers plus gros que le lobe gauche ».

Enfin l'un de nous[7] a eu l'occasion de constater maintes fois l'atrophie du testicule ectopique, chez l'enfant, et il écrit : « L'ectopie de l'organe n'est pas la cause de l'atrophie; ectopie et atrophie, ce sont là des conséquences parallèles d'une insuffisance de nutrition » vasculaire. Autrement dit, ectopie et atrophie sont l'expression double d'un même arrêt de développement.

1. Société anatomique, juin 1888.
2. Société de chirurgie, 1er juillet 1891.
3. *Note sur un cas de cryptorchidie* (Société d'anthropologie, 4 févr. 1892, et *Gaz. med.*, p. 76, 1892).
4. *Influence de la sécrétion sur le développement organique. Indépendance de cette fonction et de la spermatogenèse dans certains cas* (Société d'anthropologie, 21 février 1892, et *Gaz. med. de Paris*, n° 20, 14 mai 1892.
5. *Étude sur l'ectopie testiculaire du jeune âge et son traitement*, thèse Paris, 1892.
6. De l'atrophie de la prostate, *Annales des maladies des organes génito-urinaires*, octobre 1894, p. 21 du tirage à part.
7. G. Félizet, *Les hernies inguinales de l'enfance*, 1894, p. 26.

Frappés de l'insuffisance des descriptions histologiques qu'on possédait jusqu'alors sur le testicule ectopique, quelques auteurs ont résolu d'abandonner l'observation simple telle qu'on la pratiquait avant eux; ils ont imaginé une méthode nouvelle; ils ont fait entrer la question dans une voie expérimentale en créant des obstacles à la migration du testicule. Les noms de Piana, de Stilling, de J. Griffiths resteront attachés à l'histoire des ectopies expérimentales.

Le professeur Piana [1], dès 1891, réalisa chez le rat blanc l'ectopie expérimentale. Plusieurs mois après la fixation de la glande, il constata son atrophie, qu'il croit due à l'influence défavorable qu'exerce sur le développement des spermatozoïdes la haute température de la cavité abdominale.

H. Stilling [2], à son tour, répète chez le chien l'expérience de Piana. Le testicule s'atrophie au bout de deux à trois mois; son épithélium de revêtement se réduit à quelques spermatogonies et à quelques cellules de soutien.

Enfin J. Griffiths reprend la question [3]. Les quelques examens qu'il a faits, chez l'homme, de testicule ectopique, ne lui permettent pas de croire à la fécondité du sperme élaboré par de tels organes. Il connaît cependant l'observation de MM. Monod et Arthaud, mais cette observation ne le convainct pas. Sans le secours du texte, dit-il, il n'aurait jamais pu reconnaître dans la figure que donnent ces auteurs la section de tubes séminipares en pleine spermatogenèse.

Pour se faire une opinion, il s'adresse donc à l'expérimentation; il établit que la fixation du testicule dans l'abdomen peut être effectuée sans provoquer de lésions préjudiciables à l'expérience; il note que chez le chien les caractères histologiques du testicule sont identiques, que l'ectopie soit congénitale ou qu'elle soit acquise et de cause expérimentale. Quand la fixation de la glande est pratiquée avant la puberté, le testicule grandit légèrement, et cela

1. « Societa medica veterinaria lombarda », 21 février 1891, et *Clinica veterinaria*, 10 mars 1891.

2. Société médicale de la Suisse romande, séance du 20 octobre 1892, in *Revue médicale de la Suisse romande*, p. 758, 1892, et Versuche ueber die Atrophie des verlagerten Hodens, *Beitrage f. path. Anat.*, Bd XV, p. 337, 1894.

3. The structural changes observed in the dog when it is replaced within the abdominal cavity, *Journal of anat. a. phys. normal and pathol.*, t. XXVII, new series vol. VII, 1893, p. 483.

jusque vers l'âge de la puberté. Lorsqu'on opère un chien peu après le début de la puberté, le testicule croît plus lentement que le testicule scrotal. « Les tubes séminipares apparaissent bordés par une seule assise de cellules columnaires qui reposent sur la membrane propre et présentent de délicats prolongements s'étendant presque dans la lumière du tube qu'elles occupent. Les cellules centrales qui, à l'état normal, donnent naissance au spermatozoïde, n'existent plus, et conséquemment les spermatozoïdes ne prennent pas naissance. Le testicule reste en cet état : tout au moins nous n'avons pas la preuve qu'il subisse des modifications nouvelles. »

Enfin Griffiths a observé de plus que lorsqu'on remonte dans l'abdomen le testicule d'un chien adulte, la glande réduit son volume ; elle perd le tiers ou la moitié de sa taille primitive et, après un laps de temps qui est toujours bref, elle présente la structure que l'auteur vient de mentionner : un rang de longues cellules coniques reposant sur une membrane propre. Que cette membrane s'épaississe, se transforme en cordon fibreux et voilà réalisées les altérations caractéristiques du testicule sénile [1].

III

Observations.

Avant d'entrer dans l'analyse des faits que nous avons observés, nous croyons utile de rappeler en quelques mots l'histogenèse normale du testicule.

Chez l'embryon, une fois que le revêtement de la cavité générale s'est trouvé soulevé par une masse mésodermique, connue sous le nom d'éminence génitale, ses cellules, polygonales, prennent le nom d'épithélium germinatif. Puis, au milieu de ces éléments, tous semblables entre eux, apparaissent, çà et là, de grosses cellules arrondies dites ovules primordiaux, grandes cellules sexuelles. Cellules pariétales et ovules mâles s'enfoncent dans le chorion sous-jacent en constituant les tubes de Pflüger.

A cette phase d'indifférence sexuelle, d'hermaphroditisme originel, fait suite un stade où s'affirme la sexualité. Dans le sexe masculin, les tubes de Pflüger demeurent sans s'étrangler ; ils se trans-

1. Arthaud, thèse Paris, 1885, et Griffiths, The structural changes observed in the testicles of aged persons ; *Journ. of Anat. a. phys. normal and pathol.*, t. XXVII, 1893.

forment en canaux séminipares revêtus, comme les tubes de Pflüger, de cellules pariétales et de grosses cellules sexuelles.

Puis, vers la dixième année (Balbiani), les ovules primordiaux disparaissent. Un épithélium, d'apparence banale, constitue l'unique revêtement du canalicule séminipare, qui, d'un diamètre de 90 à 110 μ, va passer, au moment de la puberté, à un diamètre de 140 à 180 μ.

C'est alors qu'après une série d'essais infructueux pour parvenir à la maturité sexuelle, le testicule présente dans sa paroi deux sortes d'éléments : les cellules de Sertoli d'une part, et d'autre part la lignée des cellules séminales, composée de trois couches :

1° Les spermatogonies, ou cellules de Henle, forment une assise située contre la membrane propre ; ce sont souvent des cellules de petite taille, de forme aplatie, présentant un noyau fortement granuleux, des nucléoles multiples, un corps cellulaire pourvu parfois d'un Nebenkern et de corpuscules centraux.

2° Les spermatocystes ou cellules de Kölliker sont de gros éléments, arrondis ou quadrangulaires, nettement limités. Leur noyau, en mitose, est rond, volumineux et pourvu d'un réseau serré de chromatine. Leur protoplasma, homogène et abondant, est pourvu d'un Nebenkern et d'un corps chromatique.

3° Les spermatides constituent la série la plus interne des cellules séminales. Elles sont appelées à perdre une partie de leur substance, qui formera une couche dite couche des détritus, et à se transformer en spermatozoïdes.

Quant aux cellules de Sertoli, elles se présentent sous la forme de colonnes radiaires, étendues de la membrane propre jusqu'à la lumière du tube. Leur corps cellulaire est irrégulier ; il présente des échancrures et des expansions qui lui permettent de se mouler sur les cellules séminales voisines ; il s'implante sur la paroi du canalicule spermatique par un pied élargi, pourvu d'un noyau clair, où les réactifs décèlent un nucléole formé de deux parties accolées : l'une est le nucléole vrai, l'autre le corps juxtanucléolaire. Quant à l'extrémité interne de la cellule, elle est irrégulière, multilobée et parfois en rapport avec une grappe de spermatozoïdes. Il semble prouvé aujourd'hui que les cellules de Sertoli et les cellules séminales appartiennent à une seule et même série évolutive [1] ; les unes

1. Voir, à ce sujet, Précis d'Histologie (pages 144-152) du professeur M. Duval.

et les autres dériveraient même des cellules épithéliales, isomorphes, qui revêtent le tube séminipare au moment de la pré-puberté.

A. — Observations d'impubères.

Observation I. — *Testicule et épididyme d'un enfant de douze ans, fixé au Muller, coloré en masse au picrocarminate.*

A un faible grossissement, on constate que la répartition lobulaire des canalicules est respectée. Les canalicules, dont le diamètre est d'environ 100 μ, apparaissent arrondis, ovalaires, incurvés en U ou en S suivant le sens de la section qui les atteint. Ils sont formés d'une membrane propre, claire, colorée en rose, nettement distincte du tissu conjonctif ambiant et d'un épithélium qui donne aux tubes l'aspect d'un boyau plein et qui, dans d'autres points, entoure une lumière de forme irrégulière, mais toujours très réduite. Les tubes sont inégalement espacés les uns des autres; dans un même lobule ils sont tantôt au contact direct, membrane propre contre membrane propre, ainsi que les acini de la glande mammaire en lactation; tantôt ils sont séparés par du tissu conjonctif intralobulaire.

Avec de forts objectifs, on note que le revêtement intérieur des canalicules est formé de noyaux de même taille, de même aspect, arrondis ou ovalaires, fortement colorés, disposés sur un ou deux rangs, exceptionnellement sur trois ou quatre. Ces noyaux sont noyés, comme en un plasmode, dans une substance granuleuse, colorée uniformément en rose, trouée ça et là de larges vacuoles qui lui donnent un aspect de dentelle. Un certain nombre de noyaux sont entourés d'un protoplasma réparti en deux zones : autour du noyau se trouve un anneau de protoplasma qui tranche nettement par sa clarté sur le protoplasma cortical, plus énergiquement coloré et confondu avec la substance granuleuse que nous avons signalée.

Les cellules interstitielles ne sont pas nombreuses. On les reconnaît à leur noyau rond, à leur corps cellulaire polygonal ou irrégulier, vivement coloré en rose. Elles occupent les territoires curvilignes circonscrits par trois ou quatre tubes séminipares au contact par une zone plus ou moins étendue de leur circonférence, ou les angles rentrants que ménagent les flexuosités d'un même canalicule. Quelquefois isolées, ces cellules sont le plus souvent groupées en un amas continu, au centre duquel on note, çà et là, la présence d'un vaisseau sanguin.

Quant au tissu conjonctif de ce testicule, son caractère fondamental est d'être un tissu jeune presque exclusivement formé de cellules fixes, étoilées, anastomosées entre elles. Les fibrilles se groupent presque partout au voisinage des vaisseaux qu'elles escortent à faible distance ou dont elles prolongent la direction. Les vaisseaux sanguins peuvent être des artérioles et des veinules dans le tissu interlobulaire; dans l'intérieur du lobule, au contraire, on ne trouve que des capillaires; ils con-

tribuent à former les anneaux conjonctifs périlobulaires qu'interrompt, çà et là, un amas de cellules interstitielles.

L'épididyme a ses dimensions et sa structure normales. Haut épithélium cylindrique, cilié, avec cellules de remplacement, couche musculaire lisse atteignant en épaisseur la hauteur ou la demi-hauteur de l'épithélium, chorion formé de rares cellules et d'un grand nombre de fibrilles isolées ou groupées en faisceaux, veinules volumineuses, tels sont, rapidement résumés, les caractères qu'il présente.

Le canal déférent est absolument normal.

Obs. II. — *Testicule d'un enfant de treize ans. Diamètre vertical 12 mm. Diamètre sagittal 7 mm. Fixation au sublimé.*

L'albuginée, épaisse de 5 à 6 dixièmes de millimètre, est séparée du parenchyme sous-jacent par une zone de tissu conjonctif lâche, parcourue par de gros vaisseaux.

Le testicule est formé de lobes nettement délimités. Chacun d'eux comprend un certain nombre de tubes inégalement espacés, qui semblent pleins pour la plupart. La membrane d'enveloppe n'existe pour ainsi dire pas; elle se confond avec le tissu de soutien intercanaliculaire; on la reconnaît seulement à quelques noyaux épars entre les fibres conjonctives et dont le grand axe est perpendiculaire au noyau des cellules séminales. Ces dernières sont représentées uniquement par des noyaux arrondis ou ovoïdes, à grand axe perpendiculaire à l'implantation de la cellule, noyés dans une substance granuleuse où il est impossible de distinguer des limites cellulaires.

Les cellules interstitielles ne peuvent être reconnues.

Le tissu conjonctif forme des travées, confondues à la périphérie de l'organe avec la couche située au-dessous de l'albuginée. Ces travées, larges de 0 mill. 12 à 0 mill. 15, vont se fusionner avec le corps d'Highmore. Elles sont parcourues par des artérioles et par des veinules bien plus grosses que les artérioles. Elles sont constituées par des cellules dont les noyaux ont une disposition radiaire et par des fibrilles. Ces fibrilles sont beaucoup plus nombreuses dans le tissu interlobulaire que dans le tissu intralobulaire, où l'on constate la présence d'anneaux vasculaires péricanaliculaires.

Obs. III. — *Testicule d'un enfant de treize ans, fixé dans le sublimé.*

Albuginée épaisse de 0 mill. 2 à 0 mill. 3, suivant les points considérés, au contact direct du parenchyme glandulaire, sans interposition de tissu conjonctif lâche.

Les tubes séminipares n'atteignent que 40 ou 50 μ de diamètre; ils ont donc un volume deux fois moindre que les canalicules de l'observation I. La paroi propre est fibrillaire; elle est pâle et mince. Les éléments séminaux reposent sur elle, disposés sur une ou deux rangées et laissent au centre du tube une lumière irrégulière, extrêmement réduite. Ils sont formés par des noyaux équidistants, arrondis ou ovalaires, à grand axe radiaire, noyés dans une substance d'aspect homogène, extrêmement

réduite. Aussi sur les coupes tangentielles, les noyaux arrondis et réguliers simulent des cellules séparées par un étroit liséré de substance intercellulaire.

Les cellules interstitielles ne peuvent être reconnues en toute certitude.

Le tissu conjonctif se présente sous des aspects très variés. Dans l'intérieur des lobules, il est formé de cellules extrêmement nombreuses, parfois disposées en grand nombre sur la surface externe de la membrane propre. Dans les espaces interlobulaires, il se montre vers la périphérie du testicule sous l'aspect de tissu reticulé à mailles vides; à mesure qu'on se rapproche du bord postéro-supérieur de la glande, ce tissu devient plus dense et présente un aspect fibrillaire qui devient franchement fibreux au voisinage du corps d'Highmore.

La vascularisation de l'organe est extrêmement rudimentaire. Elle est représentée uniquement par de fins capillaires.

Quant à l'épididyme, il a subi une réduction considérable de toutes ses parties. Le tableau suivant en dira plus qu'une longue description.

Tube épididymaire.	Adulte sain.	Observation I.	Observation III.
Diamètre total.....	350 μ	335 μ	230 μ
Hauteur de l'épithélium.....	60 μ	60 μ	30 μ
Diamètre de la cavité.....	150 μ	145 μ	130 μ

Nous noterons que le tissu conjonctif est extrêmement dense et passé à l'état fibreux; il est irrigué par un petit nombre de vaisseaux de faible calibre et parcouru par des trousseaux de fibres lisses, plus ou moins dissociés, originaires des enveloppes du testicule, et par quelques fibres striées, ayant un diamètre de 30 μ, rassemblées en faisceaux, diversement dirigés, qui proviennent du crémaster strié et sont séparés les uns des autres par du tissu fibreux.

Ajoutons que nous n'avons pu relever aucune lésion vasculaire.

Obs. IV. — *Testicule d'un enfant de treize ans, type macroscopique du testicule atrophique. Fixation dans l'alcool.*

L'albuginée, épaisse de 250 μ, est formée de deux couches. La couche superficielle, qui comprend les deux tiers de l'albuginée, est formée de faisceaux conjonctifs et de noyaux ovoïdes, assez rares, irrégulièrement disséminés. La couche profonde est constituée par une masse, d'aspect uniforme, où sont situés de nombreux noyaux, allongés en bâtonnets, parallèles entre eux, parallèles à la surface du testicule, espacés les uns des autres de 15 à 20 μ, c'est-à-dire cinq à six fois plus rapprochés les uns des autres que les noyaux de la couche superficielle.

Le parenchyme est formé de tubes, moins rares à la périphérie de la glande que partout ailleurs [1]. Ces tubes sont atrophiés : les plus volumi-

1. Au centre de l'organe, en effet, on peut trouver des régions dans lesquelles le champ d'un Vérick (objectif 4, oculaire 1, grossissement 130 diamètres) contient seulement 1 ou 2 canalicules, et parfois n'en contient aucun.

neux atteignent 60 ou 70 μ, les plus grêles 20 ou 25 μ. De plus on note que la coupe de tous ces tubes est presque toujours circulaire; c'est que les canalicules sont moins flexueux qu'ils ne le sont à l'état normal. Ils tendent à devenir parallèles.

La membrane propre est faite de fibrilles conjonctives, concentriques entre lesquelles s'interposent des cellules dont les noyaux effilés se moulent sur les fibres conjonctives et sont plus ou moins incurvés. Cette membrane propre se confond complètement en dehors avec le tissu conjonctif intralobulaire.

En dedans elle est revêtue par l'épithélium séminal qui, en maints

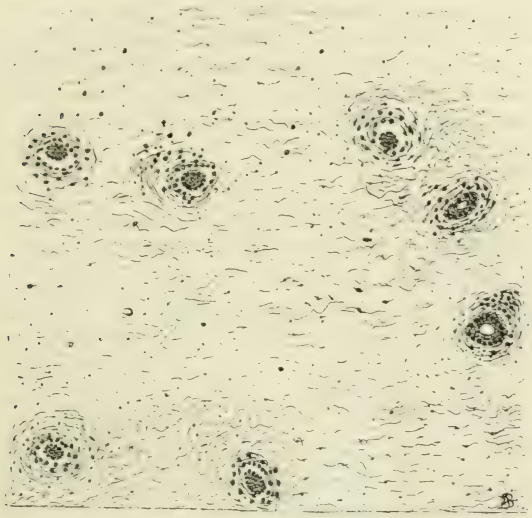

Fig. 1. — Testicule de l'observation IV à un très faible grossissement (Zeiss, ocul. I, object. AA). On voit l'atrophie des tubes séminipares et l'énorme développement du tissu conjonctif intercanaliculaire.

endroits, s'en est détaché, du fait d'une mauvaise fixation. Cet épithélium est formé de noyaux ronds ou ovalaires, qui fixent énergiquement l'hématéine et sont basilaires; ils sont noyés dans une substance d'aspect homogène où l'on distingue, de loin en loin, une trace de limite cellulaire. La lumière du tube est tantôt conservée, tantôt disparue. Dans le premier cas, cette lumière est très réduite et de forme arrondie; on croirait avoir sous les yeux la coupe transversale d'une glande tubuleuse, tant ce testicule est méconnaissable; dans le second, le tube plein, avec sa couronne de noyaux marginaux, rappelle l'aspect d'une cellule géante, enkystée par du tissu fibreux réactionnel.

On ne voit pas trace de cellules interstitielles.

Le tissu conjonctif se présente sous deux aspects bien différents et nettement localisés.

Tantôt il est dense, fortement coloré; il occupe alors les espaces intertubulaires du lobule séminal qu'il transforme en un noyau conjonctif, fibrillaire, où l'on trouve la coupe de trois ou quatre, et exceptionnellement de dix à douze canalicules; parfois même deux lobules testiculaires se fusionnent par l'intermédiaire de ce tissu, formé de rares cellules et de fibrilles nombreuses. Autour des tubes, ces éléments conjonctifs, forment des bagues concentriques; et à mesure qu'on s'éloigne de l'axe des canalicules on voit les fibrilles changer de direction, s'orienter en tous sens, tandis que les cellules deviennent extrêmement rares.

Tantôt, au contraire, le tissu conjonctif est délicat; il se colore à peine et paraît formé presque exclusivement d'un réseau de cellules étoilées et anastomosées. Ces cellules constituent un réticulum à mailles vides auquel s'ajoutent, de loin en loin, des pinceaux de fibrilles conjonctives, parallèles entre elles. Ce tissu conjonctif, jeune, forme de larges bandes, autrement étendues que les lobules séminipares qu'elle sépare et réunit.

Les vaisseaux sanguins sont rares et de faible calibre.

Kyste épididymaire volumineux.

Obs. V. — *Testicule d'un enfant de onze ans. Diamètre vertical 8 millim.; diamètre antéro-postérieur 5 millim. Fixation dans le sublimé.*

L'albuginée, épaisse de 250 à 300 μ, est répartie en deux couches. La couche superficielle forme une nappe d'orientation uniforme, concentrique à la surface du testicule; elle est faite de faisceaux fibreux, parallèles entre eux. Au-dessous de cette nappe continue, on trouve une couche discontinue constituée par des segments rectangulaires de tissu fibreux, disposés bout à bout, sur une seule rangée, presque au contact les uns des autres. Chacun de ces segments est formé de fibrilles, parallèles entre elles, et, aussi, parallèles aux faisceaux fibreux superficiels. Il est séparé de ses congénères par un espace étroit, presque linéaire. Cet espace est occupé par des vaisseaux et par les fibres les plus profondes de la nappe superficielle, redressées à angle droit, perpendiculairement à leur direction première. Puis, après avoir parcouru ces défilés, comme pour s'enfoncer dans le testicule, les fibres lamineuses se recourbent à nouveau, après un trajet en U ou en Z, et cela parallèlement à leur direction première, pour former une lame étroite, continue, immédiatement sous-jacente à la couche des segments fibreux.

Au-dessous de l'albuginée s'étend une couche celluleuse, épaisse de 40 à 50 μ, parcourue par de gros vaisseaux.

Le parenchyme testiculaire est réparti en lobules d'une façon très nette, comme schématique, grâce à la présence de cloisons connectives épaisses de 70 à 80 μ.

Les tubes séminipares apparaissent comme des tubes creux, arrondis ou incurvés en divers sens. La paroi propre est mince et revêtue intérieurement d'une nappe de substance homogène où sont noyés des noyaux ronds, disposés le plus souvent sur un seul rang. En quelques points très rares, on constate la présence d'ovules mâles, reconnais-

sables à leur délimitation nette, à leur gros noyau rond, à leur corps cellulaire clair et volumineux.

Le tissu conjonctif est un tissu jeune, presque exclusivement formé de cellules stellaires, dans les cloisons interlobulaires que parcourent des vaisseaux, et en particulier de grosses artérioles richement musclées. Le tissu de soutien devient fibrillaire dans l'intérieur des lobules, où il se confond avec la membrane propre. Ajoutons qu'on note, çà et là, dans ses mailles, des hématies et des leucocytes qui parfois présentent un noyau perforé.

Obs. VI. — *Testicule d'un enfant de onze ans. Diamètre vertical 11 millim., diamètre sagittal 7 millim. Fixation dans le sublimé.*

Albuginée de 350 μ, directement appliquée sur le parenchyme testiculaire.

La répartition en lobules n'est nette qu'à la base, et surtout qu'au sommet des lobules, au voisinage du corps d'Highmore. Chaque lobule est formé de tubes sectionnés sous des incidences variés. Ces tubes sont inégalement répartis. En certains endroits ils sont séparés par du tissu conjonctivo-vasculaire; en d'autres ils sont au contact; leurs membranes propres s'adossent sur une surface plus ou moins étendue et ils laissent entre eux un espace intercanaliculaire, comparable jusqu'à un certain point à l'espace porte interposé entre trois ou quatre lobules hépathiques. Les canalicules séminipares, pleins pour la plupart, atteignent un diamètre de 140 à 160 μ. Ils sont formés d'une mince membrane d'enveloppe, qui se révèle comme un liséré à double contour, et d'un épithélium formé de noyaux ronds, tous semblables de taille et réactions, noyés dans une substance granuleuse. Çà et là, interrompant la monotonie de l'aspect, un noyau en bâtonnet, très énergiquement coloré, s'interpose entre les noyaux superposés sur deux ou trois rangs.

Le tissu conjonctif se montre à des stades bien différents selon les points considérés. Tandis que dans l'intérieur des lobules il rêvet le type jeune du tissu conjonctif réticulé à mailles vides ou même à mailles pleines, il prend dans les cloisons interlobulaires les caractères fibreux de l'âge adulte.

Les vaisseaux sont de petite taille.

L'épididyme est formé de tubes dont la section mesure 250 à 300 μ. Chacun d'eux comprend d'abord une tunique musculaire mince; cette tunique, faite d'anneaux concentriques, atteint tout au plus en épaisseur la hauteur de l'épithélium et parfois elle se réduit à deux assises de fibres lisses, bien reconnaissables à leur noyau en bâtonnet. En dehors, cette musculeuse se confond avec le tissu conjonctif fasciculé qui englobe les sections du tube épididymaire; en dedans elle est en rapport avec le revêtement épithélial.

Ce revêtement est formé : 1° de grosses cellules caractérisées par un noyau rond, pourvu d'un réseau de chromatine assez clairsemé; ce noyau est entouré d'un corps cellulaire globuleux, qui se colore plus

énergiquement dans la région du pôle libre de la cellule où s'est réfugié le noyau; sur certains tubes les cils ont disparu; sur d'autres ils se sont réunis en touffes; exceptionnellement on les trouve avec leur disposition normale. 2° Entre ces éléments volumineux s'interposent, çà et là, de petites cellules dont le corps protoplasmique, cylindrique ou cubique, est extrêmement réduit. Leur noyau est le plus souvent allongé dans un sens perpendiculaire à la ligne d'implantation cellulaire; il revêt la forme d'un bâtonnet ou d'un croissant très ouvert, et atteint presque, en longueur, la taille des cellules interposées. Sur les coupes obliques, ce noyau, grêle et très vivement coloré, présente des angles rentrants et saillants; qui lui permettent de se mouler exactement sur les éléments voisins. Ajoutons que les cellules sont ici nettement distinctes les unes des autres, et là plus ou moins fusionnées en plasmode.

Cet épididyme présente un kyste volumineux du volume d'une noisette; sa surface interne est revêtue d'un épithélium très aplati; dont le noyau s'est allongé dans le sens du grand axe de la cellule; cet épithélium repose sur des faisceaux fibreux parallèles entre eux, disposées concentriquement à la surface de la poche épididymaire.

Obs. VII. — *Testicule d'un enfant de douze ans; — diamètre vertical 8 mm., diamètre sagittal 5 mm. Fixation dans le sublimé.*

Albuginée mince, épaisse de 250 à 300 μ, insensiblement confondue avec le tissu testiculaire.

Les lobules testiculaires sont nettement délimités par des bandes conjonctivo-vasculaires plus étendues en surface que les lobules circonscrits; on en compte 18 sur une coupe totale de la glande.

Les tubes séminipares atteignent 60 μ. Ils comprennent : 1° une membrane propre fibrillaire, très mince, semée de noyaux aplatis; 2° un épithélium caractérisé par des longs noyaux ovalaires, disposés sur un seul rang, qui paraissent appartenir à des corps cellulaires cylindro-coniques, plus ou moins fusionnés par leur surface de contact. La lumière du tube est irrégulièrement découpée du fait d'une substance granuleuse, de nature intercellulaire, qui semble s'être coagulée en nappe mince au niveau du pôle libre des éléments épithéliaux, dont elle se distingue par sa coloration plus foncée.

Nous noterons encore que certaines cellules ont un protoplasma divisé en deux zones : la zone interne forme un halo clair autour du noyau et elle se continue insensiblement en dehors avec la zone corticale de l'élément plus énergiquement coloré.

On ne voit pas de cellules interstitielles.

Le tissu conjonctif est à des stades divers de développement suivant les points considérés. Les bandes interlobulaires sont denses, fibrillaires, et assez richement vascularisées. Le tissu intralobulaire est plus délicat, plus riche en cellules; il se dispose en anneaux concentriques ordonnés par rapport à l'axe des tubes séminipares; au voisinage immédiat du canalicule, outre quelques leucocytes, on note la présence de cellules conjonctives tassées et disposées sur deux ou trois rangs.

Obs. VIII. — *Testicule d'un enfant de douze ans. Fixation dans le sublimé.*

L'albuginée, épaisse de 130 a 140 μ, est au contact immédiat du parenchyme testiculaire.

Les tubes séminipares, d'un diamètre de 50 à 60 μ, sont formés : 1° d'une membrane d'enveloppe, mince, difficile à distinguer du tissu conjonctif voisin ;

2° D'un revêtement épithélial où l'on constate avec la plus grande facilité deux ordres d'éléments.

Ce sont d'abord de petits noyaux, ronds ou ovoïdes, plongés dans une substance homogène, en tout semblables à la plupart des éléments que nous avons eu l'occasion d'étudier jusqu'ici.

Ce sont ensuite des cellules dont le noyau atteint 16 à 18 μ et le protoplasma 25 à 35 μ. Ces cellules se différencient facilement des autres éléments épithéliaux. Leur corps cellulaire, volumineux et nettement délimité, est en général pâle et uniformément coloré ; parfois il se répartit en deux zones teintes avec une inégale intensité ; la zone la plus sombre est tantôt celle qui touche au noyau, tantôt celle qui forme la périphérie de l'élément. Quant au noyau, il est gros, clair et régulièrement arrondi. Il est formé par un fin réseau de chromatine qui lui donne un aspect granuleux et qui, aux forts grossissements, apparaît plus serré au voisinage de la membrane nucléaire. Il n'y a qu'un noyau par cellule ; c'est exceptionnellement qu'on trouve deux, trois et même quatre noyaux dans un même corps cellulaire.

Lorsqu'on cherche les rapports qu'affectent ces gros éléments, assimilables en tous points à des ovules mâles, on constate qu'ils sont très nombreux, mais inégalement répartis. Tel tube séminipare, sur sa section circulaire, ne présente aucun ovule mâle ; tel autre en montre deux, trois ou quatre ; Sur un canalicule séminipare, nous en avons pu compter jusqu'à sept. Tantôt les ovules mâles sont à peu près régulièrement espacés les uns des autres ; tantôt ils se trouvent rassemblés dans un même segment du tractus séminal. Quels que soient les rapports qu'ils affectent entre eux, les ovules mâles se comportent de deux façons vis-à-vis des autres éléments séminaux. Ou bien ils s'interposent de place en place entre les petites cellules, sans modifier l'aspect général du revêtement épithélial ; ils forment avec elles un mur continu dont ils interrompent l'uniformité par leur aspect si spécial. L'épithélium testiculaire rappelle alors exactement l'aspect qu'affecte l'épithélium germinatif de l'embryon au moment où les ovoblastes apparaissent, çà et là, entre les cellules cylindriques qui recouvrent l'éminence génitale. Ou bien les petites cellules épithéliales qui avoisinent l'ovule mâle se rangent autour de lui, s'applatissent, et lui forment une couronne plus ou moins complète [1] ; cette disposition est celle qu'affecte le jeune follicule de Graaf (Balbiani, La Valette Saint-Georges).

Les cellules interstitielles ne sont pas développées.

1. Cette couronne semble manquer en général au point où l'ovule mâle entre au contact avec la paroi propre du tube séminipare.

Le tissu conjonctif s'interpose presque partout pour séparer les uns des autres les canalicules séminipares. Il est formé de faisceaux de fibrilles denses, serrés, onduleux; à la surface de ces faisceaux on trouve d'assez nombreux noyaux.

L'appareil vasculaire du testicule est surtout représenté par des capillaires. Les vaisseaux qu'on observe sont rares et d'ailleurs indemnes de toute altération.

Obs. IX. *Enfant de treize ans. Testicule fixé dans le Zenker.*

Albuginée épaisse de 500 à 550 μ, au contact direct du parenchyme testiculaire.

Les tubes séminipares, d'un diamètre de 65 à 70 μ, sont répartis en lobules bien distincts les uns des autres; ils sont creux pour la plupart. Leur paroi propre est mince et revêtue de petites cellules séminales, analogues à celles que nous connaissons. Çà et là, on trouve des ovules mâles, autrement rares que dans les canalicules testiculaires de l'observation précédente.

Nombre de tubes sont remplis par un coagulum granuleux qui sur les coupes colorées à l'hématéine-éosine prend un aspect en cocarde : le centre du coagulum, de teinte lilas, est cerné d'une auréole large, colorée en violet foncé. Cette auréole est entourée d'un anneau étroit, d'un rose vif et clair; l'écorce du coagulum est large, et se présente avec une coloration sombre, d'un rose sale.

Absence de cellules interstitielles.

Le tissu conjonctif du testicule est franchement fibreux; c'est seulement au voisinage des tubes séminipares, dans le lobule par conséquent, qu'il devient brusquement clair et délicat; les fibrilles sont alors espacées les unes des autres; les cellules fixes sont nombreuses et bien développées et à côté d'elles on note la présence de nombreux lencocytes mononucléaires, de la grosse variété.

Les tubes de l'épididyme atteignent un diamètre de 160 à 200 μ et présentent une structure normale.

Obs. X. — *Testicule d'un enfant de treize ans. Fixation dans le sublimé. Coloration : hématéine, éosine et orange.*

Albuginée épaisse de 250 à 300 μ, séparée du parenchyme testiculaire par une couche de tissu cellulaire, très lâche, atteignant seulement 35 à 40 μ d'épaisseur.

La répartition en lobules est respectée; les canalicules, creux pour la plupart, atteignent un diamètre de 45 à 50 μ; ils semblent un peu moins nombreux, un peu moins rapprochés, un peu moins flexueux qu'à l'état normal.

Ils sont formés d'une membrane propre, très mince, à peine différenciée du tissu conjonctif ambiant et d'un épithélium polymorphe. A côté d'ovules mâles assez rares, reconnaissables à leur gros noyau, rond et clair, comme à l'exacte limitation de leur corps cellulaire pâle et volumineux, on trouve, en grand nombre, de petits noyaux, ovales ou

circulaires, fortement colorés, disposés sur un ou deux rangs. Ces noyaux sont comme perdus dans une substance granuleuse qui sur certaines sections semble une nappe semée de trous; elle prend l'aspect de cordages jetés, d'un côté à l'autre, pour relier les parois opposées d'un même canalicule séminipare. Ajoutons que les grosses cellules mâles affectent avec les petites cellules épithéliales les rapports que nous avons eu l'occasion de signaler dans l'observation précédente.

D'une façon générale, on peut dire que le tissu conjonctif périlobulaire est un tissu jeune. Il est formé surtout de cellules fixes, anastomosées, parallèlement orientées et de quelques fibrilles conjonctives. A côté des corpuscules du tissu connectif, qui fixent énergiquement l'hématéine, on trouve, souvent réunis en groupe, des noyaux volumineux, pâles et arrondis, finement granuleux, qui appartiennent vraisemblablement à des cellules conjonctives vues de face.

Le tissu conjonctif intralobulaire est fasciculé; il est constitué par des fibrilles onduleuses, réparties en faisceaux d'inégal volume, et quelques cellules fixes. Au niveau du corps d'Highmore, le tissu de soutien devient franchement fibreux. Les vaisseaux nourriciers sont remarquables par leur rareté.

L'épididyme présente une structure normale. Ses vaisseaux, qui sont toujours de petite calibre, quand ce ne sont pas des capillaires, sont indemnes de toute lésion.

Obs. XI. — *Testicule d'un enfant de treize ans, long de 14 mm., épais de 7 mm., fixé dans le sublimé, coloré à l'hématéine, éosine-aurantia.*

Albuginée fibreuse, épaisse de 360 à 380 μ. A l'union des deux tiers superficiels et du tiers profond de cette tunique, écartant les faisceaux fibreux et aplatis parallèlement à leur direction, se trouvent groupés en deux points de la coupe, répondant au milieu des deux faces du testicule, des îlots formés de 20 à 30 éléments, ayant tous les caractères des cellules interstitielles, qui précisément sur ce testicule d'enfant sont bien développées. La nappe de tissu conjonctif lâche située au-dessous de l'albuginée est très réduite quand elle existe. Aussi y a-t-il des points où les tubes testiculaires reposent directement sur l'albuginée.

Les canalicules séminipares sont répartis en lobules, et sont partout séparés les uns des autres par des bandes de tissu conjonctif; de taille un peu plus considérable que dans l'observation précédente puisqu'ils atteignent 50 à 55 μ de diamètre, ils sont pleins pour la plupart et n'ont qu'une très mince paroi propre, formée d'une lame conjonctive semée de noyaux. L'épithélium n'est pas différent de celui que nous avons vu. A côté des cellules sexuelles, assez rares, mais toujours volumineuses, on retrouve, en nombre, des noyaux ronds ou ovales, tous semblables entre eux, disposés sur deux, trois ou quatre rangées. Ces noyaux sont comme coulés dans une masse granuleuse qui tantôt remplit entièrement la cavité du tube et qui tantôt laisse à ce tube une lumière étroite, irrégulièrement découpée.

Les cellules interstitielles sont bien développées. Elles sont reconnais-

sables à leur corps cellulaire polygonal, souvent infiltré de graisse, à leur noyau rond le plus souvent unique; parfois isolées dans le tissu conjonctif interstitiel, elles sont généralement réunies en îlot, au voisinage d'un vaisseau. On compte, trois, quatre, cinq éléments ainsi groupés, et parfois beaucoup plus. Les cellules sont tantôt disposées à la file les unes des autres, comme les grains d'un chapelet, et tantôt groupées en amas; cet amas rappelle par sa forme un noyau arrondi, un triangle curviligne, ou un polygone irrégulier; il occupe les espaces que ménagent entre eux les tubes séminipares ou se loge dans les angles rentrants que ménagent les flexuosités d'un même canalicule. On peut trouver les cellules interstitielles au contact immédiat de l'albuginée et nous avons même noté la présence de noyaux erratiques dans l'épaisseur de cette membrane.

Le tissu conjonctif interlobulaire est dense et fasciculé, à l'inverse du tissu intralobulaire qui est clair-semé et presque uniquement formé de cellules. Dans sa trame, on trouve, çà et là, des éléments irréguliers, ou ovalaires, dont le noyau, repoussé à l'une des extrémités du corps cellulaire, présente parfois une disposition annulaire.

Les capillaires sanguins se disposent en anneaux autour des canalicules séminipares.

Quant à l'épididyme, nous noterons seulement deux particularités dans sa structure. Les cils vibratiles ne peuvent être mis en évidence et les cellules de remplacement, situées entre les pieds des cellules cylindriques, sont d'une grande rareté. Ajoutons que le diamètre du tube épididymaire et assez uniforme; il atteint de 75 à 100 μ, tandis que le diamètre de sa cavité oscille dans de bien plus larges limites; il varie de 25 à 75 μ.

Obs. XII. — *Testicule d'un enfant de quatorze ans. Fixation dans le Zenker.*

L'albuginée, épaisse de 500 μ, est doublée à surface profonde d'une nappe étroite de tissu conjonctif (100 μ).

La lobulation de l'organe n'est nette qu'au niveau du sommet des lobules, au voisinage du corps d'Highmore.

Les tubes séminipares sont représentés par une paroi propre, d'une grande minceur, revêtue intérieurement de grosses cellules claires, nettement individualisées, et surtout de petit noyaux, ronds ou ovalaires, disposés sur un ou deux rangs et noyés dans une substance qui comble souvent entièrement la cavité du canalicule.

En une région du testicule qui répond au voisinage de la face externe, on voit se modifier les tubes séminipares que nous avons signalés. A la place de canalicules petits et pleins d'un diamètre de 50 μ, on trouve des canalicules volumineux, d'un diamètre de 175 μ, qui sont pourvus d'une large cavité; ils sont répartis, au nombre d'une vingtaine, dans un territoire arrondi, et se montrent tantôt au contact et tantôt séparés les uns des autres par des bandes de tissu conjonctif jeune. Ils comprennent une paroi propre, épaisse comme celle d'un canalicule adulte,

et un épithélium représenté par des petits noyaux arrondis, tous semblables entre eux; ils sont noyés dans une substance qui ménage au centre du tube une lumière volumineuse et souvent irrégulière. Il y a là, en somme, un îlot testiculaire en voie d'évolution, entouré de toutes parts par un testicule arrêté au stade infantile. Aux points où les tissus des deux âges sont au contact, on voit les tubes séminifères infantiles s'aplatir, se rapprocher les uns des autres comme les segments d'une même chaîne, se disposer en cercle sur un ou deux rangs, et constituer comme une enveloppe arrondie au noyau glandulaire plus avancé dans son évolution.

Les cellules interstitielles sont nettes, mais peu nombreuses. Elles sont réparties en groupes de taille exiguë et ne sont pas rassemblées autour d'un vaisseau comme centre de figure.

Le tissu conjonctif, voisin de la surface du testicule, est très clair et presque uniquement formé de cellules fixes anastomosées. Partout ailleurs, ce tissu est fasciculé; les cellules y sont rares; les faisceaux conjonctifs sont nombreux et orientés en tous sens.

On trouve quelques gros vaisseaux dans le tissu conjonctif, vaisseaux qui d'ailleurs sont indemnes de toute lésion. Ces vaisseaux sont peut-être plus abondants au pourtour de la région occupée par les tubes séminipares de gros calibre.

Obs. XIII. — *Testicule d'un enfant de onze ans. Fixation dans l'alcool. — Coloration au picrocarmin, à l'hématéine-éosine, à la thionine.*

Nous devons à l'obligeance de M. Herbet, interne des hôpitaux, ce testicule d'un grand intérêt clinique et nous reproduisons intégralement la note qu'il nous a remise à son sujet.

« *Il s'agit d'une jeune fille de dix ans qui entra en 1897 à la Salpêtrière, dans le service du Dr Segond, pour se faire opérer d'une hernie inguinale double, datant de la naissance.*

A droite, après avoir réduit l'intestin, on trouve au fond du sac, à la partie inférieure de la grande lèvre, comme un testicule au fond du scrotum, un organe allongé, du volume d'une amande, que l'on prit pour l'ovaire. Il n'existait pas de trompe à côté de cet organe. Comme il était adhérent, il fut impossible de le réintégrer dans l'abdomen et on l'extirpa.

A gauche même disposition, mais, la hernie étant beaucoup moins volumineuse, on put refouler dans la cavité abdominale le prétendu ovaire.

Les suites opératoires furent simples.

La malade avait toutes les apparences extérieures d'une fille et nous ne fûmes pas peu surpris lorsque l'examen histologique nous apprit de quelle nature était l'organe enlevé. »

Albuginée épaisse de 460 à 480 μ, doublée profondément d'une nappe de tissu conjonctif de type diffus, atteignant 110 à 120 μ.

La répartition en lobules est bien conservée; les tubes séminipares, plus éloignés les uns des autres qu'à l'état normal, sont tantôt pleins, tantôt creux. Ils atteignent un diamètre de 45 à 60 μ.

La paroi propre est réduite à une lamelle conjonctive revêtue de noyaux.

L'épithélium est représenté : 1° par les gros ovules mâles que nous connaissons déjà et qui sur ce testicule sont assez rares; 2° par de petits noyaux disposés le plus souvent sur un seul rang; autour desquels s'individualise nettement par endroits une substance qu'on pourrait regarder comme le corps cellulaire. Çà et là, la lumière des tubes séminipares est occupée par un coagulum granuleux nettement séparé des cellules du revêtement canaliculaire.

Absence de cellules interstitielles.

Le tissu conjonctif intralobulaire et interlobulaire présente des caractères absolument identiques. C'est un tissu fasciculé, assez riche en cellules fixes, et en globules blancs mono et polynucléaires. Les faisceaux de fibrilles conjonctives sont surtout développés à la périphérie des vaisseaux sanguins, qui, d'ailleurs, ne présentent ni infiltration d'éléments embryonnaires, ni lésions de la tunique interne.

L'épididyme présente quelques kystes atteignant 500 ou 550 μ de diamètre; la structure de cet organe est normale, à la forme près du revêtement épithélial, qui est cubique. La lumière de l'épididyme présente un coagulum albuminoïde coloré en bleu par la thionine et semé, de loin en loin, de boules, de taille variable [1], de forme ronde ou régulièrement ovoïde, qui prennent, à la suite de l'emploi de ce réactif, un ton jaune vert, parfois teinté de bleu. La périphérie de ces formations est toujours foncée; la couleur se dégrade progressivement en approchant du centre de la boule, qui est toujours pâle.

Obs. XIV. — *Testicule d'un enfant de quatre ans. Ectopie compliquée de tuberculose.*

Les coupes de l'organe ont été multipliées. Partout nous avons constaté, dans le testicule comme dans l'épididyme, du tissu tuberculeux avec ses cellules géantes et ses amas caséeux. Nulle part, en revanche, nous n'avons pu retrouver la trace de canalicules séminipares.

B. — *Observations de pubères.*

Obs. XV. — *Testicule d'un adulte, provenant du laboratoire de la clinique du professeur S. Duplay, fixé partie dans le Muller, partie dans l'acide osmique (mars 1896).*

Albuginée, épaisse de 400 μ, doublée d'une étroite nappe de tissu conjonctif lâche.

La répartition des canalicules en lobules n'est plus conservée. Les tubes sont au contact les uns des autres quand il n'y a pas interposition de cellules interstitielles; ils sont volumineux; leur lumière est large et leur section transversale atteint un diamètre de 160 à 170 μ.

La paroi propre est mince, fibrillaire, uniformément colorée. Elle est parsemée de noyaux fusiformes.

1. Les plus petites sont à peine grosses comme une hématie; les plus grosses atteignent 100 μ.

L'épithélium est représenté par des noyaux, disposés le plus souvent sur un seul rang, au voisinage de la membrane propre. Ces noyaux, tous de même taille, sont ronds ou ovoïdes; ils présentent un aspect clair et un nucléole rond, vivement coloré, qui semble formé de deux parties accolées; exceptionnellement les noyaux sont granuleux et foncés, de par la présence de grains de chromatine fins et nombreux. Ces noyaux sont situés dans une substance granuleuse qui se rassemble parfois autour de chaque noyau et prend l'aspect d'un corps cellulaire; on croirait se trouver en présence d'un épithélium cylindrique implanté perpendiculairement ou obliquement sur la membrane propre. Plus souvent cette substance forme une masse uniforme, semée de noyaux, comme un plasmode. Elle peut sembler percée, çà et là, de mailles irrégulières de taille et de volume; parfois les mailles s'agrandissent et semblent circonscrites par des travées, minces comme des cordages, semées de points nodaux. Il est fréquent de voir cette substance se continuer, sans ligne de démarcation nette, avec le coagulum irrégulier qui peut occuper le centre du tube séminipare.

Pour en finir avec le tube séminal, nous signalerons la présence de bâtonnets, de taille uniforme [1], un peu plus longs que les noyaux des cellules séminales; ils sont minces et parfois recourbés légèrement en faux. Ils fixent énergiquement la safranine, et en les regardant avec soin ils semblent présenter une arête claire qui les parcourt sur toute leur étendue. On ne les trouve qu'au voisinage de la membrane propre; ils sont tantôt perpendiculaires, tantôt obliques, tantôt plus ou moins parallèles à cette membrane. Ils n'ont aucun rapport fixe avec les cellules épithéliales. Nous les appellerons provisoirement cristalloïdes de l'épithélium séminal.

Les cellules interstitielles sont bien développées. On les reconnaît à leur noyau rond, le plus souvent unique, pourvu d'un ou deux nucléoles; à leur corps cellulaire volumineux, de forme polygonale. Sur ce testicule, les cellules interstitielles ne sont jamais isolées. On ne les trouve qu'en groupes, souvent développées autour d'un vaisseau. Elles s'interposent entre les tubes séminipares, et les îlots qu'elles constituent prennent une forme triangulaire, ou polygonale, pour s'accommoder à la disposition des canalicules entre lesquels elles s'interposent.

Dans ces cellules interstitielles ou à côté d'elles, on note la présence de cristalloïdes, c'est-à-dire de bâtonnets allongés, parfois légèrement incurvés, colorés en rouge par la safranine, en violet par l'hématoxyline; ils sont parfois isolés et plus souvent groupés à 2, 3, ou 4. Quand ils sont couplés 2 à 2, ils sont parallèles ou diversement orientés; ils peuvent chevaucher l'un sur l'autre; ils sont de même taille ou de taille très différente. On les trouve rassemblés en nombre dans certains territoires, alors que d'autres territoires en sont totalement dépourvus.

Le corps d'Highmore a ses canaux collecteurs entr'ouverts, tandis que dans tous les testicules précédemment étudiés, la lumière du réseau de

1. Ces cristalloïdes atteignent 12 à 14 μ de long; leur largeur est d'à peine 0 μ, 5.

Haller était virtuelle et les épithéliums de revêtement en contact immédiat.

Le tissu conjonctif est peu développé; on y note la présence de leucocytes à granulations.

Obs. XVI. — *Testicule d'un homme de vingt-trois ans, dû à l'obligeance de M. le Dr Cazin (mars 1897), fixé dans le Zenker et dans la liqueur forte de Flemming.*

Les tubes séminipares atteignent 130 à 150 μ.

Leur paroi propre est nettement distincte du tissu voisin; elle est formée de 3 à 4 lamelles conjonctives, concentriques, entre lesquelles sont interposés des noyaux allongés, aplatis par les lames qui les compriment. En quelques endroits la membrane propre s'épaissit; elle se répartit en deux zones. L'externe est fibrillaire et pourvue de noyaux abondants; l'interne est hyaline, transparente, homogène; les noyaux y sont exceptionnels. La zone interne semble résulter d'une transformation de la zone externe; elle s'accroît au point de devenir deux, trois ou quatre fois plus épaisse que la coque fibrillaire. Parallèlement on note des lésions dégénératives profondes du côté de l'épithélium.

L'épithélium de revêtement est constitué par des noyaux clairs, arrondis ou déchiquetés, pourvus d'un nucléole sphérique très colorable. Ces noyaux, tous de même taille, sont généralement situés au voisinage de la membrane propre. Ils semblent pourvus d'un corps cellulaire qui s'implante perpendiculairement ou obliquement sur la membrane propre et se confond avec les coagulations qui occupent toute la cavité du canalicule séminipare, quand il est de petite taille. On ne compte souvent que six ou huit cellules, inégalement espacées, pour revêtir d'une bordure discontinue un canalicule de taille moyenne. — Nous ajouterons que sur les coupes obliques les noyaux apparaissent au centre d'un espace clair limité à distance par un réseau polygonal, assez régulier, coloré comme le protoplasma, et qu'au premier abord on pourrait considérer comme une membrane d'enveloppe dont le corps cellulaire se serait détaché en se rétractant autour du noyau. Notons encore que sur certains tubes l'épithélium est bourré çà et là de globules graisseux, surtout abondants entre le noyau et la membrane propre; sur d'autres, il est plus ou moins desquammé et il occupe la lumière des canalicules; sur d'autres encore, il se résout en détritus granulo-graisseux qui fixent fortement la safranine et réduisent l'acide osmique sous forme de fines gouttelettes arrondies, de couleur noire.

On note de loin en loin la présence d'un noyau long, étroit, vivement colorable, interposé entre les noyaux ronds et clairs de l'épithélium de revêtement; on note aussi l'existence de cristalloïdes en tout semblables à ceux de l'observation XV.

Les cellules interstitielles se présentent avec leurs caractères classiques : volume considérable, forme plus ou moins polyédrique; aptitude à fixer énergiquement les teintures, gros noyau, unique d'ordinaire. Ce noyau est clair, arrondi; il a un nucléole sphérique ou étranglé en

haltère comme un diplocoque; plus rarement il se montre anguleux, et porteur de grumeaux irréguliers de chromatine. La répartition en îlots des cellules interstitielles est ici la règle, et souvent un vaisseau individualise chaque colonie cellulaire; les îlots affectent les formes les plus variées; ils sont, par endroits, développés au point de donner à chaque canalicule séminipare une ceinture complète qui se fusionne, par sa périphérie, avec les anneaux de cellules interstitielles semblablement disposés.

Les cellules interstitielles sont capables d'élaborer du pigment, de la graisse, des cristalloïdes.

Le pigment se montre sous la forme de granulations éparses dans le corps protoplasmique.

La graisse se développe en quantités très variables selon les éléments considérés; ici on n'en trouve qu'une ou deux globules, ailleurs elle remplit le corps de l'élément, mais elle se présente toujours sous la forme de fines gouttelettes, pressées les unes contre les autres, et qui, comme dans l'épithélium séminal, semblent avoir peu de tendance à se fusionner les unes avec les autres. La graisse affecte les localisations les plus variables. Elle envahit tout le corps cellulaire ou seulement une de ses parties : c'est alors soit la périphérie, soit la zone périnucléaire, soit peut-être même le noyau de la cellule interstitielle.

Les cristalloïdes qui peuvent exister dans les éléments interstitiels de ce testicule, à côté des globules graisseux, sont rares, courts et trapus. Ils se teignent en rouge ou en violet quand on les colore selon la méthode de Benda, en jaune ou en brun quand on emploie la technique de Flemming (safranine, violet de gentiane et orange). Ils sont le plus souvent de nombre et d'orientation variable suivant les points considérés. Ils siègent dans certaines régions, à l'exclusion de certaines autres.

Ajoutons que certains îlots de cellules interstitielles semblent avoir subi la transformation hyaline.

Le tissu conjonctif de ce testicule est extrêmement réduit. Il se résout en quelques cellules fixes, en quelques globules blancs polynucléés et en quelques rares fibrilles conjonctives.

Les vaisseaux sanguins sont rares; quelques-uns semblent avoir leur tunique externe épaissie; les plus gros atteignent, au voisinage des tubes séminipares, au diamètre de 90 à 100 μ.

Obs. XVII. — *Testicule d'un jeune homme, dû à l'obligeance de M. le Dr Pierre Delbet. Fixation dans le sublimé et dans le Flemming.*

L'albuginée est représentée par un bloc fibreux, épais de 400 à 450 μ, situé au contact immédiat du parenchyme testiculaire.

La lobulation du testicule n'existe plus à la périphérie de la glande. Les canalicules, d'un diamètre de 150 à 170 μ, sont au contact les uns des autres par leur membrane propre; en quelques points, ils sont séparés par du tissu conjonctif. Les bandes de ce tissu sont relativement moins étendues que celles du testicule des jeunes sujets, mais elles atteignent cependant ici un développement considérable : dans aucun des

testicules adultes que nous avons étudiés, nous n'avons trouvé autant de substance de soutien.

La paroi propre des canalicules se résout en deux zones. L'externe est fibrillaire et semée de noyaux; l'interne est, transparente, homogène et brillante; elle mérite le nom de zone hyaline; les noyaux y sont exceptionnels.

L'épithélium séminal se reconnaît à ses noyaux ronds et clairs, munis d'un nucléole sphérique, disposés sur un seul rang. On note la plus grande irrégularité dans la distribution de ces éléments. Ils forment ici une palissade continue, serrée, de hauteur uniforme, implantée sur la membrane propre; ailleurs ils sont très rares. On les trouve ici nettement isolés; ailleurs, des tractus irréguliers, simulant un grillage, les relient entre eux et au coagulum qui occupe la lumière du tube. Un petit nombre de cellules sont infiltrées de graisse.

Les cellules interstitielles se réunissent en groupes; ces groupes sont rares et de peu d'étendue; quatre ou six cellules seulement les constituent. Presque tous ces éléments épithélioïdes sont surchargés de gouttelettes adipeuses. Ils sont entourés, de toutes parts, par le tissu conjonctif qui, au pourtour des îlots de cellules interstitielles, se tasse légèrement comme pour former une gaine à chacun d'eux.

Les cristalloïdes sont assez rares dans ce testicule. Ils siègent dans les cellules interstitielles ou dans le tissu conjonctif. On les trouve d'ordinaire entourés d'une auréole claire, tantôt isolés, tantôt réunis en groupe. Lorsque le groupe comprend seulement deux ou trois cristalloïdes, on les voit se disposer parallèlement, parfois au contact; d'autres fois, ils font entre eux des angles variables. Le groupe comprend-il quatre, six, huit cristalloïdes? alors ceux-ci se disposent irrégulièrement et chevauchent les uns sur les autres. On les rencontre aussi bien contre la paroi du canalicule séminipare qu'au centre d'un îlot de cellules interstitielles; certaines régions testiculaires en semblent totalement dépourvues; dans d'autres, au contraire, on voit les cellules à cristalloïdes se réunir en groupes. Quoi qu'il en soit les cristalloïdes se reconnaissent aisément. Ce sont des bâtonnets à extrémités mousses, droits ou légèrement incurvés, tantôt longs et grêles, tantôt courts et trapus. Ils peuvent être de taille différentes, bien qu'inclus dans une même cellule. Leurs réactions histochimiques ne sont pas différentes de celles que nous avons eu l'occasion d'indiquer jusqu'ici.

Le tissu conjonctif de ce testicule est assez abondant, et de type fasciculé. Il présente, entre autres, des éléments cellulaires rappelant et par leur noyau et par leur corps cellulaire la fibre musculaire lisse.

Les vaisseaux sont rares et de faible calibre; leur tunique externe est épaissie ici et là, mais on ne note aucune autre modification dans leur structure, alors même qu'ils siègent au voisinage des canalicules les plus altérés.

Les nerfs sont indemnes de toute lésion.

L'épididyme est formé de tubes d'un diamètre de 300 μ, dont la cavité est vide et dont la paroi comporte un épithélium absolument normal et

une musculature très réduite, puisqu'elle atteint tout au plus 20 à 25 μ et puisqu'elle manque en maint endroit. Les flexuosités du canal épididymaire sont comme coulées dans une gangue fibreuse, très pauvrement vascularisées.

Notons encore sur cette pièce la présence d'un kyste épididymaire long de 3 millimètres, large de 2 millimètres. Sur la coupe ce kyste, de forme ovoïde, apparaît avec son épithélium cylindrique et une tunique musculaire bien distincte.

Il n'y a à relever qu'une modification du côté du déférent : c'est une infiltration graisseuse, surtout localisée au niveau du pôle libre de la cellule.

Obs. XVIII. — *Testicule d'un homme de dix-neuf ans, fixé en partie dans le sublimé, en partie dans le Flemming.*

Ce malade avait subi sans succès, à deux reprises, l'orchidopexie, et cela à l'âge de neuf et de quatorze ans. Les douleurs qu'occasionnait ce testicule étaient si violentes que le malade exigea la castration, qui fut pratiquée en 1897, en même temps qu'une cure radicale de hernie.

Les tubes testiculaires, d'un diamètre de 220 à 250 μ, sont par endroits au contact les uns des autres, et par endroit séparés par de minces bandes de tissu conjonctif.

La paroi propre se répartit en deux zones. L'externe est fibrillaire, pourvue de noyaux et reste colorée en rose après l'emploi du Benda, l'interne est hyaline; elle est fortement teintée en vert après l'action du même réactif.

L'épithélium séminal est constitué, comme toujours, par des noyaux clairs, ovoïdes, situés au voisinage de la membrane propre, disposés sur un seul rang. Ces noyaux sont plongés dans une substance homogène qui se fusionne par endroits avec les coagulations occupant la lumière du tube. Sur les bords des coupes, qui sont les parties les mieux fixées, on constate souvent que le noyau occupe le pied d'un élément plus ou moins cylindrique, nettement séparé de ses congénères; c'est seulement au niveau du pôle libre de la cellule que le protoplasma semble continu d'un élément à l'autre.

Certains tubes sont pourvus d'un revêtement continu d'éléments columnaires assez réguliers; d'autres n'ont que des cellules rares, obliquement implantées; d'autres encore ont perdu leur épithélium; la lumière du tube est alors occupée par des débris cellulaires, par des noyaux mal colorables, par des gouttelettes graisseuses. En pareil cas la lumière du tube se rétrécit, du fait de l'hypertrophie de la zone hyaline de la paroi propre; elle peut même complètement disparaître.

Le caractère fondamental de ce testicule, c'est son état de dégénérescence. Il serait difficile de trouver une cellule épithéliale qui ne soit pas gorgée de graisse. Cette graisse se présente sous la forme de gouttelettes fines et rondes, qui ne semblent avoir aucune tendance à se fusionner. Il est de règle de voir le semis de boules adipeuses se loca-

liser dans le pied de la cellule, entre le noyau d'une part et la membrane d'autre part.

Les cellules interstitielles sont rares. Elles sont chargées de graisse. Les cristalloïdes y sont exceptionnels.

Le tissu conjonctif est bien développé, puisqu'il n'a que peu de cellules épithélioïdes. Il réalise à peu près le type du tissu conjonctif diffus. Les vaisseaux qu'on y trouve sont nombreux, de toute taille. Quelques-uns atteignent le diamètre d'un tube séminipare et présentent une tunique externe manifestement épaissie.

L'épithélium du canal déférent est infiltré de gouttelettes de graisse.

Obs. XIX. — *Testicule d'un homme de vingt-huit ans, dû à l'obligeance du Dr Cazin. Fixation en partie dans le sublimé, en partie dans le Flemming.*

Les tubes séminipares sont d'un diamètre très inégal. Leur dimension moyenne est de 175 à 180 μ. Quand les canalicules ne sont pas au contact, ils sont séparés par des îlots de cellules interstitielles.

La paroi propre comprend : 1° une zone extérieure faite de lamelles fibreuses, engainées les unes dans les autres et pourvues de noyaux; 2° une couche interne, hyaline. Cette couche, la rubine la teint en rose pâle; la safranine et l'hématoxyline en lilas, le lichtgrün en vert, le violet de gentiane en violet gris.

Le revêtement canaliculaire où sont disséminés des cristalloïdes, est formé de noyaux et d'un protoplasma qui se coagule en même temps que la substance intercellulaire et ne peut s'en différencier. Protoplasma et substance intercellulaire présentent les caractères que nous avons décrits dans l'observation XVIII. Nous noterons seulement qu'en dehors du noyau, on peut exceptionnellement constater la présence soit de chromatine émigrée du noyau, soit de formations arrondies qui se teignent comme le protoplasma, mais avec une plus vive énergie.

Les noyaux sont ovoïdes et leur contour est parfois déchiqueté; ils sont fort pâles d'ordinaires, car la chromatine y est rare; ils contiennent un nucléole sphérique. Ces caractères du noyau sont d'ailleurs inconstants. Certains noyaux sont granuleux, certains semblent plissés dans le sens de leur longueur; d'autres présentent une encoche profonde; ils semblent formés de deux lobes pourvus chacun d'un nucléole, et réunis par un pont étroit, situé à l'un des pôles du noyau. Sur d'autres noyaux, où le nucléole est central, la chromatine se dispose en fins tractus qui partent du nucléole comme autant de rayons; on peut voir deux ou trois masses chromophiles, ayant l'apparence de nucléoles, se mettre au contact au centre d'un noyau, tandis que d'autres éléments ont un caryoplasma dépourvu de chromatine.

Quelques éléments de l'épithélium de revêtement, tout altérés qu'ils soient, sont encore capables de s'infiltrer de graisse ou d'entrer en désintégration granuleuse. On les trouve, contre la paroi du tube, réduits à un noyau pâle, englobés dans un magma volumineux, arrondi, formé de gouttelettes de graisse et de détritus granuleux. Ailleurs les cellules sont tombées, desquammées, dans la lumière du tube.

Parallèlement à cette évolution, on constate des modifications profondes du côté de la membrane propre. Sur certains tubes la zone hyaline s'hypertrophie, au point de quintupler, de décupler même son diamètre primitif. Le canalicule s'épaissit; sa lumière s'aplatit; son contenu disparaît. Ailleurs, circonscrits par un anneau fibreux, on rencontre des îlots de forme allongée, d'aspect hyalin, parcourus dans leur grand axe par une fissure presque linéaire : il s'agit de tubes séminipares dont la cavité est devenue virtuelle ou à peu près.

Les cellules interstitielles sont très développées. Les unes sont claires, les autres sont foncées. Cellules claires et cellules foncées se pressent à côté les unes des autres, serrées au hasard, dans le même îlot. Elles fixent énergiquement l'éosine. La thionine leur prête une couleur rose amaranthe qui les distingue des éléments qui pourraient en imposer pour des cellules épithélioïdes. Elles se groupent partout où les canalicules spermatiques ne sont pas au contact. Elle sont chargées de pigment de graisse, ou de cristalloïdes.

Le tissu conjonctif, là où il existe, est réduit à des éléments cellulaires : cellules fixes, leucocytes mono ou polynucléaires se reconnaissent, chargés de granulations graisseuses.

Les capillaires sanguins et les veines sont assez développés et ne paraissent nullement altérés.

L'épithélium du canal déférent est infiltré de gouttelettes adipeuses.

Obs. XX. — *Nous ne publions que sous les plus expresses réserves l'examen de ce testicule qui nous a été envoyé, sans renseignements, au laboratoire de M. le professeur Mathias Duval. De par sa taille, ce testicule était certainement celui d'un pubère : il mesurait en effet 40 millimètres de longueur, 20 millimètres de largeur et 28 millimètres de hauteur. De par sa structure, ce testicule appartenait vraisemblablement à un cryptorchide, mais les altérations du testicule sénile se rapprochent assez des lésions du testicule ectopique pour nous contraindre à la prudence la plus élémentaire.*

Toute trace de répartition lobulaire a disparu.

Le diamètre des tubes séminipares oscille de 100 à 180 μ, et ce diamètre est indépendant de la nature du revêtement épithélial.

La paroi propre comprend deux zones : l'externe est fibrillaire et pourvue de noyaux. La safranine, suivie du vert lumière et du violet acide, la colore en rose; le même réactif colore en vert la zone interne, qui est plissée et d'aspect hyalin. Sur quelques tubes, cette zone prend un énorme développement, si bien que la lumière du tube se rétrécit à à mesure que s'épaissit la paroi propre.

Quant au revêtement épithélial, il est éminemment variable.

Sur quelques coupes, il est desquammé dans l'intérieur du tube et parfois transformé en un magma granuleux où l'on aperçoit encore des traces de noyaux.

Sur d'autres il est réduit à quelques éléments coniques semblables à ceux que nous avons étudiés. Ces éléments, tous semblables entre eux,

sont implantés perpendiculairement ou obliquement sur la membrane propre. Ils sont disposés sur une seule couche et sont bourrés de fins globules de graisse, surtout abondants au niveau de la portion basale de la cellule. Les noyaux, ronds ou ovoïdes, ont un aspect clair; ils possèdent un volumineux nucléole situé au centre de l'élément, et parfois une ou deux formations un peu plus petites que le nucléole, au voisinage duquel elles sont situées, et qui fixent presque aussi énergiquement que lui les colorants nucléaires, la safranine en particulier. Ce sont probablement là les corps juxta-nucléolaires. Quant au corps cellulaire, il est représenté au-dessous du noyau par une masse transparente, d'aspect uniformément lisse, nettement séparée des masses voisines.

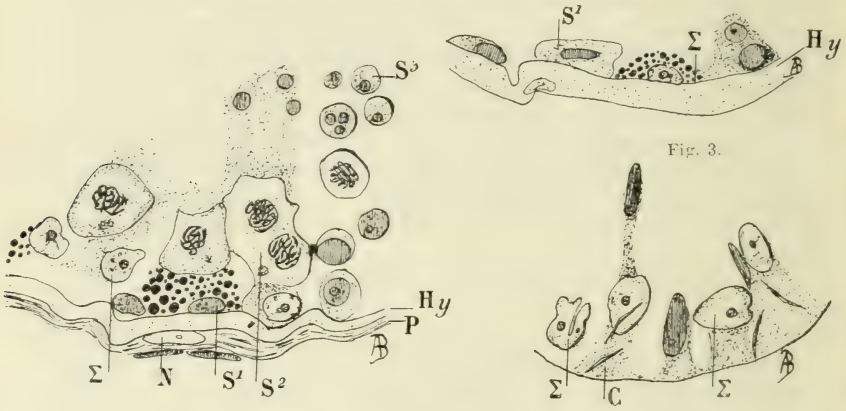

Fig. 3.

Fig. 2. Fig. 4.

Fig. 2. — P. zone fibrillaire de la paroi propre; H*y*, zone hyaline de cette paroi; Σ, cellules de Sertoli avec leur noyau clair et leur nucléole; S', spermatogonie infiltrée de graisse; S², spermatocyste; S³, spermatide tombée dans la cavité canaliculaire (Stiassnie, ocul. I, object. 1/18).

Fig. 3. — Revêtement canaliculaire réduit à des cellules infiltrées de graisse Σ et à des spermatogonies S' (même grossissement).

Fig. 4. — Cellules de Sertoli Σ contenant des cristalloïdes C. La cellule située à gauche de la figure possède un noyau qui porte une incisure profonde (même grossissement).

Au-dessus du noyau, il est formé d'une masse granuleuse, d'aspect filamenteux, qui réunit entre elles les diverses cellules épithéliales et se confond avec le coagulum occupant la lumière du canalicule. On y note, çà et là, la présence de cristalloïdes.

Sur une vingtaine de tubes enfin, nous avons trouvé une ébauche de travail spermatogénétique. Ces tubes, qui n'arrivent point à élaborer des spermatozoïdes, sont de même taille que les tubes pourvus d'un seul rang d'éléments épithéliaux, de forme conique.

Ils comprennent :

1° Des spermatogonies aplaties, situées contre la paroi du tube, avec leur noyau chargé d'une chromatine autrement dense à la périphérie de l'élément que partout ailleurs, de sorte que la cellule présente un noyau clair en son centre.

2° Des spermatocystes, disposés sur une, deux ou trois rangées; on les reconnaît à leur forme polygonale, à leur protoplasma clair pourvu çà et là d'une partie plus colorable, qui n'est probablement qu'un Nebenkern, à leur gros noyau en mitose, au stade spirème. Parfois ces éléments sont desquammés dans la lumière du tube; leur protoplasma s'est effrité; le réseau de chromatine, mis à nu, se déroule comme un peloton de fil, en un filament formé de chromosomes disposés bout à bout comme les grains d'un chapelet. Ces spermatocytes sont parfois perdus au milieu de gouttelettes graisseuses qui se déposent autour de la cellule, tandis qu'elles se déposent autour du noyau dans les spermatogonies.

3° Les spermatides apparaissent en dedans des spermatocytes. Ce sont de petites cellules, rondes ou ovalaires, dont le noyau souvent excentrique fixe avec énergie, mais sans élection, les réactifs nucléaires. Parfois ces éléments ont perdu leurs connexions originelles; elles sont tombées dans la cavité du tube sous forme de cellules arrondies, parfois pourvues de deux ou trois noyaux.

4° A côté de la lignée des cellules séminales on note, par places, des éléments semblables aux éléments épithéliaux, à noyau clair, que nous avons vus dans tous les testicules adultes et dans la plupart des tubes de ce testicule. La graisse se rassemble souvent au voisinage du pied de pareilles cellules.

Les éléments interstitiels sont peu développés. Le tissu conjonctif est presque uniquement formé de cellules et il est occupé çà et là par des nappes de globules rouges.

Les vaisseaux sanguins sont indemnes de toute lésion.

Obs. XXI. — *Testicule tuberculeux chez un cryptorchide. Fixation au sublimé et au Flemming.*

Les tubes testiculaires, larges de 170 à 180 μ, n'existent qu'au voisinage du bord antérieur du testicule et encore n'en compte-t-on qu'une dizaine. Leur paroi propre est mince. Elle est au contact d'un tissu embryonnaire, semé de nombreuses cellules géantes. Elle donne implantation à des éléments columnaires, disposés sur un seul rang. Ces éléments sont bourrés de graisse. La lumière du tube est occupée par un coagulum granuleux semé çà et là de gouttelettes de graisse. Les cellules interstitielles sont disparues.

Sur cinq ou six sections de l'épididyme d'un diamètre de 250 à 280 μ, on constate que l'épithélium de revêtement, de forme cubique, a gardé ses cils et que les cellules de remplacement sont nombreuses. La musculaire est très réduite. En certains points elle disparaît complètement au voisinage du tissu tuberculeux qui, dès lors, arrive au contact immédiat de l'épithélium épididymaire haut de 25 à 30 μ. Ce tissu est formé de fongosités, de cellules géantes et de quelques îlots caséeux. Quant au contenu des tubes, il est constitué par un coagulum granuleux, semé de cellules desquammées, de noyaux dépourvus de corps cellulaire et de grains de chromatine.

Obs. XXII. — *Testicule sarcomateux chez un cryptorchide de vingt-huit ans. Fixation en partie dans le sublimé, en partie dans le Flemming.*

Nous ne nous arrêterons pas à l'analyse de cette pièce; il est impossible d'y retrouver rien qui rappelle la structure de la glande génitale. L'envahissement du testicule est tel qu'on peut dire qu'il s'agit d'un sarcome et non plus d'un testicule sarcomateux.

Obs. XXIII. *Fragment du testicule gauche d'un jeune homme de dix-neuf ans, dû à l'obligeance de M. le Dr Sebilleau. Fixation dans le Flemming.*

Les tubes séminipares, d'un calibre de 200 μ, sont au contact ou séparés par d'étroits tractus de cellules interstitielles ou de tissu conjonctif.

La paroi propre se montre sous des aspects divers : le plus souvent elle est mince et fibrillaire; parfois elle s'épaissit; on y trouve alors deux zones que nous connaissons bien : l'externe, fibrillaire; l'interne, hyaline. Cette dernière peut croître à tel point que l'épithélium séminipare une fois desquammé, la cavité canaliculaire devient virtuelle et disparaît.

Les épithéliums, eux aussi, se présentent avec les formes les plus variées.

Tantôt c'est l'épithélium banal des ectopiques pubères. Des noyaux, tous semblables entre eux, le caractérisent. Ils sont pâles, ovoïdes, disposés sur un seul rang, pourvus d'un nucléole et d'un ou deux grains chromatiques vivement colorés; ils sont plongés dans une substance irrégulièrement répartie autour des noyaux, infiltrée ici et là de globules graisseux, où l'on note, de loin en loin, la présence de cristalloïdes.

Tantôt nous trouvons un épithélium en tentative de spermatogenèse. Des spermatogonies, réparties en bordure discontinue contre la membrane propre, de volumineux spermatocystes en mitose, disposés sur un ou deux rangs, au contact direct de la membrane propre là où manquent les spermatogonies et parfois desquammés dans la lumière du tube, tels sont les caractères du revêtement épithélial. Les spermatides y font défaut ainsi que les spermatozoïdes. Ajoutons que sur la coupe d'un seul tube, cette ébauche de différenciation cellulaire peut se trouver localisée sur un segment donné, tandis qu'un segment voisin est revêtu de ces éléments banals que nous avons signalés dans presque toutes les ectopies de pubères.

Tantôt, enfin, toute trace d'élément épithélial a disparu. Un coagulum granulo-graisseux occupe la lumière du tube, où sont perdus quelques noyaux pâles et mal colorables.

Les cellules interstitielles se répartissent en cordons bien développés : elles contiennent de la graisse et des cristalloïdes que la coloration par la méthode du violet de gentiane de Bizzorero met en évidence avec une parfaite netteté. Elles forment le véritable appareil de soutien du testicule puisque le tissu conjonctif, à peu près réduit à ses éléments fixes, est très peu abondant.

Absence de lésions vasculaires.

Obs. XXIV. — *Fragment de testicule ectopique, fixé dans le Flemming. Ce fragment, qui provient du testicule droit du jeune homme de l'observation* XXIII, *nous a paru, au cours de l'intervention, de même taille que le testicule gauche; la glande était fixée en ectopie rétro-inguinale.*

Les tubes séminipares sont séparés de l'albuginée par une couche de tissu conjonctif fasciculé qui pénètre dans le parenchyme de l'organe pour séparer les uns des autres les canalicules testiculaires qui ne sont point au contact. Ces canalicules ressortissent à deux types.

Les uns sont pleins et rassemblés dans une même région, ils sont au contact les uns des autres pour la plupart ; leur calibre atteint 90 à 110 μ. Leur paroi propre se révèle comme une ligne à double contour, nette et régulière. Elle soutient une substance étendue en nappe réticulée qui remplit le tube, sans lui laisser de lumière. Des noyaux, d'aspect homogène, finement granuleux, tous semblables entre eux, ronds ou ovalaires, y apparaissent, pressés sur deux ou trois rangées. Ces tubes séminipares revêtent le type *infantile*.

Les autres, au contraire, sont du type *pubère*. Ils sont là, très avancés en évolution et rassemblés en plus grand nombre que sur tout autre testicule ectopique. D'un diamètre de 150 à 180 μ, presque tous séparés les uns des autres par des travées conjonctives, les canalicules ont une paroi propre fibrillaire sur quelques-uns, et, sur la plupart, fibrillaire dans sa zone externe, et hyaline dans sa zone interne. Le revêtement épithélial est constitué par des noyaux clairs, arrondis ou anguleux, disposés sur un seul rang, plus espacés les uns des autres et plus gros que les noyaux des tubes de type impubère. Ils sont pourvus d'un beau nucléole et parfois d'un ou deux corps qui se colorent presque aussi vivement que lui. Les noyaux sont plongés dans une substance réticulée qui ménage au centre du tube une lumière nette, plus ou moins arrondie. Des gouttelettes graisseuses semblent parfois envahir le noyau.

Mais, le plus souvent, la membrane propre, légèrement épaissie, circonscrit une cavité qu'occupe un coagulum granulo-graisseux, parsemé de noyaux dégénérés, et partant mal colorables.

Les cellules interstitielles se localisent en îlots assez rares, mais parfois volumineux. On en trouve jusque dans le tissu conjonctif, qui double l'albuginée. Les éléments épithélioïdes sont pourvus de graisse et de cristalloïdes.

Du tissu conjonctif fibrillaire entoure et sépare assez nettement les uns des autres les canalicules de type adulte. On y trouve, épars, quelques cristalloïdes et quelques vaisseaux qui sont indemnes de toute lésion.

IV

Caractères Histologiques et Histogénèse du testicule ectopique.

Pour la commodité de la description, il y a lieu de distinguer dans l'ectopie du testicule deux types histologiques fondamentaux.

Ces types sont capables sans doute de présenter des caractères qui les rapprochent, mais aussi d'englober des formes anatomiques bien disparates : nous avons eu l'occasion de le constater en nous astreignant à l'analyse d'une série de pièces justificatives.

Il nous reste donc, dans une vue d'ensemble, à présenter l'histologie du testicule ectopique avant, puis après la puberté. Nous nous demanderons ensuite comment on peut comprendre et mettre en série les aspects divers qu'offre la glande arrêtée dans sa descente. Et après cette tentative d'histogenèse tératologique, nous essaierons de dégager et de mettre en valeur les caractères essentiels du testicule ectopique.

A. — Le testicule ectopique avant la puberté.

Les testicules ectopiques que nous avons examinés proviennent d'enfants de quatre à quatorze ans.

Albuginée. — L'albuginée se présente avec une épaisseur qui varie dans de larges limites, puisque les dimensions que nous avons observées varient entre 130 et 600 μ.

Si parfois elle ne comporte qu'une seule couche, on peut parfois aussi lui distinguer : 1° une zone superficielle semée de noyaux ovoïdes, rares, orientés en tous sens et irrégulièrement espacés ; 2° une zone profonde pourvue de nombreux noyaux en bâtonnet, à direction uniforme, espacés également, et fort rapprochés les uns des autres.

Cette albuginée peut présenter des particularités de texture. Tantôt elle est faite d'une nappe homogène de faisceaux parallèles. Tantôt elle présente trois couches. Deux de ses couches sont continues et parallèles : ce sont les couches extrêmes. Entre elles s'interpose une couche moyenne discontinue, formée de segments fibreux séparés par des espaces linéaires ; ces espaces sont occupés

par des vaisseaux et par les fibres proximales des couches superficielle et profondes recourbées en ⊂ ou en ⊃ pour engainer chacun des segments de la zone moyenne.

Enfin nous avons noté une fois dans l'épaisseur de l'albuginée la présence d'amas cellulaires, rappelant en tous points les cellules épithélioïdes. Nous les considérons comme des îlots erratiques de cellules interstitielles.

Ajoutons que l'albuginée peut entrer au contact direct du testicule, mais elle peut se doubler d'une lame de tissu cellulaire lâche, mesurant de 35 à 120 μ. Cette lame, parcourue par de gros vaisseaux, doit être rattachée à la zone de tissu conjonctif qui revêt la base du lobule testiculaire.

Tubes séminipares. — La répartition du testicule en lobules est, en général, bien conservée chez l'enfant. Le lobule est individualisé par une gaine complète de tissu conjonctif qui, d'ailleurs, peut n'exister qu'au voisinage de la base et du sommet des lobules, et qui, parfois même, est réduite au point de se localiser exclusivement près du corps d'Highmore.

Chaque lobule est occupé par un nombre variable de tubes, dont le diamètre moyen est de 50 à 70 μ; mais nous avons vu sur une pièce des canalicules de 20 μ et sur une autre des canalicules de 175 μ.

Les tubes séminipares sont tantôt pleins et tantôt creux, et il semble bien que ce dernier aspect soit réel, et qu'il ne doive pas être mis sur le compte de coupes trop épaisses.

Quand on considère dans leur distribution les canalicules spermatiques, on constate qu'ils sont en général inégalement espacés et peut-être sont-ils plus serrés à la périphérie du testicule qu'au voisinage du corps d'Highmore. Plus un tube est petit, plus il est en général éloigné de ses congénères, et telle était la rareté des canalicules dans le testicule de l'observation IV, qu'on trouvait des champs de microscope qui, à un grossissement de 130 diamètres, ne contenaient pas un seul tube séminipare.

Il est de règle que les tubes séminipares de l'enfant ne soient point au contact. Ils sont séparés les uns des autres par des travées conjonctives. Celles-ci étaient à peine différentes de celles qu'on trouve à l'état normal, dans une observation de Bezançon [1]. Elles

1. *Loco cit.*, p. 26.

nous ont paru plus étendues, d'ordinaire, et parfois nous les avons trouvées fort développées.

Paroi propre. — Chez l'enfant, la membrane propre est toujours mince. Elle peut être à peine visible; elle se révèle alors comme une simple fibrille conjonctive analogue à celles qu'on trouve dans la trame intertubulaire. D'autres fois, elle se montre comme une ligne à double contour, ou comme une gaine formée de feuillets concentriques et de noyaux aplatis. Dans quelques cas le pourtour de cette gaine se confond insensiblement avec le tissu conjonctif intralobulaire disposé autour d'elle en anneaux.

Épithéliums. — Le revêtement épithélial se présente sous deux aspects. Tantôt il est constitué uniquement par de petits éléments; tantôt il se montre pourvu, à la fois, de petites et de grosses cellules épithéliales.

Grosses cellules épithéliales. — Les grosses cellules épithéliales atteignent 25 à 35 μ. Elles sont pâles, rondes, et nettement délimitées. Elles sont pourvues d'un noyau de 16 à 18 μ. Ce gros noyau est clair et régulièrement sphérique. Par endroits on note deux, trois et même quatre noyaux dans un même corps cellulaire. Certains testicules ne possèdent pas ou ne possèdent plus de semblables éléments; d'autres n'en ont que de rares. Quand elles sont nombreuses, ces cellules nous ont semblé irrégulièrement réparties dans les diverses régions testiculaires; tel tube n'en renferme point; tel autre en compte trois, quatre et jusqu'à six ou sept. Ces éléments sont situés au milieu des petites cellules épithéliales; tantôt ils en sont simplement flanqués, à droite et à gauche; tantôt ils en sont complètement entourés et prennent l'aspect d'un ovule jeune avec sa couronne de cellules folliculaires.

M. Bezançon a signalé comme nous dans les tubes séminipares l'existence de « cellules basales à gros noyau » et de « cellules grandes, claires, à gros noyau », sans donner d'ailleurs aucun détail sur les deux ordres d'éléments. Il pense que les « grosses cellules qu'on voit le long de la face interne de la paroi » sont des « cellules de soutien ».

Nous croyons au contraire que ce sont des ovules mâles. Leur taille, leurs caractères morphologiques, leur absence dans les testicules ectopiques d'adultes, leurs noyaux parfois multiples [1],

1. Balbiani, dans les canalicules séminipares d'un chat de 6 mois, a vu de pareils « groupes ovulaires résultant de la prolifération des ovules primordiaux ».

sont les arguments qui nous font adopter cette interprétation.

Petites cellules épithéliales. — Les petites cellules épithéliales existent seules ou concurremment avec les ovules mâles. Elles sont formées de noyaux plongés dans une substance homogène sur laquelle, de parti pris, nous n'avons jusqu'ici formulé aucune opinion.

Les noyaux, ronds ou ovales, sont formés d'un réseau chromatique dense. Aussi retiennent-ils énergiquement les matières colorantes, l'hématéine en particulier. Ils sont tous de taille moyenne, et sont disposés sur une, deux, trois ou quatre rangées. Ils occupent parfois toute la lumière du tube et peuvent s'entourer d'un halo clair de protoplasma. Ils sont noyés, avons-nous dit, dans une substance sur laquelle les auteurs ont émis les hypothèses les plus variées.

Pour certains histologistes, Merkel en particulier[1], les noyaux sont situés dans une masse protoplasmique indivise pour les uns, nettement individualisée, pour les autres, autour du noyau. Si la cellule, ajoutent ces derniers, semble parfois fusionnée à ses voisines, c'est qu'elle a été mal fixée, et cette altération est à mettre sur le compte des réactifs.

Pour d'autres (Biondi[2]) les noyaux sont entourés d'une substance intercellulaire, coagulée par les réactifs.

Pour les éclectiques, corps cellulaire et substance intercellulaire présentent des qualités optiques analogues. Différencier le protoplasma de la substance intercellulaire devient dès lors impossible.

M. Prenant[3] a fourni des arguments en faveur de cette substance intercellulaire. Il a fait voir que ses aspects sont variables avec les réactifs employés et avec l'épaisseur des tissus que traverse le réactif pour parvenir jusqu'au canalicule. L'apparence identique de cette substance et des coagulations qui occupent la lumière du tube séminipare est une preuve à ajouter à tant d'autres.

Quelle que soit sa nature, cette substance se présente tantôt comme une masse pleine, semée de noyaux, et tantôt comme une nappe réticulée; elle est plus dense au voisinage de la membrane propre où elle est pourvue de formations nucléaires. Elle s'étend à

1. *Archives de Muller*. 1871.
2. *Arch. f. mikr. Anat.*, 1885.
3. *Étude sur la structure du tube séminifère des Mammifères*, thèse de Nancy, 1887.

travers la lumière du tube sous forme de dentelle ou sous forme de cordages jetés d'un côté à l'autre du canalicule séminipare.

Les petites cellules épithéliales que nous venons d'étudier représentent les petites cellules de soutien, les cellules folliculeuses que nous trouvons à côté des ovules mâles dans les testicules jeunes. Quand elles existent seules, c'est que les ovules mâles qui les accompagnaient tout d'abord ont disparu du canalicule séminipare.

Cellules interstitielles. — Les cellules interstitielles sont rares dans les jeunes testicules d'ectopiques. Nous ne les avons rencontrées que deux fois, et encore étaient-elles peu nombreuses.

Elles se présentent sous forme d'éléments arrondis ou ovalaires; elles ont un noyau rond et un corps protoplasmique granuleux, qui fixe vivement le picrocarmin et l'aurantia. Elles sont tantôt isolées, tantôt réunies en îlots. Les îlots sont ou des nodules arrondis, triangulaires, ou polyédriques, ou de longs cordons. Ils portent parfois à leur centre la coupe d'un vaisseau. Ils siègent entre les tubes séminipares, parfois au contact de l'albuginée, et parfois même dans l'intérieur de cette membrane. Nous ne les avons jamais vus assez développés pour former couronne autour des tubes testiculaires; nous ne les avons jamais vus contenir de cristalloïdes; il est vrai que, chez l'enfant, nous n'avons étudié ces éléments interstitiels que sur des pièces fixées dans le sublimé.

On sait que les cellules interstitielles représentent pour les uns des débris d'origine wolfienne, pour les autres des cellules conjonctives spéciales, parfois énormes; nous aurons l'occasion de revenir sur leur signification.

Tissu conjonctif. — Ce tissu nous a généralement paru plus développé dans le testicule de l'enfant que dans celui de l'adulte.

Il siège partout, à la périphérie du lobule (tissu conjonctif périlobulaire) aussi bien qu'entre les tubes séminipares (tissu conjonctif intralobulaire).

Il se présente à des stades divers de son développement. C'est ainsi que nous l'avons trouvé aux étapes suivantes : tissu conjonctif réticulé à mailles pleines [1], tissu conjonctif réticulé à mailles vides, tissu conjonctif adulte de types lâche, fasciculé ou fibreux.

Tantôt tout le tissu conjonctif d'un testicule donné est au même

1. Voir Retterer, *Journal de l'anatomie et de la physiologie*, 1896. Sur le développement morphologique et histologique des bourses muqueuses et des cavités péritendineuses.

stade de développement. Tantôt certaines parties sont plus avancées que d'autres dans leur évolution. C'est ainsi que le tissu interlobulaire peut être un tissu réticulé à mailles vides alors que la trame intertubulaire est à l'état fasciculé; ou bien c'est l'inverse qu'on observe.

Enfin dans une même travée périlobulaire nous avons pu voir un tissu jeune, vers la périphérie, se transformer peu à peu, en se rapprochant du corps d'Highmore, en tissu adulte de type fibreux.

Ajoutons qu'on peut trouver à côté des éléments fixes du tissu conjonctif quelques globules blancs, mono et polynucléés, quelques hématies. Jamais, en revanche, nous n'avons noté la présence de vésicules adipeuses.

Vaisseaux. — Les vaisseaux artériels et veineux nous ont généralement paru peu développés. On ne les trouve guère que sous l'albuginée, dans les cloisons périlobulaires et au centre des îlots de cellules interstitielles. Les capillaires forment parfois des anneaux complets autour des tubes séminipares. Vaisseaux et capillaires se sont toujours montrés sains.

Épididyme. — L'épididyme est parfois normal; parfois il subit une réduction qui porte inégalement sur chacune de ses parties. Le diamètre de son canal peut tomber de 335 à 330 et même à 100 μ; celui de sa cavité peut n'être que de 25 ou 30 μ. L'épithélium peut se tasser, devenir cubique, perdre ses cils, présenter des cellules de remplacement d'un type anormal (voir observation VI). La musculature s'amincit.

A côté de ces lésions de type atrophique, on voit fréquemment l'épididyme devenir le siège de kystes visibles à l'œil nu. Nous avons vu quelle était la structure et le contenu (observation XIII) de pareilles formations.

Canal déférent. — Le canal déférent était normal toute les fois que nous avons eu l'occasion de l'étudier.

B. — Testicule ectopique après la puberté.

Les testicules que nous avons eu l'occasion d'examiner provenaient de sujets âgés de dix-neuf à quarante ans.

Albuginée. — L'albuginée forme une nappe fibreuse épaisse de 400 à 450 μ et que double parfois une lame de tissu conjonctif diffus semée de gros vaisseaux.

Tubes séminipares. — La glande n'est plus nettement segmentée en lobules, comme chez l'enfant. Les tubes séminipares sont le plus souvent au contact les uns des autres, paroi contre paroi, si bien que les travées conjonctives intertubulaires sont grêles, quand elles existent; elles sont grêles et elles sont rares, car le peu d'espace que laissent entre eux les canalicules est occupé par des îlots de cellules interstitielles. Les tubes sont creux pour la plupart; quand leur lumière n'est pas libre, elle est occupée par des coagula et par des débris provenant de la desquammation des cellules du revêtement épithélial. Ajoutons que ces tubes ont un diamètre moyen de 170 μ. Les chiffres extrêmes que nous avons constatés sont 130 et 170 μ.

Paroi propre. — La paroi propre se répartit en deux couches concentriques. La couche externe est fibrillaire, et semée de noyaux aplatis; la safranine la colore en rose. La couche interne est transparente, homogène et brillante; on peut la qualifier de couche hyaline. Elle se colore en rose violacé avec la safranine, en vert avec la solution de Benda, employée à la suite de la safranine.

M. Bezançon[1] a noté, comme nous, cette différenciation de la paroi propre en deux zones; on ne distingue pas de noyaux dans la couche hyaline, dit-il; le fait est vrai mais exceptionnellement on peut rencontrer dans cette couche la trace de quelques noyaux dégénérés.

Nous avons pu voir la membrane propre s'épaissir. MM. Monod et Arthaud ont signalé le fait sans donner aucun détail sur les modifications qui, en pareil cas, se produisent dans le canalicule séminifère.

La zone fibreuse s'accroît en gardant ses caractères morphologiques; la zone hyaline, elle aussi, s'hypertrophie, et cela, au point de quintupler, de décupler même son diamètre primitif. Elle semble augmenter de volume, en s'étendant de dehors en dedans. Aussi la lumière du canalicule change-t-elle de forme et de calibre; elle s'aplatit en se retrécissant; elle finit par devenir virtuelle. Nous verrons, tout à l'heure, quelles modifications se produisent parallèlement dans le revêtement et le contenu du tube séminipare.

Il est intéressant de noter en passant que dans « les atrophies testiculaires consécutives à la sténose expérimentale du canal

1. *Loc. cit.*, p. 24.

déférent [1] » on ne constate jamais d'épaississement de la membrane propre. Cet épaississement se produit, au contraire, à titre de réaction locale, dans toute irritation toxique de longue durée, ou bien encore au cours de l'involution sénile du testicule [2].

Épithéliums testiculaires. — Nous avons eu l'occasion de décrire longuement au cours de nos observations (observ. XX et XXIII) une ébauche de travail spermatogénétique, localisée sur une série de tubes. Nous nous contentons ici, pour éviter les redites, de rappeler que les cellules de Sertoli, les spermatogonies, les spermatocytes, les spermatides se trouvaient réunis sur ces quelques tubes; ils étaient plus ou moins desquammés et nous ne les avons jamais vu arriver à élaborer des spermatozoïdes.

En règle générale, nous avons vu la paroi du tube revêtue d'éléments que nous avons maintes fois caractérisés. Il s'agit de formations columnaires ou coniques, implantées perpendiculairement ou obliquement sur la paroi propre, disposées sur une seule rangée, et se présentant en nombre très variable suivant les tubes considérés. Elles sont souvent infiltrées de graisse, et l'infiltration adipeuse atteint une cellule isolée, ou se localise au contraire dans toutes les cellules d'un tube, d'une région testiculaire. Elle peut même se généraliser à tout le revêtement testiculaire. Cette infiltration graisseuse se montre comme un semis de fins globules, qui semblent n'avoir aucune tendance à se réunir en boules volumineuses. Ce semis est surtout localisé dans la région cellulaire étendue entre le noyau et la membrane propre.

Julius Plato [3] a signalé la présence de granulations graisseuses dans les spermatides et dans les spermatoblastes du chat. Il dit avoir vu la paroi propre des canalicules séminipares présenter en certains endroits des solutions de continuité dont l'orifice interne répond au pied d'une cellule de soutien; c'est par cette voie que s'engagent les gouttelettes graisseuses qui proviennent vraisemblablement des cellules interstitielles et vont se déposer dans les cellules séminales. Il ajoute que la graisse constitue un matériel nutritif, capable de subvenir aux frais de l'élaboration des sperma-

1. Bouin, Étude sur l'évolution normale et sur l'involution du tube séminifère, *Archives d'anatomie microscopique*, t. I, fasc. 2, p. 252.

2. Griffiths, The structural change observed in the testicles of aged persons. *Journ. of. Anat. a. phys. normal and pathol.*, t. XXVII, 1893.

3. Julius Plato, Die interstitiellen Zellen des Hodens und ihre physiologische Bedetunge. *Arch. f. mikr. Anat.*, XLVIII, p. 280, 1896.

tozoïdes, et il fait jouer un rôle trophique de premier ordre aux cellules interstitielles dont la signification était, jusqu'à lui, demeurée fort obscure.

Bornons-nous, comme Beissner [1], à déclarer que jamais nous n'avons constaté de perforations dans la paroi propre des canalicules; ajoutons que si nous avons vu, comme Plato, la graisse infiltrer cellules interstitielles et cellules épithéliales, nous ne saurions regarder la graisse comme une réserve nutritive; dans notre cas particulier, nous considérons sa présence comme l'expression d'un phénomène dégénératif.

Cette parenthèse une fois fermée, revenons à notre revêtement épithélial. Nous avons eu l'occasion de dire, plus haut, comment on pouvait interpréter la substance qui entoure les noyaux. Chez l'adulte, nous croyons pouvoir dire qu'elle résulte de la coagulation simultanée du protoplasma périnucléaire et d'une substance intercellulaire. En effet elle s'individualise assez nettement autour des noyaux dans la région la plus accessible aux réactifs qui s'étend de la membrane propre au noyau; elle a là un aspect régulièrement lisse et uni. Dans la région interne de l'élément, elle prend un aspect un peu différent; elle est finement granuleuse; elle présente des expansions irrégulières qui la relient aux expansions analogues des cellules voisines et au contenu du tube séminipare.

Le revêtement interne des canalicules présente des noyaux clairs, arrondis ou ovoïdes; ces noyaux sont tous de même taille. Ils sont pourvus toujours d'un nucléole sphérique, et quelquefois aussi d'un ou deux grains que colore la safranine et qu'on doit peut-être considérer comme les corps juxtanucléolaires décrits par Hermann [2], Sanfelice [3], et sur lesquels P. Bouin [4] a recemment insisté.

Les caractères du noyau d'une part, dn corps cellulaire d'autre part, nous permettent de cataloguer la cellule épithéliale du testicule ectopique. Nous la considérons comme une cellule de Sertoli; nous lui conservons ce nom, qui a l'avantage de ne rien préjuger sur sa nature [5].

1. Beissner, *Arch. f. mik. Anat.*, LI, 4, p. 794.
2. F. Hermann, Beitrage zur Histologie des Hodens, *Arch. f. mikr. Anat.*, 1889, Bd XXXIV.
3. Sanfelice, Spermatogenèse chez les vertébrés. *Arch. ital. de biol.*, t. X, 1888.
4. Bouin, *loco cit.*, p. 240.
5. On sait que certains auteurs admettent l'existence réelle de la cellule de Sertoli qu'ils considèrent comme un élément de soutien, incapable de prendre part activement

Le noyau de la cellule de Sertoli peut présenter quelques modifications; il peut devenir très finement granuleux et très colorable; il peut prendre la forme d'un bâtonnet; nous l'avons vu avec un contour déchiqueté. D'autre fois, il semble plissé dans le sens de sa longueur, ou présente une fissure étroite et profonde que quelques auteurs considèrent comme un indice de phénomènes amitotiques; ou bien la chromatine disparaît du noyau et émigre dans le corps cellulaire. Mais, disons-le, ces altérations cytologiques ne sont pas fréquentes; elles sont la règle dans l'atrophie expérimentale du tube séminifère, où M. Bouin les a minutieusement étudiées [1].

Tôt ou tard, les cellules de Sertoli qui se sont produites indépendamment de toute lésion vasculaire, entrent en dégénérescence granulo-graisseuse. La paroi du tube séminipare s'est épaissie, les cellules de Sertoli tombent dans sa cavité rétrécie et forment un magma d'où les noyaux ne tardent pas à disparaître. Enfin vient un jour où le canalicule n'est plus qu'un îlot hyalin entouré d'un anneau fibreux; il est parcouru par une fissure étroite qui représente l'ancienne cavité, passée à l'état virtuel.

Nous rappelons qu'à côté des cellules de Sertoli, nous avons noté des formations bactéroïdes qu'en raison de l'uniformité de leurs caractères nous considérons comme des cristalloïdes [2].

au travail de spermatogenèse. D'autres pensent au contraire qu'elle représente une substance intercellulaire qui englobe en se coagulant le noyau d'une cellule séminale abortive, ou celui d'un ovule primordial plus ou moins dégénéré.

1. Bouin, *loc. cit.*, p. 265 et sqq.

2. Nous nous bornons à rappeler ici qu'on décrit actuellement, dans le testicule, cinq variétés de cristalloïdes.

1° Les cristalloïdes de Reinke sont ces bâtonnets, à angles mousses, qu'on trouve dans le tissu conjonctif ou dans les cellules interstitielles du seul testicule humain fixé à l'état frais.

2° Les cristaux de spermine de Bœttcher (*Archives de Virchow*, XXXII) s'obtiennent avec le sperme ou avec le contenu des canalicules séminifères desséché, puis dissous.

3° Les cristaux de Charcot ont d'abord été étudiés par Charcot dans la rate et la moelle osseuse des leucémiques. On les trouve, en dehors de toute altération cadavérique, à l'état normal, entre les cellules épithéliales du testicule, et à l'état pathologique dans les produits de sécrétion du bacille de Koch, dans les crachats des asthmatiques, etc. Ils sont octaédriques, effilés aux pôles; leurs angles sont très aigus. Ils se colorent par l'hématoxyline de Heidenhain et par le violet de gentiane employé selon la technique de Weigert-Kromayer. Ces cristaux, qui seraient constitués par du phosphate de spermine, ont été, par Lubarsch, identifiés aux cristaux de Bœttcher.

4° Les cristalloïdes de Lubarsch (*Archives de Virchow*, CXLV) sont des bâtonnets longs, grêles, de petite taille; ils sont insolubles dans l'acide acétique à 50 0/0. On les trouve exclusivement dans les spermatogonies. Lenhossek et Prenant ont confirmé leur existence.

5° Enfin Karl von Bardeleben a noté l'existence de cristalloïdes « dans les cellules de

Cellules interstitielles. — Les cellules interstitielles sont des éléments arrondis, volumineux, que la thionine colore en violet rose. Elles se groupent en amas : des cellules claires s'y disposent à côté de cellules fortement colorées; ces amas, dans le testicule ectopique, sont souvent extrêmement développés. Les cellules se répartissent en couronne autour d'un petit vaisseau; ou bien elles forment des nodules, des cordons, des anneaux qui se disposent autour des canalicules séminipares. Leur corps cellulaire peut élaborer du pigment, de la graisse et des cristalloïdes.

Si l'on accepte pour exacts les faits observés par Hansemann [1], qui dit que, chez l'enfant, ces cellules sont très nombreuses et très développées, à l'inverse de ce qui passe chez l'adulte, on peut écrire qu'à l'encontre de ce qui se passe à l'état normal, les cellules interstitielles des testicules ectopiques sont rares dans le jeune âge et fort nombreuses après la puberté. Et nous sommes d'accord avec cet auteur pour affirmer que la présence des cellules interstielles n'est pas en relation étroite avec les phénomènes de spermatogenèse.

Pourtant Plato [2], en se basant sur la présence de gouttelettes graisseuses; Reinke [3], en décrivant les cristalloïdes qui portent son nom, font jouer un rôle de premier ordre à la présence de la graisse et des cristalloïdes dans l'élaboration des spermatozoïdes.

M. von Lenhossek [4], dans un travail récent consacré aux cellules interstitielles du testicule, confirme les faits décrits par Reinke. Puis, discutant la valeur de ces éléments, il en arrive à conclure qu'ils représentent un reste des tissus qui ont servi à former le testicule. Ils constituent, au point de vue physiologique, des organes de réserve. Leurs cristalloïdes seraient employés par l'organisme pour édifier la lignée séminale; aussi n'en trouve-t-on plus dans le testicule, la période de fécondité une fois écoulée.

Aux hypothèses gratuites de ces auteurs, nous opposons, sans commentaire, un fait d'observation.

Sertoli, et les cellules génératrices des spermatozoïdes, jusques et y compris les spermatides », voir 1897, *Anat. Anzeiger*, p. 530. Ces constatations ont été faites chez un marsupial, le Phascolarctus.

1. Hansemann, Ueber die Sogenannten Zwischenzellen, *Arch. f. pathol. Anat.*, CXLII, 3, 1895.

2. Plato (J.), *loco cit.*

3. Reinke, *Arch. f. mik. Anat.*, XLVIII, p. 34, 1896.

4. M. v. Lenhossek, Beiträge zur Kenntniss der Zwischenzellen des Hodens, *Arch. f. Anat. u. Phys.*, Abth., 1-2, p. 65, 1897.

Lubarsch, d'ailleurs, admet que la présence de cristalloïdes est le signe d'une dégénérescence cellulaire, bien plutôt que la manifestation d'un processus vital en pleine activité.

Tissu conjonctif. Vaisseaux. — Nous serons très brefs sur l'état du tissu conjonctivo-vasculaire. Le tissu conjonctif est en général fort peu développé; il nous a semblé surtout formé de cellules fixes, de quelques leucocytes mono et polynucléaires, de cellules à granulations et d'éléments allongés ayant les caractères des fibres lisses. On y trouve aussi quelques fibrilles conjonctives qui se tassent, ça et là, sur quelques testicules au voisinage des vaisseaux; mais nous n'avons jamais vu ces lésions si importantes d'endopériartérite que signalent MM. Monod et Arthaud.

Epididyme. Canal déférent. — Les kystes de l'épididyme sont fréquents; l'infiltration graisseuse des épithéliums du canal déférent nous a semblé habituelle.

C. — Histogenèse du testicule ectopique

Il nous faut examiner maintenant comment on peut comprendre la succession des phénomènes histogénétiques qui se passent au niveau du testicule en ectopie inguinale.

Chez l'enfant, le revêtement épithélial n'apparaît pas sensiblement différent de ce qu'il est à l'état normal. Il est d'abord formé d'ovules mâles qui disparaissent après avoir présenté des phénomènes de division qui portent exclusivement sur le noyau; les petites cellules épithéliales demeurent; nous ne les avons jamais vues devenir le siège de ces phénomènes dégénératifs qui caractérisent la période de « préspermatogenèse ».

Il est probable qu'une fois la puberté venue, ces éléments se transforment *in situ* en cellules de Sertoli, qui dégénèrent à leur tour, s'infiltrent de graisse et finissent par tomber dans la lumière du canalicule. Ce serait là la règle. Mais nous avons eu maintes fois l'occasion d'insister sur ce fait que les modifications qu'on constate dans un testicule donné se localisent dans un tube, ou dans une série de tubes voisins les uns des autres; pendant que la majorité des éléments du testicule prend le type des cellules de Sertoli, quelques canalicules tentent de différencier leur épithélium; leurs cellules se transforment en spermatogonies, en spermatocytes, en spermatides; elles arriveraient exceptionnellement à élaborer des

spermatozoïdes. Ainsi s'expliqueraient les faits exceptionnels de fécondité chez les bicryptorchides. Qu'advient-il des régions testiculaires arrivées, chez les ectopiques, à la maturité sexuelle? Sont-elles appelées à évoluer comme un testicule sain, et à ne revêtir le type sénile qu'au cours de la vieillesse? Sont-elles, au contraire, perdues pour la fonction et la transformation de leurs lignées séminales en cellules de Sertoli? C'est-il un phénomène qui se produit fatalement, tout en étant plus ou moins précoce? Nous l'ignorons complètement.

Toujours est-il que les atrophies testiculaires d'origine ectopique nous semblent comporter deux types : les atrophies primitives et les atrophies secondaires.

On serait en droit de soupçonner celles-là toutes les fois qu'un testicule est de petite taille, toutes les fois que ses canalicules sont plus rares et plus grêles que ceux qu'on rencontre à l'état normal. L'étude du tissu conjonctif vient confirmer cette manière de voir [1]. Les atrophies primitives de l'enfance sont encore, et surtout, caractérisées par une surabondance de tissu conjonctif telle que l'aspec de l'organe est défiguré au point de rendre difficile sa diagnose histologique. Quand vient l'âge adulte, l'atrophie primitive donne peut-être naissance à ces testicules fibreux, à ces haricocèles qu'ont signalés quelques auteurs, mais c'est là, de notre part, une pure hypothèse, car les pièces que nous avons étudiées ne nous ont pas permis d'élucider ce point intéressan t.

Dans les atrophies secondaires, le testicule ectopique est d'abord difficile à distinguer du testicule scrotal du même sujet; ses épithéliums « ne semblent pas loin de pouvoir fonctionner »; c'est tout au plus si la trame intertubulaire est légèrement augmentée de volume. Vienne la puberté, les tubes grandissent, les épithéliums se transforment en cellules de Sertoli; les cellules interstitielles augmentent de nombre et de taille; le tissu conjonctivo-vasculaire demeure peu abondant et ne change pas d'aspect. Dans cette atrophie secondaire qui accompagne ou suit la puberté, la lésion porte donc, avant tout, sur les épithéliums et cette lésion dégénérative est indépendante de l'endopériartérite que MM. Monod et Arthaud ont vue et considèrent comme le *primum movens* de l'atrophie testiculaire.

1. Voir p. 14, observation IV.

Nous avons eu l'occasion d'exposer la conception histogénétique de ces auteurs[1], et si tant est qu'elle s'applique à quelques faits, elle ne saurait être généralisée. Nous avons conclu, en effet, à l'existence d'atrophies primitives; dans les atrophies secondaires, la sclérose périvasculaire était, quand nous l'avons observée, inconstante et toujours légère; l'atrophie de la glande adulte n'était pas forcément une atrophie en masse, comme doit l'être une atrophie d'origine vasculaire; elle n'était pas caractérisée par la prolifération du tissu conjonctif que nous avons vu toujours réduit à l'extrême. La vraie lésion de l'atrophie secondaire portait sur les épithéliums, qui se montraient dégénérés, d'ailleurs bien avant que le canalicule n'épaississe sa paroi propre.

Hunter a écrit que le testicule ectopique est un testicule mal formé, dès les premiers temps de la vie embryonnaire; Curling pense que l'organe est normal chez l'enfant, il cesse seulement d'évoluer quand il arrive au stade d'évolution qui précède la puberté; MM. Monod et Arthaud concluent que le testicule peut acquérir son plein développement; mais à une phase de fécondité qui dure jusqu'à 20 ou 30 ans, à laquelle fait suite, tôt ou tard, une phase d'infécondité qui ne tarde pas à se compliquer elle-même de lésions atrophiques.

Nous pensons, pour notre part, que les phénomènes dégénératifs sont moins simples que ne l'ont dit ces auteurs, et qu'ils se rapportent à divers types. Nous avons distingué une atrophie primitive et une atrophie secondaire. L'une est précoce, l'autre est tardive; l'une est propre à l'enfant, l'autre à l'adulte. La lésion de celle-là est surtout une lésion du tissu conjonctif; la lésion de celle-ci porte avant tout sur les épithéliums.

V

Conclusions générales.

On sait que chez l'homme les diverses étapes de la migration du testicule représentent autant d'étapes dans l'évolution de l'appareil génital. En matière d'ontogenèse humaine, l'ectopie résulte d'un arrêt de développement : c'est la persistance d'une disposition

1. Voir p. 5.

qui chez le fœtus est normale, mais transitoire. Mais quand on la juge à un point de vue général, on voit l'ectopie reproduire un type anatomique qui est normal et permanent dans l'échelle zoologique [1]. Et par cela même que la migration du testicule est un phénomène de la vie fœtale, on conçoit sans peine que la maturation de la glande sexuelle ne se produira, lors de la puberté, qu'autant que le testicule habitera les bourses.

La descente de l'organe et l'élaboration des spermatozoïdes sont en effet deux stades éloignés dans l'évolution du testicule; l'un est un stade précoce; l'autre un stade relativement tardif. Que celui-là vienne à manquer, celui-ci ne saura se produire, puisque la série nécessaire des étapes évolutives est, de ce fait même, interrompue

Les exceptions viennent encore confirmer la règle et nous tenons la fécondité d'un bi-cryptorchide pour aussi exceptionnelle que l'absence de spermatozoïdes chez l'homme qui s'est normalement développé.

Rien n'est variable d'ailleurs comme l'histologie du testicule ectopique. Alors même qu'on se borne à comparer des organes d'un âge donné, qui revêtent à l'œil nu un aspect identique, il est de règle de les voir se présenter sur les coupes histologiques avec des caractères les plus variés. Albuginée, paroi propre, épithéliums, cellules interstitielles, éléments conjonctivo-vasculaires, toutes ces parties sont capables de se prêter, ensemble ou isolément, à des flexions morphologiques fort étendues.

Il y a plus : un testicule donné peut prendre, en des régions différentes, une structure différente; il peut présenter des particularités qui existent en certains points à l'exclusion de certains autres. C'est dire qu'ici, comme partout ailleurs, les classifications anatomiques ne sauraient avoir la prétention d'être adéquates à la réalité. Ce sont des schémas grossiers, bons tout au plus pour grouper les faits et pour en permettre un exposé continu.

Les cliniciens ont dit depuis longtemps qu'il n'y avait pas une pneumonie mais des pneumoniques : on pourrait appliquer inté-

1. On sait que :

1° Le testicule reste normalement en ectopie abdominale chez les monotrèmes, les cétacés, les herbivores et chez nombre d'édentés et de pachydermes.

2° L'ectopie est transitoire chez les rongeurs, les insectivores, les marsupiaux, les chéiroptères et les phoques.

3° Les ruminants, les solipèdes, les primates adultes ont un testicule « perpétuellement visible ».

gralement la même formule aux lésions de l'ectopie, et cela sans courir le risque d'aller au delà de la vérité.

En ne prenant en considération que des caractères très généraux, il est possible, toutefois, de justifier les deux types anatomiques que nous avons établis.

Le testicule ectopique de l'enfant est nettement réparti en lobules. Les canalicules qu'on y trouve sont pourvus d'une membrane propre, fibrillaire, très mince, et d'un revêtement composé de petites cellules épithéliales auxquelles se joignent parfois de grosses cellules sexuelles. Les cellules interstitielles manquent le plus souvent, et lorsqu'elles existent elles sont toujours peu nombreuses. En revanche le tissu conjonctif est bien développé; et dans les ectopies de l'enfance, les plus atrophiantes, c'est sur lui que semblent porter surtout les lésions.

L'adulte n'a plus de lobules bien individualisés. La paroi propre des canalicules présente une zone externe fibrillaire, semée de noyaux, et une zone interne, hyaline, capable de s'hypertrophier au point de combler la lumière du canalicule, qui dès lors perd son revêtement épithélial. Mais avant d'en arriver là, le canalicule (qui peut exceptionnellement supporter quelques cellules séminales) donne implantation pendant longtemps à de grands éléments de forme allongée : ce sont là des cellules de Sertoli. Disons, sans aller plus loin, que leur présence est indépendante de toute altération vasculaire. Les cellules épithélioïdes sont extrêmement nombreuses; elles apparaissent, chargées de pigment, de graisse et de cristalloïdes et se rassemblent en nodules, en cordons, en anneaux. Elles constituent morphologiquement le véritable tissu de soutien du testicule adulte; de ce fait elles occupent les espaces intertubulaires et se substituent plus ou moins au tissu conjonctif, qui n'a plus sa raison d'être, et n'existe dès lors qu'à l'état de traces.

Somme toute, le testicule ectopique s'est toujours présenté à nous comme une glande dégénérée; c'est un organe mort, tôt ou tard, pour la fonction qui lui est dévolue. Il peut tenter sans doute d'élaborer des spermatozoïdes; il pourrait même arriver, pour un temps, à ses fins, mais c'est là un fait exceptionnel et nous ne saurions admettre avec MM. Monod et Arthaud qu'il est de règle de voir le testicule ectopique fournir des spermatozoïdes jusqu'à l'âge de vingt ou trente ans.

A condition de s'en tenir aux atrophies les mieux caractérisées,

on peut dire que les altérations du testicule ectopique varient de siège avec l'âge de l'organe considéré. La lésion qui, chez l'enfant, atteint la gangue conjonctive, porte, une fois la puberté venue, sur des éléments hautement différenciés, et par là même fort vulnérables. Lésions du tissu conjonctif, lésions des épithéliums, telles sont en un mot les altérations fondamentales de l'ectopie testiculaire.

Qu'elles représentent des formes anatomiques, irréductibles l'une à l'autre, ou seulement les stades successifs d'un même processus, ces altérations nous apparaissent, de prime abord, comme profondément différentes de siège et de nature. Ce sont pourtant de proches parentes puisqu'elles reconnaissent une même origine. L'arrêt de développement qui les provoque l'une et l'autre atteint un seul feuillet embryonnaire, et celui-là précisément qui fournit à la fois les éléments de la reproduction et la trame qui les soutient [1].

Explication de la planche XIII.

A l'exception des figures III et IX, qui ont été dessinées avec l'oculaire I de Vérick et l'objectif 1/16 à immersion de Stiassnie, toutes les figures ont été projetées sur la table de travail et dessinées à la chambre claire avec l'oculaire I de Stiassnie et l'objectif à immersion 1/18 du même constructeur. Les figures I, II, VII, X proviennent de pièces fixées au sublimé, toutes les autres de pièces fixées au Flemming.

N. B. Par suite d'une erreur dans le numérotage des figures, les figures doivent être lues dans l'ordre suivant : I, II, VII, VI, III, IV, V, VIII, IX, *X*.

Fig. I. — Segment de tube séminipare d'un enfant. MP, membrane propre ; O, ovules mâles ; E, petites cellules épithéliales.

Fig. II. — Segment de tube séminipare d'un enfant. MP, membrane propre ; E, petites cellules épithéliales ; I, cellules interstitielles.

Fig. III. — Segment de tube séminipare d'un adulte. MP, zone fibrillaire de la membrane propre ; H, zone hyaline de cette membrane ; G, cellule de Sertoli infiltrée de graisse ; entre la cellule G et la cellule située à sa gauche, on voit un noyau en bâtonnet fortement coloré.

Fig. IV. — Segment de tube séminipare d'un adulte ; MP, membrane propre ; E, cellule de Sertoli ; G, magma granulo-graisseux dans lequel se trouve noyé le noyau d'une cellule de Sertoli.

1. Les principaux résultats de notre travail ont été communiqués à la Société de Biologie (*Comptes Rendus de la Société de Biologie*, 15 et 22 octobre 1898).

Fig. V. — Tube séminipare adulte. MP, zone fibrillaire de la membrane propre; H, zone hyaline épaissie de la même paroi; C, cavité du tube remplie d'un coagulum granuleux.

Fig. VI. — Tube séminipare d'un adulte. E cellules de Sertoli; P, zone fibrillaire de la membrane propre; Hy, zone hyaline de la même membrane.

Fig. VII. — Tube séminipare d'un enfant. C, cavité du tube; E, petites cellules épithéliales; MP, membrane propre confondue avec le tissu conjonctif péritubulaire épaissi en anneau autour du tube séminipare; V, vaisseau sanguin.

Fig. VIII. — Tube séminipare d'un adulte. MP, zone fibrillaire de la membrane propre; H, zone hyaline épaisse; E, noyau d'une cellule de revêtement occupant la cavité du canalicule presque réduite à l'état virtuel.

Fig. IX. — Ilot de cellules interstitielles chez un adulte; G, cellule interstitielle chargée de graisse; C, cellule interstitielle avec cristalloïdes; P, cellule interstitielle avec pigment.

Fig. X. — Segment d'un tube épididymaire chez un enfant; P, paroi musculaire fusionnée avec la gangue conjonctive qui sépare et unit les divers segments du tube épididymaire; E, cellule épithéliale de l'épididyme dépourvue de cils; E′, cellule de remplacement.

INNERVATION DU DIAPHRAGME

PAR LES NERFS INTERCOSTAUX

CHEZ LES MAMMIFÈRES ET CHEZ LES OISEAUX

Par Marcel CAVALIÉ

Prosecteur à la Faculté de médecine de Toulouse.

(*Travail du laboratoire d'anatomie.*)

Dans un premier mémoire, nous avons étudié l'innervation du diaphragme par les nerfs intercostaux, chez l'homme [1].

Sur les conseils de notre maître, M. le professeur Charpy, nous avons entrepris quelques recherches anatomiques chez les animaux, et nous avons abordé la partie physiologique du sujet.

Historique. — Antérieurement à la publication de *Luschka* [2], *C.-G. Baur* a signalé des rameaux intercostaux destinés au diaphragme [3]; *Meckel* [4] dit que les 11e et 12e nerfs thoraciques donnent des filets à la partie postérieure du diaphragme. *Valentin* cite des branches diaphragmatiques issues des sept derniers intercostaux.

Les recherches de ces auteurs ont porté exclusivement sur l'homme.

M. Rouget [5] soutient que le diaphragme des Mammifères ne reçoit aucun filet des nerfs rachidiens autres que le nerf phrénique. Tous les nerfs intercostaux ne font que traverser le muscle.

Au contraire, *W. Ellenberger* et *H. Baum* [6] notent l'existence,

1. Cavalié, *Journal de l'Anatomie et de la Physiologie*, mars-avril 1896.
2. Luschka, *Der Nervus phrenicus des Menschen*, 1853.
3. Baur, *Tractatus de nervis anterioris superficiei trunci humani, thoracis in primis abdominisque*, Tübing., 1818.
4. Meckel, *Manuel d'Anatomie générale, descriptive*, etc...., 1825, t. III.
5. Rouget, *Le diaphragme chez les mammifères, les oiseaux et les reptiles*, 1851.
6. W. Ellenberger et H. Baum, *Anatomie descriptive et topographique du chien*, 1893, Traduction française de J. Deniker.

chez le chien, de rameaux diaphragmatiques nés des trois derniers nerfs intercostaux.

Pansini[1] est arrivé au même résultat chez le lapin.

Dans les autres classes de vertébrés qui possèdent un diaphragme ou un muscle analogue, l'innervation est principalement assurée par les nerfs thoraciques.

Les oiseaux ne possèdent pas de nerfs phréniques, comme l'ont montré *Meckel*[2], *G. Cuvier*[3] et *Sappey*[4].

Les fibres musculaires des deux diaphragmes des oiseaux reçoivent leurs nerfs des 3e, 4e, 5e, 6e intercostaux et du grand sympathique (*Sappey*). M. *Thébault*[5], dans un récent travail, soutient que les nerfs qui se rendent aux diaphragmes reconnaissent une origine sympathique. Nos recherches personnelles nous permettront de confirmer en grande partie l'opinion de M. *Thébault*.

Les faisceaux qui représenteraient le diaphragme chez les Sauriens et les Ophidiens, les Chéloniens et les Batraciens, sont innervés par des branches des nerfs dorsaux (*G. Cuvier*).

Les poissons enfin, selon *Cuvier*, possèdent une portion musculeuse, rappelant le diaphragme, qui « sépare la cavité des branchies d'avec celle du bas-ventre; il s'y rend une branche du 1er nerf vertébral (raie, carpe) ».

En nous appuyant sur l'autorité de ces noms, il nous est permis, au point de vue de l'innervation diaphragmatique, d'établir une ligne de démarcation nette, dans l'embranchement des Vertébrés, entre la classe des Mammifères et les autres classes. La première peut se caractériser par la présence des nerfs phréniques, les autres par leur absence.

Nous nous proposons d'étudier ultérieurement quels sont les liens de transition, et de quelle façon apparaissent ces nerfs qui jouent un si grand rôle dans le mécanisme de la respiration. Pour le moment, nous bornons notre travail aux rameaux diaphragmatiques intercostaux qui se trouvent représentés chez les Mammifères aussi bien que chez les Oiseaux.

1. Pansini, Du plexus et des ganglions propres au diaphragme, *Arch. ital. de Biologie*, 1888.
2. Meckel, *Anatomie comparée*.
3. G. Cuvier, *Leçons d'anat. comparée*. 2e édition, 1845, t. III.
4. Sappey, *Recherches sur l'appareil respiratoire des oiseaux*, 1847.
5. Thébault, Étude des rapports qui existent entre les systèmes pneumogastrique et sympathique chez les oiseaux (*Annales des Sc. naturelles, Zoologie*, 8e série, tome VI, 1896).

Dans notre premier Mémoire (1896), nous avons publié le résultat de 12 dissections chez l'homme, portant sur les régions costo-diaphragmatiques. Depuis lors, quatre nouvelles dissections ont été faites, qui ont confirmé nos premières conclusions, c'est-à-dire la plus grande abondance de rameaux diaphragmatiques dans les 7e, 8e et 11e nerfs intercostaux que dans les 9e, 10e et 12e. Nous avons obtenu des résultats approchants, chez quelques Mammifères (chiens, lapins, cobayes et rats). Quant aux Oiseaux, nous avons pu, chez le coq, chez le pigeon, chez l'épervier et chez le canard, reconnaître et vérifier les faits énoncés par *Sappey*.

Nous allons exposer d'abord la technique employée dans nos dissections et dans le contrôle histologique.

TECHNIQUE ANATOMIQUE ET HISTOLOGIQUE.

Nous avons employé plusieurs méthodes pour étudier les branches diaphragmatiques des nerfs intercostaux.

1° Chez le chien, de simples dissections des régions costo-diaphragmatiques isolées du reste du corps peuvent suffire à mettre en évidence les rameaux nerveux.

2° Généralement, ainsi que le conseille *Pansini*, nous faisons macérer ces régions, surtout chez les petits animaux, dans une solution renfermant :

Acide arsénieux	1 p. 100
Acide formique	4 —

Nous attendons la transparence des tissus. Puis nous mettons les préparations dans un bain d'alcool ordinaire (une demi-journée). Au sortir de l'alcool, les nerfs apparaissent très nettement. Nous enlevons le plus de tissus possible, tout en ménageant les points où les nerfs intercostaux sont en rapport avec le diaphragme; puis chaque préparation est étalée sur la platine du microscope à dissociation. On peut alors suivre facilement les rameaux nerveux qui s'engagent dans le muscle.

3° D'autres fois, nous mettons un fragment à examiner dans un bain d'alcool au tiers :

Eau	2
Alcool à 36° de Cartier	1 (Ranvier).

4° Ou bien un fragment frais est placé dans une solution de nitrate d'argent à 3 p. 1000, pendant cinq à vingt minutes, à la lumière. On lave ensuite à l'eau distillée, on place la préparation sur une lame de verre et on l'examine au microscope (Ranvier).

5° Nous avons utilisé la méthode d'Ehrlich, au bleu de méthylène en solution, soit pour injection, soit pour immersion.

6° La méthode de Marchi, nous a rendu de grands services pour étudier les effets de la section des nerfs intercostaux sur la constitution des fibres musculaires du diaphragme.

7° Pour étudier les fibres nerveuses, enfin, nous faisons de simples dissociations après fixation par l'acide osmique.

ÉTUDE ANATOMIQUE CHEZ LE CHIEN.

Nous avons disséqué, de chaque côté, le diaphragme sur dix chiens, ce qui représente en réalité vingt dissections :

7e *intercostal.* — Quatorze fois, le 7e intercostal a paru ne rien fournir au diaphragme; six fois, il donnait un, deux ou trois filets, très grêles et courts se perdant bientôt dans les origines du diaphragme.

8e *intercostal.* — Six fois seulement, nous n'avons pas trouvé de rameaux diaphragmatiques; quatorze fois, il en émanait deux ou trois branches moins grêles que les filets du 7e intercostal.

9e *intercostal.* — Huit fois, il n'y avait pas de branches pour le diaphragme. Douze fois, il en partait un, deux ou trois filets.

10e *intercostal.* — C'est celui qui a été le plus riche en rameaux nerveux. Trois fois seulement, nous n'avons pas trouvé de filets.

11e *intercostal.* — Un peu moins abondant que les précédents, il n'a fourni que neuf fois des filets diaphragmatiques.

12e *intercostal.* — Cinq fois seulement, il a donné des branches au diaphragme.

13e *intercostal.* — Nous n'avons vu que trois fois des rameaux aller vers le diaphragme.

Nombre de filets. — Les sept derniers intercostaux fournissent un certain nombre de branches au diaphragme. D'après nos observations, il semble que les 8e, 9e, 10e et 11e soient les plus féconds. Les 7e, 12e, 13e sont pauvres.

Dans chaque moitié de diaphragme, nous avons trouvé une

moyenne de cinq branches qui généralement se subdivisent et sont parfois d'une extrême ténuité.

Origine. — Lorsque le nerf intercostal est arrivé à une faible distance des insertions du diaphragme, il émet ses rameaux. Comme les insertions du diaphragme se font à des niveaux différents et à une distance variable de la ligne médiane suivant la côte considérée, il suit de là que chaque tronc intercostal décrit un trajet plus ou moins long, avant de donner ses filets diaphragmatiques.

Les filets du 7e intercostal naissent au niveau du 7e cartilage costal, près de l'articulation avec la 7e côte. Ceux du 8e et du 9e nerf partent au niveau de l'articulation du cartilage avec la côte correspondante.

Les filets des 10e, 11e et 12e nerfs quittent le tronc au niveau de la côte de même numéro, et d'autant plus près de la colonne vertébrale qu'on se rapproche davantage de la région lombaire.

Trajet des nerfs. — Nous avons dit que les rameaux diaphragmatiques émanaient des intercostaux avant que ces derniers n'aient franchi les insertions du diaphragme. Il n'en naît pas au-dessous.

Ces rameaux perforent l'aponévrose du muscle intercostal interne, tantôt isolés, tantôt avec des vaisseaux. Ceux du 7e vont généralement vers les digitations musculaires qui se rendent au 8e cartilage. Ces rameaux sont postérieurs; il en est de même des branches des 8e, 9e, 10e, 11e intercostaux. Mais plus souvent, surtout pour les 8e, 9e, 10e, 11e et 12e intercostaux, ces rameaux sont antérieurs, et se dirigent vers les digitations du diaphragme qui s'insèrent sur la côte située immédiatement au-dessus ou sur son cartilage.

Nous avons rarement observé des filets se rendant directement sur les parties du diaphragme situées entre deux côtes.

Le 11e intercostal et le 12e nécessitent une mention particulière. Le premier, avant de franchir le diaphragme, passe sous la digitation assez longue de ce muscle sur la 11e côte. Il est sous une espèce de tunnel. Rarement à ce niveau, il fournit quelques branches; généralement il les donne avant de s'y engager.

Le second ne suit pas la gouttière de la 12e côte; après un très court trajet, il traverse les insertions en arcades du diaphragme, et fournit rarement des branches.

Terminaison. — Les rameaux diaphragmatiques intercostaux constitués par des faisceaux de fibres à myéline, se comportent

chez le chien comme chez l'homme; à l'aide du microscope à dissociation, nous avons pu suivre assez loin ces rameaux, sur une étendue de plus d'un centimètre et demi, à partir des origines du muscle. En ce point, nous les avons perdus de vue. Ils se sont divisés et ils paraissent en contact avec les terminaisons du phrénique; il existe là une sorte de plexus. Ce plexus est fort peu apparent; il nous a été impossible d'y remarquer des ganglions.

En nous aidant de la méthode d'Ehrlich, nous avons pu vérifier, d'une autre façon, les fins filets diaphragmatiques des intercostaux. Mais les formations en plexus sont peu marquées.

D'autre part, nous avons vu quelquefois des rameaux phréniques s'entrecroiser avec les filets intercostaux, ou même cheminer parallèlement.

Sur un chien, l'étude et l'observation des effets de la section des des 8e, 9e, 10e et 11e nerfs intercostaux gauches sur la constitution des fibres musculaires du diaphragme nous ont donné des résultats notables.

Nous avons réséqué sur une longueur de 1 centimètre, les 8e, 9e, 10e et 11e intercostaux gauches, au niveau de l'angle des côtes. Dix jours après cette opération, le chien est tué par piqûre du bulbe. Les cavités thoracique et abdominale sont rapidement ouvertes; nous découpons sur la moitié gauche du diaphragme de petits fragments de muscle, au niveau des 8e, 9e, 10e et 11e espaces, les uns près de la paroi, les autres distants de 2 centimètres 1/2 à 3 centimètres. Ces fragments sont traités d'après la méthode de Marchi.

Pour l'étude comparative, nous préparons de la même façon des morceaux de diaphragme d'un chien normal.

Le résultat de nos examens est démonstratif.

Dans les préparations témoins, nous voyons les fibres musculaires normales, comme volume, comme forme et comme constitution. Les noyaux et le protoplasma sont intacts.

Dans les préparations de diaphragme appartenant au chien où avaient eu lieu les résections, les fibres musculaires sont les unes intactes, les autres hypertrophiées avec dégénérescence granulo-graisseuse. Autour de la fibre s'étale le protoplasma, en circonférence ou en demi-lune, renfermant des noyaux qui sont normaux.

Cette étude histologique nous permet de penser que les rameaux diaphragmatiques des intercostaux sont moteurs, puisque leur des-

truction entraîne la dégénérescence granulo-graisseuse de la fibre elle-même et son hypertrophie.

Étude anatomique chez le lapin, chez le cobaye et chez le rat.

Nous avons disséqué huit lapins, cinq cobayes, dix rats gris et deux rats blancs.

En nous aidant des méthodes diverses indiquées plus haut (Technique) et du microscope à dissociation, nous avons pu nous assurer que les 8e, 9e, 10e, 11e et 12e nerfs intercostaux abandonnent la plupart du temps un certain nombre de rameaux au diaphragme; le 12e paraît pourtant moins riche; le 7e n'en fournit que rarement.

Sur quatre lapins, sur deux cobayes et sur deux rats, nous avons appliqué la méthode au bleu de méthylène et nous avons toujours constaté la présence de filets diaphragmatiques intercostaux, naissant d'une façon variable et inconstante, tantôt des 8e et 9e, tantôt des 10e, 11e et 12e paires. Ces filets ont une origine et un trajet comparables à ceux du chien. Ils renferment en grande partie des fibres à myéline.

Quant à leur terminaison, elle se fait assez près de la paroi, dans l'épaisseur du diaphragme et d'une façon particulière; les filets des intercostaux rencontrent les filets du phrénique, et forment un plexus mieux marqué que chez le chien. Ce plexus, parallèle à la paroi thoracique, en suit la courbure et reste toujours éloigné des insertions du diaphragme d'une distance variant de quelques millimètres à 1 centimètre 1/2.

Chez le lapin, nous avons pu voir des plexus typiques; le 7e intercostal, le 9e et le 10e envoyaient deux rameaux chacun dans le diaphragme. Ces rameaux se subdivisaient en s'étalant en surface, et s'anastomosaient avec les filets de la branche latérale ou costale du nerf phrénique.

Étude anatomique chez les oiseaux.

Sur quatre canards, quatre pigeons et deux poulets, nous avons étudié l'innervation des deux diaphragmes et en particulier du diaphragme costal.

Nous savons, en effet, que les oiseaux possèdent deux diaphragmes :

1° Le premier, appelé muscle des poumons par Perrault, *diaphragme costal* ou *pulmonaire* par Sappey, est transversal, et se porte horizontalement des côtes droites aux côtes gauches, en s'appliquant sur la face inférieure des poumons. Sur la ligne médiane du corps, il contracte des adhérences avec les apophyses épineuses inférieures des vertèbres du dos ou avec le ligament qui relie le sommet de ces apophyses. Les poumons sont ainsi séparés du reste de la cavité thoracique (réservoirs aériens thoraciques) et plaqués contre la partie supérieure de cette cavité, de chaque côté.

Le bord antérieur de ce diaphragme est échancré et laisse passer les bronches. Le bord postérieur décrit une courbe à concavité postérieure; par sa partie médiane, il se fixe à l'avant-dernière vertèbre dorsale et par ses parties latérales à la face interne des deux dernières côtes.

Le diaphragme pulmonaire est composé d'une partie musculaire et d'une partie aponévrotique. Du sternum et de la face interne des 3e, 4e, 5e, 6e côtes, naissent des languettes musculaires qui se portent obliquement en dedans, et se continuent par une large aponévrose qui recouvre la face inférieure des poumons.

2° L'autre diaphragme, appelé *diaphragme thoraco-abdominal*, forme un plan oblique, concave en arrière, qui s'étend du rachis au sternum, et sépare incomplètement la cavité thoracique de la cavité abdominale.

Il s'insère, en haut, aux apophyses épineuses inférieures des dernières vertèbres dorsales, au niveau du bord postérieur du diaphragme pulmonaire, par deux sortes de piliers tendineux auxquels succèdent des fibres musculaires qui la plupart vont verticalement en bas. De ces fibres musculaires partent de nouvelles fibres tendineuses, aponévrotiques dans la même direction.

De chaque côté en haut, ce diaphragme décrit une arcade formant deux échancrures supérieures et latérales. Puis il se fixe au bassin de chaque côté. Enfin il se réfléchit en bas, en avant et va au sternum. Il est situé entre les réservoirs diaphragmatiques, le péricarde en avant et le foie en arrière. Il est traversé par la veine cave postérieure, l'œsophage et l'aorte.

Les fibres musculaires de ce diaphragme sont animées par les branches des nerfs splanchniques du grand sympathique (Sappey,

Rouget). Mais ces nerfs splanchniques proviennent des dernières paires intercostales par des rameaux qui traversent les ganglions prévertébraux et sympathiques.

Quant aux fibres musculaires du diaphragme costal, elles sont innervées par des filets issus des 3e, 4e, 5e, 6e nerfs intercostaux (Sappey).

Dans nos dissections et nos préparations, nous avons pu reconnaître et vérifier ces origines nerveuses.

Régulièrement, nous avons observé de fins rameaux des 3e, 4e, 5e, 6e intercostaux, dans les languettes musculaires du diaphragme pulmonaire, soit à l'aide du microscope à dissociation, soit à l'aide de la méthode au bleu de méthylène. Ces rameaux se détachent du tronc nerveux à une distance des insertions du diaphragme qui varie de 5 millimètres à 1 centimètre.

C'est généralement avant de pénétrer dans l'épaisseur de l'espace intercostal que le tronc du nerf abandonne ces branches, qui sont composées de fibres à myéline en grande partie. Puis il se rend dans les muscles abdominaux (transverse).

Nous avons pu nous rendre compte ici encore que les fibres nerveuses formaient des faisceaux simples, et que presque toutes elles étaient à myéline. Indépendamment des nerfs intercostaux, comme l'a montré M. Thébault, le diaphragme pulmonaire reçoit de nombreux rameaux des ganglions sympathiques dorsaux.

Les fibres nerveuses qui se rendent dans le diaphragme thoraco-abdominal proviennent bien des nerfs splanchniques, et parfois aussi des pneumogastriques.

Nous voyons que, chez les oiseaux, il y a deux diaphragmes qui semblent représenter le diaphragme des mammifères : le diaphragme thoraco-abdominal correspondrait aux piliers; le diaphragme costal ou pulmonaire serait l'analogue des parties latérales.

Les deux diaphragmes ont une innervation commune qui leur vient des ganglions sympathiques dorsaux. De plus, le diaphragme pulmonaire est animé par des rameaux des intercostaux, et le diaphragme thoraco-abdominal par des branches moins constantes du pneumogastrique.

Conclusions de nos recherches anatomiques.

Nos recherches anatomiques et histologiques chez l'homme, chez quelques mammifères et chez quelques oiseaux, nous permettent d'affirmer que presque constamment l'innervation du diaphragme est en partie assurée par les nerfs intercostaux.

1° Chez l'homme, ce sont les six derniers intercostaux et en particulier les 7e, 8e, et 11e.

2° Chez le chien, ce sont les sept derniers et spécialement les 8e, 9e, 10e et 11e.

3° Chez le lapin, chez le cobaye, chez le rat, les 8e, 9e, 10e, 11e et 12e.

4° Chez les oiseaux, les 3e, 4e, 5e, 6e (*coq*, *pigeon*, *canard*, *épervier*).

Les deux diaphragmes des oiseaux sont en outre animés par le pneumogastrique et le sympathique.

Le diaphragme des mammifères reçoit les nerfs phréniques, les intercostaux, le sympathique et même parfois le pneumogastrique (chien).

Si nous rapprochons la classe des oiseaux de celle des mammifères, nous retrouvons partout les rameaux diaphragmatiques des nerfs intercostaux. Mais ces rameaux prépondérants dans la première classe, sont devenus secondaires dans la seconde.

Nous nous sommes attaché à la recherche de leur rôle et de leur fonction. Ils sont probablement moteurs dans les deux classes. Par la méthode des dégénérescences, nous avons pu constater en effet que la section des intercostaux entraîne, chez le chien, la dégénérescence partielle des fibres musculaires du diaphragme.

Rôle des rameaux diaphragmatiques intercostaux.

Nous avons tenté d'abord plusieurs séries d'expériences physiologiques avec l'aide de notre ami et collaborateur, G. Billard [1].

Dans une première série, nous avons montré que les rameaux diaphragmatiques des intercostaux contiennent des fibres motrices

1. Communications à la Soc. de Biologie. Comptes-rendus des 18 et 25 mars 1898.

(chiens, lapins, cobayes et rats). Chaque animal est tué par piqûre du bulbe; nous enlevons rapidement le plastron thoracique, sectionnons les deux phréniques au niveau du péricarde, immobilisons les côtes en les fixant solidement par des liens à la gouttière à contention. Pour supprimer l'action des muscles intercostaux, nous rasons, par une incision profonde, le bord supérieur des côtes sur presque toute leur longueur.

L'abdomen est ouvert, les organes sont écartés pour mettre à nu la face inférieure du diaphragme. Nous excitons alors, par des chocs et des courants d'induction, le bout périphérique des 8e, 9e, 10e et 11e nerfs intercostaux au delà du point d'émergence du rameau perforant latéral.

Résultats. — Nous constatons *de visu*, à chaque excitation, une contraction correspondante du diaphragme, contraction partielle, dans la zone de distribution du nerf excité, c'est-à-dire sur une surface variant de 1 à 3 centimètres de largeur au voisinage des côtes et sur une longueur, à peu près égale à la largeur, dans la direction des fibres du muscle.

Ce sont les 10e et 11e nerfs intercostaux qui, chez les chiens, ont donné les résultats les plus apparents; chez les lapins, les cobayes et les rats, ce sont les 9e, 10e et 11e.

Nous avons pu recueillir les graphiques de ces contractions soit au moyen d'une baguette de verre enfoncée entre le foie et le diaphragme, soit plus simplement à l'aide d'une épingle reliée à un myographe à transmission et accrochée au niveau de la région du muscle où apparaissait le maximum de la contraction.

Les graphiques sont d'une faible amplitude, nullement comparable à celle obtenue sur des graphiques pris au moment de l'excitation des phréniques.

Il existe donc des fibres motrices dans les rameaux diaphragmatiques intercostaux; mais leur excitation n'amène que des contractions partielles du muscle.

Dans une deuxième série d'expériences, nous avons recherché s'il était possible d'attribuer aux nerfs diaphragmatiques intercostaux, chez les mammifères, un rôle de suppléance fonctionnelle après la suppression des phréniques.

Nous avons réséqué les phréniques au niveau de la 1re côte :

1° Chez des mammifères à type respiratoire costal et abdominal (chiens).

2° Chez des mammifères à type respiratoire à peu près exclusivement abdominal (lapins, cobayes, rats).

Les résections ont été faites :

1° Sur les deux phréniques à la fois, en une seule séance.

2° Sur les deux phréniques, en deux ou plusieurs temps. Chaque nerf est réséqué séparément, en entier ou racine par racine.

Chez les animaux à type respiratoire costo-abdominal, l'opération faite en une séance ou en deux temps a provoqué un type respiratoire inverse qui s'est maintenu plus d'un mois avec quelques modifications particulières. Nous n'avons pu observer des contractions du diaphragme témoignant d'une suppléance des phréniques par les intercostaux. Mais nous avons remarqué que dans les premiers jours qui suivent l'opération, le début de l'expiration est brusque, forcé, et chaque fois il se produit une sorte de toux se continuant par une expiration normale très courte. Ce phénomène se traduit dans les graphiques par un crochet aigu, très accentué au commencement de la ligne d'expiration, et se terminant par une encoche à la suite de laquelle la courbe est arrondie comme à l'état normal.

Dans la deuxième quinzaine qui suit l'opération le type respiratoire inverse persiste; mais l'expiration est devenue normale.

Nous croyons que les modifications de l'expiration observées au début peuvent s'interpréter par la perte de tonicité du diaphragme à la suite de la section des phréniques. Ce muscle se comporterait alors comme une membrane inerte; légèrement tendu par l'élévation des côtes au moment de l'inspiration, il se laisserait ensuite brusquement refouler dans le thorax par la pression abdominale. Peut-être, par la suite, les nerfs intercostaux suppléant les phréniques dans une certaine mesure, rendraient-ils au diaphragme une certaine tonicité qui lui permettrait de mieux résister aux variations de pression qui se produisent dans le thorax et l'abdomen à chaque mouvement respiratoire. Mais là se bornerait la suppléance chez les animaux à type costo-abdominal (chiens).

Nous avons sacrifié plusieurs chiens qui avaient les phréniques réséqués depuis plus d'un mois; ils étaient dans un état de maigreur extraordinaire, malgré une nourriture abondante et une voracité peu commune.

Hénocque et Eloy (*Effets produits par l'arrachement du nerf*

phrénique, *Soc. de Biologie*, 22 juillet 1882), avaient également observé cet amaigrissement.

Sur ces animaux, aussitôt après la mort, l'excitation des 8e, 9e, 10e et 11e intercostaux provoque des contractions partielles du diaphragme plus énergiques que dans les diaphragmes de notre première série d'expériences.

Chez les animaux à type respiratoire abdominal (lapins, cobayes, rats), la résection des deux phréniques, simultanément, ou à quelques jours d'intervalle, a toujours été suivie de mort, dans un délai de quatre à vingt-quatre heures.

Il faut établir une exception pour les rats. Si les premiers que nous avons opérés ont succombé, nous avons, dans la suite, obtenu une survie parfaite sur dix-huit rats dont les deux phréniques ont été réséqués dans la même séance ou bien en plusieurs fois, racine par racine.

De même pour les lapins, en espaçant longuement la résection de chaque phrénique ou de chaque racine de ce nerf, ils ont survécu, sans troubles généraux appréciables, sauf un peu d'amaigrissement.

L'un d'entre eux reste encore en observation. Les autres sont morts au bout de plus d'un mois ou bien ont été sacrifiés; et à l'autopsie, nous n'avons pas observé de régénération des phréniques. — Les fibres musculaires du diaphragme étaient, les unes dégénérées, les autres intactes, surtout dans la partie latérale ou costale.

Les lapins et les rats dont les phréniques sont supprimés se comportent comme les chiens.

3° Dans une troisième série d'expériences, nous avons étudié le rôle des nerfs intercostaux et des rameaux des ganglions sympathiques dorsaux dans la fonction des diaphragmes et dans la respiration chez les oiseaux.

Nous avons pu nous assurer *de visu* que l'excitation des nerfs intercostaux (3e, 4e, 5e, 6e) produit des contractions du diaphragme pulmonaire chez le canard, chez le pigeon et chez l'épervier. Mais il nous a été impossible de reconnaître si les fibres musculaires de ce diaphragme se contractent normalement en inspiration ou en expiration.

Quant aux rameaux issus des ganglions sympathiques dorsaux,

tout ce que nous pouvons dire à l'heure actuelle, c'est qu'ils jouent un rôle des plus importants dans la respiration des oiseaux [1].

Nous savons que, chez ces derniers, les deux racines intercostales, supérieure et inférieure, se réunissent, de chaque côté, à la sortie du trou de conjugaison, en un tronc qui est le nerf intercostal; celui-ci traverse le ganglion sympathique correspondant (canard) ou lui est intimement accolé (pigeon).

La section de tous les nerfs intercostaux, au-delà des ganglions sympathiques, exerce une faible influence sur la respiration.

La section de tous ces nerfs jointe à l'extirpation de tous les ganglions dorsaux arrête la respiration, amène l'asphyxie de l'animal.

Il suit de là que ces ganglions sont le lieu de passage d'un certain nombre de fibres respiratoires, pour ne pas dire de la majorité de ces fibres.

Il restait à savoir si elles traversent directement le ganglion, venant des racines intercostales, ou si, au contraire, elles proviennent des cellules ganglionnaires qui, elles-mêmes entrent en connexion avec les fibres venues des paires intercostales.

A la suite de nombreuses expériences [2], nous avons pu établir que la majorité des fibres respiratoires issues des ganglions provient des cellules ganglionnaires.

Il existe donc chez les oiseaux deux voies motrices respiratoires périphériques : l'une directe par les intercostaux, l'autre indirecte par l'intermédiaire des cellules sympathiques.

Ces deux voies quittent la moelle dorsale avec les paires rachidiennes [3].

Conclusions.

I. Les nerfs intercostaux fournissent des rameaux aux fibres musculaires diaphragmatiques, chez les oiseaux et chez les mammifères.

II. Ces rameaux renferment des fibres motrices chez les oiseaux et chez les mammifères; il en est probablement de même chez l'homme.

1. Cavalié (*Communication à la Soc. de Biologie*, mai 1898).
2. Cavalié (*Communication à la Soc. de Biologie*, juillet 1898).
3. Cavalié, *Contribution à l'étude des nerfs moteurs de la respiration chez les oiseaux* (in *Archives de Physiologie*, juillet 1898).

III. Ils jouent un certain rôle dans la respiration, et peuvent jusqu'à un certain point suppléer les phréniques chez les mammifères; toutefois ils paraissent relégués à un rôle secondaire par suite de l'apparition des phréniques.

IV. Chez les oiseaux, ils constituent une voie motrice importante pour les diaphragmes et pour la respiration, soit que les fibres respiratoires suivent le nerf intercostal, soit qu'elles le quittent au niveau du ganglion sympathique.

Le propriétaire-gérant : Félix Alcan.

Coulommiers. — Imprimerie Paul BRODARD.

SUR

LE PROTOPLASMA SUPÉRIEUR

(ARCHOPLASME, KINOPLASME, ERGASTOPLASME)

ÉTUDE CRITIQUE

Par A. PRENANT

Professeur à l'Université de Nancy.

INTRODUCTION

Ce dernier quart de siècle a vu naître une science, la cytologie, dont le développement a été extrêmement rapide et où les découvertes se sont succédé sans interruption. Malgré cela, la constitution intime de la cellule, objet de la cytologie, est loin de nous être complètement connue, et cela pour plusieurs raisons.

D'abord, la technique histologique, et celle de la cytologie en particulier, est loin d'être parfaite, puisque pour le devenir il faut qu'elle soit scientifique, chimique, alors qu'elle n'est encore qu'empirique et doit au pur hasard ses divers procédés et ses plus brillants résultats.

Ensuite, l'observation cytologique, bien qu'elle porte sur un territoire en apparence très limité, qu'il semble au premier abord facile d'embrasser d'un coup d'œil, a pour champ en réalité un territoire immense, la cellule; elle est donc forcément unilatérale, alors qu'elle devrait être panoramique et nous montrer simultanément toutes les parties de la cellule. A défaut de cette vue d'ensemble de toute une cellule, qui n'est pour le présent qu'une utopie, nous devrions, ayant devant les yeux l'image nette et complète d'une partie cellulaire, et par suite ayant pris une notion précise de son être et une idée acceptable de son rôle, pouvoir nous tourner vers une autre partie de la cellule, la voir des

mêmes yeux, la concevoir dans son état et dans son fonctionnement à la lumière des idées que nous nous étions faites précédemment. Nous devrions, en d'autres termes, mettre le même enchaînement dans nos observations qui est réalisé dans le monde, cellulaire et autre, en faire un tout harmonique, image fidèle de la cellule observée. Mais il faudrait, pour atteindre ce résultat, corriger notre esprit du défaut d'incoordination qui nous fait passer trop facilement d'un sujet à un autre sans rien garder de nos impressions, de nos conceptions premières. Il faudrait aussi résister à une autre influence dissociante de nos efforts, celle de la mode, à laquelle nous sacrifions trop aisément. Il y a en effet une mode en histologie, une mode qui fait que c'est tour à tour la cellule nerveuse, la cellule interstitielle du testicule, la division amitotique et sa signification, le centrosome, etc., qui est l'objet de prédilection des observateurs. Non pas que cette mode et l'engouement momentané pour certains sujets n'aient leur utilité. Les travaux qui surgissent les uns à la suite des autres font d'un coup cette question plus approfondie, plus mûrie et plus finie dans la forme. Mais l'inconvénient est l'oubli où tombent momentanément les autres sujets qu'on ne reprendra que plus tard, quand la mode aura changé. Quel avantage n'y aurait-il pas cependant à embrasser en même temps toutes les questions cellulaires principales dans un travail collectif, œuvre de plusieurs observant et pensant en commun, comme travaillent elles-mêmes synergiquement les parties de la cellule! De là une conception générale de l'individualité cellulaire, de l'état, des rapports et du jeu de ses organes, une conception nous serait donnée, sans doute provisoire, mais aussi provisoirement bonne à garder, fût-elle quelconque.

C'est ainsi que des deux parties, le noyau et le cytoplasme, qui composent la cellule, le noyau a beaucoup plus fixé et a retenu beaucoup plus longtemps l'attention des histologistes que ne l'a fait le cytoplasme, longtemps négligé.

Il en est résulté que nous sommes relativement bien renseignés sur la manière d'être du noyau, beaucoup moins instruits quant à celle du cytoplasme. D'où suit enfin, comme conséquence dernière et générale, que, puisqu'il faut un noyau et du cytoplasme pour faire une énergide cellulaire, et que nous ne connaissons un peu que l'un des composants et presque pas l'autre, nous ne pouvons rien dire ni comprendre de l'ensemble.

Le seul effort d'ensemble qui ait été fait l'a été pour rechercher, dans le noyau comme dans le cytoplasme, une structure fondamentale qu'on s'est efforcé de trouver la même dans les deux parties. Mais cette structure fondamentale tant cherchée et si différemment comprise est bien plutôt un postulat de la biologie générale qu'un constat demandé à l'observation. On a voulu concevoir d'une certaine façon la *living matter*, avant d'espérer la voir réellement telle qu'elle est. Sur un canevas uniforme donc, celui de la matière vivante, le même pour le noyau et pour le cytoplasme, l'observation a permis ensuite de tracer pour le noyau toutes sortes de figures variées, d'un dessin souvent très net, d'un coloris très pur, qu'on devait à des réactifs coagulants énergiques et à des colorants ingénieusements combinés, tandis que le cytoplasme demeurait un fond monotone, confus et terne, qu'on se contentait habituellement de faire en effet en un seul ton un peu neutre, comme pour repousser et faire mieux valoir les teintes riches et variées du noyau. Dans ce fond cytoplasmique uniforme, on ne distinguait à peu près rien en fait de formations figurées ; et, s'il en existait, elles ne ressortaient pas et ne pouvaient se distinguer. Qui d'ailleurs les aurait aperçues, puisque la plupart des observateurs qui s'arrêtaient à l'examen du cytoplasma n'y cherchaient que la structure fondamentale, alvéolaire ou granulaire, filaire ou réticulaire, braquant les plus forts objectifs sur un alvéole, sur un fil de l'immense charpente, et n'ayant pas d'yeux pour les choses semées çà et là dans ce cytoplasme, simples accidents et purs accessoires, objets de curiosité histologique, superfluités et bizarreries de l'organisme cellulaire?

Peu à peu, cependant, le cytoplasme cessait d'être la chose négligée dans les études cytologiques. Les progrès de la méthode d'observation histologique, la multiplicité des observations même y faisaient découvrir des formations figurées. Grâce aux perfectionnements de la technique des réactifs colorants, les formations figurées devenaient des formations colorées. Dans le cytoplasme donc les choses prenaient forme et couleur.

Ce furent d'abord, dans les mailles du cytoplasme, des *grains*, produits de la sécrétion cellulaire (*R. Heidenhain*, *Ranvier*, *Nussbaum*, *Langley*). Ce fut le *Nebenkern ou Nebenkörper* des cellules séminales et des cellules glandulaires (*La Valette Saint-George*, *Nussbaum*). Ce fut le *corpuscule central* ou *centrosome* (*E. van*

Beneden, *Boveri*), le *corpuscule intermédiaire* (*Flemming*); puis une foule de formations variées, rapportées les unes au centrosome, les autres au Nebenkern : dans les œufs le *noyau vitellin* (*Carus*), le *corps vitellin de Balbiani* (*Henneguy*); dans les cellules séminales le *mitosome* (*Platner*, *Henking*), le *corps problématique* de *Platner*, le *moignon fusorial* de *Bolles Lee*, le *ligament cellulaire* de *K. W. Zimmermann*, la *vésicule archoplasmique* de *J. F. S. Moore*, *C. Niessing*, *P. Bouin*, l'*archosome* de *Moore*; dans les globules sanguins le *plasmocytoblaste* d'*Eisen*; ailleurs les *corps tingibles* de *Flemming*; dans les cellules glandulaires, les *formations nucléoïdes* de *Lukjanow*, les *parasomes* d'*Henneguy*; et combien d'autres encore!

Or, que sont tous ces corps dans le cytoplasme, sinon des formations étrangères et pour ainsi dire hors structure? le centrosome, parce qu'il est un centre, situé effectivement au centre du cytoplasme et non pas en lui-même, et qu'à ce titre il a pu passer pour un troisième organe principal de la cellule; les autres, comme le Nebenkern, comme le mitosome, ou le corps vitellin de Balbiani, parce que, au moment du moins où on les considère pleinement développés et nantis de tous leurs caractères, ils sont indépendants de la charpente du cytoplasme; d'autres enfin, comme les grains de sécrétion, parce qu'ils n'ont cessé d'être hors cette charpente, dans ses mailles, d'être interfilaires, comme on dit, et qu'ils ne se comprennent d'ailleurs que là, sous forme d'enclaves.

Mais la trame cytoplasmique même, le protoplasma du protoplasma [1], l'élément actif de la partie mobile et changeante de la cellule, qui doit successivement passer par toutes les phases du métabolisme chimique que comporte une évolution vitale, ne peut-il, ne doit-il pas se montrer fixé en quelqu'une au moins de ces phases, comme partie figurée distincte du reste du cytoplasme et cependant continue avec lui, comme partie colorée tranchant sur le reste du corps cytoplasmique et par conséquent chimiquement différenciée du cytoplasme ordinaire?

Bien que le noyau représente dans la cellule la partie fixe, le tabernacle des substances constantes, qu'on y comprenne mieux qu'ailleurs la formation de substances chimiques définies, telles que la chromatine nucléaire, les mêmes pour toutes les cellules, et qu'on

1. Comme on pourrait s'exprimer, prenant ce terme de protoplasma successivement dans ses deux acceptions étroite et large.

y comprenne mieux aussi qu'ailleurs la production de corps de forme déterminée tels que les chromosomes, cependant le cytoplasme ne peut-il offrir transitoirement, en l'une des phases de l'activité cellulaire, des corps figurés faits d'une substance chimique caractérisée, d'une *chromatine cytoplasmique*, bref des *cytosomes*[1]? Essentiellement changeante, il est vrai, devra être cette chromatine cytoplasmique, et de coloration variable avec le temps, avec l'endroit de la cellule, toujours néanmoins élective. Essentiellement flottante sera aussi la forme de ses cytosomes, ici mal séparés, là mieux distincts du reste de la charpente. Mais la chromatine nucléaire n'est pas non plus une substance toujours identique à elle-même; et celle des cellules en division se distingue de celle des cellules quiescentes. Les chromosomes ne sont pas dans le noyau des corps constants, et c'est seulement dans la période mitotique qu'ils se constituent en nombre déterminé et sous une forme typique.

D'autre part, si la comparaison des phénomènes vitaux dans le noyau et dans le corps cytoplasmique conduit à admettre l'existence d'une chromatine du cytoplasme et de cytosomes, à ne considérer que la succession des actes de la vie dans le seul cytoplasme, cette chromatine et ces corps apparaissent aussi comme des formations nécessaires. Il est classique de supposer dans le protoplasma l'existence de substances précédant la matière purement chimique, non organisée, morte, qui est le produit de la vie ou le résidu du cadavre; on a admis le préferment, la prokératine, intermédiaires par lesquels il faut inévitablement passer dans la série des états entre vie et mort, entre substance active et chose fabriquée. On n'a au contraire que plus rarement conçu qu'il pût exister dans le corps protoplasmique des substances réalisant la forme la plus parfaite de la matière vivante, plus actives que le protoplasma ordinaire, mieux définies, bref un protoplasme de choix, un protoplasme supérieur[2].

1. Cette expression a déjà été employée par *Eisen* (11), pour désigner tout autre chose, savoir, dans les corpuscules fusiformes du sang de *Batrachoseps*, une partie d'un corps, le plasmocytoblaste, caractéristique de ces corpuscules. Elle l'a été aussi par *Wheeler* comme synonyme de corps cellulaire ou corps cytoplasmique (52).

Il semble que, lorsque *Watasé* oppose le chromosome au cytoplasme dans la cellule, et qu'il cherche à distinguer la part commune et la part différente de l'un et de l'autre dans la vie symbiotique de la cellule, ce terme de cytosome lui ait véritablement manqué, puisqu'il met en regard deux choses qui ne sont pas comparables, le chromosome, partie individualisée d'un tout, et le cytoplasme, un autre tout.

2. L'article que nous publions ici peut être jusqu'à un certain point de vue considéré comme faisant suite à un mémoire que nous avons fait antérieurement paraître : « Sur le corpuscule central », *Bull. de la Soc. des Sciences de Nancy*, 1894. Malgré

I

Notion d'un protoplasma supérieur, le kinoplasma, l'archoplasma, l'ergastoplasma.

1° Le *kinoplasme*. La notion d'un protoplasma supérieur s'est imposée cependant à certains esprits, à *Strasburger* (48, 49) entre autres et aux élèves de son laboratoire. Le distingué cytologiste a désigné sous le nom de *kinoplasma* la substance qui constitue dans les cellules végétales en état de division indirecte les fibres du fuseau. Ce kinoplasma, qu'il avait auparavant appelé « cytoplasma formatif », est une partie constituante du cytoplasma, spécialement active, qui est sous la dépendance des centres kinétiques; les irradiations polaires, les fibres du fuseau et les filaments connectifs sont faits de cette substance. En employant cette dénomination, dont le sens est plutôt physiologique que morphologique, l'auteur a voulu surtout marquer le rôle physiologique prépondérant que cette partie du protoplasma joue dans la caryocinèse. Il oppose au point de vue physiologique le kinoplasma ou plasma moteur au plasma nutritif ordinaire ou « trophoplasma », qui est chargé des fonctions du nutrition de la cellule. Morphologiquement, tandis que le kinoplasme appartient en propre à la cellule et forme avec le centrosome situé en son milieu et avec le noyau l'individu-cellule, l'énergide, le trophoplasme, au contraire, peut n'être pas réparti en individualités cellulaires distinctes, comme il arrive dans les organismes non cellulaires. Morphologiquement encore, le kinoplasma affecte une disposition différente de celle du trophoplasma, dans la cellule en état d'activité. Le second a une structure alvéolaire; le premier, qui se colore électivement en violet par le procédé de Flemming, offre une structure fibrillaire; au contraire, à l'état de repos, les deux substances ne sont pas distinctes, et le plasma tout entier ne montre qu'une structure alvéolaire. De là résulte donc que le kinoplasme est une différenciation colorée et filamenteuse de la trame alvéolaire du cytoplasme.

Plusieurs auteurs ont accepté la distinction établie par *Strasbur-*

le but différent que nous nous proposions dans le présent article, nous avons retrouvé dans notre sujet une partie des questions que nous avions antérieurement traitées; mais elles se présentaient à nous sous une face qui nous était inconnue, et nous les avons examinées donc sous un point de vue nouveau.

ger. *Henneguy* (25), par exemple, reconnaît l'existence du kinoplasme de *Strasburger*, comme constituant les fibres du fuseau d'une part, et d'autre part certains filaments qu'il a observés et dont il sera question plus loin. « Je suis tout disposé à admettre, dit-il, que le protoplasma qui se rassemble autour du centrosome pour former la sphère attractive est un protoplasma spécial, le kinoplasma, qui tient sous sa dépendance les phénomènes moteurs de la cellule, et entre autres la formation de la figure achromatique de la cytodiérèse » (p. 374). Et ailleurs (p. 462) : « Mes observations sur la constitution et la division des cellules testiculaires sont tout à fait favorables à l'hypothèse de Strasburger ».

De même *Auerbach* (1) accepte la notion du kinoplasme et assimile au kinoplasme de *Strasburger* « son « Nebenkern » des spermatogonies de la Paludine, d'autant plus qu'il lui attribue la formation du fuseau de division. « Le Nebenkern, dit-il (p. 445), est d'ailleurs manifestement aussi l'homologue de la couche de substance cellulaire épaissie observée dans ces derniers temps dans le règne végétal, qui entoure le noyau annulairement, et qu'on désigne comme kinoplasme.... Par sa fonction ultérieure aussi, le Nebenkern se montre comme un kinoplasma dans le même sens que celui des plantes ».

Rosen (43), pour les végétaux, a observé la même formation qu'*Auerbach* : une calotte de substance spéciale, à chacun des pôles du noyau dans la cellule en prophase; cette substance qui formera une partie du fuseau achromatique de la figure de division n'est autre que du kinoplasme.

Ces quelques citations suffisent pour montrer que plusieurs ont accepté la notion du kinoplasme fondée par *Strasburger*.

2° *L'archoplasme*.

Boveri (5) avait déjà auparavant introduit dans la science une dénomination, celle *d'archoplasma*, destinée, comme celle de kinonoplasma, à consacrer l'existence d'un protoplasma supérieur; elle a rencontré plus de faveur que cette dernière et a été plus généralement employée, trop souvent malheureusement, et pour nommer bien des choses dissemblables. Elle a donc moins de précision actuellement pour désigner la chose exacte que nous avons en vue dans cet article, et c'est pour cette raison que nous l'avons placée à la suite du kinoplasma et que nous lui avons préféré cette dernière dénomination.

Boveri, cependant, en créant le terme d'archoplasma, lui avait donné une signification précise, morphologique comme physiologique, pour désigner par là la substance particulière dont les fibres du fuseau, au voisinage du centre cinétique, sont formées, pour désigner aussi une matière disséminée dans le protoplasme, ou accumulée autour des centrosomes, de laquelle les fibres du fuseau tirent leur origine. Cette substance se distingue, d'après *Boveri*, au point de vue physiologique, par son importance, qui en fait en quelque sorte un protoplasma d'essence supérieure, jouant dans la cellule un rôle dominateur. Morphologiquement, l'archoplasme est répandu dans le protoplasma, ou bien s'accumule (dans les œufs d'Ascaris, de Myzostome et d'Oursin, et dans les Noctilucques [1], par exemple), autour des centrosomes en un complexe de formations diverses, distinctes par leur structure ou leur substance du protoplasma indifférent : complexe pour lequel il propose (9) la détermination d' « astrosphère ». L'astrosphère radiée se transforme en un archoplasme grenu, après la division; et celui-ci reprend, lors d'une division prochaine, une structure filamenteuse et rayonnante, comme l'auteur pense l'avoir constaté dans l'œuf de Myzostome; d'où *Boveri* (6), comme autre caractère de l'archoplasme, établit, ainsi que nous le verrons plus loin, celui de la permanence et de la continuité à travers les générations cellulaires successives. Si, dans le temps, l'archoplasme est continu, et ne se mêle jamais au protoplasme ordinaire, dans l'espace il se distingue aussi nettement de ce protoplasma; celui-ci se trouve en effet dans la cellule sous forme d'un réticulum, « qui très vraisemblablement doit être identifié à la trame filamenteuse connue dans d'autres cellules et se distingue tout à fait nettement de cette substance (l'archoplasme), non pas seulement par son activité dans la cellule, mais aussi par ses réactions ». *Boveri* a cherché en effet à caractériser l'archoplasme par certaines réactions différentielles, comme celle du réactif acétopicrique, qui le respecterait seul, en lui conservant sa forme : réactions malheureusement jugées peu probantes, et avec raison, de sa nature spéciale.

C'est là sans doute le motif pour lequel plusieurs observateurs du plus grand mérite se sont refusés à admettre l'existence de l'ar-

1. Ce sont là les seuls exemples cités par *Boveri* (6); mais *v. Erlanger* (14) fait remarquer qu'il y en aurait bien d'autres à signaler, et que c'est là une disposition très répandue.

choplasma : tels *Carnoy* (8), *van Beneden* (2), *Bütschli* (7), *Mitrophanow* (37), *Eismond* (12), *M. Heidenhain* (22, 23, 24), *Reinke* (42), *Wilson* (53), *v. Kostanecki* (29, 30, 31), *v. Erlanger* (13, 14). Ces auteurs l'ont généralement considéré comme n'étant que la trame plus serrée de la charpente filaire, réticulaire ou alvéolaire du protoplasma, au voisinage et autour du centre cinétique, c'est-à-dire là où dans les œufs, par exemple, le corps cellulaire est exempt de vitellus. Ils ont attribué la coloration plus forte qu'on constate à cet endroit à la condensation de la substance de la trame et au rapprochement de ses travées.

M. *Heidenhain* (24, p. 22) dit que si l'on veut prouver la spécificité de l'archoplasma de *Boveri*, on ne peut le faire que par des preuves chimiques, ce que nous ne pouvons encore réaliser, n'ayant à notre disposition que des réactions colorantes. Or, dans les cellules ordinaires on ne connaît jusqu'ici que trois parties constitutives, donnant avec les colorants des réactions toujours constantes : la chromatine des auteurs (basichromatine), les corpuscules centraux et la matière de la substance cellulaire. *Heidenhain* dit qu'il a longtemps cherché en vain à produire une coloration spécifique des masses de substance qui règnent autour des centrosomes et sont communément appelées sphère ou archoplasma; cette substance est identique à ce point de vue à la substance cellulaire ordinaire.

Wilson (53) refuse à l'expression d'archoplasme toute autre signification qu'une signification purement topographique; et, selon lui, le système des rayons de l'aster et des fibres du fuseau dérive de l'arrangement d'un réseau préexistant étendu à travers tout le cytoplasme et le noyau.

Kostanecki (31, p. 223) s'exprime à son tour de cette façon : « L'introduction de cette expression et de cette notion nouvelle serait désirable si la dénomination s'appliquait à une nouvelle partie cellulaire jusqu'ici inconnue, ou si l'archoplasma représentait une substance confondue jusqu'ici avec les autres parties cellulaires et correspondait néanmoins à une notion plus précise et plus étroite, ou si au contraire c'était un concept plus large servant à englober des choses tenues jusqu'ici pour hétérogènes ». Or *Kostanecki* ne trouve rien de semblable dans l'archoplasme[1].

1. Dans ce travail, *Kostanecki*, dans l'article qu'il consacre à la notion de l'archoplasme, me fait élever des doutes relativement à l'exactitude de cette notion. Il est dit en effet, dans mon Mémoire (41) auquel *Kostanecki* fait allusion « que je ne reconnais

Voilà quelques-unes des opinions catégoriquement défavorables à l'idée de l'existence d'un cytoplasma particulier, nommé archoplasme.

Voici maintenant, à la défense de cet archoplasme, des avis exprimés par des théoriciens, et une série de faits constatés.

Haacke (21), dans son Traité (p. 167), venant à parler, dans un sens théorique, des diverses espèces de protoplasma, place au premier rang l'archoplasma : une substance qui a la propriété de se disposer d'une certaine manière, c'est-à-dire suivant certaines lois de symétrie, autour du centrosome; c'est là une définition physiologique et presque physique.

Quand *Rhumbler* (43), dans son remarquable article sur la cytokinèse, recherche les forces qui agissent dans la division cellulaire, il les trouve dans la cellule même et non en dehors d'elle et est amené pour expliquer le mouvement cytokinétique à supposer dans la cellule la différenciation et même l'opposition de deux substances, dont l'une pourrait être l'archoplasma. « Des forces, dit-il, ne peuvent entrer en action que là où se trouvent des oppositions de substances. D'après cela, le corps protoplasmique de la cellule ne peut pas consister en une substance homogène; car dans une substance homogène il ne peut se produire, en l'absence d'influences extérieures, les différences qui sont la condition première pour la naissance de forces. On peut conclure de là que dans le corps protoplasmique des cellules il doit y avoir au moins deux catégories de substances, qui pendant la division cellulaire sont dans une opposition nécessaire... »

« Comme maintenant l'accumulation de l'hyaloplasme dans l'archoplasme ou dans les cônes protoplasmiques ne peut être produite par le poids spécifique, et comme aussi les masses accumulées ne sont pas distribuées dans la charpente des cloisons alvéolaires du reste du plasma, il en résulte, sur le terrain de la théorie alvéolaire, que l'archoplasme ou le cône protoplasmique d'*Amoeba binucleata* doit ou bien contenir une substance particulière, ou bien

dans la partie irradiée du protoplasma aucune particularité qui m'autorise à y admettre l'existence d'une substance spéciale manquant dans le reste de la cellule ». Mais cela s'entend pour les cellules au repos, tandis que dans les cellules en activité, fixées et colorées d'une certaine façon, je signale (dans la phrase suivante) une accumulation de substance spéciale autour du centrosome, donnant lieu à une tache plus colorée, « qui figure une masse archoplasmique ». D'ailleurs (p. 60), à la liste des diverses substances dont est composé le centre morphologique de la cellule j'ajoute l'archoplasma.

être un hyaloplasme, qui, par suite de circonstances quelconques, a pris une plus grande consistance, un état plus pâteux, que l'hyaloplasme du reste du plasma cellulaire... »

Sur le terrain même de l'observation et de la morphologie pure, plusieurs ordres de faits parlent en faveur de la spécificité de l'archoplasme. Dans chaque catégorie, nous ne prendrons que quelques exemples, juste assez pour donner une idée de la preuve qu'on pourrait faire de l'existence réelle de l'archoplasme.

A. Il y a d'abord les faits qui montrent que l'archoplasme a des qualités morphologiques qui le distinguent : il est plus foncé, plus colorable que le reste du cytoplasme, et même électivement colorable. Nombre d'auteurs ont vu l'archoplasme former une masse sombre, d'une structure spéciale, et renfermant une matière particulière, douée d'une coloration élective. C'est ainsi qu'on trouve par exemple l'archoplasme représenté dans les figures de *Boveri* (5), dans celles de *Rückert* (45), de *G. Niessing* (39), dans celles de *v. Klinckowström* (26), de *Carnoy et Lebrun* (9). Les caractères d'un archoplasme sont bien acquis à cette masse compacte de substance protoplasmique que figurent ces divers auteurs. D'ailleurs, la production de ces caractères peut être autrement comprise qu'à la manière de *Boveri* et l'interprétation être différente; mais peu importe ici l'interprétation donnée, pourvu que soit affirmée en un certain endroit l'existence d'une substance protoplasmique différenciée[1].

Sobotta (46), contrairement à *Kostanecki*, reconnaît comme assez précise la notion de l'archoplasme; car chez l'*Amphioxus*, le premier fuseau de segmentation de l'œuf offre deux masses sphériques puissantes, qu'il considère comme de l'archiplasme (terme plus correct qu'archoplasme, mais ayant la même signification); à ces

1. La manière de voir de *Carnoy et Lebrun* par exemple est toute différente de celle de *Boveri*. Ces auteurs, qui, à la suite de plusieurs autres observateurs, ont reconnu que l'archoplasme central de l'œuf (leur « plage centrale ») a une origine spermatique, et qui ont fait provenir spécialement l'archoplasma de la partie antérieure élargie en couronne du spermatozoïde de l'Ascaris, ont caractérisé cette couronne et par conséquent l'archoplasme qui en dérive par la coloration distincte que lui communique l'hématoxyline ferrique. Ils interprètent, il est vrai, cette coloration autrement que Boveri, en admettant qu'elle est due à ce qu'il y a dans la couronne et dans la plage centrale, et plus tard dans une « plage de fusion » qui succède à la plage centrale, un enchylème chargé de myosine et d'une nucléo-albumine peut-être de nature spéciale, qui se colore par la laque ferrique d'hématoxyline. « L'archoplasme de Boveri, disent-ils, n'est autre chose, en effet, que l'ensemble des granules enchylémateux de nos plages de fusion, sans plus » (p. 91). Mais peu importe, avons nous dit, l'interprétation, pourvu que soit constaté le fait de la coloration élective.

masses s'arrêtent les rayons de l'irradiation, sans atteindre jusqu'au centrosome que la masse archoplasmique contient dans son centre. *R. Fick* (15), pour l'œuf des Amphibiens, se rallie à la manière de voir de *Sobotta*.

Pour *Boveri* (6), les filaments radiés peuvent être isolés du reste du cytoplasme, dans les préparations d'objets fixés par les réactifs, ce qui prouve l'individualité de l'archoplasme qui les constitue. Aussi *v. Erlanger* (14) a-t-il proposé, peut-être avec une nuance d'ironie, le terme d'*actinoplasma* pour désigner la substance archoplasmique spéciale qui constitue ces rayons, bien qu'il soit, comme on le sait, contraire à l'idée de la spécificité de l'archoplasme.

Voilà donc une série de faits qui sont de nature à montrer que l'archoplasme constitue une masse spéciale.

En voici d'autres qui autorisent à penser qu'il est fait d'une matière spéciale; ce sont des faits de coloration.

Kölliker (28) décrit et représente (fig. 34-37) les sphères attractives dans les blastomères de *Siredon pisciformis* comme des masses arrondies, unies ou entourées d'une irradiation, granuleuses ou irrégulièrement fibrillaires, que le borax-carmin colore en rose.

G. Niessing (39) conclut de certaines réactions colorées qu'offre la sphère qu'il faut « admettre dans les espaces interfilaires des astrosphères une substance particulière qui est distincte du protoplasme cellulaire et fait de l'astrosphère quelque chose de spécial »; cette substance serait l'archoplasme de Boveri. Nous pouvons ajouter que nous avons observé le même fait sur les éléments séminaux de la Scolopendre, c'est-à-dire la présence, autour du corpuscule polaire et entre les rayons qui en partent, d'une substance plus foncée, colorable par exemple par l'hématoxyline ordinaire. *Kostanecki* (31) et *Heidenhain* (23) n'admettent pas ces résultats, et les attribuent à des décolorations défectueuses de la préparation; pour eux, les filaments de l'astrosphère divergent du centrosome, purs de toute substance interfilaire.

V. Klinckowström (26) parle de sphère archoplasmique et représente, en effet, soit dans l'œuf en voie de maturation (fig. 3), soit dans l'œuf fécondé en division (fig. 18 et 19) une substance spéciale, colorée, accumulée autour des corpuscules centraux entre les fibres des irradiations polaires.

Nous avons déjà rapporté plus haut (en note) que *Carnoy et Lebrun* ont constaté, dans l'œuf d'*Ascaris*, la coloration de l'archoplasme central ou spermatique par la laque ferrique d'hématoxyline.

Kath. Foot (17, 18, 19) a reconnu chez *Allolobophora fœtida*, dans les sphères attractives, dans le cône de fertilisation ou cône d'attraction, dans le fuseau et à travers la masse même du cytoplasme, une substance qu'elle en distingue comme archoplasme. Dans le second de ses mémoires, elle observe dans l'archoplasme (18, fig. 2, 3, 4, 7, 9, 10) des microsomes formés à ses dépens, que l'hématoxyline ferrique colore (granules spermatiques et grands granules du cytoplasme). Ces microsomes, se demande l'auteur, qui semblent dès l'abord des indices d'une dégénérescence commençante, ne sont-ils pas simplement l'expression d'une activité anormale de la cellule? Dans son premier travail (17), l'auteur, en employant un procédé de coloration spécial, par le lithion-carmin et le bleu de Lyon, a réussi à colorer électivement en bleu l'archoplasme du noyau vitellin de l'œuf, celui du fuseau et des asters polaires. Elle ajoute avoir obtenu par ce procédé la même différenciation pour des cellules quelconques des tissus de *Myzostoma*. Elle conclut par là à la spécificité de l'archoplasme.

Les filaments des irradiations polaires eux-mêmes prennent d'ailleurs, dans certaines conditions de coloration, une teinte distincte, comme l'ont reconnu, outre *Kath. Foot*, plusieurs autres observateurs. *Rückert* (45), *van der Stricht* (50, 51) insistent sur la coloration spéciale de ces filaments dans l'œuf du *Cyclops strenuus* et dans celui de l'*Amphioxus* et du *Thysanozoon Brocchi*. Les figures 1, 3, 4 du mémoire de *v. Klinckowström* (26) montrent une coloration spécifique des rayons de l'aster. Chez l'*Amphioxus*, *van der Stricht* représente (51, fig. 4 et 11), les filaments du fuseau et des asters polaires colorés en rose par la safranine. Chez le *Thysanozoon*, ces filaments prennent aussi la safranine avec élection, comme nous l'avons vu nettement sur les belles préparations que nous devons à l'obligeance de *van der Stricht*. *Michaelis* (36), sur des œufs de Triton fixés par un mélange de sublimé, d'acides picrique et acétique, après coloration par l'hématoxyline ferrique, et une différenciation ménagée de façon à conserver une coloration des éléments protoplasmiques, a observé que les rayons de la sphère attractive sont colorés d'une façon intense, et s'étendent loin dans

le vitellus. Nous-même avons constaté, sur les éléments séminaux de la Scolopendre, que les irradiations polaires et les fibres du fuseau central se colorent d'une façon tout à fait distincte du protoplasme ordinaire après l'action du triple colorant de Flemming et prennent électivement le violet de gentiane, alors que le reste du cytoplasme est confusément teint par l'orange.

B. Dans un second ordre de faits, on prouve le caractère spécifique de l'archoplasme d'une autre façon : en montrant qu'il peut à un moment donné s'individualiser. Si par exemple les faits récemment décrits par *Eisen* (11) étaient confirmés, l'archoplasme serait élevé non seulement à la dignité d'organe cellulaire distinct, mais même d'élément autonome du sang. *Eisen*, en effet, individualise complètement son « archosome » (masse archoplasmique, composée d'une « centrosphère », et d'un « centrosome », l'un entourant l'autre), puisqu'il le fait survivre à la désagrégation du corpuscule fusiforme du sang et du plasmocytoblaste de ce corpuscule, en formant un élément indépendant, nouveau, non encore signalé dans le sang, qu'il appelle « plasmocyte »; il en arrive ainsi à admettre une symbiose non plus seulement entre noyau et cytoplasme, mais entre archosome, noyau et cytoplasme, ou plutôt selon les expressions d'*Eisen*, entre archosome, caryosome et cytosome [1].

D'autre part, si l'on admet que le nebenkern n'est qu'une forme ultime de l'archoplasme, *L. Auerbach* (1), en montrant que les spermatozoïdes vermiformes de la Paludine sont dépourvus de noyau, et qu'ils ont la valeur d'un nebenkern, c'est-à-dire d'un « noyau cytoplasmique » (*Cytoplasmakern*), prouve que l'archoplasme peut évoluer à la manière d'un élément indépendant.

Morgan (38) et *Norman* (40), dans leurs expériences, sont arrivés à conclure aussi à une certaine autonomie de l'archoplasma dans la division cellulaire. Le premier a vu que, dans l'œuf d'Oursin placé dans de l'eau de mer additionnée de chlorure de sodium, des archoplasmes (astrophères) se produisent en grand nombre par divisions répétées dans un protoplasme indifférent, et sans entraîner après eux la division des noyaux. Le second auteur aussi a constaté une certaine indépendance entre la division des centrosomes

1. Malheureusement, *Giglio-Tos* (I Plasmociti di Eisen, *Anat. Anzeiger*, Bd XIV, n° 2-3, 1897) s'est inscrit en faux contre l'existence réelle du plasmocytoblaste et du plasmocyte qui en dérive, et a attribué ces formations à des préparations défectueuses.

et des asters (archoplasme) d'une part, et celle des noyaux et surtout du protoplasma d'autre part.

Samassa (46, fig. 20) représente plusieurs centrosomes avec asters dans une masse syncytiale commune du périblaste. Il admet que par fusion de plusieurs cellules s'est formé un syncytium dans lequel les centrosomes se sont « émancipés » des noyaux correspondants et se sont multipliés indépendamment de ceux-ci; ce qui prouve que le centrosome (et sans doute aussi, ajouterons-nous, l'archoplasme qui forme les asters) est un organoïde cellulaire relativement indépendant du noyau.

Les auteurs, qui, comme *Kostanecki et Wierzejski* (30) dans leurs recherches sur la fécondation chez la Physe, ont constaté que l'archoplasme venu du spermatozoïde se rend indépendant dans la cellule-œuf, indépendant à la fois de cette cellule qu'il habite, et de la tête ou noyau du spermatozoïde auquel il était d'abord associé, ont apporté un nouvel argument en faveur de son individualité et par suite de sa nature spécifique.

P. Bouin (3), en montrant qu'au cours des phénomènes dégénératifs qu'il a observés sur les éléments séminaux, l'archoplasme subit une involution qui lui est propre, et dégénère d'une manière indépendante tout comme le noyau et le cytoplasme, a apporté un argument nouveau à la thèse de l'autonomie relative de cet archoplasme.

L'indépendance de l'archoplasme dans la cellule nous a été prouvée, par exemple, encore d'une autre façon par *Mèves* (33). Cet auteur a décrit dans les cellules du nodule sésamoïde du tendon d'Achille de la Grenouille une sphère ou archoplasme se présentant sous la forme d'un disque homogène, plus coloré que le reste de la cellule; elle persiste seule dans beaucoup de cas après disparition complète de la masse filaire : persistance qui prouve, selon lui, la valeur spécifique de la substance de la sphère.

C. A un troisième point de vue enfin, la spécificité de l'archoplasme est encore attestée par sa destinée, qui est très particulière. On s'accorde actuellement en effet pour admettre qu'à la suite de la division l'archoplasme se transforme dans nombre de cellules en un corps spécial, le nebenkern; on n'a même pas toujours fait nettement la distinction du nebenkern et de l'archoplasme, et on a parfois, par abus de langage, donné au second la dénomination qu'on

aurait dû réserver au premier. Si l'archoplasme se transforme en un corps distinct, le nebenkern, on voit donc qu'il est, depuis son origine aux dépens d'une portion du cytoplasme jusqu'à sa forme ultime, une formation *sui generis* dans la cellule. Nous examinerons d'ailleurs plus loin, dans un chapitre spécial, la question de la transformation de l'archoplasme et la question du nebenkern.

3° *Les organes alloplasmatiques et protoplasmatiques.* — D'autres termes encore que ceux de kinoplasme et d'archoplasme ont été introduits dans la science par plusieurs auteurs, désireux de faire une distinction entre les parties du corps cytoplasmique, suivant la qualité variable de ces parties. C'est ainsi qu'*A. Meyer* (35) distingue dans le protoplasma cellulaire trois choses différentes : les *organes protoplasmatiques*, les *organes alloplasmatiques* et les *formations ergastiques*.

Celles-ci ne sont que les produits de l'activité de la cellule ; elles représentent de simples enclaves déposées hors de la structure cellulaire. L'expression d'organes alloplasmatiques a été créée par l'auteur pour désigner des formations particulières, des filaments par exemple, qui dérivent de la transformation d'une partie d'un organe normal ou bien d'un organe entier de la cellule et qui continuent à faire partie de la structure cellulaire : telles les fibrilles musculaires, les fibrilles nerveuses. Enfin les organes protoplasmiques sont la charpente même du cytoplasme, les fibres du fuseau, etc. Dans cette manière de voir, des formations telles que les fibrilles musculaires et nerveuses ont en quelque sorte une situation inférieure ou tout au moins une place à part dans la hiérarchie des éléments du cytoplasme.

La classification de *Meyer* est reproduite et acceptée par *Koelliker* (27), sauf quelques restrictions. Les fibres musculaires et nerveuses, par exemple, y sont distinguées, comme « produits actifs des énergides », des enclaves cellulaires qui ne sont que des « produits passifs des énergides ».

Avec *v. Kupffer* (32), les formations cellulaires spéciales, fibrilles musculaires et nerveuses, dont *Meyer* avait fait ses organes alloplasmatiques, baissent d'un échelon et voient encore leur dignité amoindrie ; ce ne sont plus que des *dynamoplastes*, c'est-à-dire des produits paraplastiques de l'activité cellulaire.

Avec *Watasé* (52), au contraire, elles remontent en grade. Car *Watasé*, dans un schéma ingénieux, quoique bien hypothétique,

assimile les fibrilles musculaires en particulier aux filaments de l'aster, dont elles seraient des transformations; d'ailleurs, il se contente pour ces derniers de la dénomination de filaments cytoplasmiques et ne prononce pas le mot de kinoplasma.

4° *L'ergoplasma et l'ergastoplasma.* — *V. Davidoff* (10) a créé l'expression d'*ergoplasma* pour désigner une substance jouant un rôle actif dans l'évolution de l'œuf, et analogue à l'archoplasme de *Boveri*. Voici d'ailleurs ce qu'il en dit (p. 156).

Lors de la transformation de l'ooblaste en œuf et du karyoblaste en vésicule germinative, la membrane nucléaire disparaît, le contour du noyau cesse d'être net et la vésicule germinative se confond avec le vitellus; le réticulum nucléaire devient indistinct et n'est plus représenté que par des lignes variqueuses et fragmentées (fig. 18, 19, 21); le nucléoplasma complètement transformé finit par n'être plus qu'une masse granuleuse (fig. 23, 24). « Par cette métamorphose résulte, du karyoplasma, du réticulum et de la membrane de la vésicule germinative, une substance nouvelle. Elle possède des propriétés que nous n'avons l'habitude d'observer que dans le protoplasma. A cause de la façon dont se comporte plus tard cette substance, du rôle qui lui revient dans les processus futurs, je la nomme plasma actif on ergoplasma. » On voit en effet ensuite l'ergoplasma s'enfoncer dans le vitellus, y pousser des prolongements, et l'ergoplasme prendre l'aspect d'un corps très ramifié à contenu vitellin (fig. 21-26). Dans les premiers stades de la segmentation de l'œuf, l'auteur retrouve et figure son ergoplasma. C'est, dit-il, dans une conclusion (p. 174), « un corps plasmatique, à mouvements actifs, amœboïde, qui s'étale peu à peu en un réseau dans l'œuf tout entier ». Il l'identifie au « polplasma » de *Böhm*. Il s'inquiète aussi de savoir (p. 171 et 534) quelle place revient à l'ergoplasma à côté de l'archoplasma de *Boveri*, et ne fait de l'archoplasme qu'une portion de l'ergoplasme : conclusion à laquelle, il faut l'avouer, on ne s'attendait pas.

Garnier (20) et *M. et P. Bouin* (4), sans avoir connaissance du travail de *Davidoff* et de la dénomination que cet auteur avait donnée à l'archoplasme, se sont servis, comme on le lira plus loin, de l'expression d'*ergastoplasme*, très voisine de celle d'ergoplasme et mieux formée, pour désigner une substance protoplasmique spéciale, d'essence supérieure, dont la propriété la plus caractéristique réside dans la faculté d'élaborer en transformant (εργαζομαι),

pour produire des matières particulières qui se déposent dans le corps cellulaire.

5° *Le centrodeutoplasma et le centroplasma.* — *V. Erlanger* (14 *a*), dont la science déplore la perte prématurée, vient d'appliquer la dénomination de *centrodeutoplasma* à la « sphère » des cellules sexuelles mâles, qui, par tant de caractères, se distingue des « sphères » des cellules en division : différence que *Mèves* a mise en lumière par ses recherches sur les cellules séminales de la Salamandre et que *Flemming* (16, p. 238) reconnaît pour parfaitement exacte.

Il ne faut pas confondre le centrodeutoplasma de *v. Erlanger* avec le *centroplasma* du même observateur et d'autres auteurs encore. *V. Erlanger* (14 *b*) a désigné par ce dernier terme une substance dense, alvéolaire, fortement colorable, qu'il a vue s'accumuler sous forme de sphère autour du centrosome pendant la division cellulaire, notamment dans les cellules du disque germinatif des Céphalopodes ; les centroplasmes de *v. Erlanger* ne sont autre chose que les « taches polaires » que *Vialleton* avait déjà constatées sur le même objet. (*Recherches sur les premières phases du développement de la Seiche*, Paris, 1888.) D'autres auteurs ont donné encore une acception différente à cette expression de centroplasma; nous l'avons employée par exemple (41) pour désigner la substance de la centrodesmose et du fuseau central.

6° *Les idiosomes.* — Cette expression de centrodeutoplasma, *Mèves* tout récemment (34) a proposé de la remplacer par celle d'*idiosomes* (de ἴδιος, fait d'une manière propre, et ζῶμα, ceinture), désignant ainsi les « sphères » décrites dans les cellules séminales, les noyaux vitellins des œufs et en général toutes les accumulations de substance produites autour des centrosomes, qui ne passent pas ultérieurement dans les sphères attractives véritables qu'on observe pendant la division cellulaire. *Mèves* reproche à *v. Erlanger* d'avoir introduit dans l'expression de centrodeutoplasma un terme, celui de deutoplasme, qui a déjà une signification précise et qui signifie tout autre chose que ce qu'*Erlanger* veut dire, qui de plus aurait le tort de faire croire que les « sphères » des éléments séminaux, pour lesquelles cette expression a été créée, sont identiques à du deutoplasme, à des matériaux vitellins. Ces reproches ne sont pas absolument fondés : le terme de centrodeutoplasma n'est pas le même que celui de deutoplasme. En associant dans un même

mot les préfixes centro et deuto, l'auteur a voulu réunir deux substances différentes, un plasma central producteur et un plasma secondaire produit par le précédent, qui sont effectivement réunies dans la nature, tant dans les cellules séminales que dans les œufs. Au terme d'idiosomes, employé par *Mères*, qui a l'avantage d'être fait avec un mot ἴδιος indiquant bien le caractère propre de la substance considérée, on peut faire le reproche d'être construit avec un autre ζῶμα, qui a le tort de préciser trop la forme que prend cette substance et qui est essentiellement variable avec les cellules examinées.

De l'exposé qui précède, retenons que de divers côtés on a fait déjà de sérieuses tentatives pour distinguer une variété spéciale de cytoplasma et pour rattacher à la structure cellulaire générale les formations singulières offertes par certaines cellules.

II

LES FAITS ÉTABLISSANT L'EXISTENCE GÉNÉRALE ET CONSTANTE DANS LES CELLULES DE L'ARCHOPLASMA, DU KINOPLASMA OU DE L'ERGASTOPLASMA, SOUS LA FORME DIFFÉRENCIÉE DE CYTOSOMES.

Nous avons exposé dans le chapitre précédent un certain nombre de vues, en grande partie spéculatives, nées d'un désir vivement ressenti de distinguer dans le cytoplasma des espèces de substance cytoplasmique. A ces différentes manières de voir correspondent des dénominations qui toutes ont pour but de désigner dans le corps cellulaire une espèce particulière de cytoplasma, reconnue le plus souvent comme supérieure par son essence au cytoplasme ordinaire.

Ces vues ont le tort, ou bien d'être purement théoriques, ou de ne s'appuyer que sur des constatations faites soit dans des cellules particulièrement et hautement différenciées (cellules musculaires et nerveuses), soit dans des éléments très spécialisés (cellules germinales), soit dans des cellules se trouvant en un certain état d'activité (cellules en cinèse). Les expressions qui résument ces manières de voir n'ont donc elles aussi qu'une portée restreinte. Or un nombre relativement faible de cellules sont différenciées en éléments musculaires et nerveux, et les fibrilles caractéristiques de

ces cellules ne se retrouvent pas dans les autres éléments cellulaires. Les transformations éprouvées par les cellules germinales, lors de leur différenciation progressive en produits sexuels peuvent, à première vue, passer pour n'avoir pas leurs analogues dans les autres cellules de l'organisme. Enfin, la cinèse n'est qu'un état, qu'une phase de la vie cellulaire, et les cellules au repos n'ont plus de ces fibrilles kinoplasmiques qu'elles offraient dans la période cinétique. Il résulte de là que la distinction faite n'est pas générale, ne l'ayant été que pour plusieurs cas particuliers, n'étant pas applicable à toutes les cellules ni à une cellule à toutes les phases de son existence.

C'est ce qui nous a engagé à rassembler dans un exposé d'ensemble les données, jusqu'ici éparses dans la bibliographie cytologique, qu'on possède sur les différenciations cytoplasmiques, à rapprocher dans une vue générale les formations signalées et les appellations employées : persuadé que nous sommes, depuis assez longtemps déjà, qu'il ne s'agit ici que d'une différenciation du cytoplasme essentiellement la même, malgré des différences formelles qui sont quelquefois considérables, mais toujours en rapport avec la manière d'être des cellules auxquelles on s'adresse.

Dans ce paragraphe, il sera question surtout des faits qui montrent l'existence, dans des cellules variées et hors de la phase cinétique, d'une substance spéciale, archoplasmique ou kinoplasmique (comme on voudra bien l'appeler), d'une substance chromatique du cytoplasme, en tout cas, disposée sous la forme que nous considérons comme la plus parfaite et la plus typique, celle de filaments distincts, de cytosomes.

Nous étudierons ensuite à ce point de vue, dans un chapitre à part, les cellules musculaires et les cellules nerveuses, recherchant comment la notion générale d'un cytoplasme spécial s'harmonise avec les faits connus sur l'organisation intime de ces cellules.

Dans un article distinct, nous examinerons au même point de vue les cellules germinales en voie de différenciation.

Quant aux cellules cinétiques, nous nous abstiendrons de les envisager séparément, pour plusieurs raisons. Ce que nous en avons dit dans le paragraphe précédent, en exposant les théories du kinoplasme et de l'archoplasme, et ce que nous ajouterons encore à leur sujet dans le chapitre IV peut paraître suffisant. De plus, la question est beaucoup trop vaste pour que nous nous sentions

capable de l'embrasser dans son ensemble, et les données obtenues beaucoup trop disparates pour qu'il soit possible de les condenser dans un résumé général. Enfin, la bibliographie relative à cette question du cytoplasme des cellules cinétiques, de la manière d'être et de la valeur de la figure achromatique de division, a été tant de fois faite déjà dans les travaux les plus récents sur la matière, que notre exposé n'aurait même plus le mérite d'être une mise en œuvre originale des matériaux acquis.

Des formations filamenteuses et colorables d'une manière distincte, représentant par conséquent la forme la plus parfaite du cytoplasme différencié, ont été rencontrées jusqu'ici dans des éléments très divers, en dehors de la période cinétique; ce sont les spermatocytes, des cellules de soutien (cartilagineuses), des éléments glandulaires (du pancréas, des glandes salivaires, de l'épididyme, des néphridies, des nectaires), les cellules-mères du sac embryonnaire, et sans doute d'autres encore. Nous les examinons successivement dans ces divers objets.

Spermatocytes. — Il y a déjà longtemps que *Platner* (75) et *Hermann* (68) ont décrit dans les éléments séminaux d'*Helix*, de *Proteus*, de *Salamandra*, des bâtonnets spéciaux, que *Hermann* a nommés *anses archoplasmiques* (*Archoplasmaschleifen*), pour avoir localisé ces bâtonnets à l'archoplasme de *Boveri*; ils ont compté ces anses, les ont vues se dédoubler. *R. Hertwig* (69) les a même individualisées à tel point qu'il en a fait des chromosomes rudimentaires; ce qui est bien dans l'esprit de l'opinion défendue ici, bien que le terme employé dépasse notre pensée par sa portée et sa précision. La même appellation et la même interprétation ont été adoptées par *M. Heidenhain* (66), p. 690, quand il considère les bâtonnets ou filaments de l'archoplasme ou Nebenkern comme des chromosomes représentant les vestiges ancestraux d'un micronucleus d'Infusoire. Pour laisser de côté ces interprétations hypothétiques et demeurer sur le terrain des faits, *Platner* (75) a décrit que le Nebenkern pelotonné des éléments séminaux des Gastéropodes se décompose en 6 (*Helix*), 8 (*Limax*) bâtonnets, qui se dédoublent par division longitudinale, se répartissent en deux groupes et forment ensuite aux deux pôles du fuseau les « rayons principaux », des irradiations polaires. *Hermann* (68) a compté chez *Helix* 14 de ces bâtonnets du Nebenkern. Nous-même (77), sans avoir assisté au dédoublement de ces bâtonnets et à leur

distribution aux deux pôles de la figure de division, nous avons vu des filaments spéciaux disséminés dans le corps de la cellule et nous nous sommes exprimé à leur sujet de la façon suivante : « Ce que *Platner* ne décrit pas, et qui a certainement de l'importance, c'est l'existence dans certaines spermatogonies de Nebenkern rudimentaires et disséminés dans l'intérieur du protoplasma. Ceux-ci paraissent sous la forme de simples épaississements de ces bâtonnets tortueux dont le protoplasme se trouve constitué (*fig.* 3). Ce qui m'autorise à traiter de Nebenkern de pareilles différentiations protoplasmiques, c'est en premier lieu l'existence, entre elles et les Nebenkern parfaitement constitués, de formes intermédiaires, et c'est en second lieu certaine réaction qui leur est commune à tous deux. Quand en effet on fait agir l'acide osmique... on voit que les Nebenkern rudimentaires et parfaits prennent une teinte noirâtre et même noire. Ici donc, comme chez la Scolopendre, le Nebenkern parfait et unique résulte de la soudure de Nebenkern rudimentaires et multiples, qui à leur tour, proviennent de la différentiation d'un certain nombre de travées protoplasmiques, dont les rapports sont devenus autres ».

Il est renvoyé, dans cette citation, à un travail antérieur sur les éléments séminaux de la Scolopendre (76), où les mêmes faits avaient été constatés et où nous disions à ce propos (p. 417) : « Il s'agit d'un agencement du réticulum cytoplasmique en cordons formés de grains soudés bout à bout. Ces cordons paraissent s'être constitués de la façon suivante. Que dans le réticulum cytoplasmique on renforce toute une série continue de travées, que cet accroissement de puissance et de netteté se fasse suivant une ligne sinueuse et qu'aux deux extrémités de cette ligne la puissance des travées aille en s'atténuant, on aura une idée de la façon dont il semble que ces formations se constituent (*fig.* 6). Le cordon sinueux ainsi produit se continue par ses deux extrémités avec des travées ordinaires, non modifiées, du cytoplasme ». Dans ce même travail, ces bâtonnets sont comparés à des Nebenkern rudimentaires.

Bolles Lee (71), *Mèves* (73), *Henneguy* (25), *v. Erlanger* (57, 58, 59) ont retrouvé des formations semblables.

Bolles Lee (71) décrit dans les spermatocytes d'*Helix* les mêmes filaments de l'archoplasma, ou, comme il dit, du Nebenkern, et les représente dans plusieurs figures. Dans la figure 1, il montre un Nebenkern renfermant de 7 à 10 bâtonnets ou filaments; d'autres

sont disséminés dans le cytoplasme. La figure 2 montre un paquet de bâtonnets du Nebenkern collés les uns contre les autres et rayonnant vers un point situé contre la membrane nucléaire. Dans les figures 3, 4, il représente des Nebenkern compacts plus ou moins dégradés. La figure 11 offre, au stade équatorial de la division, dans le cytoplasme, un certain nombre de filaments qui ont tout l'air, dit l'auteur, d'être des filaments persistants du Nebenkern.

Bolles Lee considère ces filaments disséminés dans le cytoplasme (*fig.* 11), aussi bien que les Nebenkern compacts et dégénérés (*fig.* 3, 4), comme des résidus de Nebenkern. Il me reproche d'en avoir fait au contraire des rudiments; car ce corps, dont il aurait vu l'origine nucléaire, ne peut provenir de bâtonnets répandus dans le cytoplasme [1]. Je crois qu'on doit distinguer les formations filamenteuses ténues qui sont semées dans le corps cellulaire et celles qui sont amassées au voisinage du noyau sous forme d'anses ou bâtonnets archoplasmiques; elles correspondent, croyons-nous, à deux stades différents de l'évolution d'une seule et même formation. Mais *Bolles Lee* les a confondues et pour ainsi dire jetées ensemble au panier, comme des rebuts; il a fait subir le même sort d'ailleurs à un Nebenkern (*fig.* 25) avec filaments distincts et stries radiaires portant de petits corpuscules, dont d'autres auteurs, moins méprisants de ces différenciations intraprotoplasmiques, auraient fait une sphère très convenable. Je ne veux toutefois pas, sans avoir fait de nouvelles observations, trancher la question des rapports génétiques de ces formations filamenteuses avec le Nebenkern et décider si elles sont toujours des résidus, ou tantôt résidus et tantôt rudiments; et je me contente, ce qui suffit au point de vue où je me place ici, de constater que *Bolles Lee* et moi admettons ces rapports.

Le même auteur, dans un travail plus récent (72), décrit dans le cytoplasme des spermatocytes de premier ordre d'*Helix* un volumineux Nebenkern et un ou plusieurs restes fusoriaux qui se montrent sous forme d'un moignon ou d'un pont intercellulaire. Il

1. Ce n'est pas une objection à ma manière de voir. Car si j'ai fait de ces bâtonnets cytoplasmiques des Nebenkern rudimentaires, j'ai admis d'autre part, comme l'avait fait *La Valette Saint-George*, qu'ils proviennent indirectement du fuseau achromatique, dont j'ai soutenu la provenance nucléaire. J'ai donc aussi attribué au Nebenkern une origine nucléaire, mais indirecte, avec le fuseau et les bâtonnets cytoplasmiques comme intermédiaires.

peut en outre contenir d'anciens fuseaux dissociés en leurs éléments constitutifs et éparpillés dans le cytoplasme sous la forme de petits bâtonnets incurvés (*fig.* 35 et 44). Il contient également très souvent, mais nullement d'une manière constante, des traînées volumineuses de granules ou de plaquettes, enclaves que colore avec intensité le bleu de méthylène dans la cellule vivante et qui prennent une teinte sombre dans les préparations fixées par le liquide de Flemming.

Les anses archoplasmiques décrites par *Hermann* ont été retrouvées par *Mèves* (73) dans les spermatocytes de la Salamandre et décrites à nouveau par lui sous le nom de « bâtonnets du Nebenkern » (*fig.* 42, 45, 46, 47). Ces bâtonnets, très colorables par l'hématoxyline ferrique, ont plutôt l'air de résidus cristalloïdiens, que de formations en voie de développement ou en pleine activité fonctionnelle.

Dans les spermatocytes de la Blatte, *v. Erlanger* (57, 58, 59) signale l'existence de grains particuliers semblables aux anses archoplasmiques, décrites chez l'Escargot, la Paludine, le Protée. Comme celles-ci, ces grains sont dans un rapport numérique défini avec les chromosomes.

Enfin et surtout, *Henneguy* (67) a donné de ces formations une description détaillée et des figures nettes dans les spermatocytes de divers animaux (*Helix aspersa* et *Helix pomatia*, *Pyrrhocoris apterus*, *Caloptenus italicus*, *Forficula* et *Salamandra* (*fig.* 282, 283, 284). Il qualifie catégoriquement ces formations de filaments kinoplasmiques. Il n'a pas réussi à faire de ces filaments des préparations persistantes; car après fixation par le liquide de Flemming, on n'en voit pas trace. *Henneguy* représente ces filaments indépendants les uns des autres ainsi que du cytoplasme. Selon nous, cela tient à ce qu'ils sont vus sur des préparations par dissociation, et après fixation par l'acide osmique, la liqueur de Ripart et Petit, le liquide de Pictet; dans ces conditions, nous n'avons pas réussi non plus à voir ces formations autrement qu'isolées dans le cytoplasme, chez la Scolopendre aussi bien que les Gastéropodes. *Henneguy*, chez la Forficule, voit apparaître, dans des spermatocytes qui se préparent à la division, à la place de l'amas pelotonné de filaments qu'ils présentaient d'abord, un fuseau situé à côté du noyau, sans qu'il puisse affirmer que c'est aux dépens de cet amas que le fuseau se forme. Dans les sperma-

tocytes de l'Escargot, examinés dans le sang de l'animal et légèrement fixés par les vapeurs d'acide osmique, l'auteur trouve, après coloration par le violet 5 B, des petits corps allongés en bâtonnet et légèrement flexueux ou arqués, qui se colorent d'une manière plus intense en violet que le reste du protoplasma. Tantôt ces corps sont répartis à peu près dans tout le corps cytoplasmique, tantôt ils n'occupent qu'une région de la cellule, tantôt ils sont situés dans le voisinage du noyau et paraissent groupés autour d'un centre. « Je n'ai pu, dit *Henneguy*, suivre les transformations des bâtonnets pendant la division indirecte, mais je suis porté à penser que ce sont eux qui entrent dans la constitution du fuseau et des asters ».

Cellules cartilagineuses. — D'autres auteurs ont trouvé, dans un objet cellulaire différent, dans les cellules des cartilages, des formations qu'on peut rapprocher des précédentes. *Flemming* (60) a figuré autrefois, dans les cellules des cartilages branchiaux de la Salamandre, des filaments protoplasmiques disposés par strates concentriques autour du noyau. *Czermack*, plus récemment (55), dans les cellules cartilagineuses du Veau, décrit, entre autres formes de corpuscules paranucléaires ou Nebenkern, l'une d'elles comme représentée par un groupe semi-fusiforme de filaments entortillés et une autre constituée par un grand nombre de courtes fibrilles situées à quelque distance du noyau, parallèlement au grand axe de la cellule. Il suppose que ces Nebenkern jouent un rôle dans la formation des fibrilles collagènes, quoiqu'il puisse y avoir confusion avec un début de caryocinèse. — *Solger* (78), sur un objet analogue (cellule cartilagineuse du Brochet), a observé au voisinage ou à quelque distance du noyau, un réseau protoplasmique grossier qui était en continuité avec le réticulum du corps cellulaire, mais qui cependant s'en détachait nettement comme quelque chose de spécial, les travées centrales de cette masse étant plus brillantes et leurs mailles plus rondes et plus larges que celles de la périphérie du corps cellulaire.

Cellules glandulaires. — C'est sur des éléments glandulaires qu'a été faite la démonstration la plus éclatante de filaments spéciaux du cytoplasme, en rapport avec les corps connus dans ces éléments sous le nom de Nebenkern.

Dans les cellules du pancréas, *Eberth* et *Müller* (56), à la suite de plusieurs auteurs tels que *Nussbaum*, *Platner*, *Maccallum*, *Ver Ecke*,

Mouret et d'autres[1], ont décrit beaucoup plus complètement que leurs devanciers les Nebenkern ou paranucleus des cellules pancréatiques. Dans les cellules de la Salamandre à jeun, quelques-uns des filaments de la charpente cellulaire se font remarquer parce qu'ils sont plus raides et plus gros que les autres, plus homogènes et plus colorables; ils sont d'ailleurs en parfaite continuité avec les autres filaments de la charpente cellulaire, et paraissent être certains de ces filaments qui seraient devenus rigides et gonflés. Les filaments ainsi modifiés peuvent se souder ensemble et se contracter en masses qui perdent la structure filamenteuse. Autour de ces masses se font des vides, desquels disparaissent les filaments qui les unissaient encore au reste de la charpente de la cellule, si bien qu'ils deviennent libres et figurent des espèces de corps étrangers dans la cellule. Outre ces filaments, on trouve encore, tantôt les accompagnant, tantôt isolés, des corps particuliers, le plus souvent ronds, de la grosseur d'un nucléole, et au-dessus; il sont homogènes, n'ont pas le même éclat que les filaments épaissis, précités, et ressemblent à des masses colloïdes; ils peuvent présenter un corps falciforme, plus colorable qu'eux-mêmes. Dans les cellules pancréatiques de l'animal sacrifié après un repas de viande, les filaments raides et brillants font défaut, et de nombreux corps paranucléaires remplissent la zone externe de la cellule; ces corps se composent d'une écorce plus colorable que la partie centrale, d'où leur aspect en anneau; quelques-uns paraissent être striés concentriquement et consister en un fin filament enroulé à la façon d'un ressort de montre, ou bien en plusieurs filaments formant autant d'enveloppes superposées, etc. Les corps à strates concentriques peuvent prendre naissance soit par différenciation dans des sphères ou anneaux primitivement homogènes, soit par dépôt des filaments brillants et épaissis en plusieurs couches autour des corps homogènes. Beaucoup de ces corps concentriques et de ces croissants peuvent naître par apposition de filaments qui se gonflent et se fusionnent.

Voici maintenant les conclusions de ce remarquable travail d'*Eberth et Müller*. Il existe deux sortes de corps paranucléaires. Les uns sont des filaments brillants, raides, incurvés, se distin-

1. Nous ne voulons pas refaire ici la bibliographie bien connue des travaux relatifs à la structure des cellules du pancréas. Elle se trouve d'ailleurs dans le mémoire d'*Eberth* et *Müller* (*loc. cit.*).

guant par ces caractères des fibres du protoplasma cellulaire; ce sont des filaments protoplasmiques transformés, qui, en se fusionnant avec leurs voisins, produisent des corps fusiformes, falciformes; ceux-ci conservent encore plus ou moins leur constitution fibrillaire ou la perdent totalement en se transformant en corps homogènes brillants. Les autres sont des corps plutôt arrondis, d'éclat mat, d'aspect homogène, comme colloïde; il est difficile de dire s'ils sont formés par le gonflement et la fusion de filaments de charpente, ou s'ils sont des produits du suc cellulaire, ou s'ils sont enfin le résultat de la différenciation d'une partie centrale en une masse moins colorable. Les corps paranucléaires du pancréas ressemblent grandement aux formations décrites par *Solger* et *Czermack* dans les cellules cartilagineuses; les uns et les autres naissent de filaments cytoplasmiques. *Eberth et Müller* en rapprochent encore les corps qu'*Eberth* a observés dans l'épiderme du têtard de Grenouille (*Arch. f. mikr. Anat.*, 1866), les corps fusiformes trouvés par *O. Hertwig* dans l'œuf de Grenouille (*Morph. Jahrbuch*, X, 1885), ceux décrits par *Schütz* dans l'œuf des Araignées (in *Diss.* Bonn, 1882), les Nebenkern des spermatocytes (*La Valette Saint-George*), les filaments archoplasmiques décrits par *Hermann* dans les spermatocytes de Salamandre (*Arch. f. mikr. Anat.* XXXVII), les corps prétendus parasitaires des cellules carcinomateuses signalés par *Steinhaus* (*Virch. Archiv*, XXVI) et par *Ströbe* (*Ziegler's Beiträge*, XI). On voit par là que le rapprochement que nous nous proposons de faire a déjà été esquissé, et même entre objets très éloignés, par *Eberth et Müller*.

Henneguy (67) a retrouvé dans le pancréas de la Salamandre et représenté (fig. 90 et 91) des images analogues à celles d'*Eberth et Müller*, qu'il compare à celles qu'offre le noyau vitellin de l'œuf des Araignées. Dans les cellules hépatiques de l'Écrevisse, il voit aussi des formations analogues (67, fig. 92), qu'il nomme « parasomes ».

Aux observations si positives qui ont été faites sur les cellules pancréatiques, ajoutons celles de *Lahousse* (70) sur les cellules hépatiques; il n'a fait cependant qu'entrevoir et représenter vaguement en ses dessins les filaments cellulaires spécifiques.

Des observations qui ont porté sur les cellules du pancréas on doit rapprocher celles que *Solger* (79 et 80) et *Garnier* (62) ont faites sur les cellules d'autres glandes, telles que les glandes salivaires.

Solger a découvert dans les cellules de la glande sous-maxillaire

de l'Homme des filaments particuliers, qu'il a désignés sous le nom de « filaments basaux » ou de « faisceaux basaux de la masse filamenteuse », parce qu'il les a trouvés constamment dans la partie basale de l'élément glandulaire. Ce sont des filaments ou bâtonnets disposés en groupes complexes, à côté du noyau, et prenant fortement l'hématoxyline. Dans les croissants de Gianuzzi, ces filaments existent aussi, mais ils manifestent une certaine tendance à s'agglomérer et à prendre l'aspect de mottes chromatophiles.

Garnier a retrouvé les « filaments basaux » de *Solger* dans la glande sous-maxillaire de l'Homme et dans plusieurs glandes dites séreuses ou albumineuses de diverses espèces animales, généralisant ainsi le résultat obtenu par *Solger*. Il a pu vérifier l'exactitude des propriétés morphologiques attribuées par *Solger* à ces filaments et fixer leurs caractères principaux. C'est leur forme filamenteuse, soit rectiligne, soit sinueuse; ce sont leurs rapports avec le reste de la trame cytoplasmique, avec laquelle ils sont continus, du moins au début, produits qu'ils sont par la différenciation chimique et l'épaississement du cytomitome; c'est leur groupement en faisceaux de fibres parallèles ou en tourbillons; c'est aussi leur situation dans la partie basale de la cellule, avec une orientation radiée souvent nette par rapport au noyau pris comme centre; enfin (et peut-être est-ce là leur plus remarquable caractère), c'est leur apparition dans une cellule glandulaire, le plus souvent vide de grains, à un moment donc où cette cellule, loin d'être au repos sécréteur, est au contraire en activité, de par l'idée qu'on se fait aujourd'hui du cycle des phases qu'elle parcourt. La substance qui constitue ces filaments est bien différenciée par ses réactions colorées : par le procédé safranine-gentiane-orange de Flemming, ils se teignent en rouge violacé, tranchant sur le fond orangé du corps cellulaire; ils prennent la safranine dans le procédé safranine-vert lumière de Benda; la méthode à la laque ferrique de Heidenhain les colore en noir; bref ils prennent une coloration élective, bien distincte de celle du cytoplasme ordinaire. Nous avons dit déjà plus haut que *Garnier* avait proposé de distinguer la substance de ce protoplasma spécial des filaments basaux par un nom particulier, celui d'*ergastoplasme*, qui rappelle le rôle formateur qu'on peut attribuer à ces filaments.

Dans des recherches récentes, *Hammar* (65) décrit des formations de même nature dans les cellules de l'épididyme, qui, d'après

les études de *van der Stricht*, *Henry*, *Schaffer* et les siennes sont de véritables éléments glandulaires. Les cellules de l'épididyme du Chien offrent souvent à l'un des pôles du noyau, ou aux deux pôles à la fois, un faisceau de filaments grossiers, droits ou quelque peu sinueux, parallèles dans leur trajet général au grand axe de la cellule. Ils ont un grand éclat et montrent une affinité marquée pour les colorants nucléaires, prenant ainsi presque la même couleur que le noyau, dont ils paraîtraient presque pour cette raison être des excroissances. D'autres fois, ils sont éloignés du noyau, situés en plein protoplasme. Ce sont incontestablement des filaments de la même nature que ceux qui, dans d'autres glandes, ont été maintes fois décrits, nommés et interprétés d'une manière très diverse : Nebenkern (*Nussbaum*), corpuscules paranucléaires (*Eberth-Müller*), filaments basaux (*Solger*). Il y a ici une continuité nette entre ces fibres et les fibres ordinaires du spongioplasme, dont quelques-unes peuvent çà et là loin du noyau offrir la même différenciation. Ces fibres peuvent être plus ou moins confondues ensemble. Entre elles on trouve souvent disséminées des sphérules de sécrétion. Mais jamais on n'observait une fusion complète de ces filaments en des corps homogènes et brillants, tels que ceux décrits par *Eberth et Müller*; encore moins pouvait-on constater que les sphérules pouvaient être formées par des fibres fusionnées. L'expression de Nebenkern ne convient pas pour désigner ces formations protoplasmatiques. Les dénominations de corpuscules paranucléaires ou de filaments basaux ne sont pas non plus convenables; car ces fibres sont souvent éloignées du noyau, de même qu'elles sont aussi bien situées à son côté interne qu'à son côté basal. Comme elles ne sont manifestement que des fibres modifiées du corps cellulaire, qui pour une raison ou l'autre possèdent une colorabilité et une réfringence plus grandes, on peut être autorisé provisoirement à les désigner sous le nom de *fibres cytoplasmatiques*. Par quelles circonstances est produite l'augmentation de colorabilité de ces fibres? On peut penser à une relation entre ces complexes de filaments et les sphères. Mais c'est là une question que l'auteur n'examine pas pour le moment.

Arn. Graf (63), par l'emploi d'un réactif particulier, le mélange de formaline et d'acide picrique, et de l'hématoxyline au fer avec rouge de Bordeaux comme colorant, a trouvé dans les cellules des néphridies de *Clepsine nepheloidea* nov. sp. Whitman, des

amas de substance filamenteuse (fig. 1, *cm*), d'une coloration purpurine, qui, par de nombreux prolongements se continuent avec la trame fibrillaire du cytoplasme. Cela montre, dit-il, que la substance filamenteuse n'est pas une simple matière intervacuolaire, « mais un corps spécifiquement organisé, qui comme la chromatine peut se trouver en des états structuraux variés; il peut irradier de centres communs sous la forme de fibres fines, et ces fibres peuvent être rétractées. Je n'hésite pas à regarder la substance filamenteuse et les microsomes comme la substance vivante *par excellence* du protoplasma ». Puis l'auteur fait ressortir l'importance de sa constatation, en déclarant que la substance spéciale par lui décrite est l'analogue de l'archoplasma des cellules en division. Voilà une fois de plus exprimées pour un nouvel objet d'études l'analogie que nous cherchons à montrer.

Enfin, dans les cellules des nectaires de diverses plantes, *Schniewind-Thies* (77 *ter*) a figuré, sans les décrire, des filaments qui ressemblent beaucoup à ceux dont il vient d'être question et qui seront décrits ci-dessous : *M. Bouin* a retrouvé ces filaments.

Cellule-mère du sac embryonnaire. — Dans un élément en apparence très différent des précédents, dans la cellule-mère du sac embryonnaire des Liliacées, *Mottier* (74) a signalé brièvement et figuré (fig. 1, 2, 3) des formations dont *M. et P. Bouin* (54) ont fait ensuite une étude minutieuse. Quand la cellule-mère du sac est devenue volumineuse, *Mottier* a vu apparaître dans le cytoplasme un système remarquable de cordons épais orientés d'une manière variable dans différentes cellules. C'est autour du noyau un feutrage de filaments, ou bien une irradiation filamenteuse, ou encore c'est une masse de fibres siégeant à chacun des pôles du noyau. *Mottier* dit que ces formations ne prennent pas part à la constitution du fuseau et disparaissent à un stade un peu plus avancé.

Avant que le travail de *Mottier* parût, les filaments du cytoplasme dans la cellule-mère du sac embryonnaire des Liliacées avaient attiré mon attention et je les avais signalés à *M. et P. Bouin*, qui ont poursuivi l'étude de leurs transformations pendant les stades successifs du développement de la cellule-mère du sac. Ils ont reconnu à ces filaments essentiellement les mêmes caractères que ceux que *Solger* et *Garnier* attribuent d'autre part aux formations similaires des éléments des glandes. Ce sont des bâtonnets rectilignes ou des filaments sinueux. Ils se continuent à leurs extré-

mités et par de petits prolongements latéraux avec la charpente du cytoplasme, et résultent d'un épaississement et d'une transformation chimique de certaines travées du cytomitome. Ils sont groupés d'abord en zones concentriques au noyau, puis en faisceaux irréguliers, irradient ensuite régulièrement autour du noyau qu'ils entourent d'une couronne rayonnante, et se séparent en groupes distincts habituellement en forme de tourbillons. On les trouve à la fin rassemblés en deux amas (masses paranucléaires) aux deux pôles du noyau, et ils dégénèrent. Ils n'apparaissent qu'à un certain moment dans la cellule du sac, acquièrent leur plus grand développement quand cette cellule a atteint le maximum de son volume, et disparaissent déjà quand le noyau montre les premiers indices de la prophase. Ils n'ont donc rien de commun avec les fibres qui formeront le fuseau et les irradiations polaires de la figure de division. Leurs réactions vis-à-vis des matières colorantes sont les mêmes que celles des filaments basaux des cellules glandulaires; ils se colorent surtout bien par l'hématoxyline ferrique de Heidenhain. *M. et P. Bouin*, d'accord avec *Garnier*, et pour la même raison, proposent d'appeler ergastoplasme la substance de ces filaments.

Récemment, *Némec* (74 *bis*) a figuré dans les cellules-mères des spores et dans les cellules du point végétatif de l'*Equisetum palustre* (fig. 1*a* et 3*a*) une couronne radiaire de filaments autour du noyau; mais cette couronne est pour lui la première ébauche de la figure achromatique de division.

Avant *Mottier* et *M. et P. Bouin*, *Guignard* avait soupçonné et indiqué dans ses figures (fig. 45, 46, 47) des formations filamenteuses analogues dans la cellule-mère du sac chez le Lis Martagon, et il dit dans la légende de ces figures : « des stries cytoplasmiques radiaires partent du noyau », et « le cytoplasme s'irradie sur toute la périphérie du noyau ». Il ne représente rien des autres phases que parcourent les filaments de la cellule du sac. L'apparition successive et l'indépendance de ces stries et de celles des asters a-t-elle échappé à *Guignard*? On le croirait; car il dit (p. 184) : « Les stries qu'on observait auparavant sur toute la surface du noyau disparaissent pour augmenter, au contraire, autour des sphères. Dès lors, les asters, qu'on apercevra plus tard aux pôles du fuseau achromatique occupés par les sphères, sont partiellement différenciés. »

Les formations décrites dans ces diverses sortes de cellules, ces filaments spéciaux différenciés dans leur cytoplasme, ont un ensemble de caractères communs qui ont été constatés dans la plupart des cas. Ce sont des formations morphologiquement bien définies, par leur forme, par leurs rapports de continuité avec le reste du cytoplasme, par leur mode de groupement et par leur situation, par le moment enfin de leur apparition dans la cellule. Ce sont aussi des formations qui représentent un état chimique déterminé de la substance cytoplasmique, comme le prouvent leurs réactions colorées, qui les différencient nettement du cytoplasme ordinaire. Ce sont en un mot des cytosomes.

A la liste déjà longue de ces corps spéciaux du cytoplasme, constatés dans diverses cellules, on pourrait sans doute, par un examen attentif de la bibliographie cytologique, en ajouter d'autres; et il est vraisemblable que cette liste s'allongera rapidement, à présent que l'attention est attirée sur ces curieuses différenciations cellulaires. Deux conditions sont requises pour cela. Il faut d'abord chercher ces formations là où elles se trouvent, et à cet effet examiner une cellule non pas à un stade quelconque de son existence, mais en des phases successives de son activité; car les formations dont il s'agit, nous les considérons comme transitoires, et ne se montrant qu'au moment où l'activité de la cellule est portée à son maximum. Il faut en second lieu que ces formations puissent être aperçues, et pour cela qu'elles soient rendues visibles par une coloration spécifique, qu'on a souvent négligé de faire; car les procédés de coloration perfectionnés et réellement différenciants (hématoxyline ferrique, safranine-violet-orange), sont d'introduction assez récente dans la technique histologique.

Pour pouvoir ranger ces nouveaux filaments (qui sont encore à trouver dans nombre de cellules) dans la catégorie que nous formons, on exigera d'eux les caractères suivants : d'être des différenciations de la charpente cytoplasmique et de se montrer sous une forme figurée nette, celle de filaments, par exemple, ou encore celle de granules; d'offrir au moins au début de leur apparition des relations de continuité avec le cytoplasme; d'être spécifiquement colorables d'une façon distincte du cytoplasme ordinaire et aussi de la chromatine nucléaire; de pouvoir être suivis à travers les phases d'une évolution ou d'une involution déterminée.

Pour le moment, on peut peut-être, d'une manière très hypothé-

tique toutefois, ajouter à la liste que nous avons dressée certaines formations.

Ce sont, par exemple, celles que *K. W. Zimmermann* (81) représente dans les cellules pigmentaires des Poissons osseux et particulièrement de *Sargus annularis*, *Blennius trigoïdes*, *Fierasfer acus*. On voit ici un « amas central d'archiplasma », en forme de bâtonnet ou de réseau, duquel partent des filaments radiés. Cette formation est considérée par l'auteur, malgré l'appellation qu'il lui donne, comme un centrosome (centrosome linéaire, centrosome réticulé) en raison de ses réactions vis-à-vis des colorants.

On peut se demander aussi si les fibrilles que *Flemming* (61) a figurées dans les cellules conjonctives des Batraciens et dont il a fait les ébauches des fibres conjonctives, nées au sein de la cellule productrice même, ne pourraient pas prendre place à côté des formations ci-dessus décrites, avec lesquelles elles partagent plusieurs caractères communs. En premier lieu, une coloration élective permet de les distinguer du reste du cytoplasme ; en second lieu, quand on les trouve dans des cellules en division, elles ne diffèrent pas par leur coloration des fibres polaires et des filaments unissants des cellules-filles; peut-être aussi, bien que *Flemming* ne le dise pas, se continuent-elles avec le cytomitome ordinaire et n'en sont-elles que des parties spécialisées. Nous ne voulons certes pas mettre un instant en doute l'exactitude des observations faites par l'éminent cytologiste, qui l'on conduit à admettre, conformément à une théorie tant de fois soutenue, mais aussi tant de fois battue en brèche, que les fibres des substances intercellulaires naissent dans les cellules mêmes, et que ces filaments intracytoplasmiques spéciaux ne sont dans le cas particulier qu'il a examiné que les futures fibrilles de la substance intercellulaire conjonctive. Mais on peut se tromper dans la sériation des aspects offerts par une coupe, et il est toujours difficile, mis en présence d'une formation intracellulaire et d'une autre qui paraît en dehors de la cellule, de prouver que la seconde provient de la première. *Flemming* insiste beaucoup pour montrer que ses fibrilles prennent naissance dans la cellule-mère et sont véritablement intracellulaires; mais il ne prouve nulle part que ces fibrilles intracellulaires deviennent les fibres extracellulaires collagènes. Il faudrait, pour cela, que *Flemming* eût ajouté des figures dans le genre de celles que donne *Lwoff* (Ueber die Entwicklung der Fibrillen des Bindegewebes.

Sitz. d. Ak. der Wiss. Wien, 1889), où l'on verrait de vraies fibrilles conjonctives intercellulaires, colorées d'ailleurs électivement par son procédé, offrant encore avec les cellules des rapports qui attestent leur origine intracellulaire. Mais on n'a jamais observé, à notre connaissance, sur les fibres de la substance conjonctive fondamentale, la réaction colorée que *Flemming* trouve pour ses fibrilles intracellulaires.

On peut peut-être ranger dans la même catégorie et interpréter sans doute de la même façon, c'est-à-dire comme filaments kinoplasmiques, les fibres du « réticulum chromophile » que *Retterer* (77 *ter*) a décrites dans les cellules tendineuses et élastiques en voie de développement, et desquelles dérivent les fibres élastiques définitives.

Est-il besoin d'ailleurs de tant multiplier les faits, pour prouver l'existence générale dans les cellules de ces filaments de chromatine cytoplasmique, de ces cytosomes, dont nous avons des spécimens si nets dans les cellules des glandes et la cellule-mère du sac embryonnaire? Il n'est pas nécessaire, pour pouvoir généraliser, de faire rentrer des formations déjà connues, un peu de force, nous l'avouons, à cause de quelques caractères choisis artificiellement parmi d'autres, dans la catégorie nouvelle que nous créons. Il n'est pas besoin non plus d'attendre que la présence de corps similaires soit confirmée dans des cellules jusque-là inexplorées à ce point de vue. On peut remarquer en effet que c'est dans des cellules absolument différentes, en apparence du moins, que des différenciations exactement semblables du cytoplasme ont été décrites : d'une part dans des cellules végétales, desquelles descendront les cellules germinatives; d'autre part dans des cellules animales accomplissant une fonction glandulaire (pour nous limiter aux deux cas de *Garnier* et des *Bouin* où ces formations ont été le mieux étudiées). A voir des cellules, aussi différentes morphologiquement et physiologiquement, posséder les mêmes filaments cytoplasmiques, on ne peut déjà à présent plus guère douter de la généralité de leur existence, et on est disposé à en faire une manière d'organe cellulaire constant.

III

L'ARCHOPLASME, KINOPLASME OU ERGASTOPLASME, ORGANE CONSTANT MAIS NON PERMANENT DE LA CELLULE.

Évolution générale des cytosomes. — La question se pose maintenant de savoir si cet organe, sans doute constant dans toutes les cellules, est aussi un organe permanent de la cellule. Nous ne le pensons pas, et les observations consciencieuses de *Garnier* (106) et de *M. et P. Bouin* (86) nous permettent d'appuyer notre manière de voir. *Garnier* a constaté en effet que les filaments basaux font très généralement défaut aux cellules glandulaires chargées de grains, chez lesquelles par conséquent l'excrétion cellulaire est prochaine et qui sont au repos sécréteur. Il a vu aussi que les filaments s'enroulent en tourbillonnant autour de certains corps chromatoïdes, d'une chromasie affaiblie et altérée, et se confondent au moins avec eux, sans vouloir trancher jusqu'à présent la question de savoir si ces corps proviennent d'un rebut de la substance des filaments ou bien de noyaux dégénérés ou reconnaissent les deux origines à la fois. — D'autre part, *M. et P. Bouin* ont assisté à la disparition des filaments de la cellule du sac, quand cette cellule se prépare à la division. Ces filaments se transforment alors par paquets en des corps, habituellement au nombre de deux, qui viennent se placer aux deux pôles opposés du noyau, et qui cessent d'être colorables électivement, résultant sans doute de la dégénérescence de la substance des filaments.

Eberth et Müller (96), et ceux qui les ont précédés dans l'étude des cellules du pancréas, ont vu aussi ces filaments se transformer, et c'est même cette transformation qui est, pour la plupart de ces auteurs, le critère le plus certains du métabolisme dont la cellule pancréatique est le siège.

Si dans les spermatocytes la constatation de ces filaments a été si rarement faite, si au lieu de ces filaments certains auteurs y ont trouvé des formations d'un tout autre aspect, la raison en est, croyons-nous, à ce qu'on n'a pas suivi pas à pas les transformations de ces spermatocytes et de leurs filaments cytoplasmiques, à ce qu'une étude sériée des phases par lesquelles passent ces cellules n'a pas été faite. Si jusqu'ici ils ont passé inaperçus dans la cellule-mère du sac embryonnaire, c'est qu'on n'a pas étudié cette cellule

avec les réactifs convenables, au seul moment où elle peut présenter les filaments dans tout leur développement. Nous répétons donc que ces formations sont sans doute constantes dans toutes les cellules, mais nous ajoutons qu'elles n'y sont pas permanentes. Elles paraissent à une certaine phase de l'activité cellulaire et disparaissent dans une autre.

Quelle idée pourrons-nous nous faire de la phase de la vie cellulaire qui se distingue entre autres caractères par l'apparition de ces filaments? C'est pour la cellule, pour la cellule du sac ainsi que pour la cellule glandulaire, la période d'augment. C'est celle où la cellule du sac commence à s'accroître et devient véritablement cellule-mère : accroissement nécessité par la production des cellules germinatives et des autres à ses dépens. C'est celle qui dans la cellule glandulaire précède le dépôt du produit de sécrétion et où par conséquent ce produit est activement élaboré. Les deux phénomènes, pour différents qu'ils paraissent au premier abord, ont ceci de commun qu'ils sont les manifestations d'une suractivité passagère dans la cellule. Les deux éléments cellulaires, qui semblent dès l'abord différer beaucoup, se ressemblent sous ce point de vue qu'ils élaborent tous deux et emmagasinent à ce moment, et ne diffèrent que parce que l'un rejette, tandis que l'autre garde les substances élaborées et emmagasinées.

La disparition des filaments, à son tour, peut-on la faire coïncider avec une phase déterminée de la vie cellulaire, comparable dans les deux sortes de cellules? Cette coïncidence nous paraît évidente. Les filaments disparaissent dans la cellule-mère du sac (*Bouin*) quand, en suite de son hypertrophie, cette cellule entre en cinèse. Ils disparaissent dans les mêmes conditions, d'après les observations de *Bolles Lee* sur les spermatocytes de l'Escargot (126, fig. 11). « Les intéressantes observations de *Mères* (1891), remarque avec raison *Henneguy* (112, p. 380), sur les grandes cellules à noyau polymorphe des spermatogonies du testicule de la Salamandre, observations que j'ai pu vérifier, montrent que le kinoplasme peut, dans les cellules qui restent longtemps à l'état de repos, se mélanger au trophoplasme pour s'en séparer quelque temps après la division de la cellule ».

L'archoplasme dans la division cellulaire en général. — Dans la division cellulaire en général, les fibres de la figure cinétique ne sont pas, d'après *Drüner* (94, 95), *Braus* (91), contrairement à *van*

Beneden (82), *Guignard* (108), *Herla* (114), *Rabl* (134), *M. Heidenhain* (109,110), *Mitrophanow* (131), des organes permanents de la cellule, mais se forment à nouveau, lors de chaque division, à partir des centrosomes et sous leur influence. « Aucune fibre donc, dit *Drüner*, du système radié de la cellule-mère n'est transmise sans modifications à l'organisme de la cellule-fille. Les fibrilles destinées à la karyokinèse sont formées complètement à nouveau à partir des centrosomes, tandis que les restes de l'ancien système radié provenant de la karyokinèse précédente subissent une métamorphose régressive » (fig. 41, 42, 43, 46, 47). — *Mead* (129) dit aussi que les centrosomes et les centrosphères naissent et disparaissent avec chaque division. — *V. Erlanger* (98) exprime la même opinion ; le centroplasme, dit-il (son archoplasma), n'est pas un organe cellulaire durable, son existence n'est pas continue[1]. C'est aussi la manière de voir que nous acceptons : différenciation nouvelle des formations figurées de l'archoplasme ou kinoplasme, transformation du cytoplasme ordinaire en kinoplasme, lors de chaque division cellulaire.

Le véritable fondateur de la notion du protoplasme supérieur, *Boveri*, tout au contraire, a cru devoir admettre que ce protoplasme supérieur, cet archoplasme, est continu à travers toutes les phases de la vie cellulaire et toutes les générations cellulaires, et qu'il ne fait que s'organiser mieux à certains moments et par là devenir apparent. Il est bien entendu qu'il ne s'agit ici que de la continuité de la substance archoplasmique et nullement de la permanence de la forme sous laquelle existe l'archoplasme, et que la doctrine de la permanence de la sphère n'est pas dans la pensée de *Boveri*. Il est possible que la théorie de la continuité du plasma germinatif ait pu l'influencer dans une certaine mesure, et le disposer à accorder aussi à son archoplasme le caractère de continuité, indispensable, semblait-il, pour une formation de qualité supérieure. *Boveri* (88) s'appuie sur ce fait qu'on peut constater la présence, dans les stades précoces de la maturation, de cette substance spécifique, non encore isolable cependant par l'acide picrique, qui formera plus tard l'aire sphérique différenciée autour du centrosome. Déjà, lors de la formation du premier globule

1. Nous n'avons extrait du Mémoire (98) que l'affirmation catégorique que nous reproduisons ici; car le reste du passage où cette question est examinée est peu net et paraît renfermer quelques contradictions.

polaire, il trouve l'archoplasme, accumulé autour du spermatozoïde; il est toutefois moins épaissi et plus délimité extérieurement qu'il ne le sera plus tard. Avant ce moment, on ne peut prouver son existence, qu'on ne doit cependant pas mettre en doute; car les qualités optiques de la substance archoplasmique sont si peu caractéristiques qu'elle ne se distingue des autres parties de la cellule que si elle est accumulée en une masse dense. Dans un mémoire paru plus tard (89), *Boveri* pense avoir démontré pour l'œuf d'*Ascaris* que : « les filaments radiés, que l'on connaissait depuis longtemps dans les cellules en division, persistent même pendant le repos cellulaire, quoique sous une autre forme, c'est-à-dire sous celle d'une substance grenue qui dans certaines circontances peut se répandre dans toute la cellule ». C'est de cette substance grenue que naîtraient, d'après l'auteur, les fibres de la figure mitotique. « Il s'agit, dit-il ailleurs, d'une substance spécifique plus dense, qui est partout répandue dans la cellule et qui d'habitude ne peut être montrée avec nos moyens, mais qui avant le début de la division cellulaire s'accumule autour des centrosomes et se ramasse en filaments radiés ». « Les rayons, dit encore *Boveri*, sont des organisations tout à fait nouvelles, qui cristallisent dans le mélange de substances qui forme le protoplasme ». Par cette dernière phrase *Boveri* se rapproche, jusqu'au contact, de la manière de voir que nous défendons plus haut.

L'archoplasme dans le cas de la maturation et de la fécondation de l'œuf. — Le cas particulier de la division dans les œufs, pendant les phénomènes de maturation et de fécondation, tant de fois étudié déjà, mérite d'être examiné ici au point de vue de la permanence des formations archoplasmiques ou kinoplasmiques. Mais disons tout de suite que la question du sort des diverses irradiations kinoplasmiques, des divers asters qui paraissent dans l'œuf, au cours des processus de maturation et de fécondation, paraît devoir être réservée, malgré le grand nombre de travaux qui se sont produits sur ce sujet, à cause de la grande difficulté, pour ne pas dire l'impossibilité, qu'ont rencontrée les auteurs à sérier d'une façon sûre les phénomènes observés.

A propos de la maturation de l'œuf, *Mac Farland* (99) a montré que les rayons organiques de l'œuf en voie de maturation n'y persistent pas, ou bien que les deux divisions de maturation se succè-

dent sans interruption, que les filaments de l'astrosphère restés dans l'œuf lors de la première division directrice persistent autour de la deuxième figure de division, dont les astrosphères sont néoformées et ont des filaments qui leur sont propres, qu'ensuite ces filaments de la première astrosphère subissent une désintégration granuleuse et s'effacent dans le cytoplasme.

Les documents que nous possédons relativement à la destinée des formations kinoplasmiques de l'œuf fécondé sont extrêmement nombreux et importants. Nous résumons ci-après ceux qui sont particulièrement intéressants à notre point de vue : les uns favorables, les autres contraires à l'idée d'une disparition de substance kinoplasmique dans l'œuf.

Contrairement à *Boveri*, qui, comme on le sait, soutient que l'archoplasme apporté et développé par le spermatozoïde dans l'œuf, persiste pour donner les sphères de l'œuf en voie de segmentation, *Herla* (114) voit chez l'Ascaride, au contraire, cet archoplasme spermatique disparaître dans l'œuf, qui ne présente plus pendant une courte période aucune formation de ce genre, et dans lequel apparaissent seulement ensuite, dans une nouvelle phase, les sphères attractives définitives, différenciées entièrement à nouveau dans le cytoplasme ovulaire.

Carnoy et Lebrun (92) affirment aussi sur le même objet que les « sphères de segmentation », qui président à la segmentation, à la division de l'œuf, n'ont pas pour origine l'archoplasme de *Boveri* (« aire protoplasmatique » de *Kostanecki et Siedlecki*, « plage » de *Carnoy et Lebrun*), mais que ces deux formations sont indépendantes et successives, que les sphères de segmentation sont des productions nouvelles, autres que l'aire protoplasmique. En effet les irradiations qui s'échappent du corps spermatique chez l'Ascaride, comme elles s'échappent du *Mittelstück* chez les autres animaux, bref les irradiations spermatiques, « se répandent dans tout le cytoplasme ovulaire pour le remanier, modifier profondément sa structure et en faire une entité nouvelle de nature mixte ». Il manque en effet à l'œuf, ajoute *Carnoy*, non seulement la moitié en poids de l'élément nucléinien d'une cellule ordinaire, non seulement un centrosome spermatique, mais encore une portion de protoplasme spermatique, ou au moins une ou plusieurs substances chimiques destinées à remanier le protoplasme ovulaire et à le mettre en activité. Mais les irradiations spermatiques ne produisent pas les

sphères archoplasmiques de l'œuf en voie de segmentation; et d'un autre côté les asters qui fonctionnent pendant la formation des globules polaires, c'est-à-dire les asters femelles, se sont évanouis; les sphères archoplasmiques de la segmentation sont donc des formations nouvelles.

D'autre part, *Kostanecki et Siedlecki* (124) ont fait disparaître à un certain moment les radiations spermatiques issues de l'archoplasme spermatique (p. 188 et 189), pour les faire réapparaître ensuite au stade de peloton de la division de l'œuf; cette disparition et réapparition successives (que *Carnoy et Lebrun* n'admettent pas, comme on vient de le voir), nous avait paru à nous-même, à la lecture du travail de *Kostanecki*, un phénomène singulier. Dans un travail tout récent consacré à l'étude de la fécondation de l'œuf du Myzostome, *Kostanecki* (122) voit apparaître, comme *Wheeler* (146), un aster nouveau entre les pronucleus; se demandant d'où peut provenir cet aster, il rejette la manière de voir de *Wheeler* qui le faisait dériver de l'irradiation du pôle ovulaire du deuxième fuseau directeur; car cette irradiation, dit-il, « qui au début se montrait puissamment développée autour du centrosome resté dans l'œuf, régresse peu à peu; les rayons ne peuvent plus être suivis que sur une longueur de plus en plus faible, deviennent plus délicats et moins colorables ». *Kostanecki* ne peut donc rapporter à cette irradiation ovulaire l'origine de l'aster nouvellement paru; il n'en fait cependant pas une auto-différenciation du cytoplasme de l'œuf, mais par analogie avec ce qui se passe ailleurs le fait provenir de l'aster spermatique momentanément comprimé et effacé. *Mac Farland* (99), *Francotte* (105), *Lillie* (127) ont constaté aussi comme *Kostanecki* la disparition des radiations et des centrosomes spermatiques plus ou moins longtemps avant la segmentation de l'œuf; et, comme *Kostanecki*, le premier de ces auteurs les fait réapparaître au cours de cette segmentation. On est cependant en droit de se demander avec *Carnoy et Lebrun* (92, p. 172) « jusqu'à quel point on est autorisé à affirmer qu'un corps qui s'est évanoui réapparaît ensuite comme tel, parce qu'on voit surgir un corps semblable dans l'œuf au moment de la cinèse ».

Dans cette question, tant débattue, de l'origine des centrosomes et des sphères de l'œuf en division, les opinions se classent ainsi. A part les auteurs qui ont retrouvé le « quadrille des centres » de *Fol*, tels *Guignard* (108), *Conklin* (93), *Blanc* (84), *van der Stricht*

(143,144), et qui ont ainsi implicitement reconnu que les irradiations kinoplasmiques mâles et femelles sont conservées, tous les autres admettent une destruction soit des unes, soit des autres. La minorité est pour la conservation ou la production nouvelle d'ovocentres et d'asters empruntés à l'œuf : *Herla* (114), *Wheeler* (146), *Carnoy et Lebrun* (92), *Lillie* (127) par exemple. Le plus grand nombre admettent que les ovocentres et les asters ovulaires disparaissent et que les spermocentres et asters spermatiques persistent seuls ou se développent seuls dans l'œuf fécondé (*Boveri* (88,89), *Vejdorsky* (145), *Böhm* (85), *Henking* (111), *Brauer* (90), *R. Fick* (100), *Julin* (117), *Wilson et Mathews* (148), *Hill* (116), *Field* (101), *Reinke* (135), *Mead* (128 et 129), *O. Meyer* (130), *Rückert* (136), *Castle* (92 *a*), *Griffin* (107), *Korschelt* (119), *v. Kostanecki* (120, 121, 122, 123, 124), *Sobotta* (139, 140, 141), *v. Klinckowström*, (118) *v. Erlanger* (97, 98 *a*).

Quoi qu'il en soit de ces divergences, un fait demeure : c'est qu'il se fait, au cours des phénomènes de maturation et de fécondation de l'œuf, une destruction d'asters, de matériaux kinoplasmiques, et que des irradiations nouvelles se développent, soit que la substance de ces irradiations soit apportée par l'archoplasme spermatique, soit qu'elle se différencie à nouveau dans le cytoplasme ovulaire. A chaque phase par laquelle passe l'œuf dans les périodes de maturation et de fécondation correspond une différenciation kinoplasmique nouvelle, tandis que l'ancienne, qui a servi dans la phase précédente, se détruit.

Le kinoplasme des cellules en cinèse est transitoire. — D'une façon plus générale, et en considérant ensemble les cellules au repos et les cellules en cinèse, les cinèses des cellules ordinaires et les cinèses ovulaires, une série d'observations montrent que des formations kinoplasmiques ou archoplasmiques, qui ont pris naissance dans la cellule quiescente, y disparaissent à un certain moment, dégénérant ou se confondant avec le reste du cytoplasme et ne persistent pas pour former le kinoplasme de la cellule en division. Dans des cellules donc qui sont soumises à la division, le kinoplasme de la cellule au repos cinétique ne paraît pas passer à celui de la cellule en cinèse. Et pour prendre un exemple concret, au moment où ont disparu, dans la cellule-mère du sac embryonnaire, les filaments spéciaux de la période procinétique, paraissent les filaments du fuseau et des irradiations polaires, signes de la

cinèse commençante; ce sont des filaments nouveaux, des productions kinoplasmiques nouvelles, régissant un nouveau mode de l'activité cellulaire, qui s'ouvre dans une seconde phase de la vie de la cellule, la phase cinétique. De même dans une cellule qui se divise deux fois de suite, lors de deux mitoses absolument successives, comme celles des cellules du germe embryonnaire, comme celles de l'œuf en voie de maturation, les formations kinoplasmiques de la première division ne sont pas nécessairement employées et ne deviennent pas celles de la seconde division, qui peuvent se former sur de nouveaux frais.

Flemming (102) s'est exprimé aussi dans ce sens, quoique avec une restriction. Il dit que les sphères (formations archo ou kinoplasmiques) sont soumises à une transformation physiologique, qu'elles peuvent disparaître par régression après s'être accrues. Mais il peut demeurer (et c'est là la restriction apportée par l'auteur) autour des centrosomes une petite portion de substance qui, en connexion avec le centrosome, suscite la formation de nouvelles parties de la sphère aux dépens de la charpente du corps cellulaire. Dans beaucoup d'espèces cellulaires, la substance qui a cette fonction peut être abondamment représentée dans le corps cellulaire; dans d'autres, où on n'a pas encore pu la montrer, elle pourrait cependant exister (p. 238-239). Et plus loin, *Flemming*, faisant encore pour les besoins à venir de la cellule une petite réserve de la précieuse substance, ajoute : « On ne peut encore admettre que cette substance (qui forme les rayons de la sphère dans une cellule en division) manque tout à fait en dehors de la division, quoiqu'elle puisse être très peu abondante; car il y a des faits positifs en faveur de sa présence. Cette minime quantité de substance peut être la première condition pour la formation d'une vaste irradiation qui se forme pendant la division et s'accroît aux dépens du cytoplasme ambiant ».

Cette question de la persistance de la substance kinoplasmique des sphères se retrouvera sous un autre point de vue au chapitre X.

L'ergastoplasme des cellules glandulaires n'est pas permanent. — De même que la substance kinoplasmique des cellules en division paraît être créée à nouveau pour chaque cinèse, de même on peut constater, pour les cellules glandulaires, que les filaments ergastoplasmiques ne sont plus visibles dans ces cellules quand, le travail

sécréteur accompli, le produit s'accumule dans la cellule, pour en être ensuite expulsé (*Eberth et Müller* (96), *Garnier* (106). Pour la cellule glandulaire, la seconde modalité de l'activité cellulaire, la modalité cinétique, n'existe pas; la phase de cinèse fait ici défaut, car les cellules glandulaires ne se divisent pas; ou, si l'on veut, c'est une seconde poussée sécrétoire qui correspond à la période cinétique où la cellule aurait dû entrer, si elle n'était pas vouée à la sécrétion. Il est en effet d'observation courante que les cellules glandulaires, en pleine possession de leur activité sécrétoire, n'offrent pas, dans la règle, de figures de division indirecte. L'opposition qu'on peut, ce semble, établir jusqu'à plus ample informé entre les cellules mitotiques et les cellules sécrétantes, n'a cependant pas été remarquée, dans leurs écrits du moins, par ceux-là mêmes qui ont fait sur les éléments glandulaires de nombreuses observations. Ainsi *Nicolas* (132) représente chez une Chauve-souris (fig. 33) « outre une cellule indifférente et une cellule en voie de division indirecte, deux éléments dans lesquels la formation des grains a atteint son maximum »; mais le fait que la cellule en mitose est dépourvue de grains n'éveille pas son attention. Le même auteur (133) figure des cellules en mitose du corps de Wolff (fig. 3 et 49), dépourvues de grains, sans insister sur ce caractère des cellules mitotiques (p. 61 et 95, conclusion 3). D'ailleurs, la division mitotique n'a été que rarement constatée dans les cellules des glandes, de telle sorte qu'on n'a pas eu fréquemment l'occasion de rechercher dans quel état, de sécrétion ou de repos sécrétoire, se trouvaient les éléments en mitose.

Nous croyons qu'on peut provisoirement faire une règle de cette opposition que nous avons cherché à établir entre élément glandulaire et élément en division : règle à laquelle nous ne connaissons que peu d'exceptions.

L'une concerne les cellules muqueuses, qui, d'après *Bizzozero* (83) et *Sacerdotti* (137, 138) présentent en même temps le mucus, produit de sécrétion, et des figures mitotiques. *Bizzozero* a montré le premier que, chez les animaux adultes, les éléments mucipares de l'estomac et de l'intestin se présentent en voie de scission karyokinétique alors que déjà ils contiennent du mucus. *Sacerdotti* a confirmé ce fait par l'étude du développement des cellules mucipares dans le tube gastro-entérique des Mammifères durant la vie intra-utérine. Le même auteur, dans un travail plus récent, recherche

s'il en est de même pour les cellules mucipares du tube digestif des Amphibiens et conclut dans le même sens que précédemment. Il a même constaté chez la Grenouille, qu'il existe dans l'œsophage « deux classes de mitoses, l'une de cellules claires, desquelles se développeront les cellules à cils vibratiles, et l'autre de cellules contenant du mucus, qui se développeront en éléments caliciformes ». Dans l'estomac du même animal aussi, les cellules nouvelles proviennent toujours de la division karyokinétique d'éléments contenant déjà un produit muqueux, tout aussi bien dans le cas des cellules des fossettes que dans celui des cellules de l'épithélium superficiel. Dans les bourgeons de l'intestin du Triton, l'auteur a porté spécialement son attention sur la question de savoir si les éléments jeunes néoformés se remplissent de mucus après avoir perdu l'activité reproductrice, ou bien s'ils continuent encore à se reproduire lorsqu'ils sont devenus des éléments fonctionnants; il conclut « qu'on trouve fréquemment de très belles formes karyokinétiques de cellules contenant déjà des granules de mucus »; une seule fois il a trouvé une mitose dans un élément mucipare de l'épithélium superficiel de l'intestin. Ajoutons encore que *Sacerdotti* a constaté également, bien qu'assez rarement, des mitoses dans l'épithélium granuleux des glandes gastriques.

L'autre exception a trait à une observation récente de *P. Bouin* (87) sur les cellules du corps jaune chez les Mammifères. Tandis que *Sobotta* (142 et 142 *a*) a établi que les cellules du corps jaune, dont il a bien montré la nature glandulaire, ne se divisent pas, du moins chez la Souris et le Lapin, et qu'il n'a fait qu'une fois l'observation, dans le corps jaune, d'une figure mitotique qu'il n'ose rapporter à un élément glandulaire, *Bouin*, au contraire, a constaté dans le corps jaune d'un Cobaye de nombreuse mitoses qui ont indubitablement pour siège les cellules sécrétrices mêmes de l'organe [1]. (Voir aussi l'*addendum* : *Lönnberg*, *Bolles Lec et Henneguy*).

1. En élargissant le sens du terme cellule glandulaire, et l'appliquant à des cellules qui manifestent, comme les cellules conjonctives, leur activité par l'élaboration de formations telles que les fibrilles conjonctives, on pourrait ajouter ici les cellules conjonctives de la Salamandre et des Mammifères qui, d'après les observations récentes de *Flemming* (61), se divisent mitotiquement, tout en différenciant en même temps dans leur corps cellulaire des filaments que *Flemming* regarde comme des ébauches de fibres collagènes. Mais j'ai dit plus haut que cette dernière interprétation de *Flemming* doit être réservée, et par là je puis rayer les cellules conjonctives de cette série d'exceptions à la règle.

IV

Equivalence du kinoplasme des cellules en division et de l'ergastoplasme des cellules en sécrétion. Les deux états de la cellule : division et sécrétion.

D'après ce qui précède, les filaments du fuseau et des centres cinétiques dans les cellules en division nous semblent être les correspondants physiologiques et peut-être les équivalents morphologiques de ceux que montrent les cellules en état de métabolisme actif. On trouvera peut-être que, sur le terrain des faits positifs, le rapprochement de ces deux sortes de filaments est quelque peu téméraire. Cependant, même sur ce terrain de l'observation pure, et dans l'état actuel de la science histologique, étant en présence de formations que rapprochent leur genèse, leur coloration semblable [1], leur continuité avec le cytoplasme, et en l'absence de réactions différenciatrices permettant de séparer nettement les unes des autres, pouvons-nous nous refuser à admettre leur analogie? Bien au contraire, il semble que nous devrons, provisoirement tout au moins, les ranger dans la même catégorie, à cause de cet ensemble de caractères qu'elles possèdent en commun.

Ce serait cependant dépasser de beaucoup notre pensée que de nous faire identifier exactement le kinoplasme et l'ergastoplasme, et en général toute substance protoplasmique supérieure à toute autre analogue. L'identité du kinoplasme et de l'ergastoplasme, par exemple, serait même une impossibilité, puisque les effets de l'un et de l'autre, dans un cas la division cellulaire et dans l'autre la sécrétion, sont différents; or s'ils étaient identiques, semblables seraient aussi les résultats de leur activité. Nous admettrions d'après cela volontiers qu'il y a autant de protoplasmes supérieurs voisins les uns des autres, mais différents les uns des autres, qu'il y a de manifestations analogues, mais diverses de l'activité cellulaire : un pour la division cellulaire, un pour la sécrétion, un pour tel genre de sécrétion, un pour tel autre; un pour le mouvement musculaire, un pour le mouvement vibratile, un pour le mouvement flagellaire, un pour le travail nerveux, etc. On voit par là combien cet essai, dans lequel nous ne pouvons qu'esquisser vaguement des rappro-

1. Voir par exemple les figures 7-10 du travail (104) de *K. Foot.*

chements entre ces divers protoplasmes spéciaux et où nous devons avouer notre ignorance sur les différences qui doivent les séparer, est encore loin de l'idéal à atteindre pour cette partie de la cytologie. Nous n'avons actuellement qu'une catégorie, celle des protoplasmes supérieurs, renfermant un certain nombre d'espèces, dont il faudra faire plus tard de bonnes espèces, qu'il faudra grouper en genres, en familles, correspondant aux diverses façons dont la cellule manifeste son activité.

Laissant de côté pour le moment les fibres du fuseau central et les filaments connectifs, sur l'origine et sur la nature desquels on n'est pas fixé, pour ne considérer que les fibres des irradiations polaires, leur genèse aux dépens du cytoplasme admise par tous les auteurs, leur continuité avec le cytoplasme ordinaire constatée par les uns, leur colorabilité distincte reconnue par les autres, témoignent de leur proche parenté avec les filaments qu'offrent les cellules en dehors de la période de division. Tous les auteurs, comme *E. van Beneden*, *M. Heidenhain*, *Drüner*, *Rawitz*, *Kostanecki*, etc., qui, étudiant les relations de la sphère attractive avec le cytomitome, ont eu sous les yeux le « phénomène des cercles concentriques », ont prouvé du même coup la continuité de la sphère avec le cytoplasme ordinaire. Les radiations des amphiasters, dit *Francotte* (195) ne sont que des différenciations du réseau cytoplasmique. *Van der Stricht* (143), chez *Thysanozoon*, a constaté, en même temps que leur colorabilité spéciale, la continuité des asters polaires avec le cytoplasme; au stade quiescent, il n'y a pas trace de sphère attractive; le début de la mitose est caractérisé par des modifications nucléaires et cytoplasmiques; ces dernières consistent en un épanouissement de la charpente filaire, dont les trabécules deviennent plus grosses dans toute l'étendue du vitellus, mais surtout au niveau de deux points déterminés, en contact avec le noyau, où elles forment de petits asters.

Rückert (136) voit aussi les rayons de la sphère, des rayons qui se colorent spécifiquement, se continuer avec la charpente du cytoplasme qui englobe les sphérules vitellines. Rappelons la coloration élective, semblable à celle de l'archoplasme des cellules au repos, que *K. Foot* (104), par un procédé spécial, obtient pour les fibres du fuseau et des asters polaires. *Kostanecki* (120), parlant du centre et des rayons archoplasmiques dans les œufs d'Echinodermes, dit : « Par l'emploi de colorants protoplasmiques on peut

se convaincre que l'irradiation qui s'étale autour du centrosome ne tient pas seulement à une disposition radiée des granules vitellins, mais il s'agit de filaments protoplasmiques véritables et forts ». Malgré cette constatation et l'affirmation de la colorabilité distincte des filaments de l'irradiation, *Kostanecki* parle ensuite indifféremment (p. 12 de l'extrait en allemand) de substances ou achromatiques ou archoplasmatiques des cellules sexuelles : tant il est classique de n'admettre dans le cytoplasme que des substances achromatiques.

Les cellules dans lesquelles se forment ces filaments, les cellules en cinèse d'une part, les cellules en métabolisme d'autre part, ne sont-elles pas fonctionnellement équivalentes? La division cellulaire et l'élaboration de substances ne sont-elles pas les deux formes possibles, et seules possibles, du mouvement cellulaire? Nous avons déjà laissé entendre que nous répondions par l'affirmative. Toute cellule qui ne se divise pas s'hypertrophie, ou fabrique des matériaux de réserve, ou fonctionne d'une manière spéciale. Toute cellule qui se divise est incapable de produire et ne fonctionne pas. Les cellules glandulaires, qui ne se divisent pas, sont absorbées par le chimisme glandulaire [1].

L'incompatibilité des deux manières d'être de la cellule, l'alternance des deux formes de son activité sont rendues très manifestes par l'étude de l'histoire de certaines lignées cellulaires.

Quand on recherche la descendance des cellules du corps jaune, on constate, selon *Sobotta* (142, 142 *a*) que ces cellules proviennent des cellules épithéliales folliculeuses. Dans une première période de multiplication, ces cellules se divisent activement, donnant naissance à de nombreuses cellules semblables à elles-mêmes. Puis, dans un second temps correspondant à l'époque de la formation du corps jaune, ces cellules cessent absolument de se multiplier ,s'accroissent beaucoup et deviennent glandulaires; c'est la période d'accroissement et de sécrétion des cellules épithéliales du follicule [2].

Dans la lignée des cellules germinatives, une de celles qu'on connaît le mieux, la succession des états cellulaires est encore plus

1. Voir plus haut (p. 699) les exceptions à cette règle.
2. Quelques cellules à cette période font cependant exception; on peut trouver, dans un corps jaune constitué, des figures de division qui appartiennent [peut-être (*Sobotta*), certainement (*P. Bonin*)] aux cellules glandulaires du corps jaune.

évidente. Il y a ici, dans le cas mâle comme dans le cas femelle, une période pour la division cellulaire, une autre pour l'hypertrophie cellulaire et l'emmagasinement des substances de réserve, une troisième pour une nouvelle division cellulaire, la division réductrice, une quatrième pour la différenciation fonctionnelle. Depuis *La Valette Saint-George*, *E. Van Beneden et Julin* (82), *O. Hertwig* (115), *Lameere* (125), on sait en effet qu'il existe une phase, la deuxième de la série, représentée chez l'Ascaris dans une zone distincte des tubes testiculaire et ovarique, où le spermatocyte, comme l'oocyte, se consacreront uniquement à l'enrichissement de leur substance, enrichissement dont la division cellulaire de la troisième phase est la conséquence prochaine. Cette donnée, acquise par l'étude de l'oogenèse et de la spermatogenèse chez l'Ascaris, où les constatations sont particulièrement faciles à faire, a été étendue depuis à beaucoup d'animaux, et on lui reconnaît aujourd'hui une valeur générale.

Or il est possible que ce soit précisément à cette période d'hypertrophie et d'élaboration glandulaire qu'il faille rapporter l'apparition des formations constatées sur les éléments germinatifs. Les filaments par exemple, qu'*Henneguy* décrit dans les spermatocytes, ceux que beaucoup d'autres auteurs y ont également trouvés, pourraient se former précisément dans cette période et la caractériser; il n'est d'ailleurs pas nécessaire que l'ergastoplasme des spermatocytes en croissance et en travail glandulaire se présente sous la figure filamenteuse, qui n'est que l'une de ses formes, et il peut exister dans ces spermatocytes sous un tout autre aspect, ainsi qu'on le verra plus loin. D'autre part, nous sommes persuadé que l'oocyte animal, dans le cas surtout des œufs à lécithe moyennement abondant, fournirait, au moment où il commence à augmenter de volume et à déposer dans son vitellus les matériaux deutoplasmiques, un excellent objet d'étude pour la recherche des filaments ou, plus généralement dit, des formations ergastoplasmiques, qu'il faut, ici encore et ici surtout, s'attendre à trouver sous la forme la plus diversifiée [1].

C'est ce qui va résulter d'ailleurs de l'analyse que nous allons

1. *M. Bouin* se propose d'examiner cet objet, en reprenant, à l'aide des colorations très différenciatrices introduites récemment dans la technique histologique, un travail analogue à celui d'*Henneguy* (113), et limitant ses observations à quelques animaux seulement où les stades du développement de l'oocyte seraient particulièrement faciles à suivre et où leur sériation serait certaine.

donner dans le chapitre suivant d'un certain nombre de travaux portant sur l'étude cytologique de l'oocyte et du spermatocyte. On verra que de nombreux résultats ont déjà été obtenus dans le sens que nous indiquons, mais que ces résultats sont disséminés et ont besoin pour donner lieu à une conclusion quelconque, d'être au préalable rassemblés et groupés en un faisceau. Le groupement de ces résultats est d'ailleurs le seul but que nous prétendions atteindre dans le chapitre suivant.

(*A suivre.*)

LES MONSTRES HÉTÉROPAGES

Par le Dr Léon CERF (d'Angers).

PLANCHES XIV ET XV

Définition. — Les monstres hétéropages constituent, dans la classification de Geoffroy Saint-Hilaire, un genre de la famille des hétérotypiens, ordre des monstres doubles parasitaires.

Tous ces termes veulent être expliqués.

Les monstres doubles parasitaires sont constitués par « l'association de deux individus : l'un vivant activement et par lui-même; l'autre implanté sur son frère et vivant à ses dépens; l'un autosite, l'autre parasite [1] ».

Cet ordre se subdivise en plusieurs familles, dont une seule nous intéresse ici : celle des hétérotypiens.

Cette famille des hétérotypiens comprend « tous les monstres chez lesquels le parasite est suspendu à la paroi antérieure du corps du sujet principal ou, d'une manière plus générale, chez lesquels l'union du parasite et de l'autosite a lieu vers la région ombilicale [2] ». Donc, chez tous les monstres doubles parasitaires hétérotypiens, le parasite, petit et très imparfait, est suspendu à la paroi antérieure de l'autosite; mais les différents caractères présentés par le parasite fournissent les éléments d'une subdivision de cette famille en genres.

Si le parasite est réduit à une tête imparfaite, portée par un col et un thorax rudimentaires, sans membres pelviens, le monstre hétérotypien rentre dans le genre *hétérodyme*.

Si le parasite est privé de tête et quelquefois de thorax, l'hétérotypien appartient au genre *hétéradelphe*.

1. Is. Geoffroy Saint-Hilaire, *Anomalies de l'organisation*, 1836, t. III, p. 207 et 208.
2. Is. Geoffroy Saint-Hilaire, *loc. cit.*, t. III, p. 210 et 211.

Enfin, si le parasite est pourvu d'une tête distincte et de membres pelviens au moins rudimentaires, le monstre est un *hétéropage*.

C'est ce genre que nous allons étudier.

Si les quelques détails qui précèdent sont superflus pour le tératologiste, du moins le praticien, peu familier avec cette terminologie, qui aura la curiosité de lire notre mémoire, nous saura gré de les avoir donnés; car il peut dès maintenant se faire une idée nette de ce qu'on entend par la dénomination d'hétéropage : « *Qu'on se figure deux individus; l'un petit et présentant des imperfections plus ou moins graves dans presque toutes les parties de son corps; l'autre de grandeur et de conformation généralement normales; qu'on les suppose unis l'un à l'autre de la partie inférieure du thorax à l'ombilic, et l'on aura une idée incomplète sans doute, mais exacte, de la monstruosité à laquelle j'ai donné le nom d'hétéropagie* [1] ».

LES QUATRE CAS PUBLIÉS D'HÉTÉROPAGIE

L'hétéropagie est la plus rare des monstruosités; quatre cas seulement en ont été publiés avant le nôtre.

Le premier est dû à Pincet, médecin à Genève vers le commencement du XVIIe siècle [2].

I. — **L'hétéropage de Pincet**, comme on l'appelle, naquit à Gênes en 1617 et Sauval nous donne ce détail piquant que le curé de sa paroisse ne crut pas pouvoir, de sa propre autorité, baptiser ces étranges jumeaux; il demanda conseil à son évêque, qui, ne voulant pas assumer responsabilité aussi lourde, en référa au pape Paul V [3]. Cet hétéropage s'appelait Lazarius-Johannes-Baptista Colloredo.

Trois dessins nous en sont restés : un de Licetus, qu'on retrouve dans l'ouvrage de Geoffroy Saint-Hilaire [4]; un autre publié par Bartholin [5]; enfin un troisième dans *l'Art de procréer les sexes à*

1. Geoffroy Saint-Hilaire, *loc. cit.*, t. III, p. 212.
2. Pincet, lettre à Licetus, dans le *Traité des monstruosités* de celui-ci, édition de Leyde, 1708, p. 124. — Licetus, *ibid.*, p. 125 et planche, p. 127.
3. Sauval, *Histoire et recherche des antiquités de Paris*, 1733, t. II, p. 504.
4. Geoffroy Saint-Hilaire, *loc. cit.*, atlas planche XVIII, fig. I.
5. Bartholin, *Hist anat. rar.*, 1654, cent. I, obs. 66.

volonté, de Millot. « Cette dernière figure, dit Geoffroy Saint-Hilaire, paraît être une copie de celle de Licetus, *corrigée* par le dessinateur, qui a cru devoir attribuer à l'individu accessoire les traits et même l'expression d'un enfant normalement conformé. » Ces dessins ne sont que des ébauches insuffisantes, ne donnant aucun détail sur l'organisation du monstre.

Voici la description de l'hétéropage de Pincet, reproduite d'après Geoffroy Saint-Hilaire [1] :

« Examiné à l'âge de vingt-deux ans par Bartholin, il jouissait d'une très bonne santé et, lorsqu'on le voyait enveloppé dans son manteau, rien ne pouvait indiquer en lui un être monstrueux. Le parasite, mâle comme le sujet autosite, offrait, d'après les figures que nous ont transmises les auteurs, tous les caractères de ce genre de monstres unitaires que j'ai désignés sous le nom de paracéphales. Sa tête était grosse, mais mal conformée; abandonnée à son propre poids, elle tombait en arrière et pendait, ainsi renversée, au-devant du corps de l'autre sujet. Sa bouche, toujours béante, laissait échapper continuellement de la salive. Ses yeux n'étaient point ouverts. Ses membres supérieurs courts, mal faits, très contournés, n'avaient l'un et l'autre que trois doigts. La moitié sous-ombilicale de son corps était plus imparfaite encore, car les organes génitaux n'étaient qu'ébauchés et il n'existait qu'un seul membre pelvien. »

Voilà tout ce qu'on connaît de l'hétéropage de Pincet.

II. — **L'hétéropage de Geoffroy Saint-Hilaire** (1836). — Cet auteur ne nous donne guère plus de détails sur le cas qu'il a observé, car voici sa description : « Ce monstre, soumis seulement à mon examen pendant quelques instants, était un fœtus mort-né dont j'ai pu seulement dessiner et décrire à la hâte les formes extérieures. Le sujet autosite était généralement normal, et le parasite très imparfait dans sa portion inférieure, mieux conformé dans la supérieure. Sa tête, opposée face à face à la tête principale, et son bras gauche n'offraient que de légers vices de forme ; mais son membre supérieur droit n'avait que quatre doigts, le pouce existant. Ses deux membres postérieurs étaient très imparfaits : l'un d'eux se terminait même en un moignon arrondi au niveau du genou ; l'autre, très contourné, très court, et n'atteignant même par son extrémité

1. Geoffroy Saint-Hilaire, *loc. cit.*, t. III, p. 212 à 215.

inférieure que le haut des cuisses du sujet principal, se terminait par quatre doigts très mal conformés. »

Pour éclairer cette description rapide, nous n'avons pas trouvé trace, dans l'ouvrage de Geoffroy Saint-Hilaire, du dessin dont il parle.

Nous n'avons également qu'une description très brève de

III. — **L'hétéropage de Löscher** [1]. — L'autosite portait une petite hernie ombilicale. Le parasite avait une tête bien conformée, des membres supérieurs rudimentaires; des sortes de moignons représentaient les membres postérieurs. La cavité abdominale renfermait des intestins, le foie et deux reins. Dans la poitrine, pas de poumons ; mais il y avait un gros cœur composé d'un ventricule droit très musclé communiquant avec un ventricule gauche par un orifice.

L'enfant fit quelques mouvements respiratoires et mourut.

IV. — **L'hétéropage du Dr Jahn** a été observé en 1879 et rapporté par Ahlfeld [2]. La tête de l'autosite et celle du parasite étaient distendues par un volume d'eau considérable; les membres du parasite étaient rudimentaires; il n'avait pas de cœur.

Les hasards de la pratique ont mis le cinquième hétéropage entre nos mains; nous allons essayer d'en donner une description complète, qu'appuieront des dessins exacts.

NOTRE HÉTÉROPAGE

Le 26 octobre 1897, je suis appelé auprès d'une femme en couches par la sage-femme expérimentée qui l'assiste et qui s'inquiète :

1° Parce qu'elle se rend compte du mauvais état général de la parturiente, qui présente un œdème presque généralisé;

2° Parce qu'elle n'a pu parvenir à faire le diagnostic de la présentation;

3° Parce que la dilatation reste stationnaire depuis longtemps.

La mère est une primipare âgée de vingt-cinq ans, bien constituée, mariée depuis cinq ans.

Quoique ayant commencé à marcher un peu tard (seize mois), elle ne présente pas de lésions rachitiques appréciables. Elle a été réglée à

1. *Medicinische Zeitung herausgegeben von dem Vereine für Heilkünde im Preussen*, 1854.

2. Ahlfeld, *Die Missbildungen des Menschen*, Leipzig, 1880.

quinze ans trois mois; et depuis, les règles sont apparues toujours régulièrement, durant six à huit jours par mois.

Comme antécédents pathologiques, elle a eu : à douze ans, la rougeole; à vingt ans, la variole qui l'a laissée légèrement marquée au visage; à vingt-deux ans, l'influenza (forme thoracique) qui, assez intense, l'a tenue six semaines au lit.

Le père est un assez robuste gaillard de vingt-neuf ans, *ni alcoolique, ni syphilitique.*

La famille ne présente aucun fait remarquable au point de vue tératologique : aussi loin que se reportent en arrière les souvenirs de tous ceux que j'ai interrogés, ils ne se rappellent pas avoir constaté, chez aucun de leurs parents, une malformation congénitale quelconque.

La grossesse.

Les dernières règles, normales, sont apparues du 25 au 31 mars 1897. Les mouvements actifs ont été perçus pour la première fois le 7 août.

Cette grossesse a présenté plusieurs particularités que nous allons mettre en relief :

D'abord, des *vomissements* qui n'ont pas persisté au delà des quatre premiers mois, mais qui ont été *très intenses* et très pénibles.

Puis, des *douleurs très vives* dans les reins, le bas-ventre, au niveau des aines, des cuisses; ces douleurs étaient tellement fortes que la pauvre femme passait souvent ses nuits s'agitant sur son lit, se levant, se récouchant, se plaignant à voix haute, poussant des cris.

Enfin, *un volume exagéré de l'abdomen.* La femme et ses proches se rendaient parfaitement compte que le volume du ventre était plus considérable que ne le comportait l'âge de la grossesse.

Ces phénomènes inquiétaient la jeune femme qui, pendant toute sa grossesse, a eu *cette idée fixe*, dont elle a fait part bien souvent à son mari et à ses parents, *qu'elle ne portait pas un enfant, mais un être extraordinaire, une bête.*

Malgré ces inquiétudes, elle ne demande pas l'avis du médecin, ne consulte personne. Elle remarque cependant, vers le 10 octobre, qu'elle a les chevilles enflées; que, les jours suivants, l'œdème gagne les jambes, distend les cuisses, atteint l'abdomen; tout cela ne l'empêche pas de travailler jusqu'au 22 octobre. A ce moment, elle souffre tellement qu'elle garde la chambre et même se couche.

Le 25, elle souffre encore davantage; à ses souffrances ordinaires sont venues s'ajouter des coliques; le mari va chercher la sage-femme, qui vient à sept heures et demie du soir et, trouvant une dilatation de cinquante centimes, déclare que le travail est commencé.

L'accouchement.

Les coliques sont espacées, irrégulières, peu intenses; la dilatation ne progresse que lentement : à minuit, elle atteint deux francs, puis reste

stationnaire jusqu'au moment où la sage-femme, inquiète, me fait appeler.

Je vois donc la parturiente pour la première fois le 26 octobre, à dix heures du matin.

Après avoir constaté l'œdème qui ne porte que sur les membres inférieurs fortement distendus et la paroi abdominale, tandis que la portion sus-ombilicale du corps est indemne, je remarque que le ventre est très volumineux, non seulement à cause de l'épaisseur des téguments œdématiés, mais à cause du développement *exagéré* de l'utérus.

La vessie pleine bombe fortement à l'hypogastre; un nélaton introduit facilement la vide : l'urine est fortement albumineuse.

A travers ces téguments épaissis, cet utérus distendu, le palper ne donne pas de renseignements : on ne sent aucune partie fœtale; on ne peut pas obtenir la sensation de flot; on a uniquement la perception d'une tumeur régulière, présentant la forme de l'utérus gravide, mate partout, en tension permanente. Cependant, quand la femme se plaint d'avoir une colique, on se rend compte que l'utérus durcit encore, qu'il se contracte.

L'auscultation est absolument négative.

Le toucher fait apprécier un segment inférieur très distendu, ne laissant percevoir aucune partie fœtale. A travers une dilatation de deux francs bombe fortement, faisant une saillie considérable dans le vagin, une poche des eaux volumineuse et constamment tendue dans l'intervalle des contractions.

En résumé : les vomissements tenaces du début, les douleurs vives de la grossesse, le volume exagéré de l'utérus, les difficultés du palper, les résultats négatifs de l'auscultation, les renseignements donnés par le toucher, tout indique l'hydramnios.

Donc grossesse de six à sept mois avec albuminurie et hydramnios.

Pourquoi la dilatation reste-t-elle stationnaire? Je ne puis pas incriminer une rupture prématurée des membranes : elles sont intactes. D'un autre côté, le bassin est large : l'obstacle ne vient pas de lui. Je songe à une présentation vicieuse du fœtus possible puisque le palper ne m'a donné sur lui aucun renseignement, pas plus que le toucher; mais la véritable cause réside bien plutôt dans la surdistension de l'utérus qui est dans l'impossibilité de se contracter sur son contenu. Il y a indication de rompre les membranes; la nature y pourvoit d'elle-même et la poche des eaux éclate tout d'un coup, spontanément, laissant échapper des flots de liquide qui inondent le lit.

Le palper est dès lors possible et me permet de constater :

1° Un pôle fœtal assez volumineux, non accompagné de petites parties, arrondi, régulier, engagé, remplissant l'excavation;

2° Au niveau de l'ombilic, à sa droite, une partie fœtale assez irrégulière, volumineuse, qui est manifestement un siège;

3° Enfin, dans le fond de l'utérus, à gauche, un sommet très net qui ballotte aisément et présente le signe pathognomique du sillon du cou; on perçoit, près de cette extrémité céphalique, la saillie des talons.

Trois pôles, c'en est assez pour affirmer une grossesse double que j'annonce à la famille. L'un des fœtus est en siège décomplété ; l'autre a un sommet engagé.

L'auscultation est négative; elle devait l'être jusqu'à la fin.

Cependant la dilatation progresse ; le toucher sent une région arrondie, offrant une fermeté, une élasticité spéciales, mais ne parvient à découvrir ni suture ni fontanelle.

A une heure et demie, la dilatation est complète. Anxieux d'éclaircir mes incertitudes, j'introduis toute la main, je soulève la partie fœtale qui se présente et des flots de liquide se précipitent, par trombes ; je contourne une région cylindrique, élastique, ne présentant pas d'orifice, pas de saillie nette, pas de suture, pas de fontanelle, pas d'oreille; cependant je parviens à reconnaître, très haut, un nez regardant la symphise pubienne et ayant ses orifices tournés en haut.

J'ai donc affaire, en ce moment, à un sommet en occipito-sacrée; et, rapprochant les bizarres sensations qu'il me donne de l'anasarque de la mère, je pense que ce sommet est lui-même défiguré par l'œdème.

La femme pousse; la progression du fœtus se fait péniblement. Enfin le coccyx est forcé; la bosse sanguine, recouverte de cheveux, distend la vulve, non sans peine, et je vois se dégager, lentement et correctement, une masse cylindrique au premier aspect, volumineuse, blanchâtre. Elle est réunie à ce qui reste dans l'utérus par une bride cutanée qui s'éraille et se déchire un peu pendant que, l'expulsion continuant, sort de la vulve une masse rouge brun, arrondie, tumeur enfermée dans une enveloppe présentant sur un de ses points une sorte de kyste qui se rompt. J'introduis la main; je reconnais le deuxième fœtus; je parviens à avoir un de ses pieds par le procédé de Pinard et je l'extrais très facilement en faisant la manœuvre de Mauriceau.

Je coupe le cordon entre deux pinces; le fœtus est pâle, inerte, muet; pas un battement cardiaque; pas un mouvement respiratoire.

Cependant l'utérus se rétracte mal; des injections très chaudes lui rendent sa tonicité et arrêtent l'hémorragie menaçante.

Une demi-heure après, je fais la délivrance : les membranes sont complètes, absolument normales, sans bride ni villosité. Le placenta, qui s'est présenté par sa face fœtale, est peut-être un peu volumineux (il n'a pu être pesé), mais n'offre aucune particularité.

Sur ce placenta unique s'insère excentriquement un cordon unique.

Les suites de couches ont été physiologiques; l'accouchée a été mise au régime lacté; l'albuminurie a rapidement diminué, puis totalement disparu.

Description de notre hétéropage.

La première chose qui frappe quand on examine le produit de la conception, c'est qu'il est constitué par deux êtres réunis au niveau de la partie antérieure et inférieure de la poitrine. L'union, sus-ombilicale, s'étend de l'appendice xyphoïde d'un fœtus à l'appendice xyphoïde de l'autre.

La bride d'union, courte, constituée uniquement par de la peau doublée d'un pannicule adipeux où cheminent quelques vaisseaux, s'insère, chez les deux fœtus, à deux centimètres environ au-dessus de l'ombilic.

La figure VII rend compte de la situation des fœtus dans l'utérus : tous les deux placés ventre contre ventre, mais tête bêche; l'un ayant un sommet engagé; l'autre en siège décomplété, le sommet en haut et à gauche.

L'étude de cette figure permettra de se rendre compte des sensations fournies par le palper et le toucher, et de suivre le mécanisme de l'expulsion qui a été relativement facile, grâce à la torsion et à la tension de la bride d'union; cette tension a, du reste, été si forte, au moment du dégagement complet du parasite, que la bride s'est éraillée et même incomplètement déchirée.

Cette photographie a été faite immédiatement après la naissance; le parasite s'y montre avec le volume relativement considérable qu'il avait à ce moment et dont l'œdème était surtout responsable; lorsque la suite des incisions nécessitées par la dissection, la sérosité qui distendait les téguments se fut écoulée, les dimensions du parasite se trouvèrent réduites de moitié.

Le poids total de ces deux fœtus était, à la naissance, de 2 310 gr.

Description de l'autosite. — Après section de la bride d'union, nous avons pu étudier séparément les deux fœtus et la figure II est une photographie de l'autosite qui était en siège décomplété.

C'est une fille qui pèse 1 340 grammes et mesure 37 centimètres de long, chiffres normaux, et se rapportant à une enfant très bien développée, puisque, d'après les recherches de Hecker, généralement acceptées, un fœtus de sept mois (fille) pèse 1 180 grammes et mesure de 35 à 38 centimètres de long.

D'une façon générale, cette enfant est bien conformée : la tête est bien proportionnée et les traits sont bien dessinés; le crâne, qui présente des sutures et des fontanelles normales, est recouvert d'un cuir chevelu garni de cheveux noirs très abondants.

La voûte palatine est complète; les oreilles, bien ourlées, ont le lobule adhérent. Les yeux et le nez ne présentent aucune particularité.

Les membres sont normaux et les doigts garnis d'ongles. L'anus est perforé; les organes génitaux bien développés.

En somme, ce fœtus serait absolument normal s'il ne présentait une tumeur au niveau de l'ombilic. Les figures II et III montrent que cette tumeur est nettement séparée de l'insertion de l'union cutanée des deux fœtus par un intervalle de peau saine. Cette tumeur arrondie, rouge brun, a une circonférence de 21 centimètres au niveau de son plus grand diamètre. Elle est *irréductible*; c'est elle qui, pendant au-dessous des cuisses du siège décomplété, s'est présentée à la vulve après le dégagement du premier fœtus. Elle offre assez bien l'aspect d'un cœur enfermé dans son sac péricardique.

Son enveloppe, peu épaisse, demi-transparente, se continue directement avec la peau dont la limite est très nette et dont la couleur blanc

rosé, les fins sillons circulaires (fig. III) entourent la base de la tumeur d'un cercle très différencié.

Cette enveloppe est très difficile à disséquer; elle contient, par places, dans son épaisseur, de petites vacuoles remplies de liquide; c'est le plus volumineux de ces sortes de kystes qui, situé au sommet de la tumeur, se creva lors de l'accouchement, laissant écouler un liquide jaune citrin.

La figure I montre quelques détails de l'insertion du cordon qui s'attache à la partie inférieure latérale gauche de la tumeur, par des racines divergentes qui semblent se perdre dans le cercle cutané contournant sa base.

La dissection de cette tumeur fait reconnaître qu'elle est constituée par une poche communiquant avec l'abdomen et renfermant une partie de l'intestin grêle et le foie tout entier, dont la face supérieure est adhérente à la poche sur plusieurs points.

L'orifice qui fait communiquer la poche avec l'abdomen (fig. IV) est ovalaire, à grand axe vertical. A la partie inférieure du bord qui le limite est attaché, sur la ligne médiane, l'ouraque, perméable, faisant suite à la vessie fusiforme et flanqué, de chaque côté, d'une artère ombilicale; un peu plus haut, à gauche, la veine ombilicale se perd dans la paroi de la poche; les artères et la veine ombilicales se tendent quand on tire sur le cordon, dont elles continuent manifestement les racines divergentes d'insertion. Ces éléments sont donc disposés comme ils doivent l'être; il n'y a que la grandeur de l'anneau qui est considérablement augmentée.

Tous les autres viscères sont normaux comme situation et développement. J'ai fait dessiner la rate, aux bords profondément incisés (fig. VI), qui pèse 10 grammes; le rein droit multilobulé (fig. V), qui pèse 20 grammes; non qu'ils présentent quelque particularité; mais l'anatomiste est d'autant plus heureux de revoir ces organes fœtaux qu'il les a moins souvent sous les yeux.

En somme, l'observation de l'autosite pourrait se résumer ainsi : *fœtus femelle de sept mois, normal, sauf une volumineuse hernie ombilicale embryonnaire.*

Description du parasite. — Le parasite pesait, à la naissance, 970 grammes et mesurait 21 centimètres de long; mais, nous le rappelons, ces dimensions se sont réduites par la suite.

Les figures VIII et IX le représentent de face et de dos.

Au premier abord, on ne distingue qu'une ébauche de tête surmontant une masse de chair informe qui se termine par un moignon, une sorte de pilon redressé vigoureusement en l'air.

Et cependant la dissection montre que tous les segments du corps sont représentés, mais que tous ont subi des arrêts de développement.

Le crâne, recouvert de cheveux noirs, courts et assez clairsemés, est celui d'un hydrocéphale : grandes fontanelles, très larges sutures.

Le front, développé et large, présente comme une cicatrice, une encoche assez profonde, n'intéressant cependant que les téguments et située un peu au-dessus et à droite du nez (fig. VIII).

Celui-ci paraît, de prime abord, assez bien modelé; mais, en l'examinant de plus près, on voit (fig. XIV) que, si les deux fosses nasales sont nettement séparées l'une de l'autre par une cloison bien développée, chacune d'elles est mal conformée. Les différents bourgeons qui concourrent à leur formation sont encore nettement distincts et l'on voit, entre le bourgeon nasal interne, d'une part; les bourgeons nasal externe et maxillaire supérieur, d'autre part; une fossette olfactive se continuant en dehors avec une gouttière lacrymo-nasale plus largement ouverte pour l'œil droit que pour l'œil gauche.

Dans la profondeur, le travail est plus avancé : une cloison nette sépare les deux fosses nasales; une voûte palatine complète et bien formée sépare la cavité nasale de la cavité buccale.

La bouche est bien dessinée, sans trace de fissure labiale.

Du point où s'accolent le bourgeon nasal interne et le bourgeon maxillaire supérieur, part une sorte de ligne cicatricielle, comme la trace d'une fente récemment soudée, qui se dirige en bas et en dehors.

A quoi rattacher cette traînée d'apparence cicatricielle qui ne correspond, dans son trajet, à aucune des rainures connues dans le développement de la face?

Les oreilles sont à l'état de vestige à peine apparent : une très légère dépression, à droite; une sorte de boursoufflure de la peau, creusée d'une simple petite fossette, à gauche (fig. XV); représentent le pavillon et le conduit auditif externe.

La tête de notre parasite est à peine séparée du reste du corps par un cou mal ébauché.

La dissection nous a permis de reconnaître dans le tronc informe de notre parasite une cage thoracique bien limitée par un nombre normal de côtes réunies par un sternum en avant, un rachis en arrière, et séparée de la cavité abdominale par une cloison musculeuse mal tissée, représentant un diaphragme rudimentaire. Cette cavité abdominale est réduite au minimum; car il n'y a, pour ainsi dire, pas d'échancrure costo-iliaque et la dernière côte touche presque la crête iliaque qu'elle longe à très peu de distance.

Pas trace d'organes génitaux externes, ni d'anus.

Et les membres? A première vue, il n'y a que le rudiment d'un membre inférieur droit; cependant la saillie des épaules est assez bien esquissée, surtout à droite. Et, en effet, il y a, de chaque côté, une clavicule et une omoplate.

La figure XII représente la clavicule et l'omoplate droites en situation. L'omoplate présente deux particularités très intéressantes : 1° elle n'a pas de fosse sus-épineuse; la figure XIII, représentant la face postérieure de l'omoplate, montre que toute la partie qui, normalement, devrait surmonter l'épine, ne s'est pas développée; 2° elle n'a pas de cavité glénoïde : le bord axillaire de l'omoplate (fig. XI) se continue directement avec la coracoïde, sans laisser deviner trace d'une cavité inutile du reste, puisque le bras manque.

Pour les membres inférieurs, la ceinture pelvienne, à peine ébauchée,

est réduite à un cartilage plat et asymétrique, beaucoup plus développé du côté droit, où il présente une cavité cotyloïde à peine creusée qui reçoit un fémur mal conformé. Une rotule normale, un tibia effilé se terminant par une extrémité arrondie et mousse, complètent ce membre inférieur droit (fig. X) auquel manquent le péroné et tout le pied. Un tout petit disque cartilagineux représente le membre inférieur gauche.

Tel est le squelette de notre parasite. Que renferme-t-il? Les arrêts de développement du côté des viscères *sont encore beaucoup plus marqués.*

La cavité cranienne, vaste, est remplie de liquide au fond duquel sont immergés, collés contre la base, deux petits hémisphères cérébraux atrophiés, lisses, diffluents.

Le rachis renferme, baignant dans une assez grande quantité de liquide céphalo-rachidien, une moelle ne présentant ni renflement cervical, ni renflement lombaire et aboutissant à un cône terminal sans queue de cheval.

Dans la cavité thoracique, nous trouvons un cœur à peu près en situation normale; la flèche de la figure XVI indique la ligne médiane du corps; on voit que la plus grande partie de l'organe est à gauche de cette ligne. Ce cœur est formé d'une cavité droite spacieuse, à paroi très épaisse, communiquant par un orifice arrondi (indiqué sur notre figure par le passage d'une sonde cannelée) avec une cavité gauche petite, limitée par une mince paroi. De la partie supérieure de la cavité droite, part une artère qui bientôt s'effile et se perd dans les tissus du cou. Le cœur est à nu, non enveloppé d'un péricarde.

Il n'y a pas de poumons.

L'abdomen renferme un rein droit dont le bassinet, sans uretère, est distendu par un liquide citrin et qui est coiffé de sa capsule surrénale.

Pas de rein gauche; mais, suivant la règle, malgré cette absence du rein, nous retrouvons, en situation normale, la capsule surrénale correspondante, tellement cet organe est fixe.

Et c'est tout.

Pas trace du tube digestif, ni de ses annexes (foie, rate, pancréas); pas trace des organes génitaux internes; ni uretères, ni vessie.

Un tel être ne pouvait donc pas vivre par lui-même; c'était bien un parasite vivant aux dépens de son autosite, par l'intermédiaire de vaisseaux cheminant dans la soudure cutanée qui les réunissait tous deux.

QUELQUES RÉFLEXIONS DE TÉRATOGÉNIE

Nous n'avons pas l'intention d'exposer longuement ici les théories actuelles, basées sur des faits, à l'aide desquelles on s'explique de nos jours la formation des monstruosités en général et des monstres doubles en particulier; nous voulons seulement signaler les

quelques réflexions de tératogénie qui nous ont été suggérées par l'étude de notre hétéropage.

Nous avons rapporté avec quelques détails, au cours de notre observation, l'histoire de la grossesse, pour bien montrer qu'aucune influence extérieure n'est venue en modifier le cours. Cette grossesse n'a présenté qu'une particularité intéressante : l'hydramnios. Nous rappelons, en effet, qu'on trouve des malformations du fœtus dans 8 cas sur 100 d'hydramnios (Bar). Nous n'avons mentionné l'idée fixe de la mère que comme un fait curieux ; elle est le résultat des souffrances endurées et non la cause de la monstruosité. Celle-ci doit être recherchée ailleurs.

Une connaissance approfondie de la fécondation normale a éclairé vigoureusement toutes les questions de tératogénie si obscures autrefois, et l'on s'accorde à ne plus admettre que deux causes pouvant amener la formation des monstres doubles.

Les monstres doubles sont le résultat : soit de la fécondation d'un ovule normal par deux spermatozoïdes; soit de la fécondation d'un ovule contenant deux vésicules germinatives.

Normalement, en effet, l'ovule, aussitôt qu'il a été pénétré par un spermatozoïde, s'entoure instantanément d'une sorte d'enveloppe qui devient une barrière infranchissable pour tout autre spermatozoïde. Or il arrive que, dans certaines circonstances (œuf insuffisamment ou trop mûr, par exemple), ce phénomène ne se produit pas et deux, trois spermatozoïdes pénètrent dans l'intérieur de l'œuf. Fol a même pu reproduire expérimentalement ces phénomènes intéressants en fécondant artificiellement des œufs d'oursins anesthésiés par l'immersion dans l'eau saturée d'acide carbonique. Si l'on suit le développement d'un de ces œufs dans lequel il a pénétré, par exemple, deux spermatozoïdes, on voit se dessiner, au lieu de l'amphiaster normal, un tétraster; toutes les segmentations de l'œuf sont doubles et l'on passe par une gastrula à double invagination pour aboutir finalement à la formation d'un monstre double.

Le professeur Mathias Duval a résumé, avec la merveilleuse lucidité qui lui est habituelle, toutes les conditions étiologiques de la morphologie des différents monstres doubles dans le chapitre tératogénie du *Traité de Pathologie générale* publié par le professeur Bouchard. C'est là qu'il faut étudier les détails de cette question complexe que nous nous bornons à formuler : l'entrée de deux

spermatozoïdes dans un ovule normal donne lieu à un monstre double.

Il est facile de concevoir que la fécondation d'un œuf contenant deux vésicules germinatives par deux spermatozoïdes aboutira au même résultat. Ces conditions sont peut-être plus rares, en tout cas difficiles à réunir dans une expérience.

Quoi qu'il en soit, cette théorie, basée sur des faits d'observation et qui explique si parfaitement la formation des monstres doubles autositaires, s'applique moins facilement aux monstres doubles parasitaires. Pourquoi, ici, l'un des deux sujets est-il normalement ou presque normalement développé, tandis que l'autre a subi des arrêts de développement extraordinaires, portant sur presque tous les organes? Toutes les explications données sont peu satisfaisantes.

Il nous semble que la formation de ces monstres pourrait être comprise de la façon suivante. Nous indiquons seulement la voie dans laquelle il faudrait s'engager, nous réservant de compléter ces recherches.

Supposons un ovule à *deux vésicules germinatives*, pénétré par *un seul spermatozoïde*; ce spermatozoïde va s'unir à l'une des deux vésicules qui aboutira à la formation de l'autosite, tandis que la vésicule non fécondée se segmentera cependant par irritation de voisinage, aboutissant à un produit mal conformé, incomplètement développé comme tous les produits de la parthénogénèse.

Ce développement de l'ovule par parthénogénèse n'est pas pour nous étonner; on l'a observé chez les vertébrés supérieurs [1], chez l'homme même [2]. C'est par lui que Répin [3] a expliqué le développement des kystes dermoïdes de l'ovaire.

Dans cette dernière étude, Répin donne comme caractéristique des produits de la segmentation parthénogénétique l'absence ou l'arrêt de développement d'un ou de deux feuillets du blastoderme. « Il est impossible, dit-il, de ne pas être frappé de ce fait que le feuillet cutané est représenté dans tous les kystes dermoïdes sans exception; le feuillet moyen (cartilages, os, muscles) dans un nombre restreint de cas et le feuillet interne (épithélium intestinal)

1. Mathias Duval, Sur la segmentation sans fécondation, In *Comptes rendus de la Société de biologie*, 25 octobre 1884, p. 585.
2. Morel, *Traité d'histologie*, Strasbourg, 1864.
3. Répin, *Origine parthénogénétique des kystes dermoïdes de l'ovaire*, Th. Paris, 1891.

dans quelques-uns seulement. » Or nous n'avons pas trouvé trace du tube digestif chez notre parasite.

La théorie que nous proposons a besoin, pour être acceptée, d'être appuyée sur de nouveaux faits et devrait être développée plus longuement; nous nous réservons de continuer cette étude et ne voulons, à propos de la publication de ce cas intéressant d'hétéropagie, en émettre que le principe :

Les monstres doubles parasitaires sont le produit d'un ovule à deux vésicules germinatives dont une seule a été fécondée et l'autre s'est développée par parthénogénèse.

VARIÉTÉS ET ANOMALIES
DES CANAUX PANCRÉATIQUES

Par A. CHARPY

Professeur d'anatomie à la Faculté de médecine de Toulouse.

Les travaux récents des embryologistes sur le développement du pancréas ont permis d'expliquer la plupart des anomalies de ses conduits excréteurs. Chez l'homme, toutefois, la difficulté de se procurer des séries d'embryons a laissé subsister certaines lacunes dans nos connaissances; on n'est pas fixé sur la part que les trois ébauches primitives prennent à la constitution définitive de la glande, ni sur le territoire originel du canal de Santorini. Il y a donc quelque intérêt à publier les variations et les formes anormales des conduits excréteurs; elles servent d'indication et de contrôle aux recherches embryologiques.

La *fréquence* des anomalies ne peut s'évaluer que si l'on examine un grand nombre de sujets; sans cela on s'expose à rencontrer des séries favorables ou défavorables. Laissant de côté les travaux antérieurs à 1849, époque à laquelle Cl. Bernard démontra l'exactitude de la description de Santorini, dont le canal était oublié et méconnu, ce qui entachait d'erreur les statistiques de Meckel, de Tiedmann, de Bécourt, nous voyons que Cl. Bernard n'a rencontré qu'une anomalie dans de *nombreuses dissections* (le chiffre n'en est pas précisé); Sappey n'en mentionne aucune sur 16 pancréas, ni Verneuil sur 20 pièces, ni Hamburger sur plus de 50, au moins est-ce ce qu'il semble ressortir de la lecture de ce dernier auteur. Il s'agit toujours de l'homme, et j'entends par anomalie la disposition nettement atypique des conduits, et non de simples variétés. Schieffer, au contraire, en a observé

une sur ses 10 sujets, et moi-même 3 sur une trentaine de pancréas. La seule statistique étendue est celle de Schirmer, qui se recommande par le soin avec lequel les recherches ont été conduites. Or 104 sujets lui ont présenté 16 anomalies.

Je dois dire que, ni dans les observations de Schirmer ni dans les miennes, je ne fais entrer en ligne de compte les variations de volume des canaux, l'absence ou l'imperforation de la petite caroncule, ou même l'atrophie complète du canal de Santorini, toutes choses qui ne visent pas la disposition réciproque des deux conduits. Peut-on bloquer tous ces faits? Les séries sont-elles bien comparables? Il me semble pourtant qu'on ne s'éloignera pas beaucoup de la vérité en admettant en moyenne 1 anomalie sur 10 pancréas.

Variétés du canal de Santorini.

Le nom de *canal de Santorini*, adopté par la plupart des auteurs étrangers, me paraît être le meilleur, non seulement parce qu'il rappelle la découverte de cet anatomiste (1775) et qu'il est juste de le placer à côté de Wirsung[1], mais surtout pour des raisons d'ordre anatomique. Verneuil proposait de l'appeler *azygos pancréatique*; ce mot n'a pas fait fortune, il ne pourrait s'appliquer qu'à des anomalies semblables à celle figurée par Schieffer, où l'on voit le canal accessoire transformé en une branche collatérale qui s'insère à ses deux extrémités sur le conduit principal. Cl. Bernard a introduit le terme de *canal récurrent*, par opposition au canal *direct*. Frappé, comme Santorini, par l'étroitesse de son orifice duodénal et par l'accroissement progressif de son calibre à mesure qu'il se rapproche du canal de Wirsung, il a présumé que le cours du liquide se fait de droite à gauche, en sens récurrent. Il en est sans doute ainsi dans la majorité des cas chez l'homme adulte, et notamment quand la petite caroncule est oblitérée; mais on observe des sujets chez lesquels les injections passent avec une telle facilité par l'orifice duodénal et produisent un jet si net que cet orifice doit certainement fonctionner, le liquide s'écoulant tantôt dans un sens tantôt dans l'autre, suivant les pressions locales et la résistance qu'il rencontre.

1. J'écris Wirsung suivant l'usage; mais la signature de l'anatomiste bavarois sur la planche où il a représenté le canal pancréatique montre qu'on devrait écrire Wirsüng.

Là toutefois n'est pas l'objection principale. On sait aujourd'hui que le canal de Santorini a une origine embryologique indépendante, qu'il est d'abord le plus volumineux et est encore égal au conduit de Wirsung à la naissance, que son indépendance réapparaît dans certaines anomalies; enfin qu'il existe seul ou complètement distinct chez beaucoup d'animaux; on ne peut donc plus le considérer comme une simple branche collatérale, récurrente ou non. Les mêmes objections s'adressent au terme de *canal accessoire*, bien que, chez l'homme adulte et chez un certain nombre de mammifères, ce terme soit pratiquement juste et commode et puisse être utilisé comme synonymie.

La nomenclature allemande a adopté le nom un peu long de *Ductus accessorius Santorini.*

Disposition en arcade. — Comme on le sait, le canal de Santorini se détache du canal principal, au niveau du col du pancréas, à 3 à 5 centimètres de la paroi duodénale, se dirige en haut et à droite et s'ouvre dans l'intestin au sommet d'une élevure conique, que Cl. Bernard dit être contractile, et qui porte le nom de petite papille, papille supérieure ou *petite caroncule.* Cette papille est située à 35 mm. (20 à 40 mm.) au-dessus du tubercule de Vater, dit encore grande caroncule, papille inférieure, papille principale, et sur un plan antérieur à celui-ci. Au moment où le canal de Wirsung passe du corps de la glande dans la tête, il se coude pour se diriger en bas, en arrière et à droite; ce coude est marqué par une seule courbure, plus souvent par une courbure double en S italique, dont les sommets peuvent être anguleux comme dans le coude dit en baïonnette. Le conduit accessoire s'insère sur le premier ou sur le second coude. Cette insertion peut se faire sur un point quelconque de la paroi, c'est-à-dire sur les face antérieure ou postérieure, supérieure ou inférieure.

Schirmer a attiré l'attention sur la fréquence de la disposition en *arcade* de cette insertion. Je l'ai constatée maintes fois. C'est surtout, on le conçoit, dans les cas où le canal de Santorini émane du bord inférieur du canal de Wirsung, qu'il présente ce trajet ansiforme. Dans certains cas c'est une véritable *crosse.* La fig. I montre cette arcade à concavité supérieure, ici d'une grandeur insolite. La fig. II présente la forme rare d'une crosse à concavité inférieure.

Extension du territoire de Santorini. — On admet généralement que les deux canaux de Wirsung et de Santorini se partagent également la tête du pancréas. Le territoire de Santorini comprend la moitié supérieure ou lobe supérieur de la glande; le territoire de Wirsung, la moitié inférieure ou lobe inférieur. Cette division en deux lobes est artificielle sur le pancréas adulte; elle

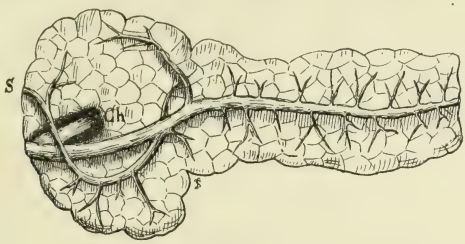

Fig. I.

l'est un peu moins sur les pièces macérées dans des liquides dissociants; elle devient nette dans certains cas comme celui mentionné par Schirmer, où un étranglement isolait la partie supérieure de la tête, formant ainsi entre la glande et le pylore un pancréas acces-

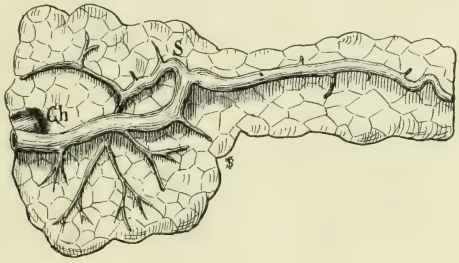

Fig. II.

soire qui ne tenait à la portion principale que par la capsule. C'est surtout par son bord inférieur convexe que le canal de Wirsung reçoit les conduits excréteurs du lobe inférieur à l'aide de plusieurs rameaux secondaires, et par une forte *branche inférieure* assez constante, qui consiste ordinairement en un tronc court, ramifié en éventail.

Mais le territoire du canal de Santorini peut s'étendre bien au delà de ses limites ordinaires et absorber la presque totalité des canalicules de la tête du pancréas, le plus souvent à l'aide de rameaux inférieurs branchés sur la convexité de son arcade. La

fig. 1 montre la totalité du lobe inférieur tributaire du canal accessoire, alors que la plus grande partie du lobe supérieur se déverse dans le canal principal. Dans la fig. II, tout le lobe supérieur et la partie la plus basse du lobe inférieur appartiennent au canal accessoire.

Atrophie du canal de Santorini. — Cl. Bernard avait déjà fait observer qu'à l'état fœtal, chez l'homme et chez le chien, les deux conduits pancréatiques sont égaux en volume; c'est aussi ce qu'a noté Schieffer sur cinq fœtus humains de sept mois et demi à neuf mois. Bientôt le canal de Wirsung devient prépondérant, tandis que le canal de Santorini subit une régression relative qui débute par son bout proximal ou bout duodénal. Cette extrémité s'effile, et le conduit prend cet aspect conique, à base implantée sur le conduit principal, qui l'a fait considérer comme une branche récurrente.

Si l'atrophie dépasse ces limites normales, on peut observer les états suivants : l'oblitération de la petite caroncule, l'état rudimentaire du canal, sa disparition complète.

1° *Oblitération de la petite caroncule.* — La petite caroncule est d'autant plus petite que l'embryon est plus âgé (*Hamburger*) et sa réduction avec l'âge correspond à celle du conduit excréteur. Mais elle manque très rarement; elle persiste même quand le canal de Santorini a disparu. Schirmer n'a constaté son absence que deux fois sur 104 cas. Je ne l'ai pas cherchée avec assez de soin pour donner mes propres résultats; toutefois dans un cas où le canal était rudimentaire, je n'ai pu découvrir aucune trace de papille duodénale.

Il n'en est pas de même de la perméabilité de l'orifice caroncu-laire. La majorité des auteurs admet que dans la plupart des cas la papille est percée d'un orifice qui est le débouché intestinal du canal accessoire. Verneuil, en poussant des injections d'essence de térébenthine colorée, l'a toujours trouvée perméable sur les 20 pièces examinées. Sappey, après avoir lié l'ampoule de Vater, fait passer du mercure par le canal cholédoque, d'où, par récurrence, il pénètre dans le canal de Wirsung et de là dans Santorini. Sur 16 pancréas, une fois seulement la petite caroncule était oblitérée. Henle, au contraire, considère l'imperforation comme assez fréquente; il pense qu'en injectant du mercure par le canal de Wir-

sung on s'expose à déchirer la mince couche de tissu qui sépare l'extrémité borgne de l'accessoire de la paroi intestinale.

C'est pour parer à cette objection de Henle que Schirmer a eu recours à l'insufflation, ce qu'avait déjà fait Santorini. Dans le canal de Wirsung, mis à nu au niveau du corps, on introduit une fine canule de verre terminée par un tube de caoutchouc ou une sonde en gomme et l'on insuffle d'arrière en avant, la pièce étant placée dans un grand cristallisoir plein d'eau. On voit alors sortir deux colonnes de bulles d'air, pareilles à deux évents, et l'on prend une idée juste du diamètre des orifices. Il est bon de débarrasser par quelques frictions le mucus qui pourrait obstruer les canaux. Dans ces conditions, il a constaté que 19 fois sur 104 la petite papille était fermée alors même que le canal de Santorini était bien développé; encore, sur ces 104 cas, devrait-on en retrancher un bon nombre qui ont trait à des anomalies, et l'auteur n'en mentionne que 56 parfaitement normaux, c'est-à-dire avec les deux canaux régulièrement anastomosés et s'ouvrant chacun dans le duodénum. Ce serait donc une oblitération dans le quart des cas environ.

J'ai trouvé une proportion beaucoup plus élevée, et, sur les 30 pièces que j'ai examinées, la papille était fermée dans les trois quarts des observations. Au début, je me servais uniquement des injections. La pièce étant placée sur un liège, le duodénum ouvert et lavé, on passe un stylet dans le bout sectionné du cholédoque; ce stylet, sortant par l'ampoule de Vater, sert de guide. Il faut alors d'un coup de ciseaux fendre la partie supérieure de l'ampoule, ce qui permet d'étaler la cavité et de reconnaître l'orifice du canal de Wirsung pour y introduire la canule. Cet orifice est parfois si étroit qu'il échappe aux recherches; on l'affranchit, dans ce cas, en coupant transversalement l'extrémité antérieure du canal. J'injectais de l'alcool à plusieurs reprises, en ayant soin de comprimer le canal au niveau du corps pour augmenter la pression et favoriser la récurrence. Presque toujours l'injection à l'alcool était suivie d'une injection coagulante. Plus tard, instruit par la lecture du travail de Schirmer, j'ai fait suivre l'injection à l'alcool d'une insufflation *a tergo*. Dans tous les cas où l'alcool ne passait pas par la papille de Santorini, l'air ne passait pas davantage, ce qui confirme la valeur de mes premières observations.

L'âge des sujets a-t-il une influence sur ces résultats? Une partie

de mes recherches se rapportent à des adultes de trente à cinquante ans, et j'ai constaté l'oblitération de la caroncule sur un enfant de trois ans. Schirmer a noté l'âge de tous ses sujets. En mettant en regard les deux séries qui s'échelonnent de quinze à quatre-vingts ans, on ne peut saisir aucune différence dans la fréquence des papilles perforées ou imperforées.

2° *État rudimentaire du canal de Santorini.* — Schirmer ne l'a noté qu'une fois; la papille était cependant ouverte. Mais je l'ai observé trois fois, avec une caroncule fermée, et même absente dans un cas. Le canal est alors réduit à une branche grêle que l'on reconnaît seulement à sa situation et à sa forme arquée ; il se distingue à peine des branches collatérales voisines du canal de Wirsung, et l'on comprend qu'il ait passé inaperçu des anatomistes non prévenus.

3° *Disparition du canal de Santorini.* — Le canal accessoire est remarquable par sa constance. *Constantissime reperi*, dit Santorini ; les anatomistes s'expriment de même. Cependant Schirmer, dans trois cas, n'a pu le reconnaître, et je ne l'ai pas trouvé non plus sur une pièce injectée. On doit penser que dans ces observations il s'agit d'une atrophie précoce et complète plutôt que d'une absence originelle, car on retrouve la caroncule duodénale.

Le mouton est un des rares mammifères qui ne possède pas de canal de Santorini (peut-être en est-il de même chez la hyène, le chameau, étudiés sur un trop petit nombre de sujets). Stoss a montré que chez cet animal le conduit du pancréas dorsal, qui représente le canal de Santorini, d'abord plus volumineux que le futur canal de Wirsung, se rétrécit de bonne heure; il est déjà oblitéré sur le fœtus de 7 centimètres, et l'on n'en trouve plus trace sur le fœtus de 9 centimètres. Ce n'est que dans des cas rares qu'il persiste à l'état adulte, sous forme d'un petit canal s'ouvrant isolément dans l'intestin, état qui représente alors un arrêt de développement.

Toutefois, l'interprétation des faits précédents demande à être complétée. S'il est vrai, comme nous le verrons plus loin, que le canal de Santorini embryonnaire forme, non seulement le canal accessoire de l'adulte, mais encore toute la portion du canal de Wirsung située au delà de lui, il faut admettre que les cas cités d'atrophie ou d'absence de Santorini ne se rapportent qu'à sa portion embryonnaire proximale, celle qui est restée indépendante du

canal de Wirsung et qui par suite est la moins utilisée par le courant d'excrétion.

Anomalies du canal de Wirsung.

Observation I (Fig. III). — Cette pièce nous montre deux canaux pancréatiques distincts, non anastomosés. Le supérieur est le plus important; il occupe tout le corps et le lobe supérieur de la tête; son diamètre est de 3 mm. au niveau du corps, de 3 mm. 5 près de sa terminaison. La caroncule à laquelle il aboutit laissait passer un jet fin mais vif, quand on poussait de l'alcool. Ce conduit représente dans sa totalité le canal de Santorini.

L'inférieur, canal de Wirsung, localisé à la partie inférieure de la tête, débouche dans l'ampoule de Vater. Il n'a que 38 mm. de longueur. Son

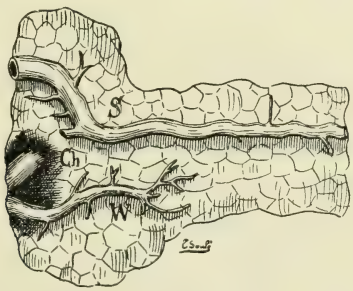

Fig. III.

diamètre mesure 2 mm. 5 au milieu du trajet, et 3 mm. vers son extrémité. Les deux papilles duodénales sont séparées par un intervalle de 3 cm.

La simplicité de cette anomalie pouvait faire présumer sa fréquence. Il n'en est rien. Je ne connais qu'un cas identique, celui de Morel et Duval, et je n'ai pas constaté non plus que cet état fût représenté chez les animaux.

Voici l'observation de Morel et M. Duval, qu'accompagne un dessin de la pièce. (*Manuel de l'Anatomiste*, 1883.)

Chez une femme, nous avons rencontré la disposition suivante. Le canal de Wirsung, au lieu de s'incliner en bas au moment où il pénètre dans la tête du pancréas, continue son trajet horizontal et débouche dans la partie interne et postérieure de la deuxième portion du duodénum par un orifice situé à 2 cm. plus haut que l'ampoule de Vater. Dans la partie inférieure de la tête de la glande, on rencontre un autre canal de 3 cm. de long, effilé à son extrémité gauche, et s'unissant

par son extrémité droite plus large (2 mm. de diamètre) au canal cholédoque pour aboutir à l'ampoule de Vater.

Il existe deux observations analogues, mais non identiques, celles de Cl. Bernard et de Bimar.

Cl. Bernard (*Mémoire sur le pancréas*, 1856) a rencontré et figuré une pièce sur laquelle le conduit inférieur aboutissant au cholédoque était court et étroit; il se prolongeait un peu au delà du col, dans la partie antérieure du corps. Ce qui distingue cette anomalie de la nôtre, c'est que le petit canal inférieur (canal de Wirsung) est uni au grand canal supérieur (canal de Santorini) par deux anastomoses transversales. Dans l'observation de Bimar (*Gazette hebdom. de Montpellier*, 1887), le canal de Santorini est horizontal et le canal de Wirsung s'en détache à angle obtus, au niveau du col, pour descendre vers l'ampoule de Vater. Il y a donc, dans ces deux cas, anastomose et non indépendance des deux conduits.

Une forme plus avancée est représentée par les observations où le petit canal inférieur fait complètement défaut. Le cholédoque débouche isolément, sans conduit de Wirsung, et l'unique canal de la glande est celui de Santorini. Schirmer l'a rencontrée quatre fois sur cent quatre. Ce fait avait déjà été signalé par Cruveilhier : « Sur ce duodénum il a été permis de constater un fait d'anatomie fort rare et très curieux, je veux parler de la terminaison du canal pancréatique dans le duodénum, à 4 centimètres au-dessus du canal cholédoque, par un orifice unique et isolé. C'est le premier exemple de ce fait que M. Cruveilhier ait encore rencontré (Bodinier, *Bulletins de la Soc. anat.*, 1843, p. 262). »

Les recherches récentes des embryologistes qui se sont succédé sans interruption, depuis le travail de Stoss en 1891, nous permettent d'expliquer ces anomalies.

Le pancréas existe chez presque tous les Vertébrés. Il ne fait défaut que chez les Cyclostomes; ils ont un foie sans pancréas, c'est-à-dire une seule évagination duodénale. Le pancréas apparaît avec les Sélaciens, par une seconde évagination intestinale qui se fait sur sa paroi dorsale; le premier pancréas, dans la série animale, est donc une glande *dorsale*, indépendante du canal hépatique, et il en est de même dans le développement de la glande chez les Mammifères.

Les autres Vertébrés nous montrent une seconde glande pancréatique naissant par évagination du canal hépatique (canal cholédoque des Mammifères), qui lui-même est un diverticule de l'intestin. Cette glande nouvelle est antérieure par rapport à l'autre, elle est *ventrale*, et en outre paire, formée d'une portion droite et d'une portion gauche. De la fusion ou de l'indépendance de ces trois glandes primitives, une dorsale et deux ventrales, et des développements prépondérants que peuvent prendre l'une ou l'autre, en même temps que leurs conduits excréteurs, découlent les formes variées que l'on constate chez les Vertébrés.

Le développement du pancréas chez l'homme, tel qu'il résulte des recherches de Phisalix, de Zimmermann, de Félix, de Hamburger et de Janosik, suit la même marche que chez les autres Vertébrés. Là aussi, nous trouvons à l'origine une triple ébauche : une *ébauche dorsale*, unique et impaire, la première en date et longtemps la plus grosse, née directement du duodénum, avec sa cavité, futur canal de Santorini; un double *ébauche ventrale*, paire, émanée du canal cholédoque et dont les deux portions se réunissent bientôt en un seul lobe et un seul canal, futur canal de Wirsung.

La glande dorsale et la glande ventrale se fusionnent pour constituer le pancréas unique que nous connaissons. Leurs conduits excréteurs s'anastomosent ou mieux se branchent l'un sur l'autre et donnent lieu au canal pancréatique avec sa forme en Y.

Ces faits paraissent définitivement acquis. On est moins fixé sur la part qui revient dans le pancréas adulte aux deux glandes originelles et à leurs conduits excréteurs. Il paraît se démontrer cependant que le pancréas dorsal, le premier apparu, le pancréas unique de quelques vertébrés, constitue chez l'homme la plus grande partie de la glande, toute la glande moins le lobe inférieur de la tête; son canal excréteur comprend non seulement le canal de Santorini adulte, mais encore toute la portion du canal principal située à sa gauche, au delà de son insertion et que l'on attribue au canal de Wirsung. Le pancréas ventral, glande secondaire greffée sur le canal cholédoque, n'aurait pour territoire que le lobe inférieur de la tête; le canal de Wirsung vrai, originel, étant limité à la portion qui est en avant de l'insertion de Santorini. Le passage à la forme adulte dérive sans doute de conditions spéciales dans la circulation du suc pancréatique, qui rendent plus facile l'écoulement

par la branche inférieure et permettent au canal de Wirsung de dériver de son côté la presque totalité du courant.

Le schéma ci-joint (fig. IV), analogue à celui de Joubin, indique la constitution embryogénique du pancréas. Le canal de Wirsung est représenté par une série de traits, et la portion ventrale de la glande par un territoire ombré. Tout le reste appartient à Santorini et au pancréas dorsal.

Cette évolution admise, notre anomalie s'explique facilement. Elle représente, agrandie, une phase de l'état embryonnaire, les deux canaux *avant leur anastomose*. Le canal supérieur est bien Santorini avec tout son parcours originel; le canal inférieur est

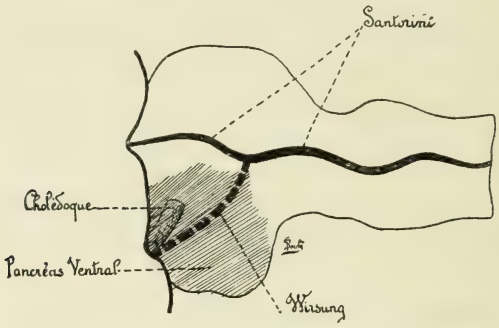

Fig. IV.

celui de Wirsung qui, ne s'étant pas branché sur Santorini, n'a pu détourner à son profit la sécrétion du corps de la glande et est resté une voie accessoire.

Les observations de Cl. Bernard et de Bimar répondent à une phase un peu plus avancée et représentent les deux conduits après leur jonction; mais il y a insuffisance d'anastomose. Enfin dans les cas de Cruveilhier et de Schirmer, le canal de Wirsung a avorté; le canal de Santorini persiste seul.

Observation II. (Fig. V). — Il saute aux yeux que cette disposition reproduit l'anomalie précédente, mais renversée. Il y a indépendance des conduits, et *inversion*. Puisque la caractéristique du canal de Wirsung est d'être associé au canal cholédoque, le canal supérieur, beaucoup plus court, mais plus gros, est bien le conduit de Wirsung; le canal inférieur est celui de Santorini.

Cette anomalie est fort rare. Il n'y en a qu'un cas dans Schirmer. C'est aussi une disposition exceptionnelle chez les animaux. Cl. Ber-

nard l'a observée et figurée sur un chat, alors que Schirmer ne l'a pas retrouvée sur dix-sept de ces animaux qu'il a examinés. Cl. Bernard dit aussi que quelquefois, chez le lapin, outre le grand canal inférieur à ouverture isolée, on rencontre un second conduit beaucoup plus petit qui s'ouvre dans le canal cholédoque ou à côté de lui, et qui ne communique pas avec le conduit principal. Joubin n'a observé qu'une seule fois ce canal supérieur, alors que Schirmer le mentionne sept fois sur vingt-deux. Milne-Edwards dit avec raison : « Ce petit canal accessoire me paraît être l'analogue du canal de Wirsung réduit à un état rudimentaire. » Une conforma-

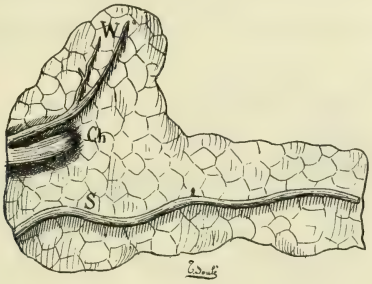

Fig. V.

tion semblable a été signalée chez le bœuf par Béraud, Poinsot et Schirmer.

Il s'agit dans tous ces cas de deux canaux indépendants. La fréquence de l'anomalie est bien plus grande, avec l'anastomose des deux conduits; le cholédoque débouchant toujours avec la branche supérieure plus grosse ou plus petite que l'inférieure (6 fois sur 104, *Schirmer*). Le chat, le chien, le cheval présentent ce type à l'état normal.

Cette anomalie paraît représenter un état embryonnaire encore plus précoce que celui de la fig. III. Je dis *paraît*, à cause de la discordance des observateurs. Contrairement à Hamburger, Félix et Janosik ont constaté que sur l'embryon humain de 1 centimètre, le canal cholédoque avec son évagination (pancréas ventral et canal de Wirsung) est situé *plus haut*, c'est-à-dire plus près du pylore, que le pancréas dorsal avec son canal de Santorini. Le déplacement des conduits est visible sur l'embryon de 29 millimètres; c'est l'orifice du canal de Santorini qui est alors le plus près du pylore. Il y a donc une inversion embryonnaire, et l'inversion tératologique

de l'adulte indique au contraire que l'inversion normale ne s'est pas produite. Le dessin que donne Janosik de son premier embryon, d'après la reconstruction qu'il en a faite, est entièrement conforme, dans ses traits fondamentaux, à celui de notre anomalie.

Observation III (Fig. VI). — Cette pièce, provenant d'une femme âgée, montre un canal principal (canal de Santorini) qui se rétrécit près de son extrémité, où il ne mesure que 2 mm. de diamètre et se termine dans une papille située à 2 cm. au-dessous de l'ampoule de Vater. Il reçoit un canal accessoire (canal de Wirsung) dont la longue branche inférieure finit en cul-de-sac près de la paroi duodénale, mais sans s'y ouvrir, ainsi que l'ont démontré l'insufflation et les injections. Dans l'ampoule de Vater et au-dessous du canal cholédoque existe un diverti-

Fig. VI.

cule D, long de 2 cm., à parois lisses, que l'injection distendait sous forme d'une petite cavité kystique. Ce diverticule s'ouvrait dans l'ampoule par un petit orifice qui fut pris d'abord pour l'ouverture du canal pancréatique.

Il y a donc encore ici inversion des conduits. En outre, au voisinage du canal cholédoque, se trouve une double évagination, l'une sous forme de canal accessoire, l'autre sous forme diverticulaire.

Nous avons signalé plus haut la présence de trois ébauches embryonnaires dans le développement du pancréas, une ébauche dorsale et deux ventrales; nous avons dit aussi que les deux ébauches ventrales symétriques, nées du canal cholédoque, se fusionnaient rapidement pour former un seul lobe et un seul canal, canal de Wirsung. Le sort de ces deux ébauches ventrales paraît être variable suivant les animaux; l'une des deux peut s'atrophier ou toutes deux peuvent prendre part à la constitution de la glande

définitive. La persistance de leurs deux conduits explique les trois orifices pancréatiques que l'on observe chez certains oiseaux. Luschka dit avoir vu aussi chez l'homme un triple orifice duodénal, et Schirmer, sur une femme de soixante-seize ans, en a constaté un troisième, à 3 millimètres au-dessous de la grande caroncule.

C'est encore à cette triple ébauche que l'on peut rapporter les cas de *pancréas accessoire* et les diverticules duodénaux. On connaît un certain nombre de faits de pancréas aberrants, accolés à l'estomac ou à l'intestin, et possédant un petit conduit qui s'ouvre par une papille à la surface de la muqueuse. Déjà, en 1861, Zenker, qui en avait rapporté six cas, concluait que cette anomalie suppose un pancréas double ou triple à l'origine. Nous pouvons penser aujourd'hui que le bourgeon dorsal unique donnant le canal de Santorini, les deux bourgeons ventraux non fusionnés produisent le canal de Wirsung et le pancréas accessoire.

Il en est peut-être de même des *diverticules duodénaux*. Sur un homme de quatre-vingt-sept ans, Schirmer a observé un diverticule profond de 25 millimètres et large de 13, situé à 22 millimètres de la papille unique, du côté du pylore. « On sait, dit-il, que ce fait n'est pas rare, et que le second conduit pancréatique peut s'ouvrir dans ce diverticule. » Il n'a pu d'ailleurs, sur ce sujet, retrouver cet orifice. Sur une autre pièce (homme de quatre-vingt-huit ans), la papille du conduit accessoire s'ouvrait dans un diverticule de la grosseur d'un pois.

Ces observations ne sont pas suffisamment démonstratives. Comment expliquer l'anomalie que nous avons figurée? Le diverticule est-il une des deux ébauches ventrales? Cela parait bien probable. Mais comment l'autre, représentée par un canal de Wirsung atrophié, a-t-elle perdu ses connexions avec le canal cholédoque? Il est bon d'attendre de nouveaux faits pour avoir la compréhension complète de ce genre d'anomalie.

Index bibliographique.

Cet index ne comprend que les travaux principaux cités dans cet article. Le lecteur trouvera dans la thèse de Schirmer la bibliographie complète des ouvrages qui lui sont antérieurs, et dans celle de Joubin l'analyse des publications relatives à l'embryologie.

Anatomie.

VERNEUIL. — Mémoire sur quelques points de l'anatomie du pancréas, *Gaz. médic. de Paris*, 1851, et *Soc. de biologie*.
Cl. BERNARD. — Mémoire sur le pancréas, *Supplément aux C. R. Acad. des Sciences*, 1856.
MILNE-EDWARDS. — *Leçons sur la Physiologie et l'Anatomie comparées*, 1860.
MOREL et M. DUVAL. — *Manuel de l'anatomiste*, 1883.
BIMAR. — Conduits anormaux du pancréas, *Gaz. hebdom. de Montpellier*, 1887.
SCHIRMER. — *Beitrag zur Geschichte und Anatomie des Pancreas*, Inaugur. Dissertat., Bâle, 1893.
SCHIEFFER. — *Du Pancréas dans la série animale*, Th. de Montpellier, 1894.

Embryologie.

STOSS. — Zur Entwickelungsgeschichte der Pancreas, *Anat. Anzeiger*, 1891.
WALTHER FELIX. — Zur Leber und Pancreas Entwickelung, *Arch. f. Anat.*, 1892.
HAMBURGER. — Zur Entwickelung der Bauchspeicheldrüsen..., *Anat. Anzeiger*, 1892.
JOUBIN. — *Développement des canaux pancréatiques*, Th. de Lille, 1895.
JANOSIK. — *Le Pancréas et la Rate*, Bibliogr. anatom., 1895.
BRACHET. — Sur le développement du foie..., *Anat. Anzeiger*, 1897.
BROUHA. — Sur les premières phases du développement du foie..., *Anat. Anzeiger*, 1898.

ÉTUDE ANATOMIQUE DU COBAYE

(*CAVIA COBAYA*)

Par le Dr ALEZAIS

L'étude anatomique d'un animal, tel que le Cobaye, répond à un double but. Le premier est un but pratique : réunir et compléter les descriptions éparses qui ont été faites sur ce Rongeur que sa petite taille, sa douceur, sa facile multiplication rendent précieux à tous les expérimentateurs et sur lequel on ne possède pas, comme pour le chien, le chat, le lapin, ses compagnons du laboratoire, une monographie normale.

Le second est d'apporter une contribution à l'anatomie comparée, qui demande aujourd'hui plus que jamais des renseignements précis, nécessaires pour éclairer l'anatomie humaine. La morphologie animale est en effet essentiellement variable, quoique à des degrés divers, suivant les espèces et suivant les systèmes organiques. C'est surtout chez l'homme que les anomalies sont fréquentes et son système musculaire compte parmi les plus sujets à des variations parfois étendues. Envisagées en elles-mêmes, ces variations surprennent et longtemps on les a considérées comme des caprices bizarres. Étudiées dans la série des types inférieurs, elles s'expliquent : les organismes s'éclairent mutuellement, leur comparaison montre qu'à certains degrés de l'échelle animale l'absence ou la transformation fibreuse de tel muscle, l'apparition imprévue de tel autre, les dispositions irrégulières chez l'homme constituent l'état normal, de telle sorte qu'on peut dire que les anomalies humaines, sans parler de celles qui résultent d'une tendance au progrès, sont la reproduction de types placés à des niveaux inférieurs.

Tel est le fait nouveau, d'une importance considérable au point de vue philosophique, que l'observation récente a mis en lumière et que le professeur Testut s'est attaché avec le plus grand succès à démontrer dans son ouvrage sur les *Anomalies musculaires chez*

l'Homme[1]. Aussi l'étude des animaux est-elle d'un grand intérêt et de nombreuses monographies sont venues dans ces derniers temps compléter les travaux d'ensemble. On peut rappeler celles de Gratiolet et Alix[2] sur Troglodytes Aubryi, de Krause[3] sur le Lapin, de Strauss-Durkheim[4] sur le Chat, d'Alix[5] sur les Oiseaux, sur la Roussette, de Testut[6] sur Ursus americanus, d'Ellenberger et Baum[7] sur le Chien, etc.

L'étude du Cobaye, telle que je l'envisage, est inspirée par ces deux pensées et portera surtout sur les systèmes, tels que la Splanchnologie, qui peuvent être utiles à l'expérimentateur, ou ceux qui intéressent plus spécialement l'anatomie comparée, tels que le système osseux et le système musculaire.

Parmi les travaux antérieurs qui fournissent une contribution importante à l'anatomie descriptive du Cobaye, il faut citer le grand ouvrage de Bronn[8] continué par Giebel, et le premier mémoire de Parsons[9] sur la Myologie des Rongeurs.

La description du Cobaye sera toujours faite, sauf indication, sur un adulte de 600 à 700 grammes, dans sa position naturelle, la tête et le tronc horizontalement dirigés et présentant une extrémité antérieure et une extrémité postérieure, une face supérieure ou dorsale, une face inférieure ou ventrale, les membres dans la direction verticale avec une face externe et une face interne, une extrémité proximale et une extrémité distale.

I. — Description générale.

Le Cobaye, *Cavia Cobaya* (Pall. Shreb.), vulgairement Cochon d'Inde, *Anœma* (F. Cuv.), *Mus porcellus* (Lin), *Guinea-pig*, anglais, *Meerschswein*, allemand, *Porcellino d'India*, italien, est un petit

1. Testut, *Les Anomalies musculaires chez l'homme expliquées par l'Anatomie comparée*, Paris, 1884.
2. Gratiolet et Alix, *Recherches sur l'Anatomie de Troglodytes Aubryi, Nouvelles Archives du Muséum*, 1866, t. II.
3. Krause, *Die Anatomie des Kaninchens*, Leipzig, 1868.
4. Strauss-Durkheim, *Anatomie descript. et comp. du Chat*. 1845.
5. Alix, *Essai sur l'appareil locomoteur des oiseaux*, Paris, 1874; *Anatomie de la Roussette d'Edwards*.
6. Testut, *Système locomoteur de l'Ursus Americanus*.
7. Ellenberger et Baum, *Anatomie descriptive et topographique du chien*, traduit par Deniker, Paris, 1894.
8. *Bronn's Klassen und Ordnungen des Thier-Reichs*, Leipzig.
9. Parsons, *On the Myology of the Scuiromorphine and Hystricomorphine Rodents*. *Proceedings of the zoological Society*, Londres, 1894, p. 251-296.

Mammifère de l'ordre des Rongeurs, famille des Caviidés, essentiellement herbivore et instinctif [1]. Il est complètement dépourvu d'intelligence et passe sa vie à dormir, manger et jouir. Il est doux, incapable de s'attacher ou de se défendre. Le seul sentiment bien distinct que l'on trouve en lui est celui de la reproduction, qui le rend susceptible de colère et le fait parfois se battre cruellement.

Son corps est ramassé et manque de queue. Les jambes sont courtes, et les pieds plantigrades : les antérieurs ont quatre doigts séparés et les postérieurs trois. Les oreilles sont aplaties et subanguleuses en arrière; le museau est velu. Il a seize molaires et quatre incisives lisses. Le pelage, assez grossier, est généralement blanc avec de grandes plaques rousses et noires irrégulièrement distribuées à la surface du corps. Quelques-uns sont seulement blancs et noirs, d'autres blancs et roux, et l'absence d'une couleur ne se transmet pas des parents aux enfants. L'implantation des poils, qui couvrent tout le corps, sauf la paume des mains et la plante des pieds est ordinairement uniforme. Tous les poils se dirigent d'avant en arrière sur la tête et le tronc, de haut en bas sur les membres. Sur quelques sujets, elle affecte un type différent. Les poils sont disposés en tourbillons, au nombre de trois ou quatre sur chaque moitié de dos, un ou deux sur les côtés de la tête, un à la partie postérieure de la face ventrale. Les poils se dirigent d'arrière en avant sur le ventre et le thorax et sont hérissés sur les parties latérales du corps : la rencontre des tourbillons sur la ligne médiane les soulève en forme de crêtes dorsale et céphalique qui donnent à l'animal un aspect singulier. Cette disposition, comme la coloration des poils, ne se transmet pas régulièrement par hérédité : d'autre part on peut l'obtenir avec un seul générateur ainsi conformé.

L'absence de bourre rend le Cobaye très sensible au froid : on l'élève facilement, à la condition de le mettre à l'abri des intempéries.

Le poids et la longueur du Cobaye nouveau-né présentent des écarts individuels considérables pouvant aller, quel que soit le sexe, du simple au triple [2], de 38 à 110 grammes; chez des sujets d'une même portée, l'écart est moindre, mais peut presque aller du simple au double. Le poids du nouveau-né dépend de l'âge de la mère et du nombre de la portée. Il est plus petit lorsque la mère

1. Art. Cobaye, *Dictionnaire de Physiologie* de Ch. Richet, t. III, 1898.
2. Livon et Alezais. Développement du Cobaye. *Arch. de Phys.* 1898, n° 4, p. 641.

est jeune et la portée nombreuse. Voici les poids les plus ordinaires à la naissance.

	Poids moyen.	max.	min.	Longueur moyenne.	max.	min
♂ 12 N.-nés....	76gr	88gr	46	0m,133	0m,144	0m,120
♀ 9 —	73	107	43	0 ,133	0 ,148	0 ,122

Le poids diminue généralement pendant les premiers jours qui suivent la naissance puis entre le 22e et le 26e jour, mais l'allongement du corps paraît peu influencé par cette diminution passagère du poids, qui est du reste inconstante.

Le procédé le plus simple et en même temps le plus exact pour mesurer la longueur d'un cobaye vivant consiste à le suspendre en prenant sa tête au niveau des joues entre le pouce et l'index de la main gauche de manière à l'étendre dans la direction de l'axe du corps. Si on a la précaution de ne pas comprimer les oreilles, l'animal cesse bientôt de s'agiter, et il est facile avec un compas-glissière tenu de la main droite de mesurer la longueur du corps depuis le museau jusqu'au coccyx.

Voici quelques exemples des changements que subissent le poids et la longueur du cobaye pendant les premiers mois de la vie extra utérine : l'influence sexuelle est plus manifeste qu'à la naissance.

TABLEAU I

Augmentation du poids et de la longueur du corps pendant les premiers mois de la vie extra-utérine.

Première portée :

Age.	Poids.	Longueur.	Poids.	Longueur.	Poids.	Longueur.
Naissance..	♂ 73gr	0m,127	♀ 74gr	0m,130	♀ 64gr	0m,125
2 jours...	62	0 ,134	62	0 ,137	52	0 ,126
4 — ...	79	0 ,140	61	0 ,137	56	0 ,127
9 — ...	77	0 ,142	76	0 ,144	69	0 ,135
14 — ...	110	0 ,156	102	0 ,156	97	0 ,150
20 — ...	153	0 ,173	148	0 ,173	134	0 ,166
25 — ...	187	0 ,187	179	0 ,185	156	0 ,177
35 — ...	246	0 ,203	248	0 ,207	205	0 ,190
41 — ...	274	0 ,213	272	0 ,215	230	0 ,203
52 — ...	352	0 ,226	338	0 ,227	276	0 ,212
58 — ...	400	0 ,230	365	0 ,230	295	0 ,218
67 — ...	464	0 ,242	420	0 ,245	301	0 ,222
84 — ...	510	0 ,260	488	0 ,252	410	0 ,235

Deuxième portée :

Age.	Poids.	Longueur.	Poids.	Longueur.	Poids.	Longueur.
2 jours...	♂ 79gr	0m,135	♂ 77gr	0m,140	♀ 65gr	0m,132
4 — ...	86	0 ,148	82	0 ,142	71	0 ,134
6 — ...	100	0 ,151	100	0 ,152	87	0 ,140
8 — ...	113	0 ,157	112	0 ,157	95	0 ,149
12 — ...	139	0 ,167	137	0 ,169	118	0 ,156
15 — ...	167	0 ,178	163	0 ,179	143	0 ,167
20 — ...	184	0 ,189	192	0 ,191	160	0 ,177
22 — ...	220	0 ,196	222	0 ,197	182	0 ,181
24 — ...	232	0 ,200	232	0 ,200	193	0 ,188
27 — ...	250	0 ,204	247	9 ,206	207	0 ,192
29 — ...	257	0 ,212	262	0 ,209	210	0 ,195
34 — ...	284	0 ,216	292	0 ,214	234	0 ,201
41 — . .	319	0 ,220	329	0 ,223	279	0 ,210
45 — ...	339	0 ,230	331	0 ,227	276	0 ,214
50 — ...	355	0 ,234	370	0 ,231	317	0 ,222
70 — ...	454	0 ,254	460	0 ,253		
77 — ...	471	0 ,263	502	0 ,261		
83 — ...			542	0 ,270		
93 — ...			585	0 ,272		
110 — ...			564	0 ,275		

Troisième portée :

Age.	Poids.	Longueur.	Age.	Poids.	Longueur.
16 jours...	♀ 170gr	0m,170	44 jours...	282gr	0m,210
18 — ...	180	0 ,179	51 — ...	331	0 ,224
22 — ...	185	0 ,186	55 — ...	324	0 ,225
25 — ...	210	0 ,192	60 — ...	338	0 ,227
30 — ...	210	0 ,196	76 — ...	393	0 ,232
32 — ...	242	0 ,201	87 — ...	459	0 ,240
34 — ...	251	0 ,204	91 — ...	474	0 ,250
37 — ...	265	0 ,207	108 — ...	525	0 ,250
39 — ...	267	0 ,207			

Le tableau II donne les moyennes de la longueur du corps et du poids, indépendamment du sexe. On trouvera aussi l'âge qui correspond à peu près à ces données, mais leur rapport est si variables qu'il sera toujours difficile d'établir exactement l'âge d'un Cobaye d'après son poids et sa longueur : on ne peut obtenir qu'une évaluation approximative. Les animaux sont disposés par groupes d'après l'augmentation pondérale de 100 grammes.

TABLEAU II

Moyennes du poids et de la longueur du corps du Cobaye.

Nombre des sujets.	Age.	Poids du corps.	Longueur du corps moyenne	min.	max.
1.....	Fœtus	2gr,45	0m,035		
2.....	—	3 ,50	0 ,040		
1.....	—	19 ,20	0 ,085		
2.....	—	30	0 ,100		
21.....	Nouveau-nés	45-107gr	0 ,134	0m,120	0m,150
23.....	1 à 14 jours	50-100	0 ,142	0 ,122	0 ,153
50.....	—	101-200	0 ,168	0 ,148	0 ,193
50.....	35 jours	201-300	0 ,203	0 ,183	0 ,218
18.....	50 —	301-400	0 ,228	0 ,214	0 ,254
15.....	70 —	401-500	0 ,249	0 ,230	0 ,265
11.....	120 —	501-600	0 ,264	0 ,240	0 ,275
6.....	180 —	601-700	0 ,271	0 ,245	0 ,293
6.....	— —	701-800	0 ,284	0 ,275	0 ,300
5.....	— —	801-900	0 ,300	0 ,290	0 ,305

A 1 mois le poids moyen est de 240 à 250gr
A 2 — — 350 à 400
A 3 — — 450 à 500
A 4 — — 550 à 600
A 6 — — 650 à 700

Quelques animaux atteignent à cet âge jusqu'à 800 et 900gr.

En moyenne [1], le Cobaye augmente de 5gr,8 par jour pendant le premier mois : de 4gr,6 par jour pendant le second : de 3gr,23 par jour pendant le troisième et le quatrième : de 1gr,9 par jour pendant le cinquième et le sixième. A partir de ce moment, il peut être considéré comme ayant atteint son complet développement, car les variations qu'il présente ne sont que le résultat de l'engraissement. Pendant les trois premiers mois, le corps s'allonge en moyenne de 0m,001 à 0m,0015 par jour : la croissance est ensuite moins rapide, mais se poursuit jusqu'à 6 mois.

La longueur des membres en extension, mesurée sur leur face interne, est de

	Membres antérieurs.	Membres postérieurs.
Cobaye 200gr.....	4 centim.	7 centim.
— 650	6 —	9,5 —

1. Livon et Alezais. Développement du Cobaye. *Arch. Phys.*, 1898, n° 4, p. 644.

Le Cobaye est originaire de l'Amérique méridionale, mais sa souche sauvage est inconnue, car, d'après Claus[1], l'opinion de Cuvier[2] qui le faisait descendre du *Caria aperea*, espèce voisine que l'on trouve à l'état sauvage au Brésil et dans le Paraguay, est inadmissible.

Le croisement ne réussit jamais entre eux et il n'est pas possible d'obtenir la moindre variété de l'Aperea domestiqué.

CHAPITRE I

Ostéologie et Arthrologie.

I. — RACHIS

Le rachis comprend 7 vertèbres cervicales, 13 dorsales, 6 lombaires, 4 sacrées, 6 coccygiennes, en tout 36 vertèbres. Giebel[3], qui a étudié spécialement l'ostéologie des Rongeurs, en donne 37 et les divise autrement : 7 cervicales, le nombre est à peu près constant chez les Vertébrés, 9 dorsales, 1 diaphragmatique, 9 lombaires, 3 sacrées, 8 coccygiennes. Le nombre des vertèbres caudales est du reste celui qui est le plus sujet à varier. Nous nous expliquerons, en décrivant la région dorso-lombaire sur la classification de l'auteur allemand.

1° Vertèbres cervicales (fig. I, 3).

Corps. — Le corps est petit, allongé et plat, muni d'une crête médiane antéro-postérieure sur les deux faces dorsale et ventrale. La crête ventrale est peu marquée sur la sixième cervicale. Le corps est coupé à ses deux extrémités par des facettes articulaires obliques en bas et en arrière : les facettes postérieures sont légèrement convexes transversalement, les antérieures à peine concaves et leurs crêtes semi-lunaires latérales sont peu apparentes.

Apophyses transverses. — Lames aplaties de haut en bas, se détachant des parties latérales du corps et se dirigeant en dehors, en bas et un peu en arrière. Elles décrivent avec la face ventrale du

1. Claus, *Traité de Zoologie*, traduit par Moquin-Tandon, 2e édit., 1884, p. 1497.
2. Cuvier, *Règne animal*, I, p. 258.
3. Giebel, *Bronn's Klassen und Ordnungen des Thier Reichs*, Leipzig, Lief. 13-14, p. 237.

corps une courbe dont la concavité est surtout marquée pour les dernières cervicales. Leur base est percée du *trou transversaire*; leur sommet est renflé; il est bituberculeux sur les deux dernières cervicales. Sur la dernière, le bord antérieur est creusé en gouttière.

Apophyses articulaires. — Elles sont portées par une colonnette antéro-postérieure qui est séparée de l'apophyse transverse par le pédicule de la vertèbre. Les surfaces antérieures sont planes, arrondies et regardent en haut et en dedans, les postérieures, un peu plus petites, regardent en bas et en dehors.

L'échancrure postérieure du *pédicule* est seule marquée.

Lames. — Quadrilatères, assez longues, obliques en haut et en dedans. Sur les deux dernières vertèbres leur face dorsale porte immédiatement en dedans des apophyses articulaires une petite crête antéro-postérieure. Les lames sont séparées d'une vertèbre à l'autre par un espace assez large. Leur bord antérieur est droit, le postérieur s'infléchit en avant au niveau de la base de l'*apophyse épineuse*, qui est courte, verticale, à peu près quadrilatère ou triangulaire par l'obliquité en haut et en avant du bord postérieur.

Trou vertébral. — Grand, quadrilatère : un peu plus large sur les dernières vertèbres de la région (6 millimètres) que sur les premières (5 millimètres) : il mesure 4 millimètres de haut en bas.

Atlas (fig. I, 1). — L'atlas est remarquable par le développement de ses apophyses épineuses et tranverses. L'arc inférieur, plus court et plus étroit que le supérieur, porte sur la face ventrale un *tubercule médian* (a) ou *apophyse épineuse inférieure* (Giebel), qui se recourbe en bas et en arrière, et sur la face dorsale, la *facette odontoïdienne*, qui est transversale, mais n'occupe que la moitié postérieure de l'arc. On ne l'aperçoit pas, quand on regarde, comme sur la figure I, 1, l'atlas par sa face antérieure. Cette disposition tient à la direction de la première vertèbre cervicale, qui ne continue pas exactement celle de la deuxième, mais se relève un peu obliquement en haut et en avant pour s'articuler avec les condyles de l'occipital. L'arc supérieur, plus large et plus long que l'inférieur est muni d'une *apophyse épineuse* (b), droite, beaucoup plus épaisse et plus saillante que l'inférieure. La face antérieure est creusée de deux sillons latéraux pour l'insertion du petit droit.

Les masses latérales comprennent les apophyses articulaires et transverses. Les *apophyses articulaires antérieures ou condy-*

liennes (c) sont allongées, obliques et concaves en dedans. Leur face externe, non articulaire, est presque verticale. Tandis que leur extrémités inférieures se prolongent sur l'arc antérieur au-devant de la facette odontoïdienne, et arrivent au contact sur la ligne médiane, leurs extrémités supérieures se recourbent brusquement en dedans, à la naissance de l'arc postérieur, et donnent à la surface articulaire une forme coudée qui s'adapte à la portion verticale du condyle de l'occipital. Les *apophyses articulaires inférieures ou axoïdiennes*, sont planes, circulaires et regardent en dedans et en arrière : elles empiètent sur l'arc inférieur et leur surface articulaire se continue avec la facette odontoïdienne. Les *apophyses*

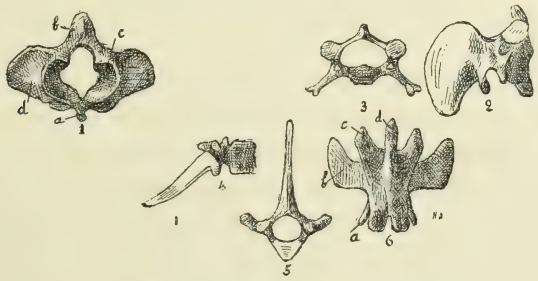

Fig. I. — 1, *Atlas* : *a*, Apophyse épineuse inférieure; *b*, Apophyse épineuse supérieure; *c*, Apophyse articulaire condylienne; *d*, Apophyse transverse; — 2, *Axis* : face latérale droite; — 3, *Cinquième vertèbre cervicale* : face antérieure; — 4, *Sixième vertèbre dorsale* : face latérale droite; — 5. *Troisième vertèbre dorsale* : face antérieure; — 6, *Quatrième vertèbre lombaire* : face dorsale; *a*, Apophyse transverse; *b*, Apophyse costiforme; *c*, Apophyse articulaire antérieure; *d*, Apophyse épineuse.

transverses (d), vastes, lamelleuses, triangulaires, s'unissent aux masses latérales suivant une ligne oblique en bas et en arrière, qui commence au niveau du crochet de l'apophyse condylienne et se termine en dehors de l'apophyse axoïdienne. Elles se portent en dehors, le bord postérieur est transversal, l'antérieur oblique en arrière. Leurs faces sont excavées, surtout l'antérieure, qui donne insertion au petit oblique.

Si on donne à l'atlas la direction antéro-postérieure des autres vertèbres, cette face regarde en bas plutôt qu'en avant : elle est au contraire plutôt tournée en avant si on tient compte de l'obliquité que nous avons signalée dans la direction de l'atlas, et devient à peu près parallèle, quoique sur un niveau inférieur à la surface de l'occipital, qui fournit la seconde insertion du petit oblique. La face postérieure de l'apophyse transverse donne insertion au grand

oblique. Sa base est traversée par le trou transversaire, qui est un véritable canal à plusieurs orifices. L'orifice postérieur est grand et siège sur la face dorsale de l'apophyse immédiatement en dehors de l'apophyse articulaire axoïdienne. Un peu au-devant de cet orifice, le canal transversaire communique avec le canal rachidien par un trou qui est creusé entre cette apophyse et l'arc supérieur. En avant, il a trois orifices : l'un interne, situé à l'union de l'apophyse condylienne et de l'arc supérieur : deux externes s'ouvrant en dehors du crochet de l'apophyse condylienne, l'un au-dessus, l'autre au-dessous de l'implantation de l'apophyse transverse. Le *trou vertébral* est grand et triangulaire : sa partie inférieure est rétrécie par la saillie des apophyses atloïdiennes, qui présentent au-devant de la surface articulaire l'empreinte du ligament transverse.

Axis (fig. I, 2). — Le corps rappelle celui des vertèbres cervicales, avec de plus grandes dimensions, une crête ventrale plus saillante et munie d'un tubercule médian, des dépressions latérales plus profondes. L'*apophyse odontoïde* est petite et renforcée par la crête dorsale du corps vertébral : elle se dirige en avant et un peu en haut pour s'adapter à l'obliquité de l'atlas. La facette articulaire est plane et se continue avec les *apophyses articulaires antérieures* qui siègent sur les parties latérales du corps. Elles sont arrondies, un peu convexes de haut en bas et regardent en avant et en dehors. Les apophyses articulaires postérieures sont normales. Les *apophyses transverses* sont courtes, obliques en bas, en dehors et en arrière et sont percées à leur base d'un trou volumineux. Les lames très courtes, mais très larges et épaisses, donnent naissance à l'énorme *apophyse épineuse* qui s'élève verticalement en s'amincissant et en s'étalant dans le plan sagittal. Son bord libre est convexe et tranchant; il mesure deux fois la longueur du bord adhérent et s'arrondit en avant, tandis qu'en arrière il se termine en pointe au-dessus de la troisième cervicale.

Cette volumineuse apophyse représente assez bien les ailes de certains insectes lorsqu'elles sont droites et accolées l'une contre l'autre au repos.

2° Vertèbres dorsales (fig. I, 4, 5).

La division des vertèbres du tronc en vertèbres dorsales et lombaires est souvent difficile en anatomie comparée et sujette à des

variations nombreuses, à cause de l'infidélité du caractère sur lequel on se base généralement, la présence ou l'absence des côtes. Giebel[1] a cherché à préciser ce point d'anatomie et a proposé comme limite naturelle entre les deux régions la *vertèbre diaphragmatique*. Strauss-Durkheim[2] avait déjà signalé dans son anatomie du chat cette vertèbre à partir de laquelle les apophyses épineuses changent de direction et Burmeister[3] l'avait appelé *vertèbre anticlinale*, mais c'est le professeur de l'Université de Halle qui détermina le premier ses caractères et l'adopta systématiquement dans ses recherches ostéologiques, sous le nom de *vertèbre diaphragmatique*, comme limite entre les régions dorsale et lombaire. Cette vertèbre est plus petite que les autres et forme le sommet de deux troncs de cône, l'un dorsal, dont les vertèbres diminuent d'avant en arrière jusqu'à elle, l'autre lombaire, dont les vertèbres augmentent à partir d'elle. Les apophyses épineuses, de plus en plus inclinées jusqu'à celle de la diaphragmatique, qui est droite, augmentent de longueur dans la région lombaire et se redressent de plus en plus. Les apophyses articulaires et transverses présentent également des différences. Jusqu'à la diaphragmatique les transverses diminuent un peu de longueur, puis elles s'allongent et se tournent en avant : les articulaires jusqu'à elle sont portées par l'arc et ne constituent pas de véritables apophyses; au-delà elles sont plus distinctes et font une saillie oblique[4].

La vertèbre diaphragmatique n'est cependant pas toujours également développée et différenciée chez les Mammifères : ses caractères dépendent du degré de mobilité du tronc, des différences de la musculature, et la difficulté que peut présenter sa détermination explique l'insuccès de la méthode de Giebel malgré tout l'intérêt qui s'attache à ses recherches. De l'aveu même de Giebel, la vertèbre diaphragmatique n'a pas été adoptée par les zoologistes, qui ont continué à se guider sur les côtes pour diviser les vertèbres dorso-lombaires[5]. En effet, pour ne parler que du Cobaye, qui appartient cependant au groupe des Rongeurs, dans lequel, d'après

1. Giebel, *Zeitschrift fur Ges. Naturwiss.*, 1853, p. 261 et *Mammifères*, Leipzig, 1853, p. 6.
2. Strauss-Durkheim, *Anatomie du chat*, Paris, 1845.
3. Burmeister, *Felis*, Encyclop. Ersch et Gruber.
4. *Bronn's Klassen und Ordnungen des Thier-Reichs*, Leipzig, Lief. 13-14, 1877, p. 238.
5. *Bronn's Klassen und Ordnungen des Thier-Reichs*, Leipzig, *ib.*

Giebel, la vertèbre diaphragmatique est toujours marquée [1], on ne constate pas sur la 10e vertèbre du tronc, qui serait la vertèbre diaphragmatique, les caractères qu'elle devrait présenter.

Son volume n'est pas moindre que celui des vertèbres précédentes. Mesurés sur la ligne médiane, les corps vertébraux des 2e, 4e, 8e, 10e dorsales ont 4mm,5, 5mm,5, 6mm,7mm; leur diamètre transversal est de 5mm,5, 6mm,5, 6mm,6. Ce n'est pas son apophyse épineuse qui se redresse le plus franchement, celle de la 11e est plus nettement verticale, l'obliquité en avant ne commence que sur la 12e; au lieu d'augmenter, les apophyses épineuses des vertèbres suivantes sont plus courtes : l'apophyse transverse de la 9e est aussi courte que celle de la 10e [2]. Aussi, nous conformant à l'usage, décrirons-nous comme dorsales les vertèbres qui sont munies de côtes. Six portent des vraies côtes, et sept des fausses côtes (Giebel).

Corps. — Le volume des corps vertébraux va en augmentant de la première à la dernière dorsale, de 4mm,5 à 8mm : leur forme est celle d'un prisme droit à base triangulaire. La face dorsale, plane ou un peu concave est munie d'une petite crête médiane : les faces ventrales, légèrement déprimées, se réunissent suivant un angle aigu (fig. I, 5). Les facettes costales occupent leur situation ordinaire aux extrémités latérales des deux surfaces articulaires.

Le corps de la 1re dorsale est encore cervical par sa forme aplatie : ses deux facettes costales antérieures sont arrondies, occupent sa face ventrale et regardent en bas. Le corps des deux dernières n'a que deux facettes antérieures.

Tandis que les surfaces articulaires sont perpendiculaires aux faces latérales (fig. I, 4) sur la plupart des vertèbres dorsales, elles deviennent obliques en bas et en arrière (fig. II), sur les quatre dernières, comme aux régions cervicale et lombaire.

Apophyses transverses. — Elles s'insèrent à l'union du pédicule et des lames, en dehors des apophyses articulaires : elles sont courtes, unituberculeuses, déjetées en haut et en dehors et portent sur leur face ventrale une facette costale arrondie un peu déprimée et généralement saillante. Cette saillie est peu prononcée sur les quatre première dorsales : elle est remplacée sur la 9e et sur la 10e par une petite dépression qui siège à la base de l'apophyse. La

1. *Bronn's Klassen und Ordnungen des Thier-Reichs*, Leipzig, Lief. 17, p. 322, 1877.
2. *De la vertèbre diaphragmatique de Giebel*, Alezais; *C. R. Soc. Biol.*, 1898, p. 686.

facette costale fait défaut sur les apophyses transverses des trois dernières dorsales : elle est fortement excavée sur les deux premières.

A partir de la 9e vertèbre dorsale, l'apophyse transverse se dédouble : le tubercule antérieur ou *mamillaire*, et le postérieur ou tubercule *accessoire*, ont une évolution différente sur les vertèbres suivantes.

Le tubercule accessoire (*c*), qui représente la véritable apophyse transverse (Gegenbaur[1]), s'allonge, change de direction, devient oblique en arrière et complètement indépendant. On peut suivre

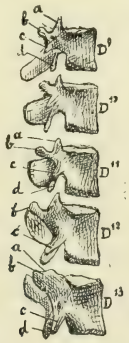

Fig. II. — *Cinq dernières vertèbres dorsales : face latérale droite.* — *a*, Apophyse articulaire antérieure; *b*, Tubercule mamillaire; *c*. Tubercule accessoire; *d*, Apophyse articulaire postérieure.

sur la figure II cette évolution intéressante qui montre la véritable nature de l'apophyse que l'on voit sur la 13e dorsale et que l'on verra sur les vertèbres lombaires se détacher du bord postérieur de l'arc au-dessus du pédicule et se porter directement en arrière, parallèlement à l'apophyse articulaire postérieure dont la sépare une échancrure profonde. C'est l'apophyse transverse de la vertèbre. D'autre part le tubercule mamillaire (*b*) se redresse de plus en plus, s'incline en avant vers l'apophyse articulaire antérieure et se fusionne avec elle sur la 13e dorsale.

Apophyses articulaires. — Petites, planes, occupant les bords antérieur et postérieur des lames; les antérieures regardent en haut et un peu en dehors, les postérieures en bas et un peu en dedans. L'apophyse articulaire postérieure de la 12e dorsale, toutes

1. Gegenbaur, *Traité d'Anatomie humaine*, p. 167.

celles de la 13e, sont lombaires, les postérieures convexes, les antérieures concaves.

Lames. — Courtes, assez larges, d'autant plus étendues d'avant en arrière qu'on avance vers la région lombaire. Leur imbrication ferme le canal rachidien. Sur les deux premières dorsales, les lames on encore la longueur et l'étroitesse de la région cervicale : sur la 12e et surtout sur la 13e, elles ressemblent, aux dimensions près, aux lames lombaires.

Apophyse épineuse. — Les caractère sont très différents suivants les parties de la région. L'épine de la 1re dorsale est presque verticale : jusqu'à la 8e vertèbre, l'épine s'incline en haut et en arrière. Son obliquité diminue sur la 9e et la 10e, la 11e est droite, le 12e et la 13e s'inclinent comme les lombaires en avant et en haut.

L'apophyse épineuse de la 1re dorsale est grêle, courte et pointue, elle dépasse à peine celle de la 7e cervicale. La longueur augmente jusqu'à la 6e (fig. I, 4, 5) : ce sont des lames osseuses étroites, parallèles, unituberculeuses, à bord postérieur plus épais que l'antérieur, et atteignant un centimètre de long. Les apophyses épineuses des 7e, 8e et 9e sont plus courtes et plus fortes : celles des 10e et 11e forment une lame courte, épaisse, assez large, presque quadrilatère. Sur les deux dernières, comme sur les vertèbres lombaires, cette lame devient triangulaire par l'obliquité en haut et en avant du bord postérieur.

Les pédicules sont généralement assez étendus et mesurent la moitié de la hauteur du corps : leurs échancrures sont très inégales, l'antérieure est à peine apparente, la postérieure très profonde.

Trou. — Circulaire, assez petit, 3 millimètres de diamètre environ, sauf sur les deux premières dorsales, qui ont conservé le trou à grande dimension transversale de la région cervicale. Sur les deux dernières dorsales la hauteur du corps et des lames transforme le trou en un canal cylindrique.

3° Vertèbres lombaires (fig. I, 6).

Corps. — Quoique beaucoup plus volumineux, le corps rappelle celui de la région cervicale, il est long et aplati de haut en bas : sa face dorsale est plane, sa face ventrale excavée, percée de trous vasculaires et divisée par une crête médiane saillante et concave.

Les faces articulaires sont taillées un peu obliquement en bas et en arrière.

Apophyses transverses. — Comme sur la 13e dorsale, l'apophyse transverse (fig. I, 6, *a*) se détache du bord postérieur du pédicule entre l'apophyse articulaire et l'apophyse costiforme et se dirige en arrière en subdivisant l'échancrure postérieure. La partie ventrale de l'échancrure concourt seule à la formation du trou de conjugaison : sa partie dorsale s'engraine avec l'apophyse articulaire antérieure de la vertèbre qui suit.

L'*apophyse costiforme* (fig. I, 6, *b*), caractéristique de la région lombaire, est une vaste lamelle à peu près quadrilatère qui se détache des parties latérales du corps et se porte transversalement en dehors et en avant. La face ventrale continue par sa concavité la dépression latérale du corps vertébral : sa hauteur est un peu moins grande que celle de la vertèbre; elle a pour limite en arrière le fond de l'échancrure postérieure. Rudimentaire sur la 1re lombaire, l'apophyse costiforme atteint dès la 2e de notables dimensions qui augmentent jusqu'à la 5e. Sur la 7e, l'accroissement en longueur continue, mais la largeur est très réduite.

Apophyses articulaires. — Elles sont portées par des colonnes qui naissent à l'union des lames et des pédicules. Les antérieures (*c*) plus larges par leur fusion avec le tubercule mamillaire, plus saillantes et plus écartées, se dirigent en avant et en dehors. Elles sont séparées par l'apophyse épineuse et leur surface articulaire concave regarde en dedans. Les postérieures, plus petites, plus rapprochées, séparées par une échancrure, qui reçoit l'apophyse épineuse de la vertèbre suivante, ont leur surface articulaire convexe et tournée en dehors. Les *lames* sont longues, étroites et épaisses : les *pédoncules* ont presque la hauteur du corps vertébral, leur échancrure postérieure est seule assez accusée. Nous avons vu que l'apophyse transverse la subdivise en deux portions.

Apophyses épineuses (fig. I, 6, *d*). — Sont très uniformes dans toute la région lombaire. Lames triangulaires et épaisses dont la base s'unit à l'arc supérieur de la vertèbre et le sommet tuberculeux se porte en avant. Il dépasse le niveau du corps vertébral et s'imbrique avec la vertèbre antérieure en s'engrainant avec l'échancrure qui sépare ses apophyses articulaires postérieures. Le *trou* est quadrilatère, spacieux, 3 millimètres sur 4 millimètres, et forme un véritable canal.

Il résulte de la description précédente que la vertèbre lombaire du Cobaye est un cylindre dont les parties latéro-dorsales sont hérissées de saillies. Sur les côtés, les larges apophyses costiformes s'étalent en dehors; sur la face dorsale trois saillies se dirigent en avant, l'épine et les apophyses articulaires antérieures, quatre se dirigent en arrière, les apophyses articulaires postérieures et les apophyses transverses.

La transition entre la région dorsale et la région lombaire n'est pas brusque : on ne saurait, avec Giebel, lui assigner comme limite telle ou telle vertèbre. Cette transition est graduelle et occupe une zone formée par les cinq ou six dernières vertèbres dorsales, sur lesquelle on assiste à la transformation morphologique des diverses apophyses (fig. II).

4° Sacrum et vertèbres caudales.

Chez beaucoup de Rongeurs, aux deux vertèbres sacrées vraies qui existent déjà chez les Reptiles et s'unissent aux os iliaques, s'ajoutent deux vertèbres caudales pour former l'os du *sacrum* [1]. Telle est la disposition que j'ai observée (fig. III) sur le Cobaye adulte : d'après Giebel une seule vertèbre caudale prendrait part à la formation du sacrum. Il est probable qu'il y a là une question de croissance, et de même que chez le jeune les vertèbres sacrées vraies sont encore isolées, ce n'est que chez l'adulte déjà âgé que la deuxième vertèbre caudale se soude au sacrum.

Ces vertèbres caudales sont très atrophiées et le sacrum a une forme triangulaire allongée. La face ventrale, plane d'avant en arrière, présente : la série des corps vertébraux et leurs articulations, les trous sacrés antérieurs, qui sont incomplets entre les deux dernières vertèbres et réduits à l'état d'encoches sur les bords de l'os : les apophyses costiformes, très développées sur la 1re vertèbre, presque nulles sur la 4e. Sur la face dorsale (fig. III), on voit les apophyses épineuse soudées : les trous sacrés postérieurs bordés en dedans par la saillie aiguë des apophyses articulaires antérieures : les apophyses costiformes.

La base présente la face articulaire antérieure du 1er corps vertébral, qui est verticale, et ses apophyses articulaires antérieures, dont le sommet est dédoublé : l'orifice triangulaire du cana sacré

1. C. Gegenbaur, *Manuel d'Anatomie comparée*, 1874, p. 578.

et les ailes du sacrum, qui sont dues à l'élargissement des premières apophyses costiformes et regardent en bas et en avant. L'union du sacrum à la 6e lombaire, modifie peu la direction générale du rachis. L'angle sacro-vertébral est très-obtus : l'axe du sacrum et des lombes est presque rectiligne.

Le sommet du sacrum est réduit au corps minuscule de la 4e vertèbre sacrée, derrière lequel s'ouvre le canal sacré devenu filiforme. Les lames à peine développées présentent une faible dépres-

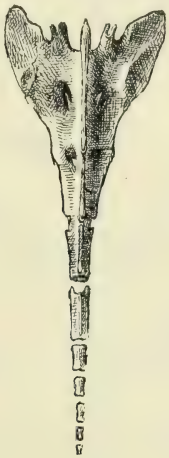

Fig. III. — *Sacrum* (face dorsale) formé de quatre vertèbres soudées : *Coccyx* comprenant six vertèbres caudales isolées.

sion pour les cornes du coccyx et sont prolongées par la crête épineuse, peu développée.

Les bords sont élargis au niveau de la 1re et de la partie antérieure de la 2e vertèbre sacrée par la surface auriculaire, qui est rugueuse et obliquement taillée en bas et en dehors. Au delà, ils deviennent tranchants et sont déprimés par l'échancrure qui résulte de la soudure incomplète des deux dernières vertèbres sacrées.

L'état rudimentaire de la queue chez le Cobaye explique l'atrophie des 6 ou 7 (Giebel) vertèbres de la région, qui restent toutefois indépendantes. Elles sont réduites à leur corps, dont le volume diminue rapidement et qui présente sur la première deux cornes ou apophyses articulaires antérieures pour l'union avec le sacrum, et à une ébauche de crête dorsale, sans canal médullaire. La 6e est un osselet minuscule, triangulaire.

II. — THORAX

Les côtes sont au nombre de treize, six vraies et sept fausses.

La 1re côte (fig. IV, 1) est courte, aplatie, coudée à angle droit au niveau de la tubérosité, un peu tordue suivant ses faces, mais dans un sens opposé à la torsion ordinaire des côtes. Son extrémité vertébrale s'incline en arrière et son extrémité sternale en avant, tandis que la tête costale se porte généralement en avant. La *tête* est petite sur la première comme sur les autres côtes, et portée par un col grêle : la *tubérosité*, très saillante, confondue avec l'angle, est allongée transversalement et porte une surface articu-

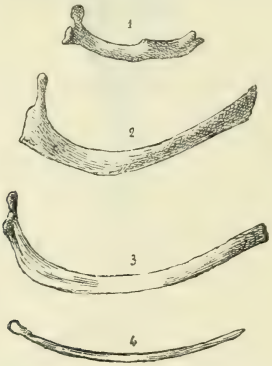

Fig. IV. — 1, Première côte droite; 2, Quatrième côte droite; 3, Septième côte droite; 4, Treizième côte droite.

laire arrondie d'avant en arrière. Le corps, peu incurvé suivant ses bords, est muni sur le bord concave d'un tubercule saillant pour le scalène antérieur : la face postérieure est plus convexe que l'antérieure. L'extrémité sternale est creusée d'une facette tournée en haut et en dedans.

La 2e côte ressemble à la première, mais elle est plus longue, plus plate et plus mince, surtout au niveau de l'extrémité vertébrale. L'extrémité sternale, un peu renflée, commence à dessiner la torsion régulière des côtes, en s'inclinant légèrement en arrière.

Sur la 3e côte, l'angle tend à se distinguer de la tubérosité : la torsion est plus accentuée et la longueur plus grande.

La longueur des côtes augmente jusqu'à la 6e et reste stationnaire jusqu'à la 8e (fig. VI, 2, 3). La courbure de leur extrémité vertébrale est régulière : l'angle devient nettement distinct de la

tubérosité qui diminue graduellement de volume et porte une petite facette vertébrale près du col de la côte. Le corps, aplati, faiblement tordu, porte sur ses deux faces une légère rainure, qui est plus longue sur la face postérieure. Il s'arrondit dans son tiers interne, tandis que l'extrémité sternale s'élargit d'avant en arrière pour porter la facette articulaire, qui est fortement excavée.

A partir de la 9e côte, la tubérosité est dépourvue de facette vertébrale.

La côte forme une tigelle plate et régulièrement curviligne dans sa moitié vertébrale, cylindrique et presque droite dans sa moitié

Fig. V. — *Sternum : a*, Episternum.

sternale, qui s'effile pour se terminer par une facette articulaire plane. La longueur décroît lentement : la torsion se retrouve jusque sur la 12e côte.

La 13e côte (V, 4), qui est presque aussi longue que la 12e, est grêle, cylindrique, sans torsion, régulièrement incurvée et se termine en pointe.

Sternum (fig. IV). — Le sternum est formé de cinq pièces étroites et allongées qui se soudent tardivement. A deux ans, le manubrium et l'appendice xiphoïde sont encore indépendants.

Le *manubrium*, dont la face dorsale est déprimée sagittalement, s'élargit en avant et fournit au 1er cartilage costal une facette profonde qui coupe obliquement le bord du sternum en bas et en arrière. Il se prolonge en avant pour former l'*épisternum* (V, *a*), saillie pointue, longtemps cartilagineuse, ossifiée à deux ans, dont le

sommet est uni par un ligament à l'extrémité interne de la clavicule. L'épisternum, à l'état complet, comprend une pièce médiane reliée au sternum et deux pièces latérales.

Parker [1] a observé chez l'embryon de Cavia, quatre petites pièces cartilagineuses situées à la pointe du presternum; elles se soudent plus tard en une plaque cordiforme rattachée par un ligament à la clavicule. Ce ligament est l'homologue de la branche latérale de l'épisternum, tandis qu'il est probable que l'ensemble de la plaque cartilagineuse répond seulement à la pièce médiane [2].

La 2e pièce du sternum est étroite et cylindrique : la 3e et surtout la 4e s'élargissent en s'aplatissant de haut en bas, la face ventrale de la 4e est excavée.

Les bords du sternum présentent à l'union de chaque pièce une encoche pour le cartilage costal corrrespondant. L'extrémité postérieure du bord de la 4e pièce forme une large facette, dirigée en dehors et en arrière pour recevoir le 6e et le 7e cartilages l'un au-devant de l'autre.

L'*appendice xiphoïde* mesure le tiers de la longueur totale du sternum. Il est étroit et épais à son extrémité antérieure, plus large et aplati a son extrémité postérieure qui se termine par un bord presque droit et donne insertion au *cartilage xiphoïde*. Cette plaque cartilagineuse, assez large, est disposée en fer à cheval autour du bord de l'appendice et occupe une grande portion de l'angle formé par les cartilages costaux.

Cartilages costaux. — Le premier est presque nul : il y a emboîtement entre les surfaces articulaires de la première côte et du sternum qui ne sont séparées que par une petite couche cartilagineuse. Les autres cartilages forment des tigelles arrondies dont la longueur augmente jusqu'au 7e et diminue sur les suivants. Le 2e et le 3e cartilages sont régulièrement incurvés en avant et tombent perpendiculairement sur le sternum : les autres cartilages vrais forment avec le sternum un angle obtus ouvert en avant. Le 4e et surtout le 5e sont anguleux, tandis que le 6e et le 7e redeviennent régulièrement curvilignes. Le 8e s'unit au 7e vers le milieu de son bord postérieur : le 9e décrit une courbe à petit rayon dont le sommet est situé sur le plan transversal passant par l'extrémité

1. Parker, *A monograph on the structure and development of the shoulder-girdle and sternum*, Roy. Soc., 1868.
2. *Bronn's Klassen*, etc. Lief., 29, p. 645.

libre du cartilage xiphoïde : il s'unit au 8e. Les trois derniers cartilages sont libres : le 13e est très court.

Articulations du rachis.

Ligament vertébral commun inférieur. — Ce ligament est très réduit et n'existe qu'à la région dorsale et sur les deux ou trois dernières vertèbres cervicales, sous la forme d'un fin cordon fibreux qui suit la crête médiane des corps vertébraux.

Ligament vertébral commun supérieur. — Il existe sur toute la longueur du rachis, depuis l'axis jusqu'au sacrum. C'est un ruban mince de la largeur des corps vertébraux sur lesquels il est seulement appliqué, s'élargissant au niveau des disques intervertébraux, auxquels il adhère.

Disques intervertébraux. — Ils présentent leur disposition ordinaire : couches périphériques denses et concentriques; noyau central pulpeux. Ils sont dirigés plus ou moins obliquement en bas et en arrière; leur hauteur est sensiblement la même sur le plan dorsal et sur le plan ventral.

Ligaments jaunes. — Ils ferment l'espace compris entre les arcs des vertèbres contiguës et se terminent au niveau des apophyses articulaires : ils renforcent la partie interne du *ligament capsulaire* de leurs articulations.

Ligaments interépineux. — Sont généralement bien développés, plus épais à la région lombaire.

Ligaments surépineux. — Unissent sur toute la longueur du rachis le sommet des apophyses épineuses.

Ligament cervical supérieur. — Est formé de faisceaux fibreux qui prennent naissance sur l'apophyse épineuse de la dernière cervicale et se fixent sur le sommet des autres apophyses épineuses de la région.

Articulation occipito-atloïdienne. — Le *ligament occipito-atloïdien supérieur* forme une membrane triangulaire dont le sommet se fixe à la base de l'apophyse épineuse supérieure de l'atlas, et la base au bord postérieur de l'occipital : elle mesure 4 millimètres d'avant en arrière. Ses extrémités latérales se continuent avec la *capsule atloïdo-condylienne* qui est vaste et renforcée sur les côtes par des fibres occipito-atloïdiennes.

Le *ligament occipito-atloïdien inférieur* est mince et plus étendu transversalement que le supérieur.

L'articulation de l'atlas et de l'axis présente une capsule assez lâche et un *ligament atloïdo-axoïdien supérieur* étendu entre les arcs des deux vertèbres.

Le *ligament transverse de l'atlas* qui croise la face supérieure de l'apophyse odontoïde, les *ligaments odontoïdiens* ne présentent rien à signaler.

Articulations costo-vertébrales.

Les seuls ligaments bien distincts que présentent les articulations costo-vertébrales sont les *ligaments costo-vertébraux* périphérique et interosseux, et le *ligament costo-transversaire*.

Le *ligament costo-vertébral périphérique* ou rayonné est étendu de la partie inférieure de la tête de la côte aux parties voisines des deux vertèbres adjacentes : les fibres qui vont à la vertèbre postérieure sont généralement plus nombreuses. Le reste de l'articulation est entouré par une capsule mince.

Quand on a sectionné ce ligament, on constate que la tête de la côte est reliée au disque intervertébral par le ligament costo-vertébral interosseux.

Le *ligament costo-transversaire* forme une petite capsule assez lâche autour de l'articulation de la tubérosité costale avec l'apophyse transverse.

Sur les quatre dernières côtes qui ne s'articulent pas avec l'apophyse transverse, on trouve un trousseau fibreux oblique en avant et en dehors, allant de la partie latérale du corps de la vertèbre au bord postérieur de la côte.

L'extrémité costale des cartilages costaux est soudée à la facette de la côte, tandis que leur extrémité sternale forme avec les encoches du sternum de petites articulations avec ligaments périphériques et quelquefois petit ligament interosseux.

La base de l'appendice xiphoïde est unie au bord postérieur de la quatrième pièce sternale par deux petits *ligaments sterno-xiphoïdiens*, qui se détachent de la face ventrale du sternum, au niveau des dernières facettes costales, et se portent en convergeant sur l'appendice.

(*A suivre.*)

NOTE

SUR UNE

TRIFURCATION DU CARTILAGE DE MECKEL

Par Albert BRANCA

Interne des hôpitaux.

I

Robin et Magitot [1] décrivent le cartilage de Meckel comme une tige cartilagineuse dont l'extrémité postérieure fournit l'ébauche

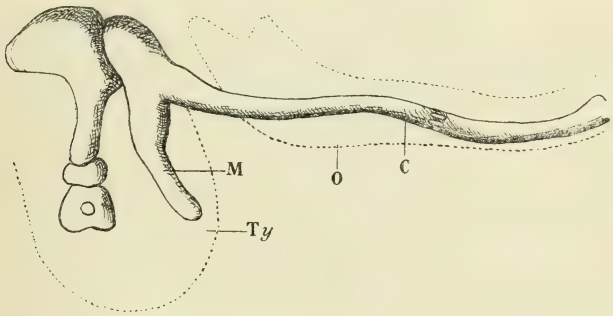

Fig. 1. — Schéma du cartilage de Meckel et de ses connexions avec les osselets de l'oreille moyenne, chez un embryon de veau (d'après une figure de Robin et Magitot) et légèrement modifié. On voit le cartilage de Meckel trifurqué sur une petite partie de son étendue. — T*y*, tympan; M, marteau; C, cartilage de Meckel; O, os maxillaire inférieur.

du marteau et dont l'extrémité antérieure se fusionne sur la ligne médiane avec le cartilage de l'autre côté. Le cartilage de Meckel, qui forme le squelette provisoire du premier arc viscéral comme le cartilage de Reichert forme celui du second, sert de tuteur tempo-

1. Magitot et Robin, Mémoire sur un organe transitoire de la vie fœtale désigné sous le nom de cartilage de Meckel, *Annales des sciences naturelles*, 4e série, t. XVIII, cahier n° 4, 1862.

raire à la mandibule membraneuse, et l'on sait qu'on peut retrouver ses traces, au moment de la naissance, chez quelques animaux tout au moins [1].

Sur un embryon de veau qui mesurait dix centimètres du sinciput à la racine de la queue, nous avons noté une particularité de cet appareil de soutien. Le cartilage était triple sur une très courte partie de son étendue, partie qui répondait à la région moyenne du corps de la mâchoire inférieure.

II

Une coupe frontale de tout le plancher de la bouche nous donnera une idée exacte de cette particularité anatomique.

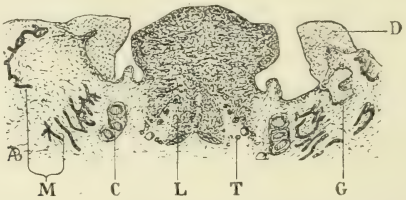

Fig. 2. — Coupe d'ensemble de la langue et du plancher de la bouche. — L, langue; T, triangle celluleux avec son paquet vasculo-nerveux; C, cartilage de Meckel ici formé à droite et à gauche de trois noyaux superposés; M, maxillaire inférieur formé de deux massifs entre lesquels évoluent les germes dentaires G; D, mur dentaire (Verick, oc 1, obj. 1).

A droite comme à gauche, le cartilage de Meckel, momentanément trifurqué, est en rapport en haut avec un repli muqueux, unique, saillant dans la gouttière gingivo-linguale.

En bas, il entre en connexion avec les divers plans de la région sus-hyoïdienne.

A sa face interne se trouvent les flancs du corps musculaire de la langue, et aussi un conduit salivaire, des vaisseaux et des nerfs qui cheminent dans un triangle celluleux à base inférieure et externe.

En dehors de lui, c'est la mâchoire inférieure qui a commencé à s'ossifier. Sur notre embryon, elle est formée de deux massifs osseux entre lesquels évoluent les germes dentaires; le massif externe, le moins considérable, revêt, dans son ensemble, l'aspect

1. « Chez les rongeurs, les rats et les souris, par exemple, il existe encore à la naissance sans trace sensible d'atrophie » (Robin et Magitot).

d'une arcarde à concavité interne; le massif interne forme un mur dont les travées sont empilées horizontalement, les unes au-dessus des autres.

En examinant de plus près l'organe de Meckel, on voit qu'un périchondre l'entoure de toutes parts, qui tranche par son aspect d'un jaune brun sur la coloration rouge qu'a pris le cartilage [1].

Ce périchondre épais et dense est constitué par un tissu fibreux à peu près complètement dépourvu de vaisseaux et d'éléments

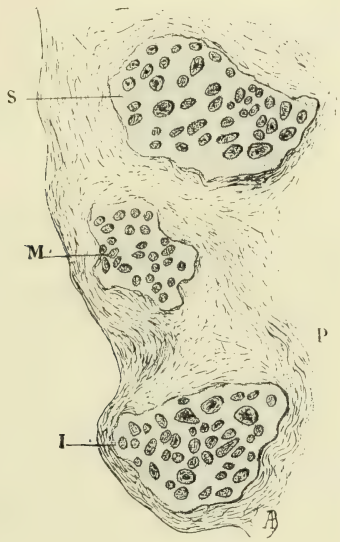

Fig. 3. — Les trois segments du cartilage de Meckel. — Le supérieur S, le moyen M, l'inférieur I, dans leur enveloppe conjonctive P (Verick, oc 1, obj. 4).

cellulaires, à l'inverse du périchondre des autres cartilages embryonnaires [2].

Sa zone superficielle forme au cartilage de Meckel une enveloppe circulaire, nettement distincte, en dedans, des muscles de la langue, insensiblement fusionnée, en dehors, avec le tissu conjonctif voisin.

Les zones internes du périchondre qui, de par leur nature fibro-élastique, prennent une coloration jaunâtre sous l'action du picro-

1. Fixation de la mâchoire inférieure par la liqueur de Kleinenberg. Lavages à l'alcool. Coloration en masse par le picrocarminate d'ammoniaque. Inclusion dans la paraffine

2. Robin et Magitot ne pensent pas que le tissu conjonctif qui entoure le processus de Meckel ait la valeur d'un véritable périchondre.

carmin apparaissent, au premier abord, comme deux tractus, issus de la face profonde du périchondre; la cavité que limite ce périchondre est donc répartie en trois loges qu'occupe le cartilage de Meckel segmenté en trois noyaux. En réalité les zones internes du périchondre donnent une gaine propre à chacun des noyaux cartilagineux dont elles reproduisent exactement les contours irrégulièrement découpés; elles opposent des festons convexes aux surfaces concaves que présente le cartilage.

Quant au cartilage de Meckel, ses segments dont la surface totale atteint à peu près l'étendue du cartilage, en amont et en aval de sa trifurcation, ses trois segments sont superposés de haut en bas et aplatis dans le même sens. Le supérieur et l'inférieur sont ovoïdes et de taille égale; le segment moyen est le plus petit et montre avec la plus grande netteté la pénétration réciproque du cartilage et du périchondre.

A un fort grossissement, on voit l'organe de Meckel formé d'éléments mononucléés, d'aspect granuleux, de forme ronde ou ovale, de taille très inégale. Les chondroblastes qui sont, pour la plupart, de petite taille sont serrés les uns contre les autres, et il est impossible de saisir dans leur distribution l'apparence d'un groupement quelconque. Ajoutons que ces cellules sont dépourvues de capsule, que la substance fondamentale qui les sépare est peu abondante et se teint uniformément par les réactifs colorants. Voilà qui justifie pleinement l'épithète de cartilage embryonnaire que mérite notre cartilage.

III

Tels sont les faits, dégagés de toute discussion. Examinons de quelle interprétation ils sont susceptibles.

S'agit-il ici d'une fragmentation du cartilage de Meckel, prélude et stade obligatoire de son évolution ultérieure? Chez le veau qui porte, à la naissance, des restes importants du cartilage de Meckel, il n'est guère vraisemblable que les processus, d'ossification pour les uns [1], de résorption pour les autres [2], aient débuté si tôt. Et pour confirmer cette hypothèse *a priori*, nous notons qu'on ne peut relever aucun des phénomènes préparatoires, communs à l'un ou à

1. Stieda, Masquelin, Kœlliker.
2. Semmer, Robin et Magitot, Gegenbauer, Strelzoff, Brock, J. Renaut.

l'autre processus. Les cellules cartilagineuses ne se sont pas mises en série; la substance fondamentale ne s'est pas calcifiée: le périchondre est intact sur toute son étendue, et les vaisseaux, agents actifs de toute résorption comme de toute ossification n'ont pas encore abordé le cartilage.

Sommes-nous en présence de ces noyaux cartilagineux qui apparaissent, selon Stieda et Masquelin, au voisinage du bord alvéolaire de la mâchoire? Bien que Stieda ait surtout examiné des embryons de souris, de lapin, de porc et de chat, cette conception pourrait paraître ici rationnelle. Mais cette interprétation ne saurait être acceptée. Sans nous attarder à discuter si les formations de Stieda et Masquelin sont des cartilages véritables ou du tissu conjonctif cartilaginiforme, disons que de la description même de ces auteurs il ressort que le cartilage alvéolaire se développe entre les deux massifs osseux que nous avons signalés, une fois ces massifs réunis en gouttière par leur bord inférieur. Or, nous avons constaté que le cartilage de Meckel, trifurqué, est en dedans de toutes ces formations ostéo-cartilagineuses.

Nous voici donc amenés à une troisième hypothèse qui nous semble d'autant plus vraisemblable que nous avons cherché vainement cette disposition du cartilage de Meckel sur un autre embryon de veau de 10 centimètres, sur une série d'embryons appartenant à des espèces différentes [1], et enfin sur cinq embryons humains de petite taille. Il s'agirait, en un mot, d'une anomalie, intéressante à l'égal de toute anomalie, mais qui, comme telle, ne prendra d'intérêt réel que le jour où l'on établira la valeur morphologique et représentative de ce cartilage de Meckel trifurqué.

1. Cobaye, porc, lapin.

BIBLIOGRAPHIE

Du sternum et de ses connexions avec le membre thoracique dans la série des vertébrés, par le Dr Raoul Anthony. — M. Anthony vient de consacrer à l'anatomie comparée du sternum une monographie très étudiée, toute de faits, et que l'étendue même de ce compte rendu rend d'une analyse fort difficile.

Après un minutieux exposé de la morphologie du sternum, l'auteur passe à l'étude des divers indices sternaux. L'indice d'épaisseur, c'est-à-dire le rapport de l'épaisseur du sternum à sa largeur est pour lui le « veritable indice sternal », le seul capable de fournir des arguments en faveur de la généalogie des mammifères.

Puis vient l'étude des connexions du sternum, avec les os voisins d'une part, avec le membre thoracique d'autre part. Ces dernières connexions sont assurées par un groupe musculaire, le système pectoral, qui se compose d'une double couche :

1° Le pectoral superficiel qui chez l'homme compte trois faisceaux insérés respectivement à la clavicule, au sternum, à l'aponévrose abdominale du grand oblique.

2° Le pectoral profond formé de deux faisceaux, l'un principal, le petit pectoral, l'autre accessoire, le sous-clavier.

Il est regrettable que « le temps et les matériaux » aient manqué à M. Anthony pour étudier le développement du sternum, car c'eût été là l'introduction naturelle à son long chapitre de tératologie.

Espérons que quelque jour l'auteur complètera sa monographie par un travail sur l'évolution du sternum ; c'est alors qu'il nous dira si le sternum est une pièce autonome du squelette, à l'égal de la clavicule ou du rachis, ou s'il résulte de la fusion, sur la ligne médiane, des arcs costaux droits et gauches, comme Gegenbauer l'enseigne depuis longtemps déjà.

A. Branca.

TABLE DES MATIÈRES

DU TOME TRENTE-QUATRIÈME

ANATOMIE HUMAINE, GÉNÉRALE, PATHOLOGIQUE

Quelques recherches sur les artères de l'utérus (Fredet). 79
La loge aponévrotique des muscles profonds de la nuque (P. Trolard). 129
Recherches histologiques sur l'atrophie de la prostate consécutive à la castration, à la vasectomie et à l'injection sclérogène (Athanasow). 137
Sur quelques points d'anatomie des muscles de l'appareil respiratoire (A. Guieysse). 419
L'innervation des artères et des capillaires (A. Barbieri). 583
Histologie du testicule ectopique (Félizet et Branca). 588
Sur le protoplasma supérieur (Archoplasme, Kinoplasme, Ergastoplasme). Étude critique (A. Prenant). 657
Variétés et anomalies des canaux pancréatiques (A. Charpy). . . . 720

ANATOMIE ZOOLOGIQUE

Notes anatomiques sur les glandes de l'orbite et spécialement sur une glande lacrymale méconnue chez le lapin (L. Lor). 463
Contribution à l'étude de la plèvre et du péritoine chez le Cobaye (Alezaïs). 487
Innervation du diaphragme par les nerfs intercostaux chez les mammifères et les oiseaux (M. Cavalié). 642

EMBRYOLOGIE, TÉRATOLOGIE

Évolution de la quatrième poche branchiale et de la thyroïde latérale chez le chat (P. Verdun). 265
Recherches sur le développement du foie, du pancréas, de la cloison mésentérique et des cavités hépato-entériques chez les oiseaux (M. Brouha). 305
Sur un embryon humain dérodyme de dix-neuf millimètres et sur l'origine des monstres doubles en général (Laguesse et Brie). . 44

Essai de tératologie. Embryologie des poulets omphalocéphales (E. Rabaud). 247, 496, 545
Contribution à l'embryologie des reptiles. — I. Sur un organe des embryons de reptiles comparable à l'hypocarde des Ichthyopsides (A. Prenant). 433
Les monstres hétéropages (L. Cerf). 707

PHYSIOLOGIE

Contribution à l'histo-physiologie des éponges (Loisel). 1, 187
Note sur le poids de l'œuf de poule et sur ses variations dans les pontes successives (Ch. Féré). 123
Expériences relatives à l'action que les traumatismes produisent sur la circulation et la sensibilité de la peau (A. M. Bloch). . . 235
L'état des yeux pendant le sommeil et la théorie du sommeil (E. Berger et R. Lœwry). 364

ANALYSES DES TRAVAUX FRANÇAIS ET ÉTRANGERS

Traité des variations du système musculaire par Le Double (M. Duval). 129
Ergebnisse der Anatomie und Entwickelungsgeschichte, par Meckel et Bonnet (Retterer). 262
Traité de zoologie concrète par Delage et Herouard (Retterer). . . . 264
Anatomie des Menschen für Studirende und Aerzte, par Reinke (Retterer). 264
Du sternum et de ses connexions avec le membre thoracique dans la série des vertébrés. 762

TABLE DES AUTEURS

ALEZAIS. — Contribution à l'étude de la plèvre et du péritoine chez le cobaye. 487
— Étude anatomique du cobaye (Cavia cobaya), *1re partie*. 735
ANTHONY (R.). — Du sternum et de ses connexions avec le membre thoracique dans la série des vertébrés (Anal. par Branca). . . . 762
ATHANASOW (P.). — Recherches histologiques sur l'atrophie de la prostate consécutive à la castration, à la vasectomie et à l'injection sclérogène. 137
BARBIERI (N.-A.). — L'innervation des artères et des capillaires. . 583
BERGER (E.) LOEWY (R). — L'état des yeux pendant le sommeil et la théorie du sommeil. 364
BLOCH (A.-M.). — Expériences relatives à l'action que les traumatismes produisent sur la circulation et la sensibilité de la peau. 235
BROUHA (M.). — Recherches sur le développement du foie, du pancréas, de la cloison mésentérique et des cavités hépato-entériques chez les oiseaux. 305
CAVALIÉ (M.). — Innervation du diaphragme par les nerfs intercostaux chez les mammifères et les oiseaux. 642
CERF (L.). — Les monstres hétéropages. 707
CHARPY (A.). — Variétés et anomalie des canaux pancréatiques. . . 720
DELAGE et HÉROUARD. — Traité de zoologie concrète (anal. par Retterer). 264
FELIZET (G.) et BRANCA (A.). — Histologie du testicule ectopique. . 588
FÉRÉ (CH.). — Note sur le poids de l'œuf de poule et sur ses variations dans les pontes successives. 123
FREDET (P.). — Quelques recherches sur les artères de l'utérus. . 79
GUIEYSSE (A.). — Sur quelques points d'anatomie des muscles de l'appareil respiratoire. 419
LAGUESSE (E.) et BUÉ (V.). — Sur un embryon humain dérodyme de 19 millimètres et sur l'origine des monstres doubles en général. 44
LE DOUBLE. — Traité des variations du système musculaire de l'homme (anal. par M. Duval). 129
LOISEL (G.). — Contribution à l'histo-physiologie des éponges. . 1, 187
LOR (L.). — Notes anatomiques sur les glandes de l'orbite et spécialement sur une glande lacrymale méconnue chez le lapin. . . 463
MERKEL et BONNET. — Ergebnisse der Anatomie und Entwickelungsgeschichte (Anal. par E. Retterer). 262
PRENANT (A.). — Contribution à l'embryologie des reptiles. — I. Sur

un organe des embryons de reptiles comparable à l'hypocarde des ichthyopsidés. 433
PRENANT (A.). — Sur le protoplasma supérieur (archoplasme, kinoplasme, ergastoplasme). Étude critique. *1re partie*. 657
RABAUD (E.). — Essai de tératologie. Embryologie des poulets omphalocéphales. 247, 496, 545
REINKE. — Anatomie des Menschen für Studirende und Aerzte (Anal. par E. Retterer). 264
TROLARD (P.). — La loge aponévrotique des muscles profonds de la nuque. 129
VERDUN (P.). — Évolution de la quatrième poche branchiale et de la thyroïde latérale chez le chat. 265

TABLE DES PLANCHES HORS TEXTE

PLANCHES I, V. — Contribution à l'histo-physiologie des éponges (Loisel).
PLANCHE II. — Sur un embryon humain dérodyme de dix-neuf millimètres et sur l'origine des monstres doubles en général (E. Laguesse et V. Brie).
PLANCHES III et IV. — Histologie de l'atrophie de la prostate (Athanasow).
PLANCHE VI. — Dérivés branchiaux chez le chat (Verdun).
PLANCHES VII, VIII et IX. — Développement du foie, du pancréas, de la cloison mésentérique et des cavités hépato-entériques chez les oiseaux (Brouha).
PLANCHES X, XI et XII — Embryologie des reptiles (Prenant).
PLANCHE XIII. — Histologie du testicule ectopique (Felizet et Branca).
PLANCHES XIV et XV. — Les monstres hétéropages (L. Cerf).

Le propriétaire-gérant : FÉLIX ALCAN.

Coulommiers. — Imprimerie PAUL BRODARD.

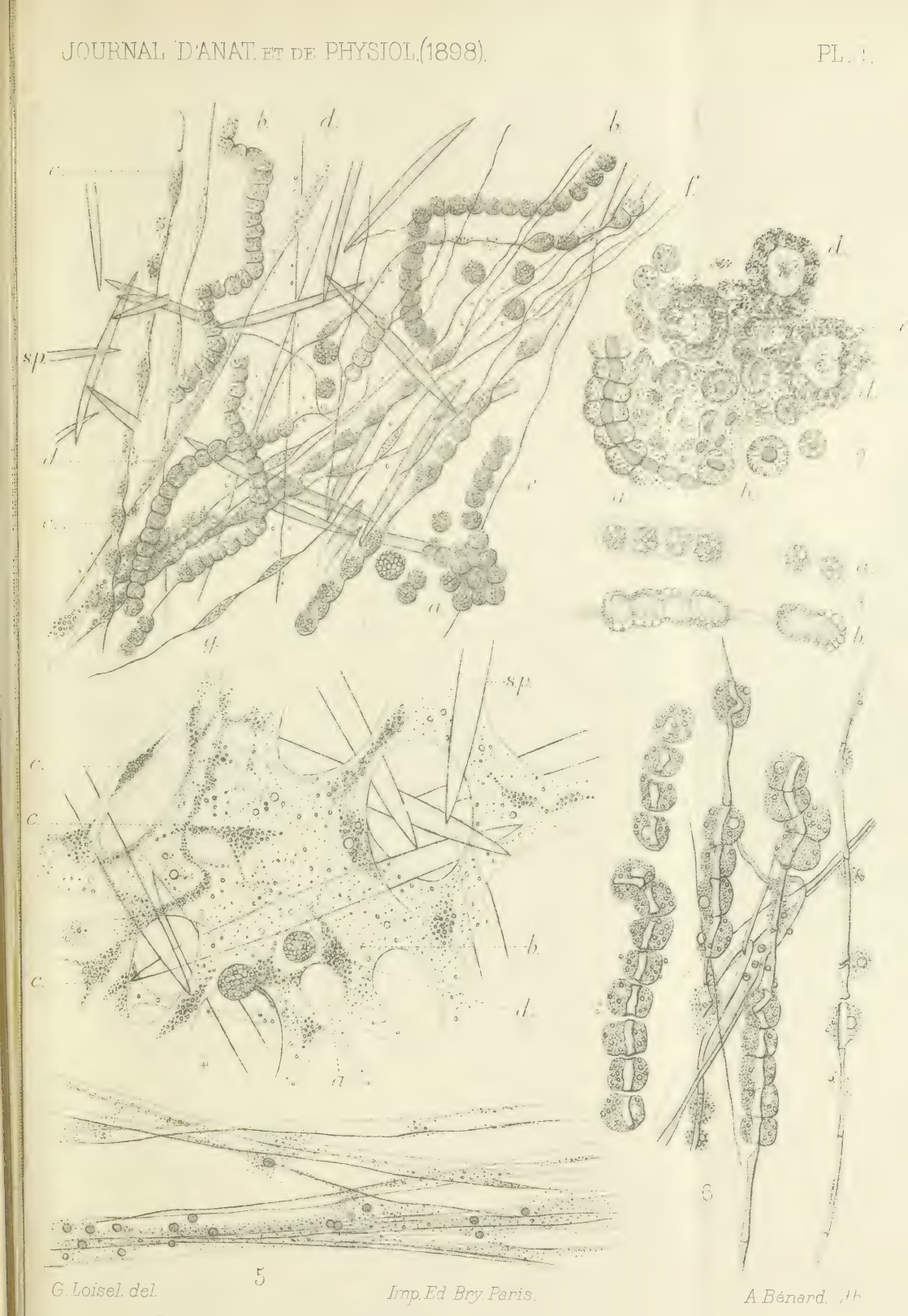

G. Loisel. del. Imp. Ed. Bry. Paris. A. Bénard. lith.

Histologie des Eponges. (genre Réniera. Nardo.)

Félix Alcan. Editeur.

7

P

F

I

T

V

F

I

F

F
I

I
I
F

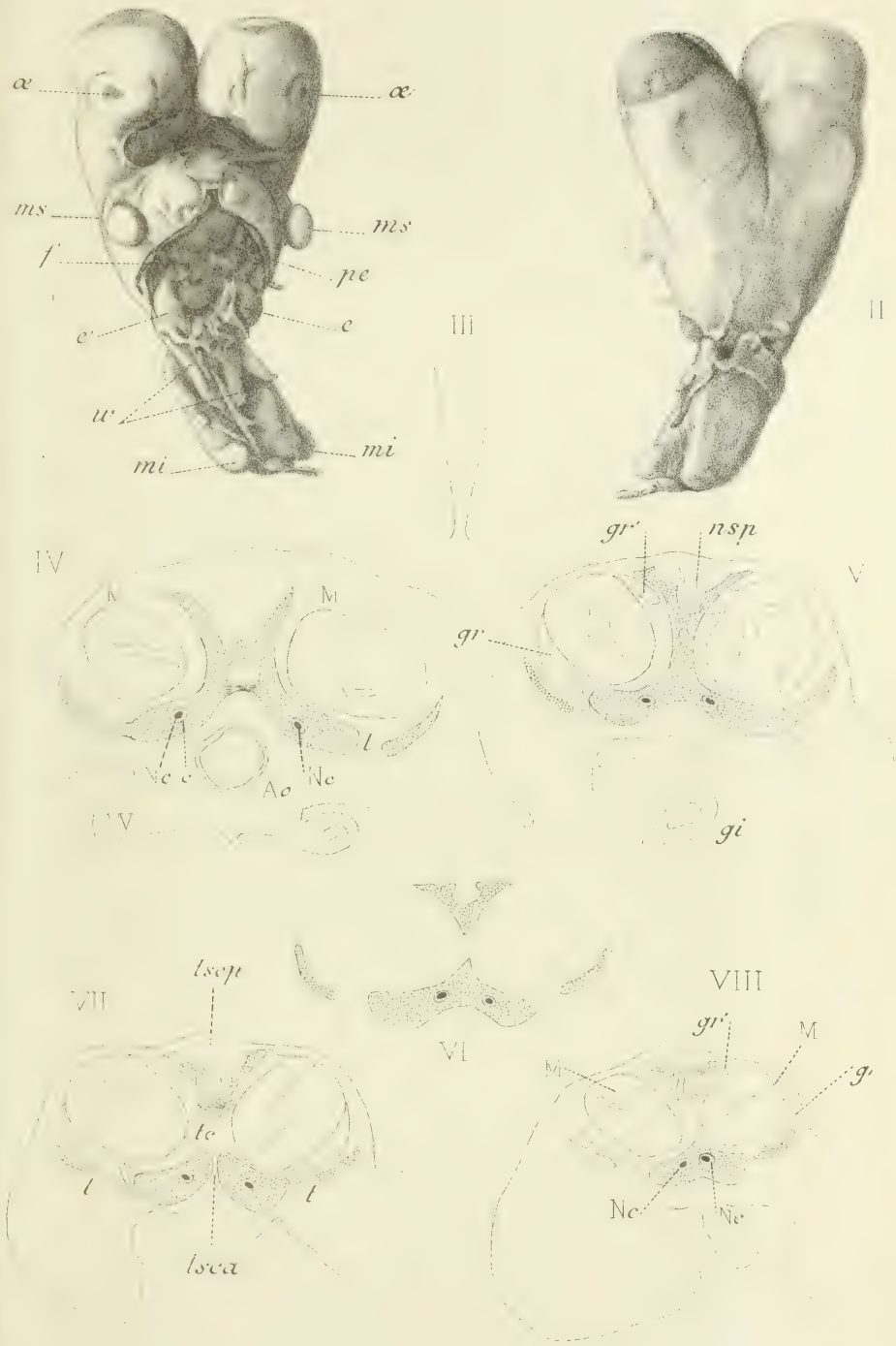

Bénard lith.

Imp. Ed. Bry, Paris.

Embryon humain dérodyme

Félix Alcan, Editeur.



Fig. 1.

Fig. 2.

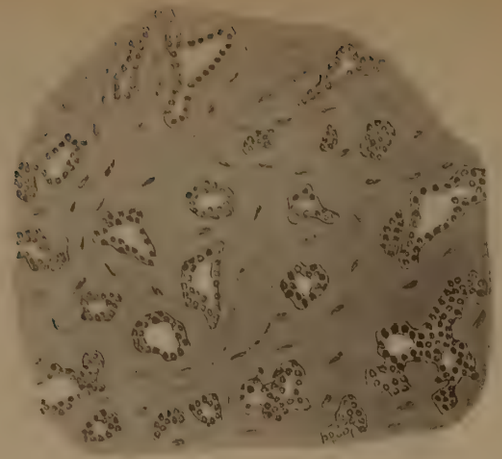

Fig. 3.



Fig. 5.



Fig. 6.

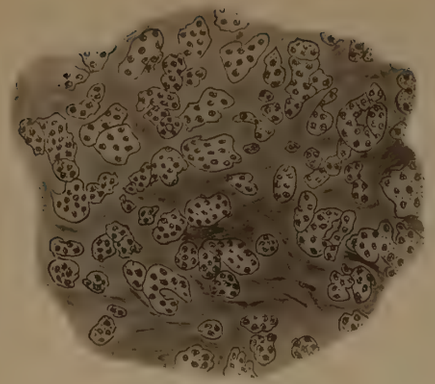

Fig. 4.

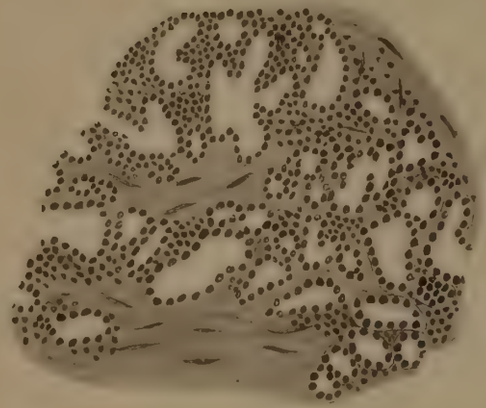

Fig. 7.

Fig. 8.

P. Athanasow, del.

Phot. Royer.

HISTOLOGIE DE L'ATROPHIE DE LA PROSTATE

Félix ALCAN, Editeur.

Fig. 1.

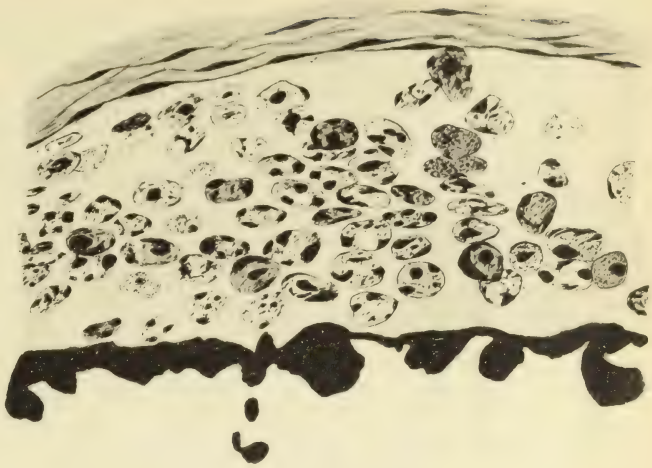

Fig. 2.

Fig. 3.

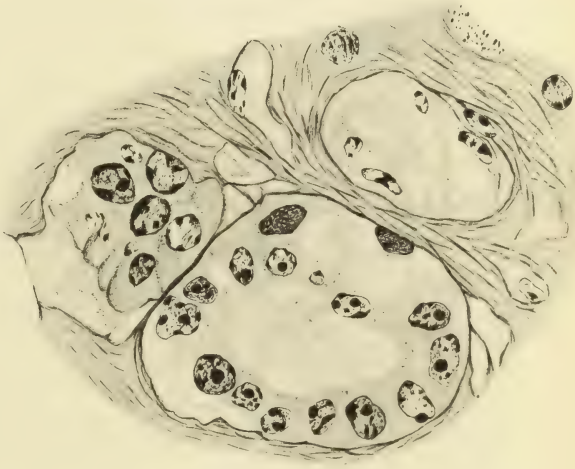

Fig. 5.

Fig. 4.

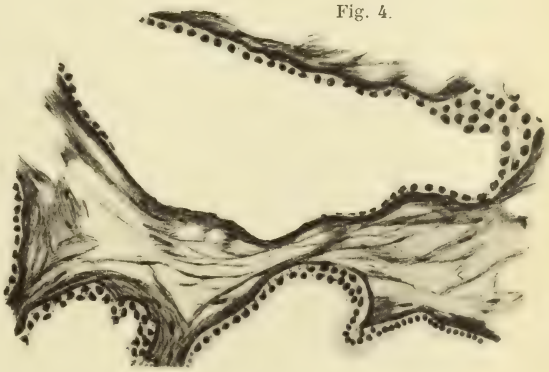

P. Athanasow, delt. Phot. Royer.

HISTOLOGIE DE L'ATROPHIE DE LA PROSTATE

Félix ALCAN, Editeur.

Imp. F. d. Bry, Paris.

Histophysiologie des Eponges

Félix Alcan, Editeur



Fig. 66. Chat 12mill. b (Gr. $\frac{75}{1}$).

Fig. 67. Chat 14mill. b (Gr. $\frac{75}{1}$).

Fig. 73. Chat 35mill. b (Gr. $\frac{45}{1}$).

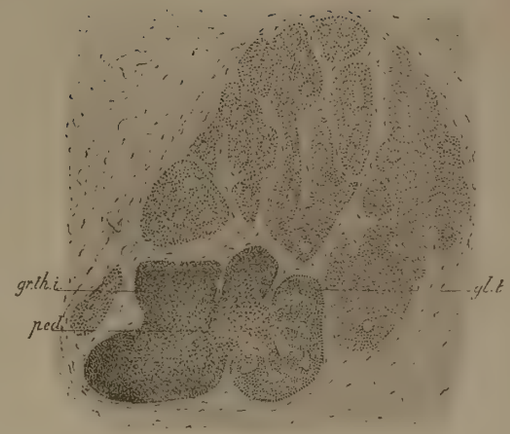

Fig. 75. Chat 80mill. a (Gr. $\frac{45}{1}$).

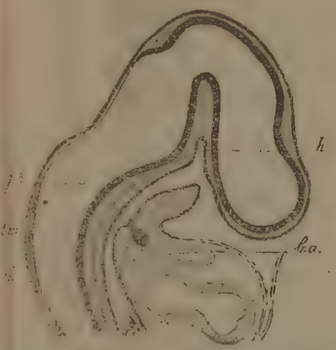

Fig. 65. Chat 7mill. b (Gr. $\frac{55}{1}$).

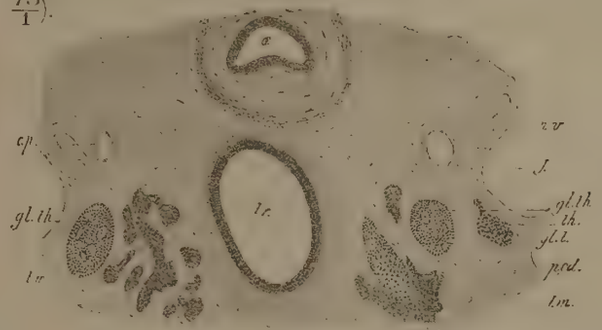

Fig. 69. Chat 16mill. b (Gr. $\frac{55}{1}$).

Fig. 74. Chat 60mill. a (Gr. $\frac{45}{1}$).

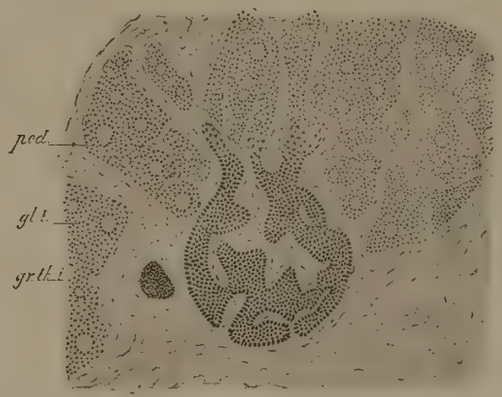

Fig. 76. Chat 80mill. a (Gr. $\frac{55}{1}$).



Fig. 68. Chat 16mill. a (Gr. $\frac{55}{1}$).

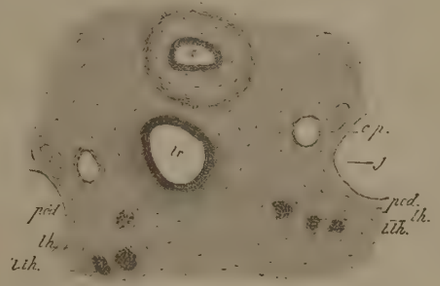

Fig. 70. Chat 16mill. b (Gr. $\frac{45}{1}$).

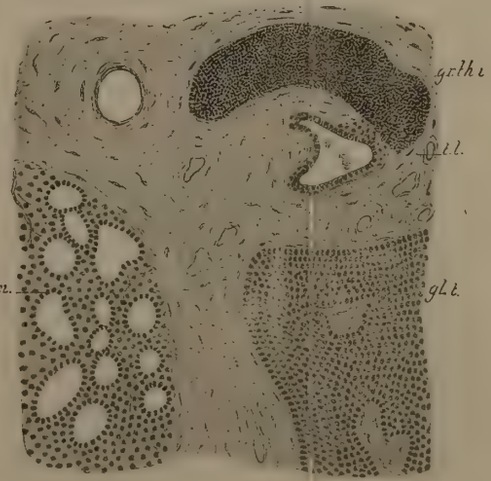

Fig. 77. Chat adulte (Gr. $\frac{75}{1}$).

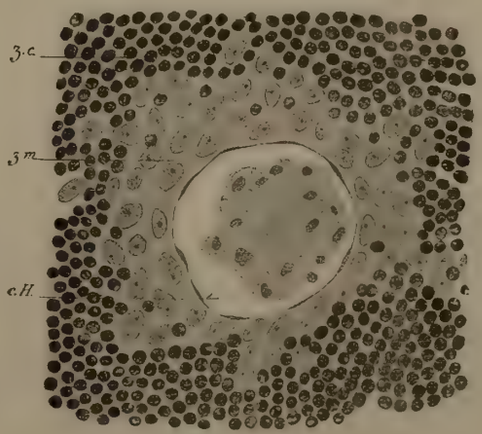

Fig. 78. Chat adulte (Gr. $\frac{450}{1}$).



Fig. 71. Chat 18mill. a (Gr. $\frac{45}{1}$).

Fig. 72. Chat 22mill. a (Gr. $\frac{45}{1}$).

P. Verdun, ad. nat. del.

DÉRIVÉS BRANCHIAUX CHEZ LE CHAT

Félix Alcan, éditeur.

M. Brouha, del. Imp. Ed. Bry, Paris. A. Bénard, lith.

Développement du Foie, du Pancréas, de la Cloison mésentérique et des Cavités hépato-entériques chez les Oiseaux.

Félix Alcan, Editeur.

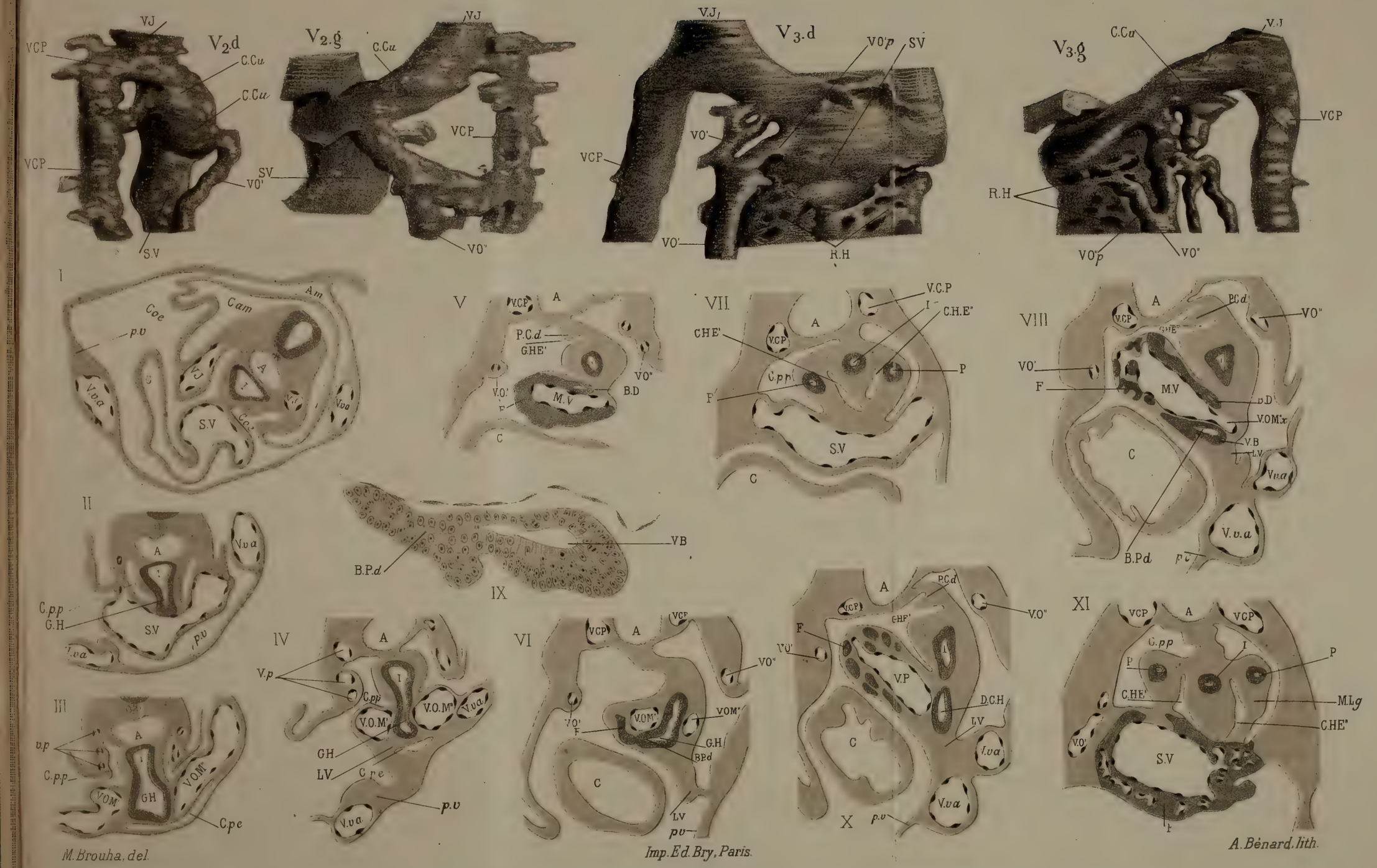

Développement du Foie, du Pancréas, de la Cloison mésentérique et des Cavités hépato-entériques chez les Oiseaux.

Félix Alcan, Editeur.

M. Brouha. del. *Imp. Ed. Bry, Paris.* *Bénard, lith.*

Développement du Foie, du Pancréas, de la Cloison mésentérique et des Cavités hépato-entériques chez les Oiseaux.

Félix Alcan, Editeur.

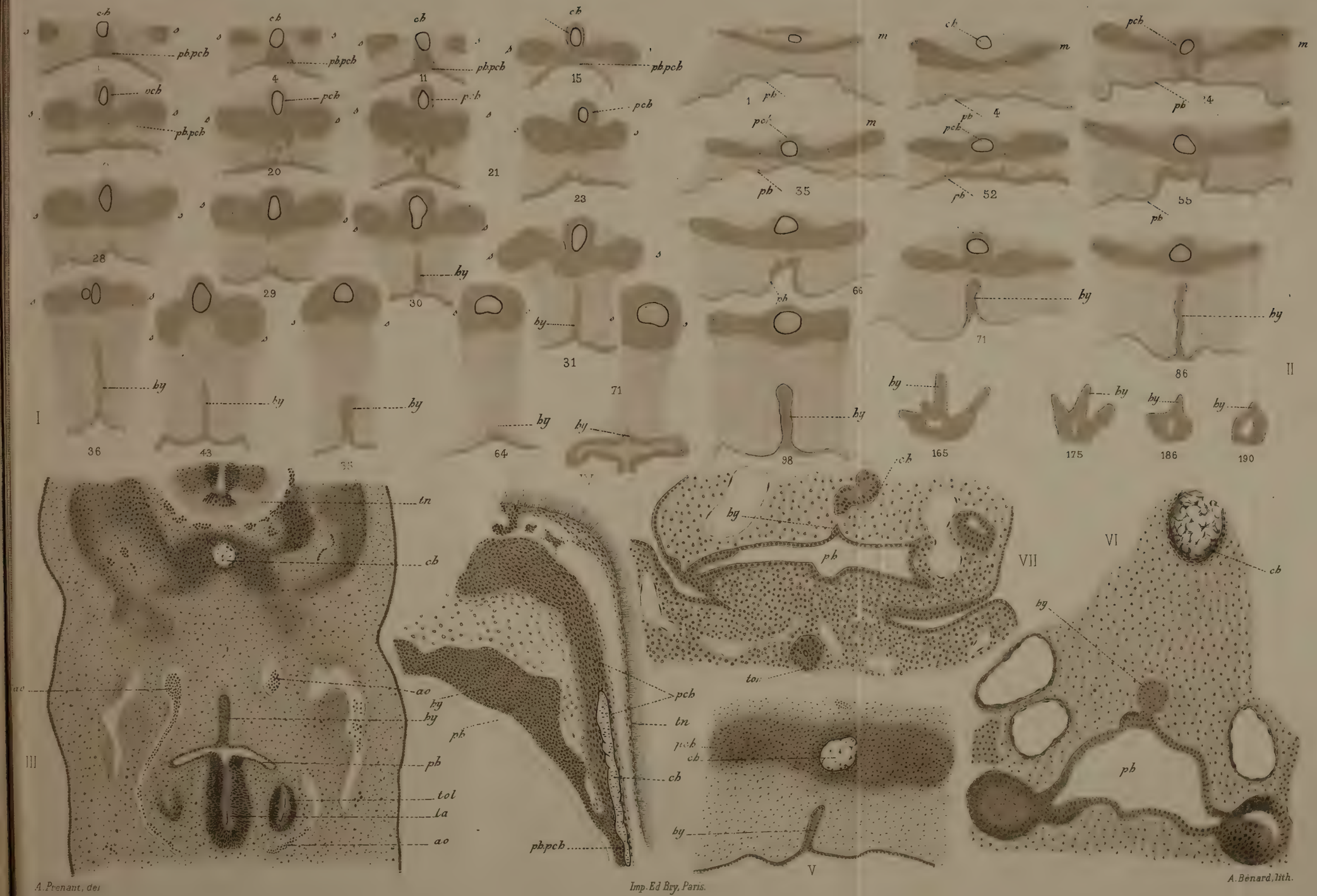

A. Prenant, del. Imp. Ed. Bry, Paris. A. Bénard, lith.

Embryologie des Reptiles.

Félix Alcan, éditeur. Paris.

A. Prenant, del.

Imp. Ed. Bry, Paris.

A. Bénard, lith.

Embryologie des Reptiles

Felix Alcan, éditeur, Paris.

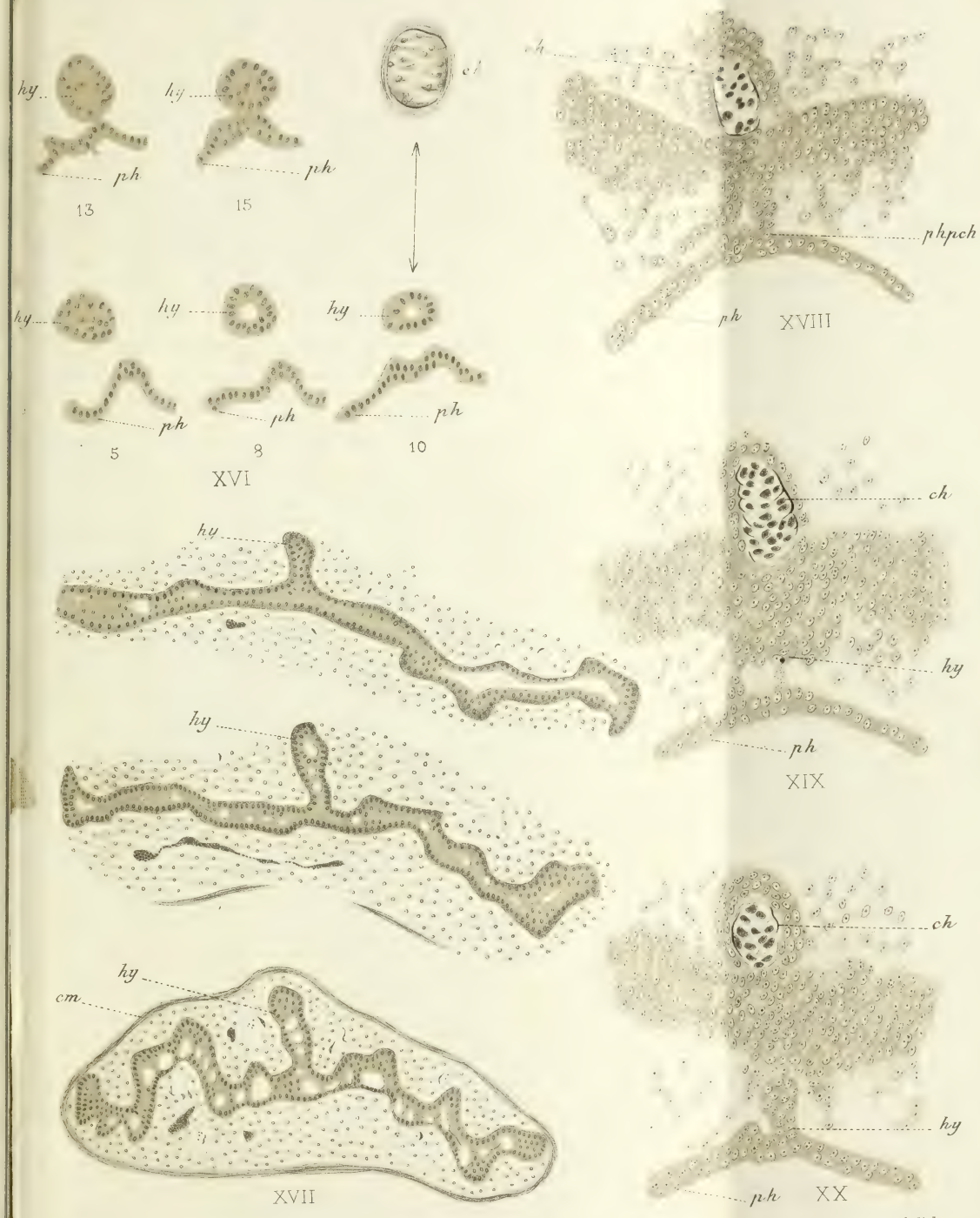

A. Prenant, del. Imp. Ed. Bry, Paris. A. Bénard, lith.

Embryologie des Reptiles.

Félix Alcan, éditeur, Paris.

Fig. I.

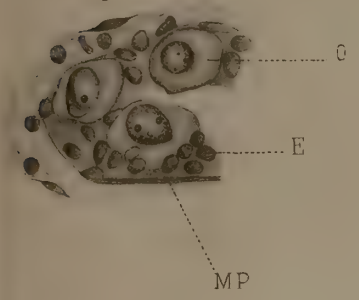

Fig. II

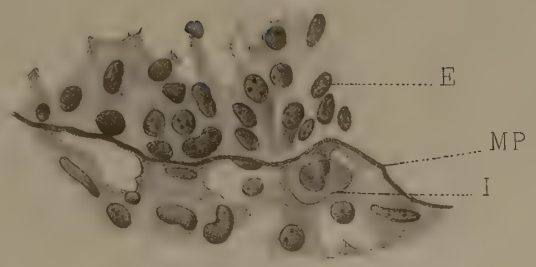

Fig. III

Fig. IV.

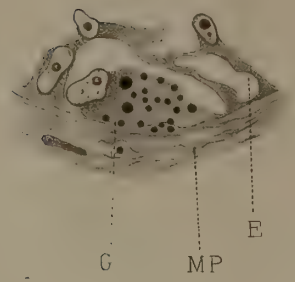

Fig. V

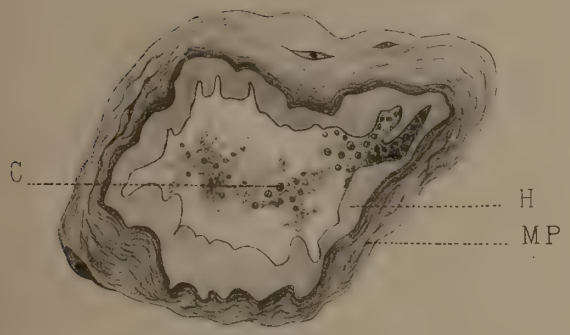

Fig. VI.

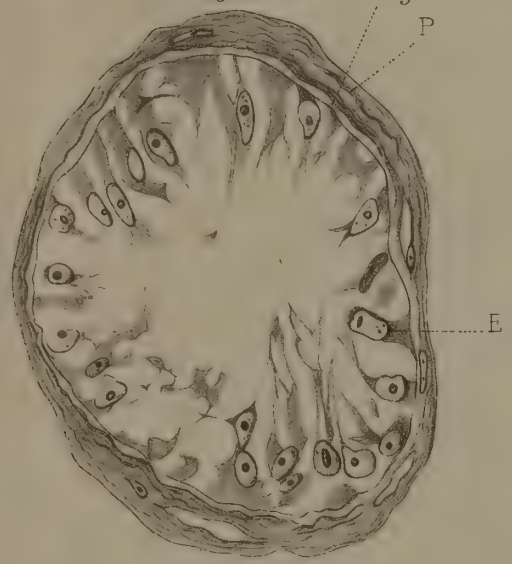

Fig. VII.

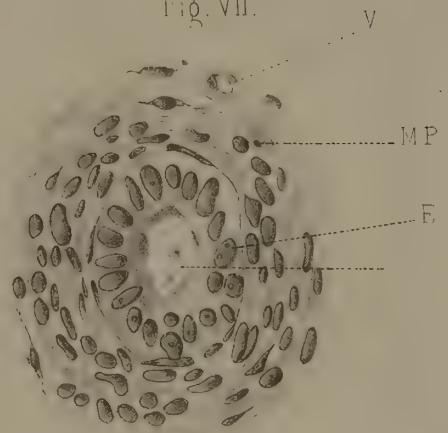

Fig. VIII.

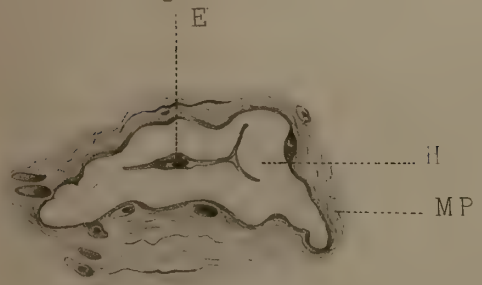

Fig. IX.

Fig. X.

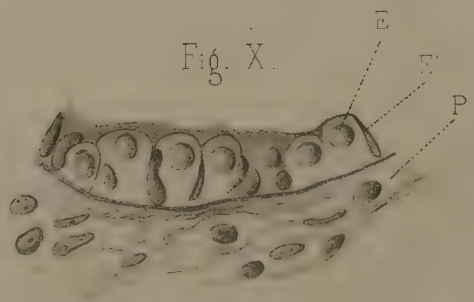

Albert Branca, del. *Imp. Ed. Bry, Paris.* *A. Bénard, lith.*

Histologie du Testicule ectopique.

Félix Alcan, Editeur.

T. Chartier del.

Imp. des Art^tes Lith, 2, rue de la Sorbonne, Paris.

A. Bénard, del.

Les Monstres hétéropages.

Docteur Léon Cerf.

Félix Alcan, Editeur, Paris.

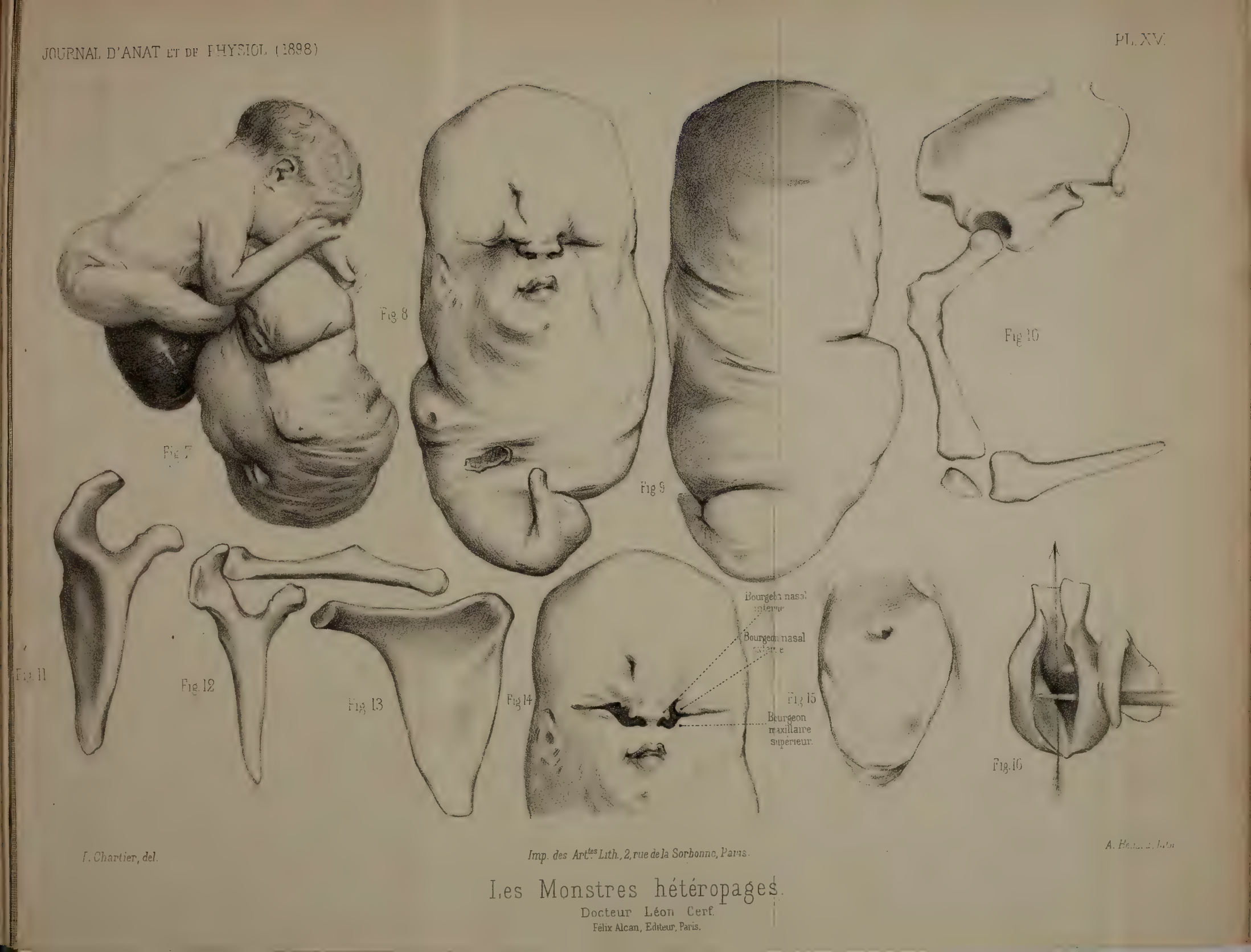

L. Chartier, del.

Imp. des Art.tes Lith., 2, rue de la Sorbonne, Paris.

A. Henri, lith.

Les Monstres hétéropages.

Docteur Léon Cerf.

Félix Alcan, Editeur, Paris.

JUN 27 1898
7514

JOURNAL
DE
L'ANATOMIE
ET DE
LA PHYSIOLOGIE
NORMALES ET PATHOLOGIQUES
DE L'HOMME ET DES ANIMAUX

Fondé par **CHARLES ROBIN** (1864-1885)

Continué par **GEORGES POUCHET** (1885-1894)

PUBLIÉ PAR MATHIAS DUVAL
Membre de l'Académie de médecine, professeur à la Faculté de médecine

AVEC LE CONCOURS DE MM.

BEAUREGARD
Assistant au Muséum d'histoire naturelle.

RETTERER
Professeur agrégé à la Faculté de médecine de Paris.

TOURNEUX
Professeur à la Faculté de médecine de Toulouse.

XXXIVe ANNÉE, 1898. — N° 1. — JANVIER-FÉVRIER

PARIS
ANCIENNE LIBRAIRIE GERMER BAILLIÈRE ET Cie
FÉLIX ALCAN, ÉDITEUR
108, BOULEVARD SAINT-GERMAIN, 108

1898

FÉLIX ALCAN, ÉDITEUR

UNIVERSITÉ DE PARIS

BIBLIOTHÈQUE DE LA FACULTÉ DES LETTRES

VIENT DE PARAITRE :

Études linguistiques sur la Basse Auvergne. Phonétique historique du patois de Vinzelles, par A. Dauzat. Préface de A. Thomas. 1 vol. in-8..... 6 fr.

PRÉCÉDEMMENT PARUS :

De l'authenticité des épigrammes de Simonide, par M. Hauvette, professeur adjoint de langue et de littérature grecques à la Faculté des lettres de Paris. 1 vol. in-8..... 4 fr.

Antinomies linguistiques, par M. Victor Henry, professeur de sanscrit et de grammaire comparée des langues indo-européennes à la Faculté des lettres de Paris. 1 vol. in-8..... 2 fr.

Mélanges d'histoire du moyen âge, publiés sous la direction de M. Luchaire, professeur à la Faculté des Lettres de l'Université de Paris, par MM. Luchaire, Dupont, Ferrier et Poupardin. 1 vol. in-8..... 3 fr. 50

SOUS PRESSE POUR PARAITRE TRÈS PROCHAINEMENT :

La flexion dans Lucrèce, par A. Cartault. 1 vol. in-8.

Revue de thérapeutique médico-chirurgicale

Journal des connaissances médico-chirurgicales, fondé en 1833

Par le Professeur **TROUSSEAU**

Comité de direction : MM. les Professeurs **Lannelongue, Bouchard, Guyon, Landouzy** et **Fournier.**

Rédacteur en chef : Dr **Raoul Blondel**; *Secrétaire de la rédaction :* Dr E. Vogt.

La Revue paraît le 1er et le 15 de chaque mois.

Abonnements : France, un an. **12 fr.** | Étranger, un an. **13 fr.**

REVUE HISTORIQUE

Dirigée par G. MONOD, membre de l'Institut,

Maître de conférences à l'École normale supérieure, directeur à l'École des hautes études.

(23e année, 1898.)

La Revue historique paraît tous les deux mois, par livraisons gr. in-8 de 15 à 16 feuilles, et forme à la fin de l'année trois beaux volumes de 500 pages chacun.

Abonnements : Un an, Paris, 30 fr. — Départements et étranger, 33 fr.
Un numéro..... 6 fr.

REVUE MENSUELLE
DE L'ÉCOLE D'ANTHROPOLOGIE
DE PARIS

Publiée par les Professeurs

HUITIÈME ANNÉE, 1898

Abonnement : Un an (du 15 janvier) pour tous pays : **10** fr.

Annales d'électrobiologie
d'électrothérapie et d'électrodiagnostic

Paraissant tous les DEUX MOIS

COMITÉ DE RÉDACTION SCIENTIFIQUE :

MM. **A. D'ARSONVAL**, de l'Institut, **A. TRIPIER, G. APOSTOLI, E. DOUMER, OUDIN.**

Rédacteur en chef : Dr E. DOUMER

Professeur à la Faculté de médecine de Lille, Docteur ès sciences

Abonnement : un an, du 15 janvier, Paris, **26** fr.; départements et étranger, **28** fr.
La livraison, **5** fr.

La librairie Félix Alcan se charge de fournir franco, à domicile, à Paris, en province et à l'étranger, tous les livres publiés par les différents éditeurs de Paris, aux prix de catalogue.

TABLE DES MATIÈRES

G. LOISEL. — Contribution à l'histo-physiologie des Éponges. — I. Les fibres des Reniera (*Planche I*) 1

E. LAGUESSE et V. BUÉ. — Sur un Embryon humain dérodyme de dix-neuf millimètres et sur l'origine des Monstres doubles en général (*Planche II*) 44

P. FREDET. — Quelques recherches sur les Artères de l'utérus (*avec 16 fig.*) 79

CH. FÉRÉ. — Note sur le poids de l'Œuf de Poule et sur ses variations dans les pontes successives (*avec 1 graphique*) 123

ANALYSE ET COMPTE RENDU DES TRAVAUX FRANÇAIS ET ÉTRANGERS. — *Le Double* : Traité des variations du système musculaire de l'homme 129

Le *Journal de l'Anatomie et de la Physiologie* paraît tous les deux mois :

CONDITIONS DE LA SOUSCRIPTION

Un numéro ..... 6 fr. »
Un an, pour Paris ..... 30 »
— pour les départements et l'étranger ..... 33 »

CHAQUE LIVRAISON CONTIENT :

1° Des *travaux originaux* sur les divers sujets que comporte son titre, accompagnés de planches hors texte en noir et en couleurs, et de gravures dans le texte;

2° Des *analyses et comptes rendus* de travaux présentés aux Sociétés savantes françaises et étrangères;

3° Une *revue* des publications qui se font à l'étranger sur la plupart des sujets qu'embrasse le titre de ce recueil.

IL A EN OUTRE POUR OBJET :

La *tératologie*, la *chimie organique*, l'*hygiène*, la *toxicologie* et la *médecine légale* dans leurs rapports avec l'anatomie et la physiologie;

Les applications de l'anatomie et de la physiologie à la *pratique de la médecine, de la chirurgie et de l'obstétrique*.

Les ouvrages à analyser, et tout ce qui concerne la rédaction, devront être adressés *franco* à la librairie FÉLIX ALCAN, 108, boulevard Saint-Germain.

FÉLIX ALCAN, Éditeur

Atlas d'Ostéologie comprenant les *Articulations des Os* et les *Insertions musculaires*, par **Ch. DEBIERRE**, professeur d'anatomie à la Faculté de médecine de Lille. 1 vol. in-4° contenant 253 gravures en noir et en couleurs, élégamment cartonné ..... **12** fr.

TRAITÉ ÉLÉMENTAIRE D'ANATOMIE DE L'HOMME

(Anatomie descriptive et dissection)

AVEC NOTIONS D'ORGANOGÉNIE ET D'EMBRYOLOGIE GÉNÉRALE

Par Ch. DEBIERRE, Professeur d'anatomie à la Faculté de médecine de Lille.

Prix de l'ouvrage complet en 2 forts vol. in-8, avec 965 fig. en noir et en couleurs dans le texte ..... 40 fr.

Tome I. — MANUEL DE L'AMPHITHÉATRE : *Système locomoteur, Système vasculaire, Système nerveux périphérique*. 1 fort vol. in-8 avec 450 fig. en noir et en plusieurs couleurs dans le texte ..... 20 fr.

Tome II. *Système nerveux central, Organes des sens, Splanchnologie, Embryologie générale*. 1 fort vol. in-8 avec 515 grav. en noir et en couleurs dans le texte ..... 20 fr.

FÉLIX ALCAN, *Editeur*, 108, Boulevard Saint-Germain, **PARIS.**

DICTIONNAIRE DE MÉDECINE

par les Drs **E. BOUCHUT** et **A. DESPRÉS**

Sixième Edition au courant des derniers Progrès de la Science.

un magnifique volume de 1630 pages in-4° sur 2 colonnes, avec 1000 gravures dans le texte. **Indispensable aux Familles**

PRIX : BROCHÉ, 25 FR ; — RELIÉ, 30 FR. *Franco contre Mandat.*

Coulommiers. — Imp. Paul Brodard.

FÉLIX ALCAN, ÉDITEUR

VIENNENT DE PARAITRE :

Travaux du laboratoire de psychologie de la clinique de la Salpêtrière. **I. Névroses et Idées fixes.** *Etudes cliniques et expérimentales sur les troubles de la volonté, de l'attention, de la mémoire, sur les idées obsédantes et leur traitement*, par le Dr **Pierre JANET**, directeur du laboratoire de psychologie de la clinique de la Salpêtrière.
1 vol. in-8, avec de nombreuses fig. dans le texte..... 12 fr.

Ces études réunies sous le nom de « Travaux du laboratoire de physiologie de la clinique de la Salpêtrière » traitent des idées fixes qui se présentent au cours de tant de maladies nerveuses ou mentales, et constituent un des phénomènes les plus intéressants pour le médecin et pour le psychologue. Un premier groupe, constitué par les trois premiers chapitres, se rapporte principalement aux troubles psychologiques généraux qui accompagnent les idées fixes, c'est-à-dire les troubles de la volonté, de l'attention, de la mémoire et aux méthodes qui permettent de les étudier. Un autre groupe porte sur l'analyse de quelques idées fixes, considérées en elles-mêmes, sur leurs caractères, sur les lois de leur développement. Dans une troisième partie sont réunies des observations sur quelques accidents plus particuliers, sur des troubles spéciaux de la sensibilité, du mouvement, des fonctions physiologiques qui semblent se rattacher à telle ou telle idée fixe. Enfin quelques chapitres constituent une dernière partie, traitant plus particulièrement de certains procédés de traitement, l'auteur y a ajouté une observation d'anesthésie chirurgicale par la suggestion, qui se rattache indirectement à ces études.

Traité médico-chirurgical de gynécologie, par les Drs **LABADIE-LAGRAVE**, médecin de la Charité, et **Félix LEGUEU**, chirurgien des hôpitaux de Paris. 1 fort vol. grand in-8 avec 280 figures dans le texte, cart. à l'anglaise. (*Paraîtra le 20 mars*)..... 25 fr.

Onzième congrès français de chirurgie. Paris, 1897. **Procès-verbaux, mémoires et discussions,** *publiés sous la direction de M. le Dr* Picqué, secrétaire général. 1 fort vol. in-8 avec 112 fig. dans le texte..... 20 fr.

Questions mises a l'ordre du jour : I. **Contusions de l'abdomen.** — II. **Indications opératoires et traitement du cancer du rectum.**

Les dix premières années se vendent séparément : I, II et III, 14 fr.; IV, 16 fr.; V, 14 fr.; VI, 16 fr.; VII, 18 fr.; VIII, IX et X..... 20 fr.

Dictionnaire de physiologie, publié sous la direction de M. le professeur **Ch. RICHET**, tome III, fascicule 1. 1 vol. grand in-8 avec gravures dans le texte. 8 fr. 50
On vend séparément : tome I (3 fascicules), 25 fr. — Tome II (3 fascicules), 25 fr.
Ou chaque fascicule..... 8 fr. 50

La timidité. **Étude psychologique et morale,** par **L. DUGAS**, docteur ès lettres, agrégé de philosophie. 1 vol. in-12 de la *Bibliothèque de philosophie contemporaine*..... 2 fr. 50

Etudes sur l'enfance, par **James SULLY**, traduit de l'anglais par A. Monod, et précédé d'une préface par G. Compayré, recteur de l'Académie de Lyon. 1 vol. in-8 de la *Bibliothèque de philosophie contemporaine*..... 10 fr.

Introduction à la médecine de l'esprit, par le Dr **MAURICE DE FLEURY**, ancien interne des hôpitaux. 4e édition. 1 vol. in-8..... 7 fr. 50

Genèse et nature de l'hystérie, par le Dr **Paul SOLLIER**, ancien interne des hôpitaux et des hospices de Bicêtre et de la Salpêtrière. 2 vol. in-8..... 20 fr.

SOUS PRESSE POUR PARAITRE PROCHAINEMENT :

Dr **Cornet.** — Nouvelle chirurgie d'urgence. 1 vol. in-12, avec nombreuses figures dans le texte.

Dr **Wide**, de Stockholm. — Traité de gymnastique médicale suédoise, traduit par le Dr *Bourcart*, privat-docent à l'Université de Genève; augmenté d'un chapitre sur la Gynécologie et les affections abdominales, par le Dr *Bourcart*. Préface du Dr *F. Lagrange*. 1 vol. grand in-8 avec de nombreuses figures dans le texte.

JUN 27 1898
7514

JOURNAL DE L'ANATOMIE ET DE LA PHYSIOLOGIE

NORMALES ET PATHOLOGIQUES

DE L'HOMME ET DES ANIMAUX

Fondé par CHARLES ROBIN (1864-1885)

Continué par GEORGES POUCHET (1885-1894)

PUBLIÉ PAR MATHIAS DUVAL

Membre de l'Académie de médecine, professeur à la Faculté de médecine

AVEC LE CONCOURS DE MM.

BEAUREGARD
Assistant au Muséum d'histoire naturelle.

RETTERER
Professeur agrégé à la Faculté de médecine de Paris.

TOURNEUX
Professeur à la Faculté de médecine de Toulouse.

XXXIVe ANNÉE, 1898. — N° 2. — MARS-AVRIL

PARIS

ANCIENNE LIBRAIRIE GERMER BAILLIÈRE ET Cie

FÉLIX ALCAN, ÉDITEUR

108, BOULEVARD SAINT-GERMAIN, 108

1898

FÉLIX ALCAN, ÉDITEUR

UNIVERSITÉ DE PARIS

BIBLIOTHÈQUE DE LA FACULTÉ DES LETTRES

VIENNENT DE PARAITRE :

La Métion dans Lucrèce, par A. CARTAULT. 1 vol. in-8..... 4 fr.

Études linguistiques sur la Basse Auvergne. Phonétique historique du patois de Vinzelles, par A. DAUZAT. Préface de A. THOMAS. 1 vol. in-8..... 6 fr.

PRÉCÉDEMMENT PARUS :

De l'authenticité des épigrammes de Simonide, par M. HAUVETTE, professeur adjoint de langue et de littérature grecques à la Faculté des lettres de Paris. 1 vol. in-8..... 4 fr.

Antinomies linguistiques, par M. VICTOR HENRY, professeur de sanscrit et de grammaire comparée des langues indo-européennes à la Faculté des lettres de Paris. 1 vol. in-8..... 2 fr.

Mélanges d'histoire du moyen âge, publiés sous la direction de M. LUCHAIRE, professeur à la Faculté des Lettres de l'Université de Paris, par MM. LUCHAIRE, DUPONT, FERRIER et POUPARDIN. 1 vol. in-8..... 3 fr. 50

Revue de thérapeutique médico-chirurgicale

Journal des connaissances médico-chirurgicales, fondé en 1833

Par le Professeur **TROUSSEAU**

Comité de direction : MM. les Professeurs **Lannelongue, Bouchard, Guyon, Landouzy** et **Fournier.**

Rédacteur en chef : Dr **Raoul Blondel**; *Secrétaire de la rédaction :* Dr E. VOGT.

La Revue paraît le 1er et le 15 de chaque mois.

Abonnements : France, un an. **12 fr.** | Étranger, un an. **13 fr.**

REVUE HISTORIQUE

Dirigée par G. MONOD, membre de l'Institut,

Maître de conférences à l'École normale supérieure, directeur à l'École des hautes études.

(23e année, 1898.)

La REVUE HISTORIQUE paraît tous les deux mois, par livraisons gr. in-8 de 15 à 16 feuilles, et forme à la fin de l'année trois beaux volumes de 500 pages chacun.

Abonnements : Un an, Paris, 30 fr. — Départements et étranger, 33 fr.
Un numéro..... 6 fr.

REVUE MENSUELLE

DE L'ÉCOLE D'ANTHROPOLOGIE

DE PARIS

Publiée par les Professeurs

HUITIÈME ANNÉE, 1898

ABONNEMENT : Un an (du 15 janvier) pour tous pays : **10 fr.**

Annales d'électrobiologie d'électrothérapie et d'électrodiagnostic

Paraissant tous les DEUX MOIS

COMITÉ DE RÉDACTION SCIENTIFIQUE :

MM. **A. D'ARSONVAL**, de l'Institut, **A. TRIPIER, G. APOSTOLI, E. DOUMER, OUDIN.**

RÉDACTEUR EN CHEF : Dr E. DOUMER

Professeur à la Faculté de médecine de Lille, Docteur ès sciences

ABONNEMENT : un an, du 15 janvier, Paris, **26** fr.; départements et étranger, **28** fr.
La livraison, **5** fr.

La librairie Félix Alcan se chargé de fournir franco, à domicile, à Paris, en province et à l'étranger, tous les livres publiés par les différents éditeurs de Paris, aux prix de catalogue.

TABLE DES MATIÈRES

P. TROLARD. — La loge aponévrotique des muscles profonds de la nuque (*avec 1 fig.*) 129
P. ATHANASOW. — Recherches histologiques sur l'atrophie de la Prostate consécutive à la castration, à la vasectomie et à l'injection sclérogène (*Planches III et IV*) 137
G. LOISEL. — Contribution à l'histo-physiologie des Éponges. — (*Planche V*) (*suite et fin*) 187
A.-M. BLOCH. — Expériences relatives à l'action que les traumatismes produisent sur la circulation et la sensibilité de la peau. 235
E. RABAUD. — Essai de tératologie. Embryologie des poulets omphalocéphales (*avec 6 fig.*) 247
ANALYSE ET COMPTE RENDU DES TRAVAUX FRANÇAIS ET ÉTRANGERS. — MERKEL et BONNET : Ergebnisse der Anatomie und Entwickelungsgeschichte. — DELAGE et HÉROUARD : Traité de Zoologie concrète. — REINKE : Anatomie des Menschen für Studirende und Aerzte. (*E. Retterer*) 262

Le *Journal de l'Anatomie et de la Physiologie* paraît tous les deux mois :

CONDITIONS DE LA SOUSCRIPTION

Un numéro ..... 6 fr. »
Un an, pour Paris ..... 30 »
— pour les départements et l'étranger ..... 33 »

CHAQUE LIVRAISON CONTIENT :

1° Des *travaux originaux* sur les divers sujets que comporte son titre, accompagnés de planches hors texte en noir et en couleurs, et de gravures dans le texte;
2° Des *analyses et comptes rendus* de travaux présentés aux Sociétés savantes françaises et étrangères;
3° Une *revue* des publications qui se font à l'étranger sur la plupart des sujets qu'embrasse le titre de ce recueil.

IL A EN OUTRE POUR OBJET :

La *tératologie*, la *chimie organique*, l'*hygiène*; la *toxicologie* et la *médecine légale* dans leurs rapports avec l'anatomie et la physiologie;
Les applications de l'anatomie et de la physiologie à la *pratique de la médecine, de la chirurgie et de l'obstétrique.*

Les ouvrages à analyser, et tout ce qui concerne la rédaction, devront être adressés *franco* à la librairie FÉLIX ALCAN, 108, boulevard Saint-Germain.

FÉLIX ALCAN, Éditeur

Atlas d'Ostéologie comprenant les *Articulations des Os* et les *Insertions musculaires*, par **Ch. DEBIERRE**, professeur d'anatomie à la Faculté de médecine de Lille. 1 vol. in-4° contenant 253 gravures en noir et en couleurs, élégamment cartonné ..... **12 fr.**

TRAITÉ ÉLÉMENTAIRE D'ANATOMIE DE L'HOMME
(Anatomie descriptive et dissection)
AVEC NOTIONS D'ORGANOGÉNIE ET D'EMBRYOLOGIE GÉNÉRALE
Par Ch. DEBIERRE, Professeur d'anatomie à la Faculté de médecine de Lille.

Prix de l'ouvrage complet en 2 forts vol. in-8, avec 965 fig. en noir et en couleurs dans le texte ..... 40 fr.
Tome I. — MANUEL DE L'AMPHITHÉATRE : *Système locomoteur, Système vasculaire, Système nerveux périphérique.* 1 fort vol. in-8 avec 450 fig. en noir et en plusieurs couleurs dans le texte ..... 20 fr.
Tome II. *Système nerveux central, Organes des sens, Splanchnologie, Embryologie générale.* 1 fort vol. in-8 avec 515 grav. en noir et en couleurs dans le texte ..... 20 fr.

FÉLIX ALCAN, *Editeur*, **108, Boulevard Saint-Germain, PARIS.**

DICTIONNAIRE DE MÉDECINE
par les Drs **E. BOUCHUT et A. DESPRÉS**
Sixième Edition au courant des derniers Progrès de la Science.
1 magnifique volume de 1630 pages in-4° sur 2 colonnes, avec 1000 gravures dans le texte, **Indispensable aux Familles**
PRIX : BROCHÉ, **25** FR. ; — RELIÉ, **30** FR. *Franco contre Mandat.*

Coulommiers. — Imp. Paul Brodard

FÉLIX ALCAN, ÉDITEUR

VIENNENT DE PARAITRE :

La famille névropathique. Théorie tératologique de l'hérédité et de la prédisposition morbides et de la dégénérescence, par **Ch. FÉRÉ**, médecin de Bicêtre. 2e édit., revue et augmentée. 1 vol. in-12 de la *Collection médicale*, avec 48 gravures dans le texte, en élégant cartonnage anglais ..... 4 fr.

Traité médico-chirurgical de gynécologie, par les Drs **LABADIE-LAGRAVE**, médecin de la Charité, et **Félix LÉGUEU**, chirurgien des hôpitaux de Paris. 1 fort vol. grand in-8 avec 280 figures dans le texte, cart. à l'anglaise ..... 25 fr.

La gynécologie n'est ni médicale, ni chirurgicale, elle est à la fois l'une et l'autre : ce Traité de gynécologie, et c'est en cela qu'il diffère de ceux qui ont été publiés jusqu'ici, a pour but de caractériser cette union intime entre la médecine et la chirurgie.

La classification adoptée a pour base la pathologie générale, cette division convient mieux à un traité didactique, elle permet mieux que toute autre de montrer comment les maladies de l'appareil génital de la femme sont régies et gouvernées par les mêmes lois que les maladies des autres appareils et par quelles différences elles s'en distinguent.

Travaux du laboratoire de psychologie de la clinique de la Salpêtrière. **I. Névroses et idées fixes.** *Etudes cliniques et expérimentales sur les troubles de la volonté, de l'attention, de la mémoire, sur les idées obsédantes et leur traitement*, par le Dr **Pierre JANET**, directeur du laboratoire de psychologie de la clinique de la Salpêtrière.
1 vol. in-8, avec de nombreuses fig. dans le texte ..... 12 fr.

Traité de gymnastique médicale suédoise, par le professeur **A. WIDE**, directeur de l'Institut orthopédique de l'État, à Stockholm, traduit, annoté et augmenté de plusieurs chapitres sur les *Affections abdominales et gynécologiques*, par le Dr M. BOURCART, privat-docent à l'Université de Genève, suivi d'un travail sur le *Massage en ophtalmologie*, par le Dr GOURFEIN, médecin adjoint de l'hôpital Rothschild. Préface du Dr Fernand LAGRANGE, lauréat de l'Institut et de l'Académie de médecine.
1 vol. in-8 avec 128 figures ..... 12 fr. 50

Les rêves. Psychologie et physiologie, par le Dr **Ph. TISSIÉ**, avec une préface de M. le prof. AZAM. 2e édit., revue et augmentée. 1 vol. in-12 de la *Bibliothèque de philosophie contemporaine* ..... 2 fr. 50

Dictionnaire de physiologie, publié sous la direction de M. le professeur **Ch. RICHET**; tome III, fascicule 2. 1 vol. grand in-8 avec 87 gravures dans le texte. (*Champignons à Chlore*) ..... 8 fr. 50
On vend séparément : tome I (3 fascicules), 25 fr. — Tome II (3 fascicules), 25 fr.
Ou chaque fascicule ..... 8 fr. 50

CH. RICHET. **Bibliographia physiologica (1893-1894).** *Répertoire des travaux de physiologie classés d'après la classification décimale.* 1 vol. in-12 ..... 7 fr.

Introduction à la médecine de l'esprit, par le Dr **MAURICE DE FLEURY**, ancien interne des hôpitaux. 4e édition. 1 vol. in-8 ..... 7 fr. 50

Genèse et nature de l'hystérie, par le Dr **Paul SOLLIER**, ancien interne des hôpitaux et des hospices de Bicêtre et de la Salpêtrière. 2 vol. in-8 ..... 20 fr.

Psychologie du peuple français, par **Alfred FOUILLÉE**. 1 vol. in-8 de la *Bibliothèque de philosophie contemporaine* ..... 7 fr. 50

Richard Wagner, poète et penseur, par **Henri LICHTENBERGER**, professeur à la Faculté des lettres de l'Université de Nancy. 1 vol. in-8 de la *Bibliothèque de philosophie contemporaine* ..... 10 fr.

Les races et les nationalités en Autriche-Hongrie, par **Bertrand AUERBACH**, professeur à la Faculté des lettres de Nancy. 1 vol. in-8 de la *Bibliothèque d'histoire contemporaine*, avec 1 carte hors texte et 10 cartes dans le texte ..... 5 fr.

SEP 23 1898

7514

JOURNAL

DE

L'ANATOMIE

ET DE

LA PHYSIOLOGIE

NORMALES ET PATHOLOGIQUES

DE L'HOMME ET DES ANIMAUX

Fondé par CHARLES ROBIN (1864-1885)

Continué par GEORGES POUCHET (1885-1894)

PUBLIÉ PAR MATHIAS DUVAL

Membre de l'Académie de médecine, professeur à la Faculté de médecine

AVEC LE CONCOURS DE MM.

BEAUREGARD
Assistant au Muséum d'histoire naturelle.

RETTERER
Professeur agrégé à la Faculté de médecine de Paris.

TOURNEUX
Professeur à la Faculté de médecine de Toulouse.

XXXIVe ANNÉE, 1898. — N° 3. — MAI-JUIN

PARIS

ANCIENNE LIBRAIRIE GERMER BAILLIÈRE ET Cie

FÉLIX ALCAN, ÉDITEUR

108, BOULEVARD SAINT-GERMAIN, 108

1898

FÉLIX ALCAN, ÉDITEUR

MÉDECINE OPÉRATOIRE

LEÇONS PROFESSÉES A LA FACULTÉ de MEDECINE de PARIS

Par M. le professeur FÉLIX TERRIER

VIENT DE PARAITRE :

Chirurgie du cou, par le prof. F. TERRIER et les Drs GUILLEMAIN et MALHERBE. 1 vol. in-12 avec 101 fig. dans le texte, cart. à l'anglaise... 4 fr.

Précédemment parus :

Petit manuel d'antisepsie et d'asepsie, par MM. les docteurs FÉLIX TERRIER et PÉRAIRE. 1 vol. in-12, cartonné à l'anglaise, avec gravures..... 3 fr.

Petit manuel d'anesthésie, par *les mêmes*. 1 vol. in-12, cart. à l'anglaise. 3 fr.

L'opération du trépan, par *les mêmes*. 1 vol. in-12, cart. à l'anglaise, avec 222 gravures dans le texte..... 4 fr.

Chirurgie de la face, par les docteurs FÉLIX TERRIER, GUILLEMAIN et MALHERBE. 1 vol. in-12, cart. à l'anglaise, avec 214 gravures dans le texte. 4 fr.

Sous presse pour paraître très prochainement :

Chirurgie du cœur et du péricarde, par les docteurs F. TERRIER et REYMOND.

(*Sera continué.*)

REVUE MENSUELLE

DE L'ÉCOLE D'ANTHROPOLOGIE

DE PARIS

Publiée par les Professeurs

HUITIÈME ANNÉE, 1898

ABONNEMENT : Un an (du 15 janvier) pour tous pays : **10** fr.

Annales d'électrobiologie

d'électrothérapie et d'électrodiagnostic

Paraissant tous les DEUX MOIS

COMITÉ DE RÉDACTION SCIENTIFIQUE :

MM. **A. D'ARSONVAL**, de l'Institut, **A. TRIPIER**, **G. APOSTOLI**, **E. DOUMER**, **OUDIN**.

RÉDACTEUR EN CHEF : Dr E. DOUMER

Professeur à la Faculté de médecine de Lille, Docteur ès sciences

ABONNEMENT : un an, du 15 janvier, Paris, **26** fr.; départements et étranger, **28** fr.

La livraison, **5** fr.

Revue de thérapeutique médico-chirurgicale

Journal des connaissances médico-chirurgicales, fondé en 1833

Par le Professeur **TROUSSEAU**

Comité de direction : Prof. **Lannelongue, Bouchard, Guyon, Landouzy, Fournier.**

Rédacteur en chef : Dr **Raoul Blondel**; *Secrétaire de la rédaction* : Dr E. VOGT.

La Revue paraît le 1er et le 15 de chaque mois.

Abonnements : France, un an. **12** fr. | Étranger, un an. **13** fr.

JOURNAL DE NEUROLOGIE

Neurologie, Psychiatrie, Psychologie, Hypnologie

SOUS LA DIRECTION DE MM. **FRANCOTTE, CROCQ fils, Van GEHUCHTEN**

(Paraît 2 fois par mois)

Abonnements : Un an, France : **10** francs.

SOMMAIRE DU N° 9.

Travaux originaux : Contribution à l'étude des modifications des cellules nerveuses de l'écorce cérébrale dans l'anémie expérimentale, par S. SOUKHANOF. — Un cas d'apoplexie hystérique ayant simulé une apoplexie protubérentielle avec syndrome de Millard-Gubler, par CROCQ fils et MARLOW. — *Revue de neurologie.* — *Bibliographie.* — *Varia.*

La librairie Félix ALCAN se charge de fournir franco, à domicile, à Paris, en province et à l'étranger, tous les livres publiés par les différents éditeurs de Paris, aux prix de catalogue.

TABLE DES MATIÈRES

P. VERDUN. — Évolution de la quatrième Poche branchiale et de la Thyroïde latérale chez le Chat (*Planche VI*)..... 265

M. BROUHA. — Recherches sur le développement du Foie, du Pancréas, de la Cloison mésentérique et des Cavités hépato-entériques chez les Oiseaux (*Planches VII, VIII et IX*)..... 305

E. BERGER et R. LŒWY. — L'état des Yeux pendant le sommeil et la théorie du Sommeil..... 364

A. GUIEYSSE. — Sur quelques points d'anatomie des muscles de l'Appareil respiratoire (*avec 5 fig.*)..... 419

Le *Journal de l'Anatomie et de la Physiologie* paraît tous les deux mois :

CONDITIONS DE LA SOUSCRIPTION

Un numéro..... 6 fr. »
Un an, pour Paris..... 30 »
— pour les départements et l'étranger..... 33 »

CHAQUE LIVRAISON CONTIENT :

1° Des *travaux originaux* sur les divers sujets que comporte son titre, accompagnés de planches hors texte en noir et en couleurs, et de gravures dans le texte;
2° Des *analyses et comptes rendus* de travaux présentés aux Sociétés savantes françaises et étrangères;
3° Une *revue* des publications qui se font à l'étranger sur la plupart des sujets qu'embrasse le titre de ce recueil.

IL A EN OUTRE POUR OBJET :

La *tératologie*, la *chimie organique*, l'*hygiène*, la *toxicologie* et la *médecine légale* dans leurs rapports avec l'anatomie et la physiologie;
Les applications de l'anatomie et de la physiologie à la *pratique de la médecine, de la chirurgie et de l'obstétrique.*

Les ouvrages à analyser, et tout ce qui concerne la rédaction, devront être adressés *franco* à la librairie FÉLIX ALCAN, 108, boulevard Saint-Germain.

FÉLIX ALCAN, Éditeur

TRAITÉ ÉLÉMENTAIRE D'ANATOMIE DE L'HOMME
(Anatomie descriptive et dissection)
AVEC NOTIONS D'ORGANOGÉNIE ET D'EMBRYOLOGIE GÉNÉRALE
Par Ch. DEBIERRE, Professeur d'anatomie à la Faculté de médecine de Lille.

Prix de l'ouvrage complet en 2 forts vol. in-8, avec 965 fig. en noir et en couleurs dans le texte..... 40 fr.
Tome I. — MANUEL DE L'AMPHITHÉATRE : *Système locomoteur, Système vasculaire, Système nerveux périphérique.* 1 fort vol. in-8 avec 450 fig. en noir et en plusieurs couleurs dans le texte..... 20 fr.
Tome II. *Système nerveux central, Organes des sens, Splanchnologie, Embryologie générale.* 1 fort vol. in-8 avec 515 grav. en noir et en couleurs dans le texte..... 20 fr.

Atlas d'Ostéologie comprenant les *Articulations des Os* et les *Insertions musculaires*, par **Ch. DEBIERRE**, professeur d'anatomie à la Faculté de médecine de Lille. 1 vol. in-4° contenant 253 gravures en noir et en couleurs, élégamment cartonné..... 12 fr.

FÉLIX ALCAN, *Editeur*, **108, Boulevard Saint-Germain, PARIS.**

DICTIONNAIRE DE MÉDECINE
par les Drs **E. BOUCHUT et A. DESPRÉS**
Sixième Edition au courant des derniers Progrès de la Science.
1 magnifique volume de 1630 pages in-4° sur 2 colonnes, avec 1000 gravures dans le texte, **Indispensable aux Familles**
PRIX : BROCHÉ, 25 FR. ; — RELIÉ, 30 FR. *Franco contre Mandat.*

Coulommiers. — Imp. Paul Brodard

FÉLIX ALCAN, ÉDITEUR

VIENNENT DE PARAITRE :

La famille névropathique. **Théorie tératologique de l'hérédité et de la prédisposition morbides et de la dégénérescence,** par **Ch. FÉRÉ**, médecin de Bicêtre. 2e édit., revue et augmentée. 1 vol. in-12 de la *Collection médicale,* avec 48 gravures dans le texte, en élégant cartonnage anglais..... 4 fr.

Recherches cliniques et thérapeutiques sur l'épilepsie, l'hystérie et l'idiotie. **Compte rendu du service des enfants idiots, épileptiques et arriérés de Bicêtre pendant l'année 1897,** par **BOURNEVILLE**, avec la collaboration de MM. Dardel, Jacomet, Mettetal, Noir, Philippe, Rellay, Schwartz, Tissier et Wuillamier. Tome XVIII. 1 vol. in-8 avec 18 figures dans le texte et 20 planches hors texte..... 7 fr.

Traité médico-chirurgical de gynécologie, par les Drs **LABADIE-LAGRAVE**, médecin de la Charité, et **Félix LEGUEU**, chirurgien des hôpitaux de Paris. 1 fort vol. grand in-8 avec 280 figures dans le texte, cart. à l'anglaise..... 25 fr.

La gynécologie n'est ni médicale, ni chirurgicale, elle est à la fois l'une et l'autre : ce Traité de gynécologie, et c'est en cela qu'il diffère de ceux qui ont été publiés jusqu'ici, a pour but de caractériser cette union intime entre la médecine et la chirurgie.

La classification adoptée a pour base la pathologie générale, cette division convient mieux à un traité didactique, elle permet mieux que toute autre de montrer comment les maladies de l'appareil génital de la femme sont régies et gouvernées par les mêmes lois que les maladies des autres appareils et par quelles différences elles s'en distinguent.

Travaux du laboratoire de psychologie de la clinique de la Salpêtrière. ***I. Névroses et Idées fixes.*** *Etudes cliniques et expérimentales sur les troubles de la volonté, de l'attention, de la mémoire, sur les idées obsédantes et leur traitement*, par le Dr **Pierre JANET**, directeur du laboratoire de psychologie de la clinique de la Salpêtrière.
1 vol. in-8, avec de nombreuses fig. dans le texte..... 12 fr.

Traité de gymnastique médicale suédoise, par le professeur **A. WIDE**, directeur de l'Institut orthopédique de l'État, à Stockholm, traduit, annoté et augmenté de plusieurs chapitres sur les *Affections abdominales et gynécologiques*, par le Dr M. Bourcart, privat-docent à l'Université de Genève, suivi d'un travail sur le *Massage en ophtalmologie*, par le Dr Gourfein, médecin adjoint de l'hôpital Rothschild. Préface du Dr Fernand Lagrange, lauréat de l'Institut et de l'Académie de médecine.
1 vol. in-8 avec 128 figures..... 12 fr. 50

Travaux du Laboratoire de Physiologie, de M. le professeur **Ch. RICHET**, professeur à la Faculté de médecine de Paris. Tome IV (*Appareils glandulaires. — Nerfs et muscles. — Sérothérapie. — Chloroforme*). 1 vol. in-8 avec 57 fig. dans le texte..... 12 fr.
Les trois premiers volumes, chacun..... 12 fr.

Dictionnaire de physiologie, publié sous la direction de M. le professeur **Ch. RICHET**; tome III, fascicule 2. 1 vol. grand in-8 avec 87 gravures dans le texte. (*Champignons à Chlore*)..... 8 fr. 50
On vend séparément : tome I (3 fascicules), 25 fr. — Tome II (3 fascicules), 25 fr.
Ou chaque fascicule..... 8 fr. 50

CH. RICHET. **Bibliographia physiologica (1893-1894).** *Répertoire des travaux de physiologie classés d'après la classification décimale.* 1 vol. in-12..... 7 fr.

Introduction à la médecine de l'esprit, par le Dr **MAURICE DE FLEURY**, ancien interne des hôpitaux. 4e édition. 1 vol. in-8..... 7 fr. 50

Essai sur la classification des sciences, par **Edmond GOBLOT**, professeur agrégé de philosophie au lycée de Toulouse, docteur ès lettres. 1 vol. in-8 de la *Bibliothèque de philosophie contemporaine*..... 5 fr.

SEP 23 1898

7514

JOURNAL

DE

L'ANATOMIE

ET DE

LA PHYSIOLOGIE

NORMALES ET PATHOLOGIQUES

DE L'HOMME ET DES ANIMAUX

Fondé par CHARLES ROBIN (1864-1885)

Continué par GEORGES POUCHET (1885-1894)

PUBLIÉ PAR MATHIAS DUVAL

Membre de l'Académie de médecine, professeur à la Faculté de médecine

AVEC LE CONCOURS DE MM.

BEAUREGARD
Assistant au Muséum d'histoire naturelle.

RETTERER
Professeur agrégé à la Faculté de médecine de Paris.

TOURNEUX
Professeur à la Faculté de médecine de Toulouse.

XXXIVe ANNÉE, 1898. — N° 4. — JUILLET-AOUT

PARIS

ANCIENNE LIBRAIRIE GERMER BAILLIÈRE ET Cie

FÉLIX ALCAN, ÉDITEUR

108, BOULEVARD SAINT-GERMAIN, 108

1898

FÉLIX ALCAN, ÉDITEUR

UNIVERSITÉ DE PARIS

BIBLIOTHÈQUE DE LA FACULTÉ DES LETTRES

POUR PARAITRE LE 25 JUILLET :

Le treize vendémiaire an IV, par Henri Zivy, étudiant à la Faculté. 1 vol. in-8 avec 2 planches hors texte..... 4 fr.

PRÉCÉDEMMENT PARUS :

La flexion dans Lucrèce, par A. Cartault. 1 vol. in-8..... 4 fr.

Études linguistiques sur la Basse Auvergne. Phonétique historique du patois de Vinzelles, par A. Dauzat. Préface de A. Thomas. 1 vol. in-8..... 6 fr.

De l'authenticité des épigrammes de Simonide, par M. Hauvette, professeur adjoint de langue et de littérature grecques à la Faculté des lettres de Paris. 1 vol. in-8..... 4 fr.

Antinomies linguistiques, par M. Victor Henry, professeur de sanscrit et de grammaire comparée des langues indo-européennes à la Faculté des lettres de Paris. 1 vol. in-8..... 2 fr.

Mélanges d'histoire du moyen âge, publiés sous la direction de M. Luchaire, professeur à la Faculté des Lettres de l'Université de Paris, par MM. Luchaire, Dupont, Ferrier et Poupardin. 1 vol. in-8..... 3 fr. 50

Revue de thérapeutique médico-chirurgicale

Journal des connaissances médico-chirurgicales, fondé en 1833

Par le Professeur **TROUSSEAU**

Comité de direction : Prof. **Lannelongue, Bouchard, Guyon. Landouzy, Fournier.**

Rédacteur en chef : Dr **Raoul Blondel** ; *Secrétaire de la rédaction :* Dr E. Vogt.

La Revue paraît le 1er et le 15 de chaque mois.

Abonnements : France, un an. **12 fr.** | Étranger, un an. **13 fr.**

REVUE HISTORIQUE

Dirigée par G. MONOD, membre de l'Institut,

Maître de conférences à l'École normale supérieure, directeur à l'École des hautes études.

(23e année, 1898.)

La Revue historique paraît tous les deux mois, par livraisons gr. in-8 de 15 à 16 feuilles et forme à la fin de l'année trois beaux volumes de 500 pages chacun.

Abonnements : Un an, Paris, 30 fr. — Départements et étranger, 33 fr.
Un numéro..... 6 fr.

REVUE MENSUELLE
DE L'ÉCOLE D'ANTHROPOLOGIE
DE PARIS

Publiée par les Professeurs

HUITIÈME ANNÉE, 1898

Abonnement : Un an (du 15 janvier) pour tous pays : **10** fr.

Annales d'électrobiologie d'électrothérapie et d'électrodiagnostic

Paraissant tous les DEUX MOIS

COMITÉ DE RÉDACTION SCIENTIFIQUE :

MM. **A. D'ARSONVAL**, de l'Institut, **A. TRIPIER, G. APOSTOLI, E. DOUMER, OUDIN.**

Rédacteur en chef : Dr E. DOUMER

Professeur à la Faculté de médecine de Lille, Docteur ès sciences

Abonnement : un an, du 15 janvier, Paris, **26** fr.; départements et étranger, **28** fr.
La livraison, **5** fr.

La librairie Félix ALCAN se charge de fournir franco, à domicile, à Paris, en province et à l'étranger, tous les livres publiés par les différents éditeurs de Paris, aux prix de catalogue.

TABLE DES MATIÈRES

A. PRENANT. — Contributions à l'embryologie des Reptiles. — I. Sur un organe des Embryons de Reptiles comparable à l'Hypocorde des Ichthyopsidés. (*Planches X, XI et XII.*)..... 433
L. LOR. — Notes anatomiques sur les Glandes de l'Orbite et spécialement sur une Glande lacrymale méconnue chez le Lapin (*avec 2 fig.*)..... 463
ALEZAIS. — Contribution à l'étude de la Plèvre et du Péritoine chez le Cobaye (*avec 1 fig.*)..... 487
E. RABAUD. — Essai de tératologie. — Embryologie des Poulets omphalocéphales (*suite*) (*avec 22 fig.*) 496

Le *Journal de l'Anatomie et de la Physiologie* paraît tous les deux mois :

CONDITIONS DE LA SOUSCRIPTION

Un numéro . . . . . 6 fr. »
Un an, pour Paris. . . . . 30 »
— pour les départements et l'étranger. . . . . 33 »

CHAQUE LIVRAISON CONTIENT :

1° Des *travaux originaux* sur les divers sujets que comporte son titre, accompagnés de planches hors texte en noir et en couleurs, et de gravures dans le texte;
2° Des *analyses et comptes rendus* de travaux présentés aux Sociétés savantes françaises et étrangères;
3° Une *revue* des publications qui se font à l'étranger sur la plupart des sujets qu'embrasse le titre de ce recueil.

IL A EN OUTRE POUR OBJET :

La *tératologie*, la *chimie organique*, l'*hygiène*, la *toxicologie* et la *médecine légale* dans leurs rapports avec l'anatomie et la physiologie;
Les applications de l'anatomie et de la physiologie à la *pratique de la médecine, de la chirurgie et de l'obstétrique.*

Les ouvrages à analyser, et tout ce qui concerne la rédaction, devront être adressés *franco* à la librairie FÉLIX ALCAN, 108, boulevard Saint-Germain.

FÉLIX ALCAN, Éditeur

TRAITÉ ÉLÉMENTAIRE D'ANATOMIE DE L'HOMME
(Anatomie descriptive et dissection)
AVEC NOTIONS D'ORGANOGÉNIE ET D'EMBRYOLOGIE GÉNÉRALE
Par Ch. DEBIERRE, Professeur d'anatomie à la Faculté de médecine de Lille.

Prix de l'ouvrage complet en 2 forts vol. in-8, avec 965 fig. en noir et en couleurs dans le texte . . . . . 40 fr.
Tome I. — MANUEL DE L'AMPHITHÉATRE : *Système locomoteur, Système vasculaire, Système nerveux périphérique.* 1 fort vol. in-8 avec 450 fig. en noir et en plusieurs couleurs dans le texte. . . . . 20 fr.
Tome II. *Système nerveux central, Organes des sens, Splanchnologie, Embryologie générale.* 1 fort vol. in-8 avec 515 grav. en noir et en couleurs dans le texte. . . . . 20 fr.

Atlas d'Ostéologie comprenant les *Articulations des Os* et les *Insertions musculaires*, par **Ch. DEBIERRE**, professeur d'anatomie à la Faculté de médecine de Lille. 1 vol. in-4° contenant 253 gravures en noir et en couleurs, élégamment cartonné..... 12 fr.

FÉLIX ALCAN, *Editeur*, **108, Boulevard Saint-Germain, PARIS.**

DICTIONNAIRE DE MÉDECINE
par les Drs **E. BOUCHUT et A. DESPRÉS**
Sixième Edition au courant des derniers Progrès de la Science.
magnifique volume de 1630 pages in-4° sur 2 colonnes, avec 1000 gravures dans le texte, **Indispensable aux Familles**
PRIX : BROCHÉ, 25 FR. ; — RELIÉ, 30 FR. *Franco contre Mandat.*

Coulommiers. — Imp. Paul Brodard

VIENNENT DE PARAITRE :

Travaux du Laboratoire de Physiologie, de M. le professeur **Ch. RICHET**, professeur à la Faculté de médecine de Paris. Tome IV (*Appareils glandulaires. — Nerfs et muscles. — Sérothérapie. — Chloroforme*). 1 vol. in-8 avec 57 fig. dans le texte..... 12 fr.
Les trois premiers volumes, chacun..... 12 fr.

La famille névropathique. Théorie tératologique de l'hérédité et de la prédisposition morbides et de la dégénérescence, par **Ch. FÉRÉ**, médecin de Bicêtre. 2e édit., revue et augmentée. 1 vol. in-12 de la *Collection médicale*, avec 48 gravures dans le texte, en élégant cartonnage anglais..... 4 fr.

Recherches cliniques et thérapeutiques sur l'épilepsie, l'hystérie et l'idiotie. Compte rendu du service des enfants idiots, épileptiques et arriérés de Bicêtre pendant l'année 1897, par **BOURNEVILLE**, avec la collaboration de MM. Dardel, Jacomet, Mettetal, Noir, Philippe, Rellay, Schwartz, Tissier et Wuillamier. Tome XVIII. 1 vol. in-8 avec 18 figures dans le texte et 20 planches hors texte..... 7 fr.

Traité médico-chirurgical de gynécologie, par les Drs **LABADIE-LAGRAVE**, médecin de la Charité, et **Félix LEGUEU**, chirurgien des hôpitaux de Paris, professeur agrégé à la Faculté de médecine de Paris. 1 fort vol. grand in-8 avec 280 figures dans le texte, cart. à l'anglaise..... 25 fr.

Travaux du laboratoire de psychologie de la clinique de la Salpêtrière. **Névroses et idées fixes.** — *I. Études cliniques et expérimentales sur les troubles de la volonté, de l'attention, de la mémoire, sur les idées obsédantes et leur traitement*, par le Dr **Pierre JANET**, directeur du laboratoire de psychologie de la clinique de la Salpêtrière.
1 vol. in-8, avec de nombreuses fig. dans le texte..... 12 fr.

Traité de gymnastique médicale suédoise, par le professeur **A. WIDE**, directeur de l'Institut orthopédique de l'État, à Stockholm, traduit, annoté et augmenté de plusieurs chapitres sur les *Affections abdominales et gynécologiques*, par le Dr M. Bourgart, privat-docent à l'Université de Genève, suivi d'un travail sur le *Massage en ophtalmologie*, par le Dr Gourfein, médecin adjoint de l'hôpital Rothschild. Préface du Dr Fernand Lagrange, lauréat de l'Institut et de l'Académie de médecine.
1 vol. in-8 avec 128 figures..... 12 fr. 50

Dictionnaire de physiologie, publié sous la direction de M. le professeur **Ch. RICHET**; tome III, fascicule 2. 1 vol. grand in-8 avec 87 gravures dans le texte. (*Champignons à Chlore.*)..... 8 fr. 50
On vend séparément : tome I (3 fascicules), 25 fr. — Tome II (3 fascicules), 25 fr.
Ou chaque fascicule..... 8 fr. 50

L'éducation rationnelle de la volonté. Son emploi thérapeutique, par le Dr **P.-E. LÉVY**, ancien interne des hôpitaux de Paris. Préface de M. le professeur Bernheim. 1 vol. gr. in-8..... 4 fr.

Introduction à la médecine de l'esprit, par le Dr **MAURICE DE FLEURY**, ancien interne des hôpitaux. 4e édition. 1 vol. in-8..... 7 fr. 50

Essai sur la classification des sciences, par **Edmond GOBLOT**, professeur agrégé de philosophie au lycée de Toulouse, docteur ès lettres. 1 vol. in-8 de la *Bibliothèque de philosophie contemporaine*..... 5 fr.

Nouvelles études de Mythologie, par **Max MULLER**, professeur à l'Université d'Oxford, traduites de l'anglais par M. L. Job, docteur ès lettres, professeur au lycée de Nancy. 1 vol. in-8 de la *Bibliothèque de philosophie contemporaine*..... 12 fr. 50

JOURNAL

DE

L'ANATOMIE

ET DE

LA PHYSIOLOGIE

NORMALES ET PATHOLOGIQUES

DE L'HOMME ET DES ANIMAUX

DEC 10 1898

7514

Fondé par CHARLES ROBIN (1864-1885)

Continué par GEORGES POUCHET (1885-1894)

PUBLIÉ PAR MATHIAS DUVAL

Membre de l'Académie de médecine, professeur à la Faculté de médecine

AVEC LE CONCOURS DE MM.

BEAUREGARD
Assistant au Muséum d'histoire naturelle.

RETTERER
Professeur agrégé à la Faculté de médecine de Paris.

TOURNEUX
Professeur à la Faculté de médecine de Toulouse.

XXXIVe ANNÉE, 1898. — N° 5. — SEPTEMBRE-OCTOBRE

PARIS

ANCIENNE LIBRAIRIE GERMER BAILLIÈRE ET Cie

FÉLIX ALCAN, ÉDITEUR

108, BOULEVARD SAINT-GERMAIN, 108

1898

FÉLIX ALCAN, ÉDITEUR

Pour paraître le 10 Novembre 1898 :

L'INTERMÉDIAIRE DES NEUROLOGISTES ET DES ALIÉNISTES

Organe international trilingue de

NEUROLOGIE, PSYCHIATRIE, PSYCHO-PHYSIOLOGIE

Dirigé par le Dr Paul SOLLIER

Ancien Interne des Hôpitaux de Paris,
Médecin du Sanatorium de Boulogne-sur-Seine.

PRIX DE L'ABONNEMENT ANNUEL : France, **6** fr. — Étranger, **7** fr. **50**
(*Les abonnés de l'année 1899 recevront gratuitement les nos de novembre et de décembre 1898.*)

Créer un lien entre les neurologistes et les aliénistes de tous les pays, leur permettre de se procurer des renseignements dont la recherche est souvent longue et difficile dans certaines conditions, d'utiliser, en en faisant profiter les autres, les documents qu'ils possèdent et dont ils n'ont pas l'emploi ou qui ne méritent pas une publication spéciale, de se renseigner sur la valeur des cas curieux qu'ils peuvent observer : tel est le but général de ce journal.

Il sera donc **rédigé en français, anglais et allemand.** Les *questions* seront reproduites simultanément dans ces trois langues, mais elles peuvent nous être adressées aussi en italien et en espagnol. Il n'est pas nécessaire qu'elles soient signées. Les *réponses* qui nous parviendront signées seront publiées *in extenso* dans la langue de celui qui aura adressé la question, et résumées dans les deux autres langues.

En outre des *questions* et des *réponses*, le journal publiera les *Sommaires* des *principaux périodiques* de neurologie et de psychiatrie, les *renseignements officiels d'intérêt général* (congrès, etc.), et enfin des *renseignements d'intérêt professionnel.*

Prière d'adresser tout ce qui concerne la Rédaction au Dr **Paul SOLLIER**, sanatorium de Boulogne-Paris.

Il n'est pas besoin d'être abonné pour être correspondant. Les questions sont reçues dès à présent.

Revue de thérapeutique médico-chirurgicale

Journal des connaissances médico-chirurgicales, fondé en 1833
Par le Professeur **TROUSSEAU**

Comité de direction : Prof. **Lannelongue, Bouchard, Guyon, Landouzy, Fournier.**
Rédacteur en chef : Dr **Raoul Blondel**; *Secrétaire de la rédaction* : Dr E. Vogt.

La Revue paraît le 1er et le 15 de chaque mois.

Abonnements : France, un an. **12 fr.** | Étranger, un an. **13 fr.**

REVUE MENSUELLE

DE L'ÉCOLE D'ANTHROPOLOGIE

DE PARIS

Publiée par les Professeurs

HUITIÈME ANNÉE, 1898

Abonnement : Un an (du 15 janvier) pour tous pays : **10** fr.

Annales d'électrobiologie d'électrothérapie et d'électrodiagnostic

Paraissant tous les DEUX MOIS

COMITÉ DE RÉDACTION SCIENTIFIQUE :

MM. **A. D'ARSONVAL**, de l'Institut, **A. TRIPIER, G. APOSTOLI, E. DOUMER, OUDIN.**

Rédacteur en chef : Dr E. DOUMER
Professeur à la Faculté de médecine de Lille, Docteur ès sciences

Abonnement : un an, du 15 janvier, Paris, **26** fr.; départements et étranger, **28** fr.
La livraison, **5** fr.

TABLE DES MATIÈRES

E. RABAUD. — Essai de tératologie. Embryologie des Poulets omphalocéphales (*fin*) (*avec 10 fig.*) 545
N. A. BARBIERI. — L'innervation des Artères et des Capillaires (*avec 2 fig.*) 583
G. FÉLIZET et A. BRANCA. — Histologie du Testicule ectopique (*Planche XIII et 2 fig. dans le texte*) 588
M. CAVALIÉ. — Innervation du Diaphragme par les nerfs intercostaux chez les Mammifères et les Oiseaux 642

Le *Journal de l'Anatomie et de la Physiologie* paraît tous les deux mois :

CONDITIONS DE LA SOUSCRIPTION

Un numéro ..... 6 fr. »
Un an, pour Paris ..... 30 »
— pour les départements et l'étranger ..... 33 »

CHAQUE LIVRAISON CONTIENT :

1° Des *travaux originaux* sur les divers sujets que comporte son titre, accompagnés de planches hors texte en noir et en couleurs, et de gravures dans le texte;
2° Des *analyses et comptes rendus* de travaux présentés aux Sociétés savantes françaises et étrangères;
3° Une *revue* des publications qui se font à l'étranger sur la plupart des sujets qu'embrasse le titre de ce recueil.

IL A EN OUTRE POUR OBJET :

La *tératologie*, la *chimie organique*, l'*hygiène*, la *toxicologie* et la *médecine légale* dans leurs rapports avec l'anatomie et la physiologie;
Les applications de l'anatomie et de la physiologie à la *pratique de la médecine, de la chirurgie et de l'obstétrique.*

Les ouvrages à analyser, et tout ce qui concerne la rédaction, devront être adressés *franco* à la librairie FÉLIX ALCAN, 108, boulevard Saint-Germain.

FÉLIX ALCAN, Éditeur

TRAITÉ ÉLÉMENTAIRE D'ANATOMIE DE L'HOMME
(Anatomie descriptive et dissection)
AVEC NOTIONS D'ORGANOGÉNIE ET D'EMBRYOLOGIE GÉNÉRALE
Par Ch. DEBIERRE, Professeur d'anatomie à la Faculté de médecine de Lille.

Prix de l'ouvrage complet en 2 forts vol. in-8, avec 965 fig. en noir et en couleurs dans le texte ..... 40 fr.
Tome I. — MANUEL DE L'AMPHITHÉATRE : *Système locomoteur, Système vasculaire. Système nerveux périphérique.* 1 fort vol. in-8 avec 450 fig. en noir et en plusieurs couleurs dans le texte ..... 20 fr.
Tome II. *Système nerveux central, Organes des sens, Splanchnologie, Embryologie générale.* 1 fort vol. in-8 avec 515 grav. en noir et en couleurs dans le texte ..... 20 fr.

Atlas d'Ostéologie comprenant les *Articulations des Os* et les *Insertions musculaires*, par **Ch. DEBIERRE**, professeur d'anatomie à la Faculté de médecine de Lille. 1 vol. in-4° contenant 253 gravures en noir et en couleurs, élégamment cartonné ..... 12 fr.

FÉLIX ALCAN, *Editeur*, **108, Boulevard Saint-Germain, PARIS.**

DICTIONNAIRE DE MÉDECINE
par les Drs **E. BOUCHUT et A. DESPRÉS**
Sixième Edition au courant des derniers Progrès de la Science.
1 magnifique volume de 1630 pages in-4° sur 2 colonnes, avec 1000 gravures dans le texte, **Indispensable aux Familles**
PRIX : BROCHÉ, 25 FR. ; — RELIÉ, 30 FR. *Franco contre Mandat.*

Coulommiers. — Imp. Paul Brodard

FÉLIX ALCAN, ÉDITEUR

VIENNENT DE PARAITRE :

Travaux du laboratoire de psychologie de la clinique de la Salpêtrière. **Névroses et Idées fixes.** — *II. Fragments des leçons cliniques sur les névroses, les maladies produites par les émotions, les idées obsédantes et leur traitement*, par les Drs **F. RAYMOND**, professeur à la Faculté de médecine, et **Pierre JANET**, directeur du laboratoire de psychologie de la clinique de la Salpêtrière.
1 vol. in-8, avec de nombreuses fig. dans le texte..... 12 fr.

PRÉCÉDEMMENT PARUS :

Névroses et Idées fixes. — *I. Études expérimentales sur les troubles de la volonté, de l'attention, de la mémoire; sur les émotions, les idées obsédantes et leur traitement*, par le Dr **Pierre JANET**. 1 vol. grand in-8, avec 68 fig. dans le texte..... 12 fr.

Dictionnaire de physiologie, par **Ch. RICHET**: tome III, fascicule 3. Avec 130 gravures dans le texte (*Chlore* à *Cobaye*). 1 vol. grand in-8..... 8 fr. 50

Les Fondements de l'éthique, par **E. DE ROBERTY**. 1 vol. in-12 de la *Bibliothèque de philosophie contemporaine*..... 2 fr. 50

L'éducation des sentiments, par **P.-F. THOMAS**, professeur de philosophie au lycée de Versailles. 1 vol. in-8 de la *Bibliothèque de philosophie contemporaine*... 5 fr.

La Question d'Orient, par **Edouard DRIAULT**, agrégé de l'Université, préface de **Gabriel MONOD**, de l'Institut. 1 vol. in-8 de la *Bibliothèque d'histoire contemporaine*.... 7 fr.

Histoire de la troisième République, par **Edgar ZEVORT**, recteur de l'Académie de Caen. *** **La présidence de Jules Grévy**, 1 vol. in-8 de la *Bibliothèque d'histoire contemporaine*..... 7 fr.

PRÉCÉDEMMENT PARUS :

* **La présidence de M. Thiers**, 1 vol. in-8..... 7 fr.
** **La présidence du Maréchal**, 1 vol. in-8..... 7 fr.

Aperçus de taxinomie générale, par **DURAND (de Gros)**. 1 vol. in-8 de la *Bibliothèque de philosophie contemporaine*..... 5 fr.

Le socialisme et la Révolution française. Études sur les idées socialistes de 1789 à 1796, par **André LICHTENBERGER**. 1 volume in-8 de la *Bibliothèque d'histoire contemporaine*..... 5 fr.

Esquisse d'une apologie philosophique du christianisme, dans les limites de la nature et de la révélation, par **l'Abbé Ch. DENIS**. 1 vol. in-8..... 4 fr.

Sous presse, pour paraître prochainement :

Chirurgie du cœur et du péricarde, par les Drs **F. TERRIER**, professeur à la Faculté de médecine de Paris, membre de l'Académie de médecine, et **E. REYMOND**, ancien interne des hôpitaux de Paris, 1 vol. in-12 avec 79 gravures dans le texte, cart. à l'angl..... 3 fr.

Psychologie du socialisme, par le Dr **Gustave LE BON**. 1 vol. in-8 de la *Bibliothèque de philosophie contemporaine*..... 7 fr. 50

La librairie Félix Alcan se charge de fournir franco, à domicile, à Paris, en province et à l'étranger, tous les livres publiés par les différents éditeurs de Paris, aux prix de catalogue.

JAN 9 1899
7514

JOURNAL DE L'ANATOMIE ET DE LA PHYSIOLOGIE

NORMALES ET PATHOLOGIQUES

DE L'HOMME ET DES ANIMAUX

Fondé par CHARLES ROBIN (1864-1885)

Continué par GEORGES POUCHET (1885-1894)

PUBLIÉ PAR MATHIAS DUVAL

Membre de l'Académie de médecine, professeur à la Faculté de médecine

AVEC LE CONCOURS DE MM.

BEAUREGARD
Assistant au Muséum d'histoire naturelle.

RETTERER
Professeur agrégé à la Faculté de médecine de Paris.

TOURNEUX
Professeur à la Faculté de médecine de Toulouse.

XXXIVe ANNÉE, 1898. — N° 6. — NOVEMBRE-DÉCEMBRE

PARIS

ANCIENNE LIBRAIRIE GERMER BAILLIÈRE ET Cie

FÉLIX ALCAN, ÉDITEUR

108, BOULEVARD SAINT-GERMAIN, 108

1898

Renouvellement d'abonnement du 1er Janvier 1899.

Cette livraison étant la dernière de l'année 1898, nous prions ceux de nos abonnés qui désirent se réabonner pour l'année 1899, de nous adresser leur renouvellement par l'intermédiaire de leur libraire ou du bureau de poste. — Tout abonné qui ne nous aura pas envoyé pour le 25 Décembre prochain un avis contraire recevra par l'intermédiaire de la poste une quittance du montant de son abonnement pour 1899.

FÉLIX ALCAN, ÉDITEUR

A paru le 10 Novembre 1898 :

LA PREMIÈRE LIVRAISON DE

L'INTERMÉDIAIRE DES NEUROLOGISTES ET DES ALIÉNISTES

Organe mensuel international trilingue de

NEUROLOGIE, PSYCHIATRIE, PSYCHO-PHYSIOLOGIE

Dirigé par le Dr Paul SOLLIER

Ancien Interne des Hôpitaux de Paris,
Médecin du Sanatorium de Boulogne-sur-Seine.

PRIX DE L'ABONNEMENT ANNUEL : France, 6 fr. — Étranger, 7 fr. 50
(*Les abonnés de l'année 1899 recevront gratuitement les nos de novembre et de décembre 1898.*)

Créer un lien entre les neurologistes et les aliénistes de tous les pays, leur permettre de se procurer des renseignements dont la recherche est souvent longue et difficile dans certaines conditions, d'utiliser, en en faisant profiter les autres, les documents qu'ils possèdent et dont ils n'ont pas l'emploi ou qui ne méritent pas une publication spéciale, de se renseigner sur la valeur des cas curieux qu'ils peuvent observer : tel est le but général de ce journal.

Il sera donc **rédigé en français, anglais et allemand.** Les *questions* seront reproduites simultanément dans ces trois langues, mais elles peuvent nous être adressées aussi en italien et en espagnol. Il n'est pas nécessaire qu'elles soient signées. Les *réponses* qui nous parviendront signées seront publiées *in extenso* dans la langue de celui qui aura adressé la question, et résumées dans les deux autres langues.

En outre des *questions* et des *réponses*, le journal publiera les *Sommaires* des *principaux périodiques* de neurologie et de psychiatrie, les *renseignements officiels d'intérêt général* (congrès, etc.), et enfin des *renseignements d'intérêt professionnel.*

Prière d'adresser tout ce qui concerne la Rédaction au Dr **Paul SOLLIER**, sanatorium de Boulogne-Paris.

Il n'est pas besoin d'être abonné pour être correspondant. Les questions sont reçues dès à présent.

Revue de thérapeutique médico-chirurgicale

Journal des connaissances médico-chirurgicales, fondé en 1833

Par le Professeur **TROUSSEAU**

Comité de direction : Prof. **Lannelongue, Bouchard. Guyon Landouzy, Fournier.**
Rédacteur en chef : Dr **Raoul Blondel**: *Secrétaire de la rédaction :* Dr E. Vaur.

La Revue paraît le 1er et le 15 de chaque mois.

Abonnements : France, un an. 12 fr. | Etranger, un an. 13 fr.

REVUE DE L'ÉCOLE D'ANTHROPOLOGIE DE PARIS

Paraissant le 15 de chaque mois

Publiée par les Professeurs

HUITIÈME ANNÉE, 1898

ABONNEMENT : Un an (du 15 janvier) pour tous pays : **10** fr.

Annales d'électrobiologie d'électrothérapie et d'électrodiagnostic

Paraissant tous les DEUX MOIS

COMITÉ DE RÉDACTION SCIENTIFIQUE :

MM. **A. D'ARSONVAL**, de l'Institut, **A. TRIPIER, G. APOSTOLI, E. DOUMER, OUDIN.**

RÉDACTEUR EN CHEF : Dr E. DOUMER

Professeur a la Faculté de médecine de Lille, Docteur es sciences

ABONNEMENT : un an, du 15 janvier, Paris, **26** fr.; départements et étranger, **28** fr.
La livraison, **5** fr.

3 2044 106 190 085